

*ATLAS DE
ANATOMÍA
HUMANA*

*F. Netter
M.D.*

ATLAS ANATOMÍA



MASSON, S.A.

Patricia Muñoz Gada
Ingeniería
U.S.S.

DE

HUMANA

Segunda edición.

FRANK H. NETTER, M.D.

Arthur F. Dalley II, Ph.D., *Consulting Editor*



EAST HANOVER, NEW JERSEY

Versión española a cargo de **Masson, S.A.** realizada por

Dr. Víctor Götzens García

Profesor Titular de Anatomía Humana,
Facultad de Medicina, Universidad de Barcelona, España

El material que contiene este libro no puede ser reproducido bajo ninguna forma sin previa autorización por escrito de ICON Learning Systems. Las solicitudes para obtener el permiso deben dirigirse a ICON Learning Systems, 295 North Street, Teterboro, New Jersey 07608.

| | |
|-------------------|------------|
| Primera edición | 1996 |
| Reimpresiones | 1997, 1999 |
| Segunda edición | 1999, 2000 |
| Segunda impresión | 2001 |

© Copyright 1999, ICON Learning Systems
Reservados todos los derechos
ISBN 0-914168-86-X Segunda edición española
Library of Congress Catalog No: 99-070013
Segunda edición española de la segunda edición de la obra original en lengua inglesa
Atlas of Human Anatomy de Frank H. Netter

© Copyright 1989, 1997, ICON Learning Systems
Reservados todos los derechos
ISBN 0-914168-81-9 Segunda edición original
Library of Congress Catalog No: 97-075710

Impresión en offset: Friesens
Encuadernación: Acme Bookbinding, Inc.
Separación de color: PAGE Imaging Inc.
Composición y montaje: Punt Groc, S.A.

Printed in Canada.

A mi querida esposa, Vera

Otros libros de FRANK H. NETTER, M.D.

COLECCIÓN NETTER DE ILUSTRACIONES MÉDICAS

Sistema nervioso: Anatomía y fisiología (tomo I, parte 1)

Sistema nervioso: Trastornos neurológicos y neuromusculares (tomo I, parte 2)

Sistema reproductor (tomo II)

Sistema digestivo: Conducto superior (tomo III, parte 1)

Sistema digestivo: Conducto inferior (tomo III, parte 2)

Sistema digestivo: Hígado, vías biliares y páncreas (tomo III, parte 3)

Sistema endocrino y enfermedades metabólicas (tomo IV)

Corazón (tomo V)

Riñones, uréteres y vejiga urinaria (tomo VI)

Sistema respiratorio (tomo VII)

Sistema musculoesquelético: Anatomía, fisiología y enfermedades metabólicas (tomo VIII, parte 1)

Sistema musculoesquelético: Trastornos del desarrollo, tumores, enfermedades reumáticas y
reemplazamiento articular (tomo VIII, parte 2)

Sistema musculoesquelético: Traumatología, evaluación y tratamiento (tomo VIII, parte 3)

INTRODUCCIÓN

A menudo he dicho que mi carrera como artista de la medicina durante casi 50 años ha sido una forma de «cumplimiento de una orden», en el sentido de que se ha desarrollado en respuesta a los deseos y necesidades de la profesión médica. Durante todos estos años he realizado casi 4.000 ilustraciones, mayoritariamente para la *Colección CIBA* (ahora *Netter*) de ilustraciones médicas, pero también para *Clinical Symposia*. Estos dibujos están relacionados con la variedad de subdivisiones del conocimiento médico, como la anatomía macroscópica, histología, embriología, fisiología, patología, métodos diagnósticos, técnicas quirúrgicas y terapéuticas, y manifestaciones clínicas de una gran variedad de enfermedades. Sin embargo, con el paso de los años ha habido más y más peticiones de médicos y estudiantes para que realizase un atlas puramente de anatomía macroscópica. Así, se ha efectuado este atlas, no gracias a mi inspiración, sino, al igual que la mayoría de mis trabajos anteriores, para cumplir los deseos de la profesión médica.

Ello ha implicado volver atrás y repasar todas las ilustraciones que durante tantos años había realizado, seleccionar las referentes a anatomía macroscópica, clasificarlas y organizarlas por sistemas o regiones, adaptarlas al tamaño de las páginas y ordenarlas con una secuencia lógica. La anatomía, por supuesto, no cambia, pero nuestra comprensión de la anatomía y su significación clínica sí lo hacen, al igual que la terminología y la nomenclatura anatómicas. Todo ello requirió, por tanto, una gran adaptación de muchos de los dibujos más antiguos e incluso la revisión de gran número de éstos, a fin de hacerlos más adecuados a la visión actual siempre en expansión de la práctica médica y quirúrgica. Además, encontré que había vacíos en la representación gráfica del conocimiento médico, tal y como lo había dibujado en las ilustraciones anteriores, lo que precisó que realizase un número de dibujos nuevos que se incluyen en este volumen.


Al crear un atlas como éste, es importante conseguir una medida adecuada entre la complejidad y la simplificación. Si los dibujos son demasiado complejos, pueden resultar difíciles y confusos al leerlos; si se sobresimplifican, es posible que no resulten definidos adecuadamente o sean incluso engañosos. Por tanto, he apostado por un término medio de realismo sin la confusión de las minuciosidades. Espero que los estudiantes y miembros de las profesiones médicas y paramédicas encontrarán las ilustraciones fácilmente comprensibles, a la vez que instructivas y útiles.

En un momento determinado, el editor y yo pensamos que hubiese sido bonito incluir un prólogo de un anatomista realmente sobresaliente y de renombre, pero hay tantos en esta categoría, muchos de los cuales han colaborado conmigo en el pasado o se hallan nombrados en algún lugar de este volumen, que no pudimos llegar a elegir a uno. Pensamos en hombres como Vesalio, Leonardo da Vinci, William Hunter y Henry Gray, quienes por supuesto son desgraciadamente inaccesibles aunque realmente me pregunto cuáles hubieran sido sus comentarios sobre este ATLAS.

FRANK H. NETTER, M.D.
(1906-1991)



FOTOGRAFÍA DE JAMES L. CLAYTON



PREFACIO A LA SEGUNDA EDICIÓN

La aparición en 1989 de la primera edición de la «personal Capilla Sixtina» del Dr. Frank Netter, el ATLAS DE ANATOMÍA HUMANA, fue un acontecimiento trascendental en la historia de la enseñanza y el aprendizaje de la anatomía. Casi instantáneamente, el ATLAS DE ANATOMÍA HUMANA se convirtió en el atlas de anatomía mejor vendido de todo el mundo y pasó claramente a ser el de mayor elección por los estudiantes en todo el mundo. Desde entonces ha mantenido esta posición. En el centro de este éxito, por supuesto, está el remarcable estilo y trabajo artístico del Dr. Netter, reflejando su contacto con muchos de los anatomistas más sobresalientes del siglo, hábilmente editado y publicado por el equipo de Novartis Medical Education, en colaboración con la Dra. Sharon Colacino (ahora Oberg) en la primera edición. La pertenencia al equipo Novartis para el desarrollo de los productos «hermanos» de Netter (los CD ROM *Interactive Atlas of Human Anatomy* e *Interactive Atlas of Clinical Anatomy*) y ahora la segunda edición del libro ATLAS DE ANATOMÍA HUMANA es para mí la consecución del sueño de casi toda mi vida. Estoy encantado de tener la oportunidad de continuar con esta tradición de calidad al mismo tiempo que nos esforzamos por mejorar la educación, enseñanza y conocimiento aplicado de los trabajadores de la salud para el nuevo siglo.

Es testimonio de la gran calidad de la primera edición el hecho de que una década después el récord de ventas y la recomendación de este texto continúe aumentando anualmente. En vista de este éxito, ¿por qué una nueva edición? ¡Queremos que este *best-seller* sea todavía mejor! Al hacerlo, sin embargo, conscientemente hemos hecho el esfuerzo de no aumentar significativamente el tamaño global del libro o el nivel de detalle, o alterar el estilo de su presentación ya que los estudiantes claramente nos habían indicado que eran algunas de las razones principales del éxito de la primera edición.

Los cambios más destacables son la introducción de ilustraciones adicionales de Netter (p. ej., v. láminas 288, 430, 432 y 511) y la adición de un trabajo artístico nuevo llevado a cabo con maestría en el estilo Netter por el artista de Novartis Carlos Machado, M.D. (v. la nueva sección sobre anatomía seccional, láminas 512 a 525). Estas nuevas láminas e ilustraciones aumentan en gran medida la utilidad de este ATLAS en el currículum y práctica actuales de la anatomía, añadiendo detalles significativos y ayudando al estudiante a aprender y entender la anatomía seccional, esencial en la interpretación de las nuevas técnicas médicas de diagnóstico por la imagen. Para acomodar, al menos en parte, las láminas adicionales, algunas láminas sobre variaciones de la vasculatura abdominal han sido condensadas. Las variaciones más frecuentes continúan manteniéndose; para el tratamiento de anomalías menos frecuentes se recomienda la *Colección Netter* (antes *CIBA*) de ilustraciones médicas.

El Dr. Machado ha realizado cambios en algunas láminas para corregir errores anatómicos y especialmente para poner al día el detalle anatómico de acuerdo con el conocimiento actual, lo que se ha conseguido ampliamente mediante el uso de técnicas de diagnóstico por la imagen en el estudio de la anatomía *in vivo*. En particular, la sección de la pelvis y el periné ha

sido revisada extensamente, reemplazando conceptos antiguos sobre el «diafragma urogenital» trilaminar o el «fondo de saco perineal profundo» y el plano del esfínter externo de la uretra, por conceptos más actuales.

La rotulación ha sido mejorada también al unificar la terminología a lo largo de todo el libro y poniéndola al día de acuerdo con la terminología anatómica estandarizada actual. Estoy muy agradecido por haber tenido la ayuda del Dr. Duane Haines (sistema nervioso central) y especialmente la del Dr. Robert Leonard (¡todo lo demás!) en esta tarea formidable. Internacionalmente, la forma latina de la terminología ha sido reemplazada por formas de uso más cotidianas castellanizadas, tanto en el uso común como en el mundo universitario. Mientras que la mayoría de anatomistas favorecen el uso de la terminología anatómica descriptiva, muchos clínicos son reticentes a seguir con la tradición del epónimo. Por ello, los epónimos más frecuentes también se han mantenido entre paréntesis. El índice que, como el Dr. Netter señaló en referencia a la primera edición, «es un libro por sí sólo», ha sido revisado y puesto al día extensamente para reflejar la correcta aplicación de la terminología revisada. La exactitud en la colocación de las líneas indicadoras se ha mejorado todavía más y se ha modificado cuando ha sido necesario señalar más claramente las estructuras rotuladas. Los esfuerzos de la correctora de pruebas Nicole Friedman, que trabajó conmigo hasta sacrificar nuestra vista verificando la exactitud de 32.000 líneas indicadoras a partir de los mismos rótulos, son también merecedores de un gran agradecimiento.

Gracias a los editores del proyecto, Gina Dingle y Thomas Moore, por su vigilancia (y perspicacia), y al «jefe», la directora del equipo Sandy Purrenhage, por hacer todo lo posible para realizar el trabajo de la forma prevista (¡qué razón tenía!). Un agradecimiento especial a mi mujer, Muriel Dalley (¡todavía Dalley!) por mantener encendido el hogar y por la paciencia que ella y nuestros chicos han tenido conmigo, mis proyectos y mis horas de trabajo.

ARTHUR F. DALLEY II, Ph. D.
Profesor de Anatomía

CONTENIDO

Sección I CABEZA Y CUELLO

| | | |
|--------------------------------|---------|-----------|
| HUESOS Y LIGAMENTOS | Láminas | 1 - 16 |
| CARA SUPERFICIAL | Láminas | 17 - 21 |
| CUELLO | Láminas | 22 - 30 |
| REGIÓN NASAL | Láminas | 31 - 44 |
| REGIÓN ORAL | Láminas | 45 - 56 |
| FARINGE | Láminas | 57 - 67 |
| GLÁNDULA TIROIDES Y LARINGE | Láminas | 68 - 75 |
| ÓRBITA Y CONTENIDO | Láminas | 76 - 86 |
| OÍDO | Láminas | 87 - 93 |
| MENINGES Y ENCÉFALO | Láminas | 94 - 109 |
| NERVIOS CRANEALES Y CERVICALES | Láminas | 110 - 129 |
| VASCULATURA CEREBRAL | Láminas | 130 - 141 |

Sección II DORSO Y MÉDULA ESPINAL

| | | |
|---------------------|---------|-----------|
| HUESOS Y LIGAMENTOS | Láminas | 142 - 147 |
| MÉDULA ESPINAL | Láminas | 148 - 159 |
| MÚSCULOS Y NERVIOS | Láminas | 160 - 166 |

Sección III TÓRAX

| | | |
|------------------|---------|-----------|
| GLÁNDULA MAMARIA | Láminas | 167 - 169 |
| PARED CORPORAL | Láminas | 170 - 183 |
| PULMONES | Láminas | 184 - 199 |
| CORAZÓN | Láminas | 200 - 217 |
| MEDIASTINO | Láminas | 218 - 230 |

Sección IV ABDOMEN

| | | |
|-----------------------------------|---------|-----------|
| PARED CORPORAL | Láminas | 231 - 250 |
| CAVIDAD PERITONEAL | Láminas | 251 - 257 |
| VÍSCERAS (INTESTINO) | Láminas | 258 - 268 |
| VÍSCERAS (ÓRGANOS ACCESORIOS) | Láminas | 269 - 281 |
| VASCULATURA VISCERAL | Láminas | 282 - 299 |
| INERVACIÓN | Láminas | 300 - 310 |
| RIÑONES Y GLÁNDULAS SUPRARRENALES | Láminas | 311 - 329 |

Sección V **PELVIS Y PERINÉ**

| | |
|--------------------------------|--------------------------|
| HUESOS Y LIGAMENTOS | <i>Láminas 330 – 332</i> |
| SUELO DE LA PELVIS Y CONTENIDO | <i>Láminas 333 – 343</i> |
| ESTRUCTURAS FEMENINAS | <i>Láminas 344 – 353</i> |
| ESTRUCTURAS MASCULINAS | <i>Láminas 354 – 362</i> |
| RECTO | <i>Láminas 363 – 368</i> |
| VASCULATURA | <i>Láminas 369 – 379</i> |
| INERVACIÓN | <i>Láminas 380 – 390</i> |

Sección VI **MIEMBRO SUPERIOR**

| | |
|--------------------------|--------------------------|
| HOMBRO Y AXILA | <i>Láminas 391 – 401</i> |
| BRAZO | <i>Láminas 402 – 406</i> |
| CODO Y ANTEBRAZO | <i>Láminas 407 – 421</i> |
| CARPO Y MANO | <i>Láminas 422 – 440</i> |
| INERVACIÓN Y VASCULATURA | <i>Láminas 441 – 452</i> |

Sección VII **MIEMBRO INFERIOR**

| | |
|--------------------------|--------------------------|
| CADERA Y MUSLO | <i>Láminas 453 – 471</i> |
| RODILLA | <i>Láminas 472 – 477</i> |
| PIERNA | <i>Láminas 478 – 487</i> |
| TOBILLO Y PIE | <i>Láminas 488 – 501</i> |
| INERVACIÓN Y VASCULATURA | <i>Láminas 502 – 510</i> |

Sección VIII **ANATOMÍA SECCIONAL**

| | |
|-------------------------------------|--------------------------|
| PIEL | <i>Lámina 511</i> |
| CONJUNTO DE SECCIONES TRANSVERSALES | <i>Lámina 512</i> |
| TÓRAX | <i>Láminas 513 – 516</i> |
| ABDOMEN | <i>Láminas 517 – 522</i> |
| PELVIS MASCULINA | <i>Lámina 523</i> |
| TÓRAX | <i>Láminas 524 – 525</i> |

BIBLIOGRAFÍA
ÍNDICE

Sección I

CABEZA Y CUELLO

HUESOS Y LIGAMENTOS

Láminas 1 – 16

1. Cráneo: visión anterior
2. Cráneo: visión lateral
3. Cráneo: sección sagital media
4. Bóveda del cráneo
5. Base del cráneo: visión inferior
6. Huesos de la base del cráneo: visión superior
7. Agujeros de la base del cráneo: visión superior
8. Cráneo de recién nacido
9. Esqueleto óseo de cabeza y cuello
10. Mandíbula
11. Articulación temporomandibular
12. Vértebras cervicales: atlas y axis
13. Vértebras cervicales
(continuación)
14. Ligamentos craneocervicales externos
15. Ligamentos craneocervicales internos
16. Articulación atlantooccipital

CARA SUPERFICIAL

Láminas 17 – 21

17. Arterias y venas superficiales de la cara y cuero cabelludo
18. Nervios cutáneos de la cabeza y cuello
19. Ramos del nervio facial y glándula parótida
20. Músculos de la expresión facial: visión anterior
21. Músculos de la expresión facial: visión lateral

CUELLO

Láminas 22 – 30

22. Músculos del cuello: visión lateral
23. Músculos del cuello: visión anterior
24. Músculos suprahioideos e infrahioideos
25. Músculos escalenos y prevertebrales
26. Venas superficiales y nervios cutáneos del cuello

- 27. Plexo cervical in situ
- 28. Arteria subclavia
- 29. Arterias carótidas
- 30. Fascias del cuello

REGIÓN NASAL

Láminas 31 – 44

- 31. Nariz
- 32. Pared lateral de la cavidad nasal
- 33. Pared lateral de la cavidad nasal
(*continuación*)
- 34. Pared medial de la cavidad nasal
(septo nasal)
- 35. Arteria maxilar
- 36. Arterias de la cavidad nasal
- 37. Nervios de la cavidad nasal
- 38. Nervios de la cavidad nasal
(*continuación*)
- 39. Inervación autónoma de la cavidad nasal
- 40. Nervios oftálmico (V₁) y maxilar (V₂)
- 41. Nervio mandibular (V₃)
- 42. Senos paranasales
- 43. Senos paranasales (*continuación*)
- 44. Senos paranasales:
cambios con la edad

REGIÓN ORAL

Láminas 45 – 56

- 45. Inspección de la cavidad oral
- 46. Techo de la boca
- 47. Suelo de la boca
- 48. Músculos implicados en la masticación
- 49. Músculos implicados en la masticación
(*continuación*)
- 50. Dientes
- 51. Dientes (*continuación*)

- 52. Lengua
- 53. Lengua (*continuación*)
- 54. Lengua y glándulas salivales: secciones
- 55. Glándulas salivales
- 56. Inervación aferente de la boca
y faringe

FARINGE

Láminas 57 – 67

- 57. Faringe: sección media (sagital)
- 58. Fauces
- 59. Músculos de la faringe: sección media
(sagital)
- 60. Faringe: visión posterior abierta
- 61. Músculos de la faringe: visión
posterior abierta parcialmente
- 62. Músculos de la faringe: visión lateral
- 63. Arterias de las regiones oral y faríngea
- 64. Venas de las regiones oral y faríngea
- 65. Nervios de las regiones oral y faríngea
- 66. Vasos y nódulos linfáticos de la
cabeza y cuello
- 67. Vasos y nódulos linfáticos de la
faringe y lengua

GLÁNDULA TIROIDES Y LARINGE

Láminas 68 – 75

- 68. Glándula tiroides: visión anterior
- 69. Glándula tiroides y faringe:
visión posterior
- 70. Glándulas paratiroides
- 71. Cartílagos de la laringe
- 72. Músculos intrínsecos de la laringe
- 73. Acción de los músculos intrínsecos
de la laringe
- 74. Nervios de laringe
- 75. Inspección de la laringe

ÓRBITA Y CONTENIDO**Láminas 76 – 86**

- 76. Párpados
- 77. Aparato lagrimal
- 78. Fascias de la órbita y globo ocular
- 79. Músculos extrínsecos del ojo
- 80. Arterias y venas de la órbita y párpados
- 81. Nervios de la órbita
- 82. Globo ocular
- 83. Cámaras anterior y posterior del ojo
- 84. Ángulo iridocorneal de la cámara anterior del ojo
- 85. Lente y estructuras de soporte
- 86. Arterias y venas intrínsecas del ojo

OÍDO**Láminas 87 – 93**

- 87. Vía de recepción del sonido
- 88. Oído externo y cavidad timpánica
- 89. Cavidad timpánica
- 90. Laberintos óseo y membranoso
- 91. Laberintos óseo y membranoso
(continuación)
- 92. Orientación del laberinto en el cráneo
- 93. Trompa faringotimpánica (auditiva)

MENINGES Y ENCÉFALO**Láminas 94 – 109**

- 94. Meninges y venas diploicas
- 95. Arterias meníngeas
- 96. Meninges y venas cerebrales superficiales
- 97. Senos venosos de la duramadre
- 98. Senos venosos de la duramadre
(continuación)
- 99. Cerebro: visiones laterales

- 100. Cerebro: visiones mediales
- 101. Cerebro: visión inferior
- 102. Ventrículos del encéfalo
- 103. Circulación del líquido cerebroespinal (cefalorraquídeo)
- 104. Núcleos (ganglios) basales
- 105. Tálamo
- 106. Hipocampo y fórnix
- 107. Cerebelo
- 108. Tronco del encéfalo
- 109. Cuarto ventrículo y cerebelo

NERVIOS CRANEALES Y CERVICALES**Láminas 110 – 129**

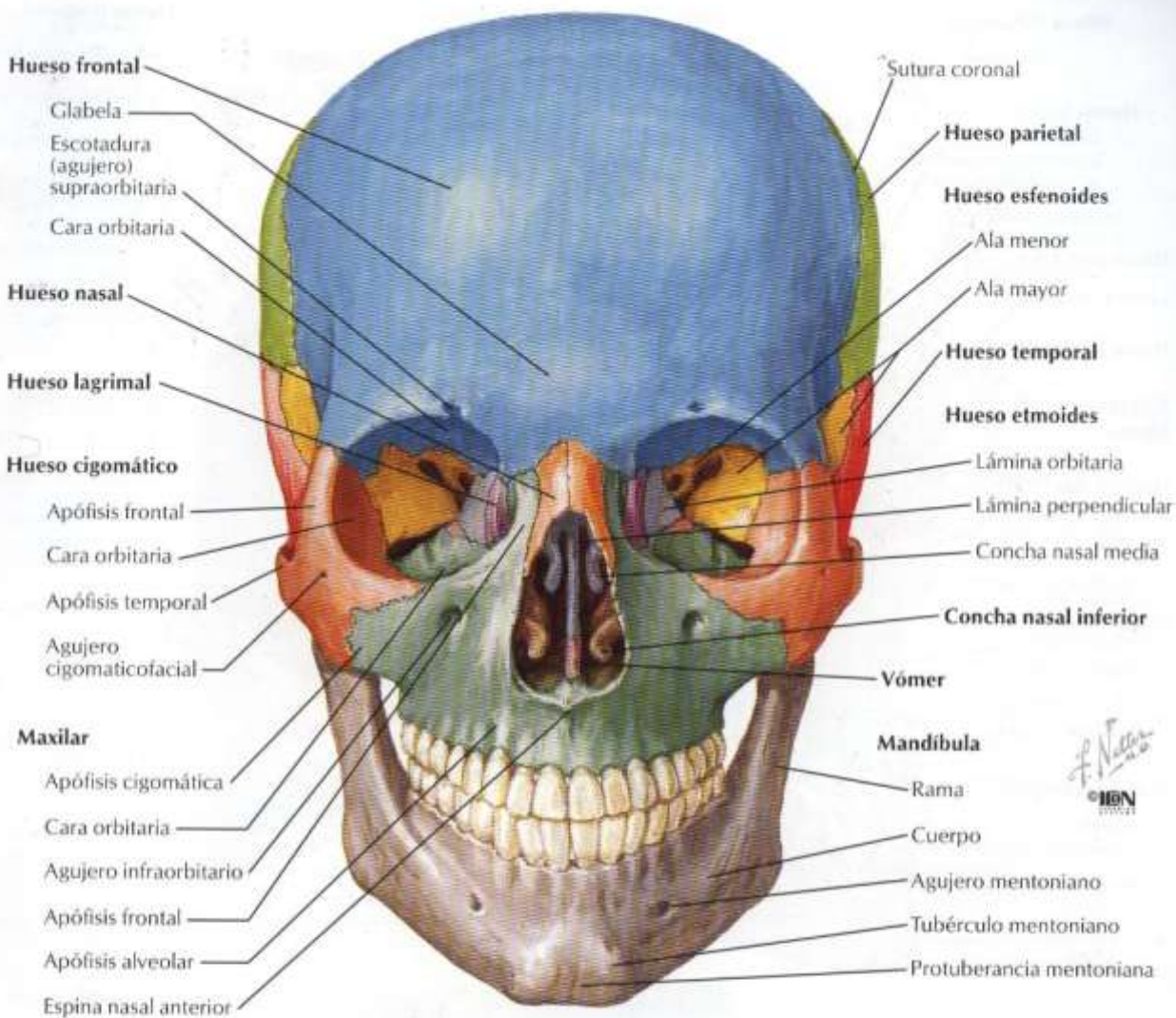
- 110. Núcleos de los nervios craneales en el tronco del encéfalo: esquema
- 111. Núcleos de los nervios craneales en el tronco del encéfalo: esquema
(continuación)
- 112. Nervios craneales (distribución motora y sensitiva): esquema
- 113. Nervio olfatorio (I): esquema
- 114. Nervio óptico (II) (vía óptica): esquema
- 115. Nervios oculomotor (III), troclear (IV) y abducens (VI): esquema
- 116. Nervio trigémino (V): esquema
- 117. Nervio facial (VII): esquema
- 118. Nervio vestibulococlear (VIII): esquema
- 119. Nervio glosofaríngeo (IX): esquema
- 120. Nervio vago (X): esquema
- 121. Nervio accesorio (XI): esquema
- 122. Nervio hipogloso (XII): esquema
- 123. Plexo cervical: esquema
- 124. Nervios autónomos en el cuello
- 125. Nervios autónomos en la cabeza

- 126. Ganglio ciliar: esquema
- 127. Ganglios pterigopalatino y submandibular: esquema
- 128. Ganglio ótico: esquema
- 129. Vías gustativas: esquema

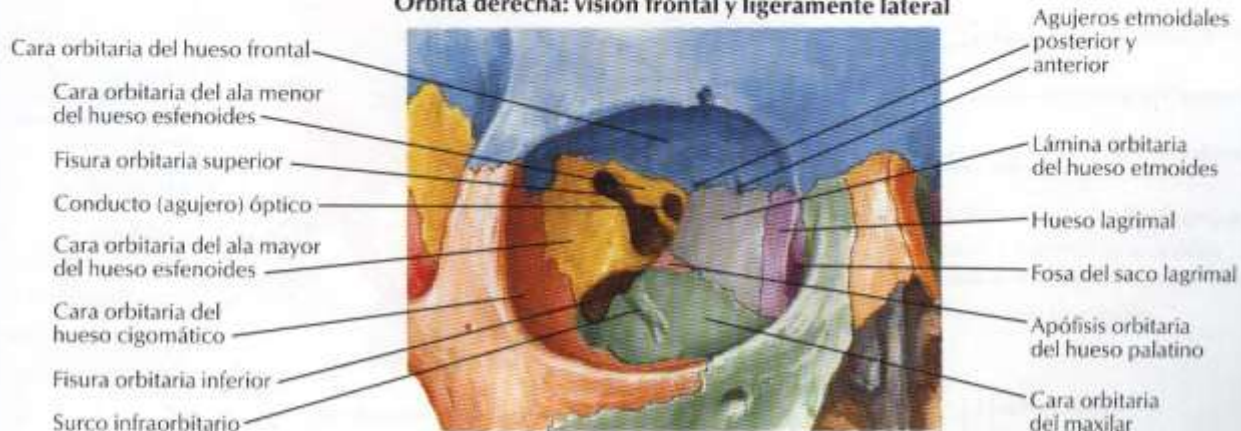VASCULATURA CEREBRAL

Láminas 130 – 141

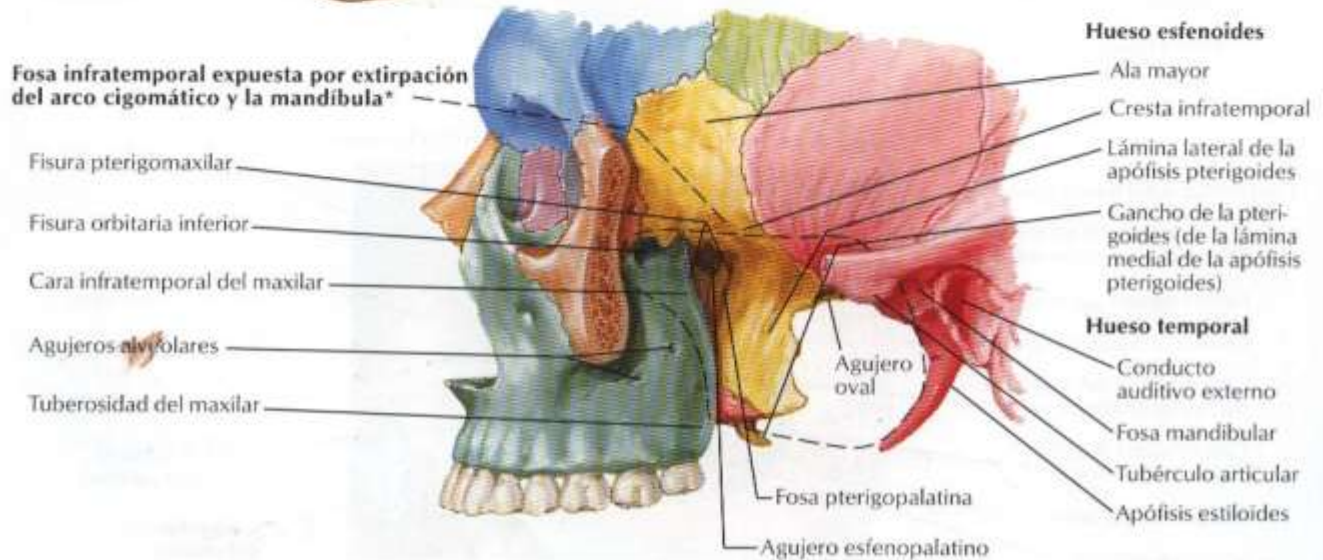
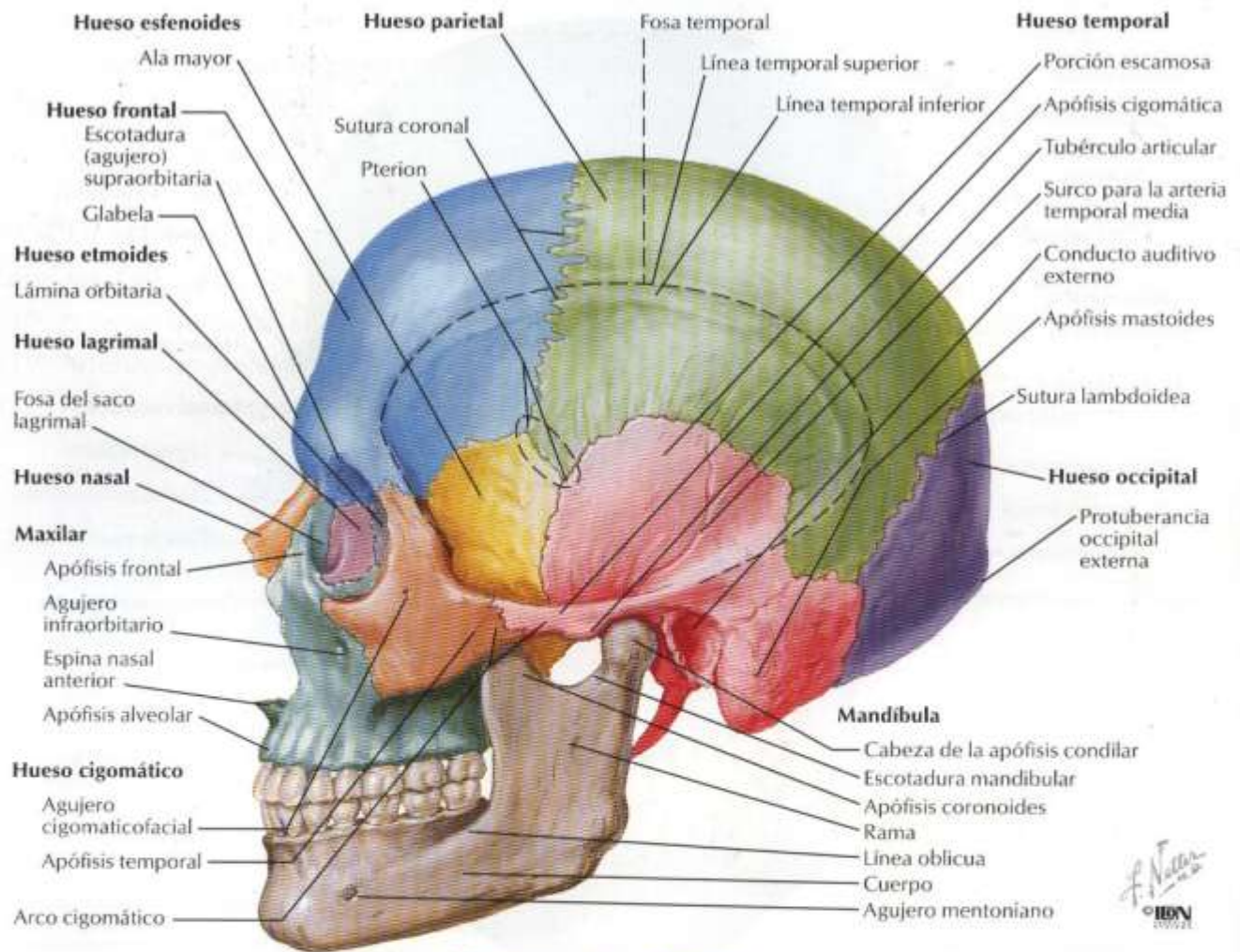
- 130. Arterias del encéfalo y meninges
- 131. Arterias de encéfalo: esquema
- 132. Arterias del encéfalo: visiones inferiores
- 133. Círculo arterial del cerebro (de Willis)
- 134. Arterias del encéfalo: visión y sección frontales
- 135. Arterias del encéfalo: visión lateral y medial
- 136. Arterias de la fosa craneal posterior
- 137. Venas de la fosa craneal posterior
- 138. Venas profundas del encéfalo
- 139. Venas subependimarias del encéfalo
- 140. Hipotálamo e hipófisis
- 141. Arterias y venas de hipotálamo e hipófisis



Órbita derecha: visión frontal y ligeramente lateral

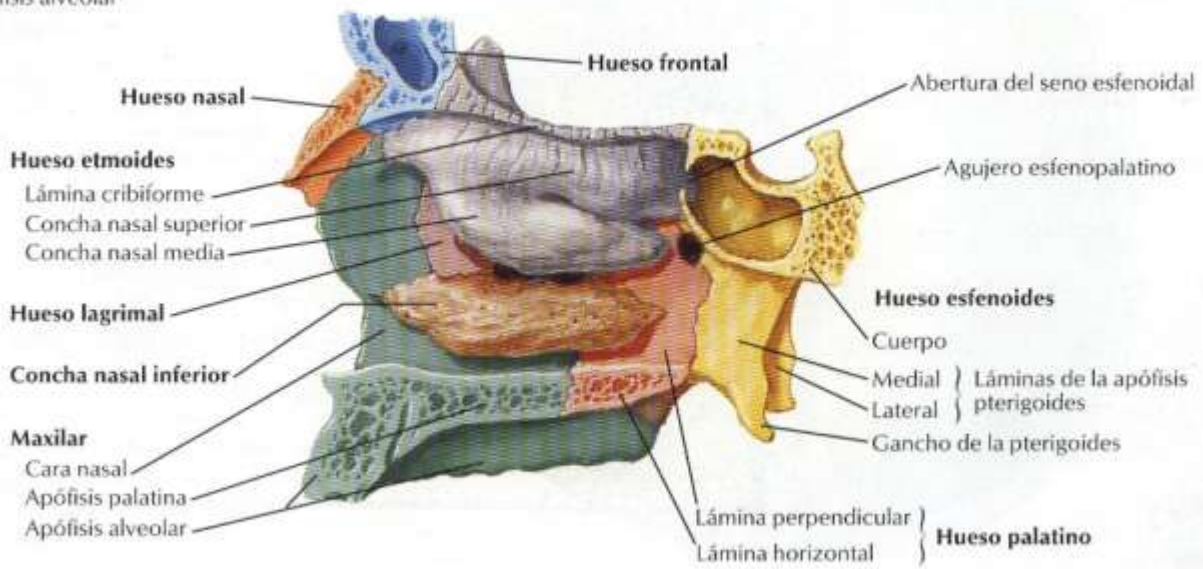
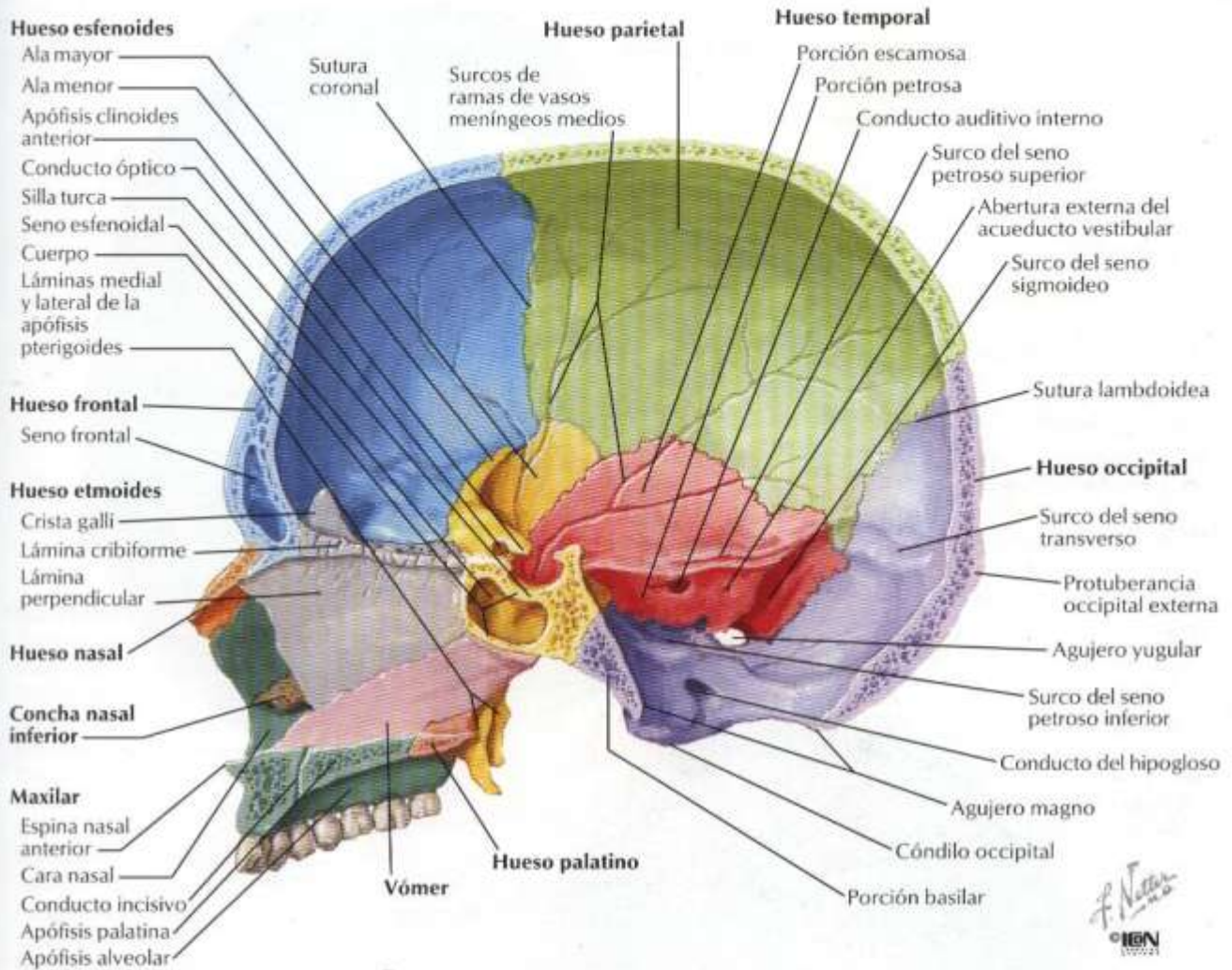


Cráneo: visión lateral

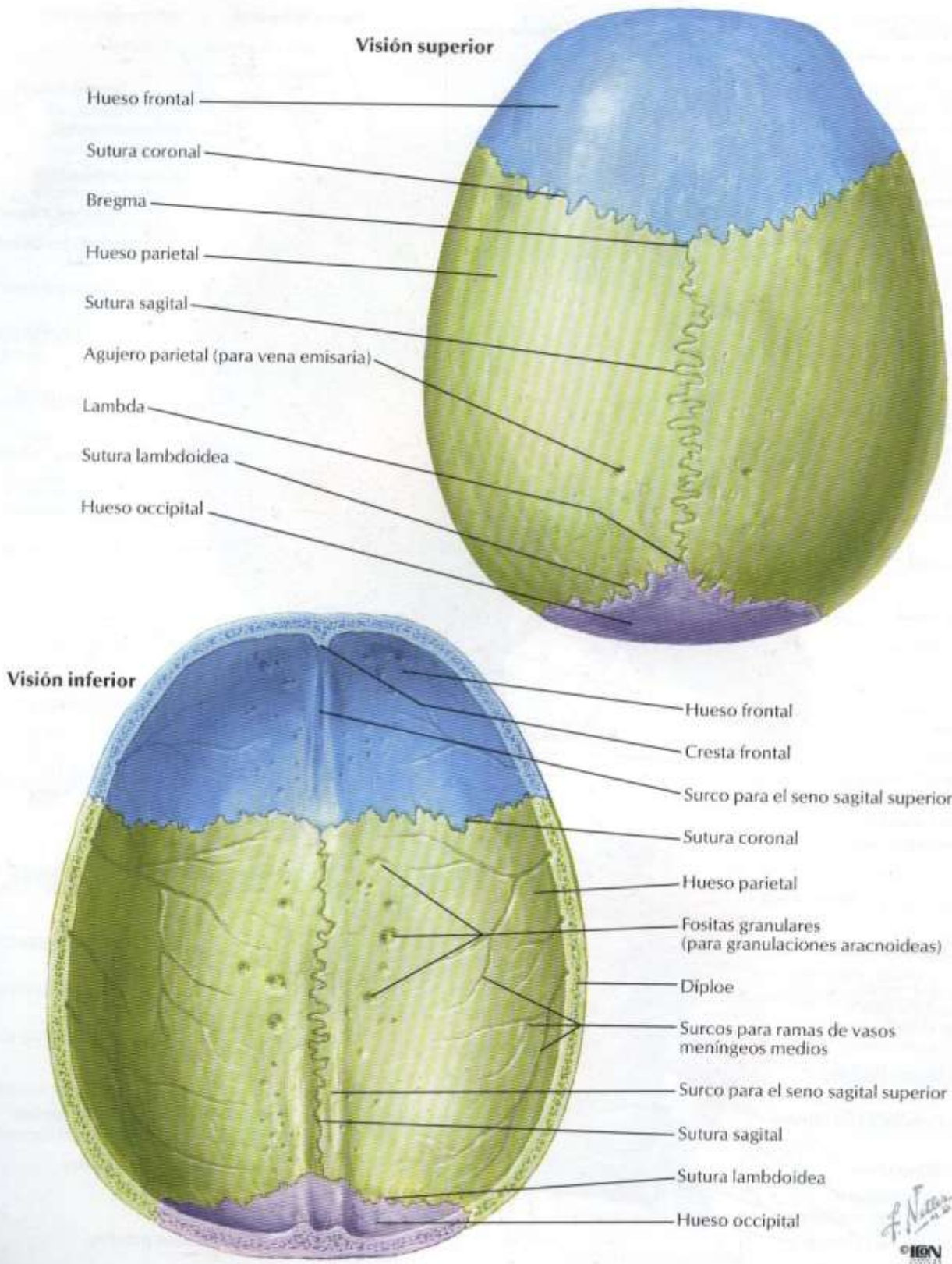


*Superficialmente, la apófisis mastoides forma el límite posterior

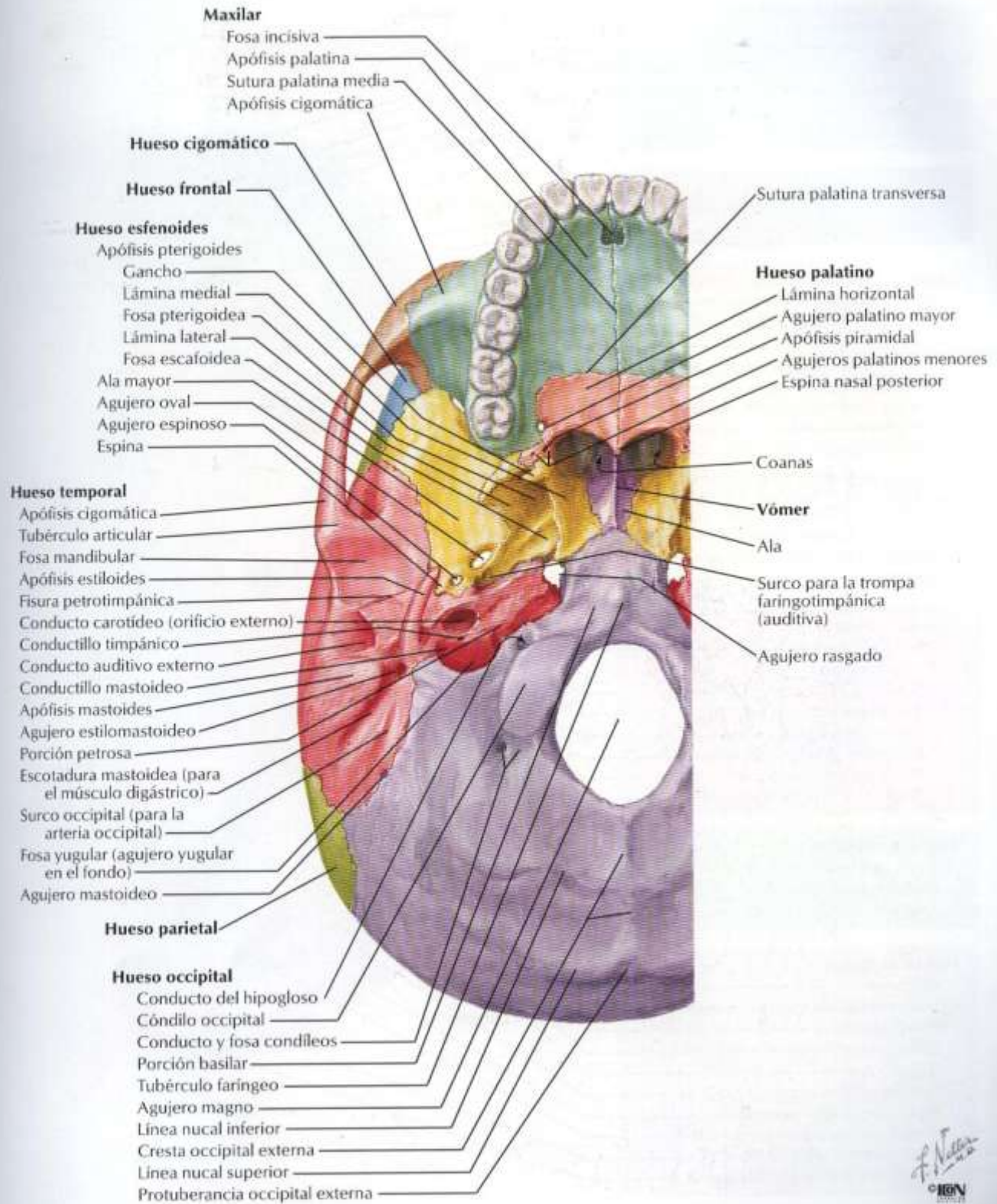
Cráneo: sección sagital media



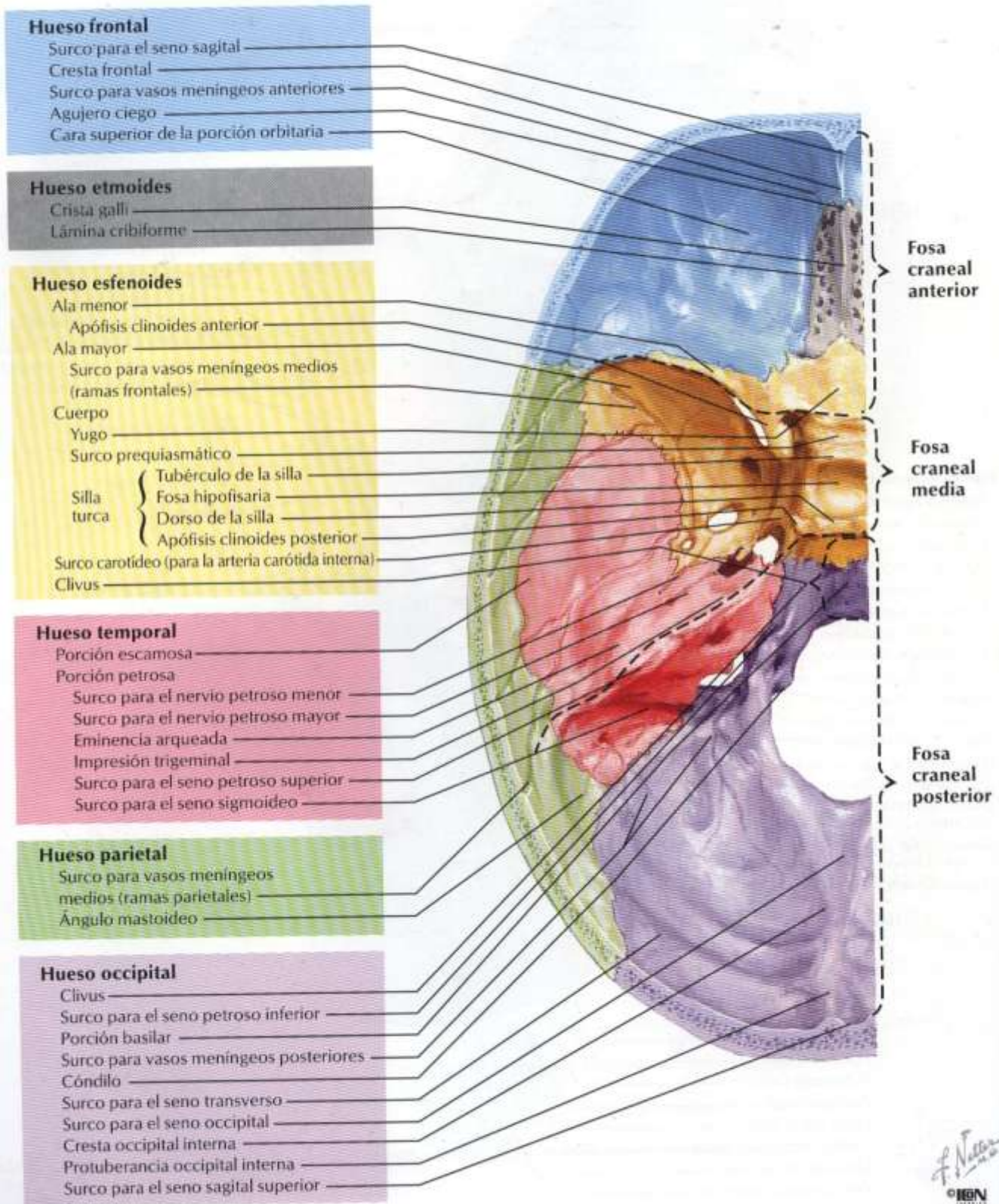
Bóveda del cráneo



Base del cráneo: visión inferior

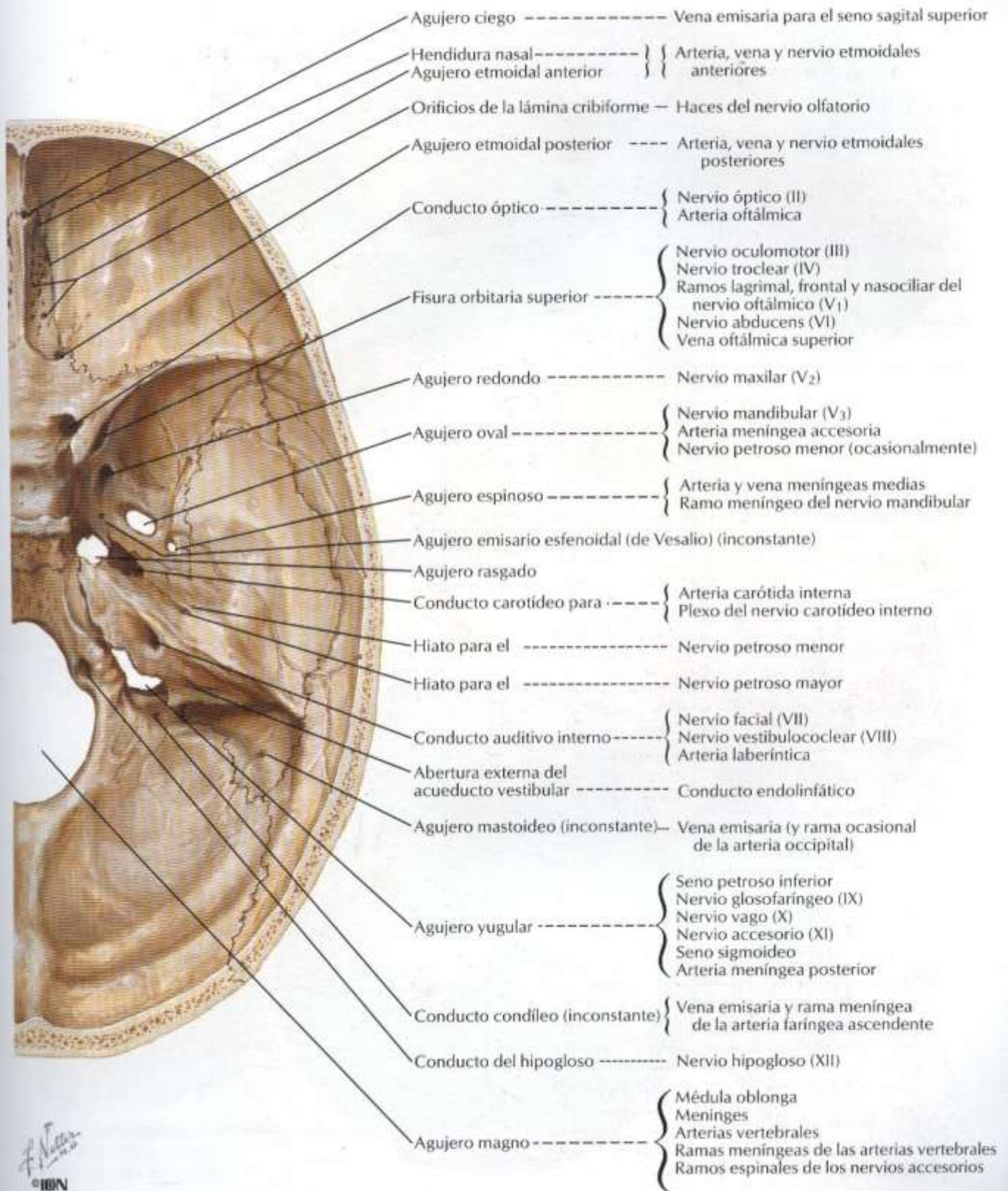


Huesos de la base del cráneo: visión superior



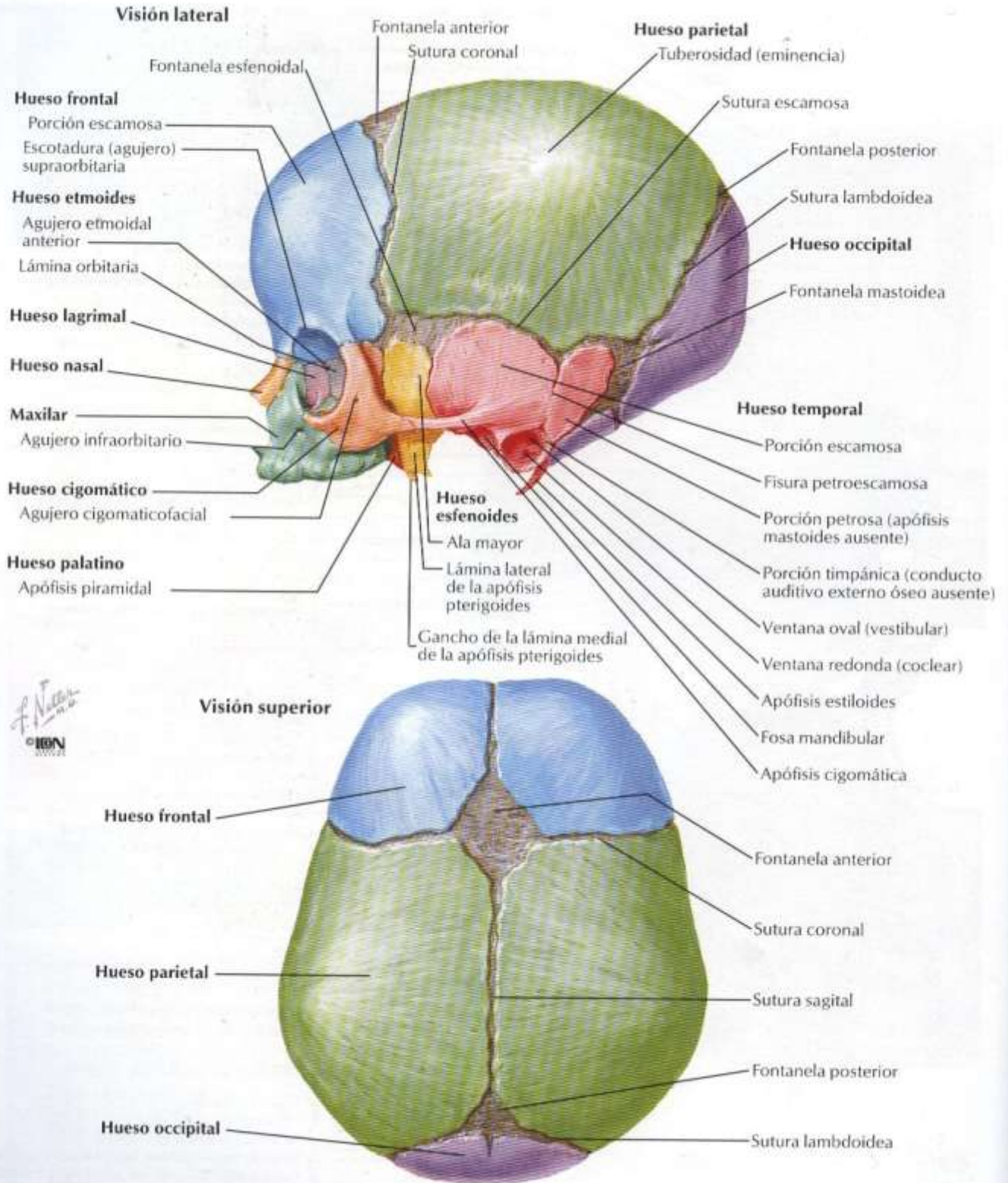
F. Nieto
© IGIN

Agujeros de la base del cráneo: visión superior

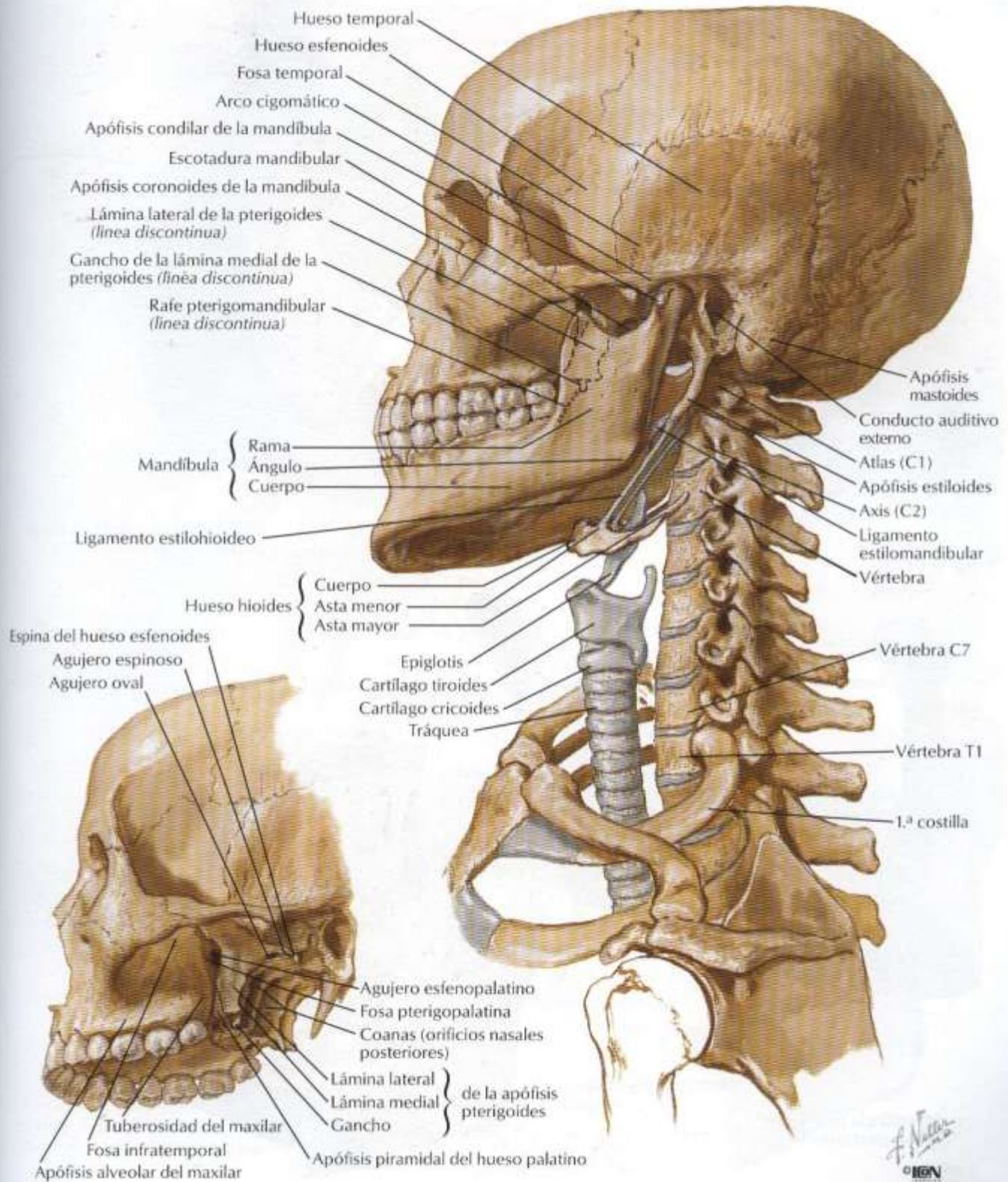


F. Nájera
© IBN

Cráneo de recién nacido



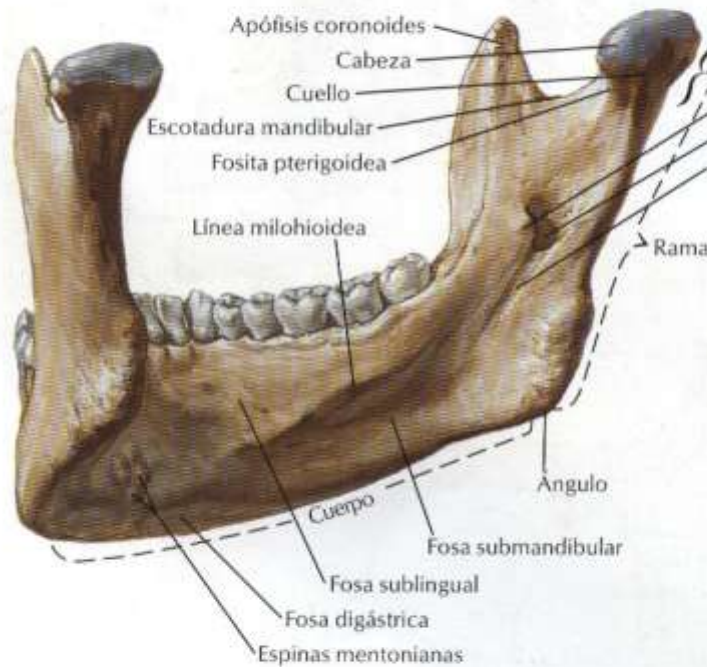
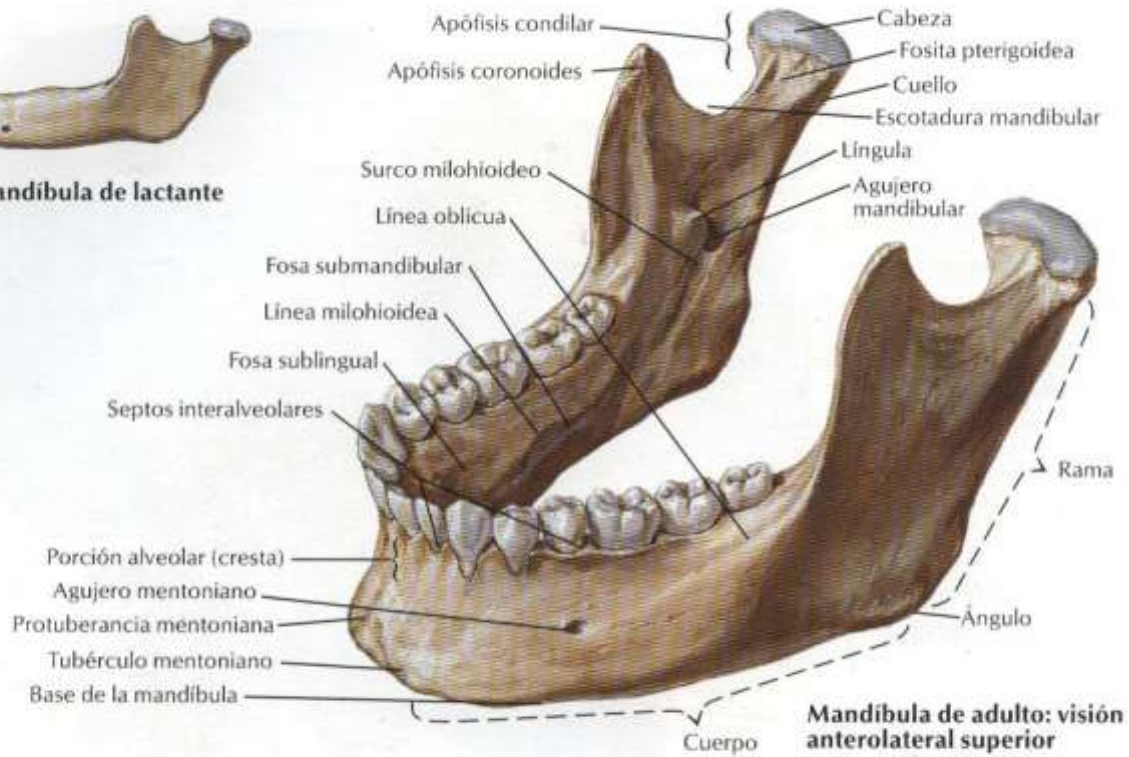
Esqueleto óseo de cabeza y cuello



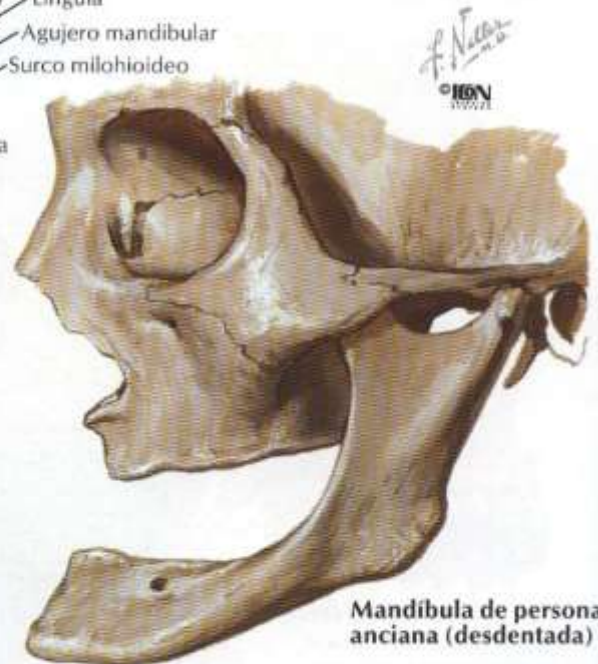Mandíbula



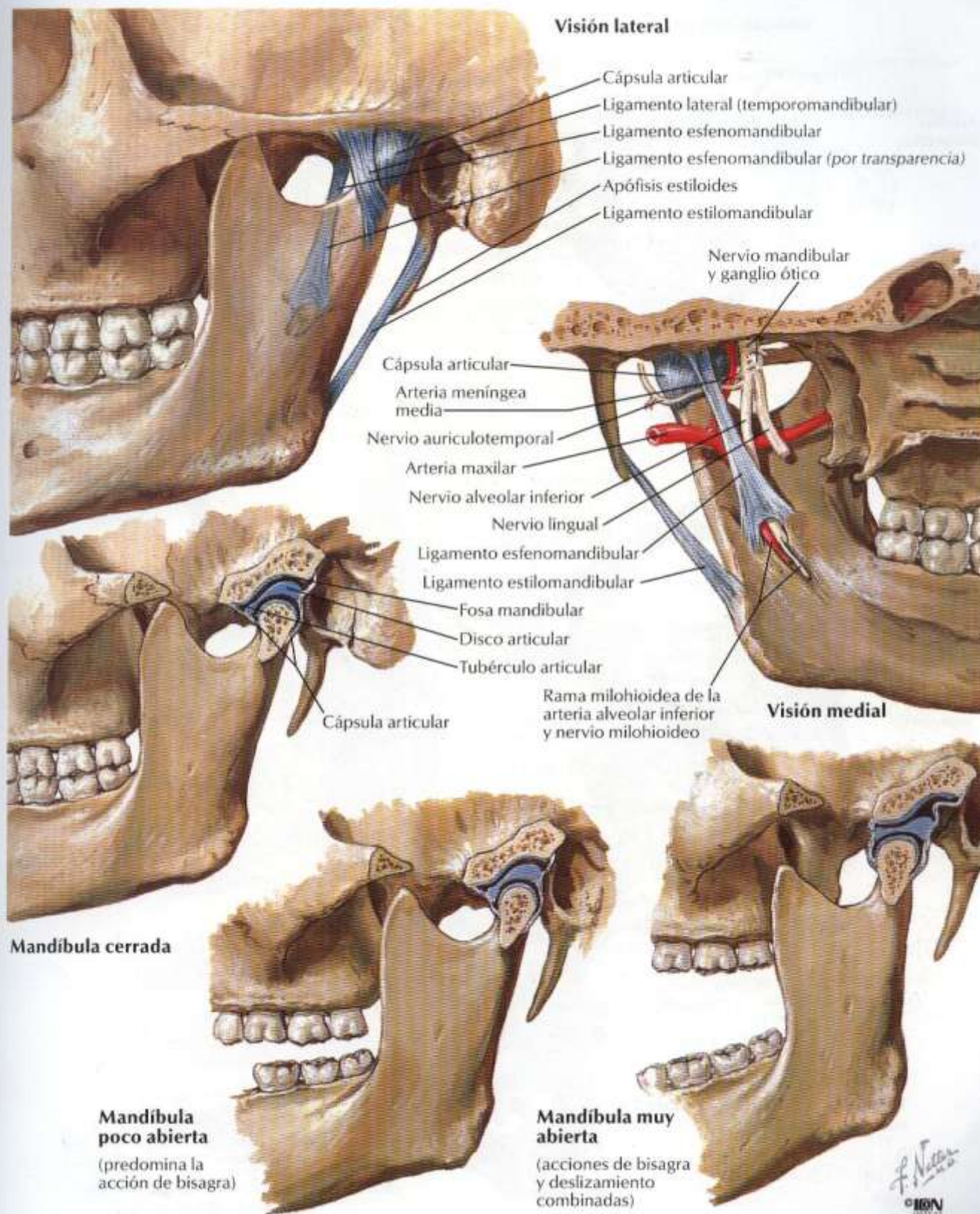
Mandíbula de lactante



Mandíbula de adulto: visión posterior izquierda



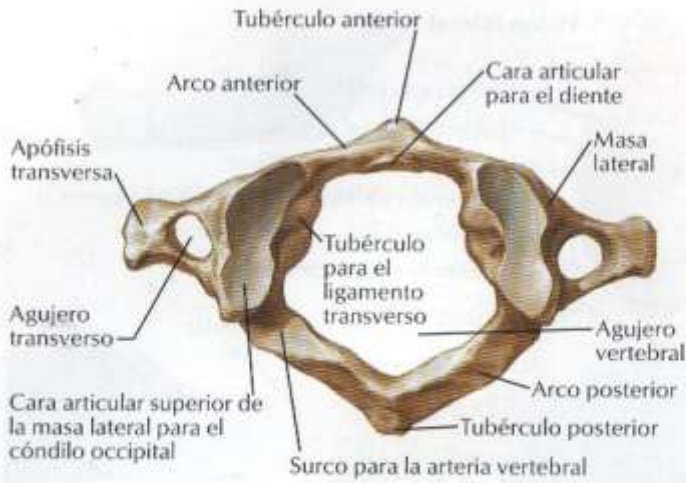
Articulación temporomandibular



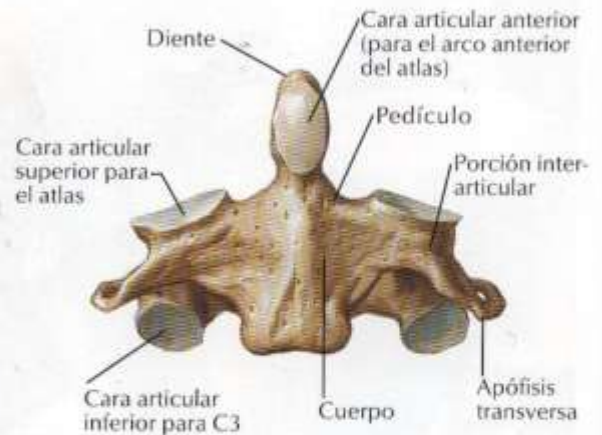
F. Nieto
© MON

Vértebras cervicales: atlas y axis

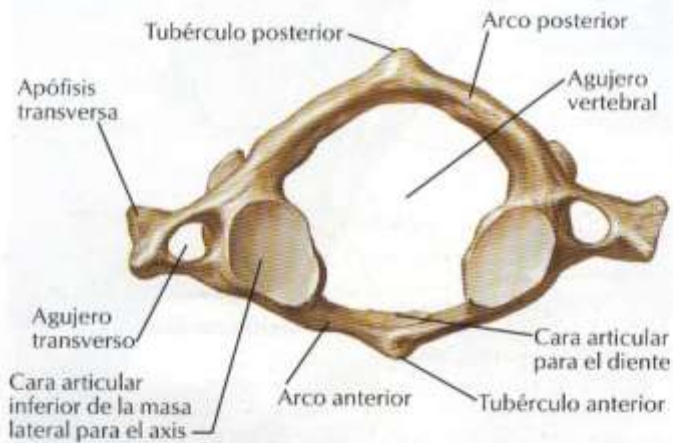
VÉANSE TAMBIÉN LÁMINAS 9, 142



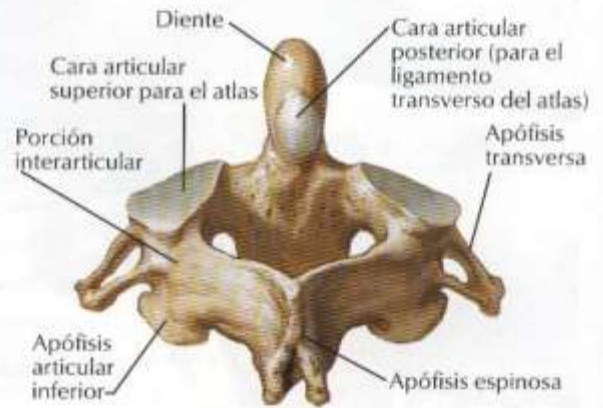
Atlas (C1): visión superior



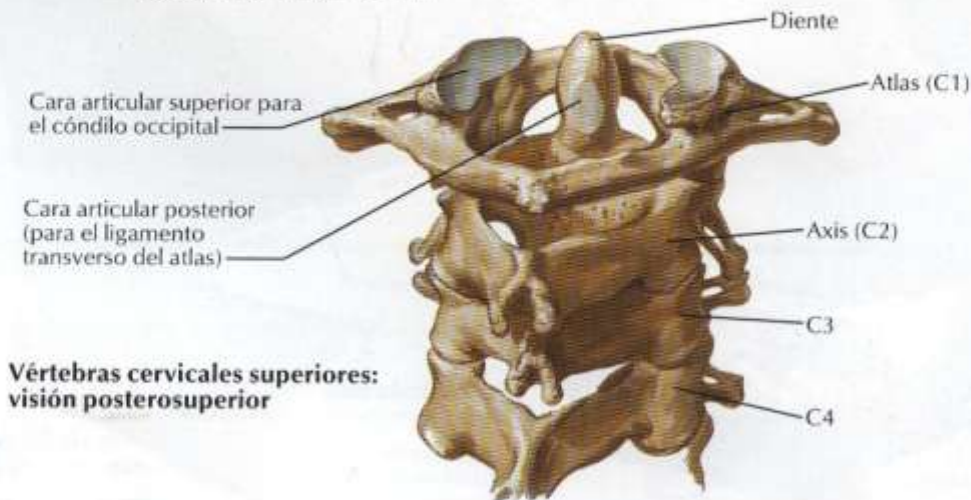Axis (C2): visión anterior



Atlas (C1): visión inferior



Axis (C2): visión posterosuperior

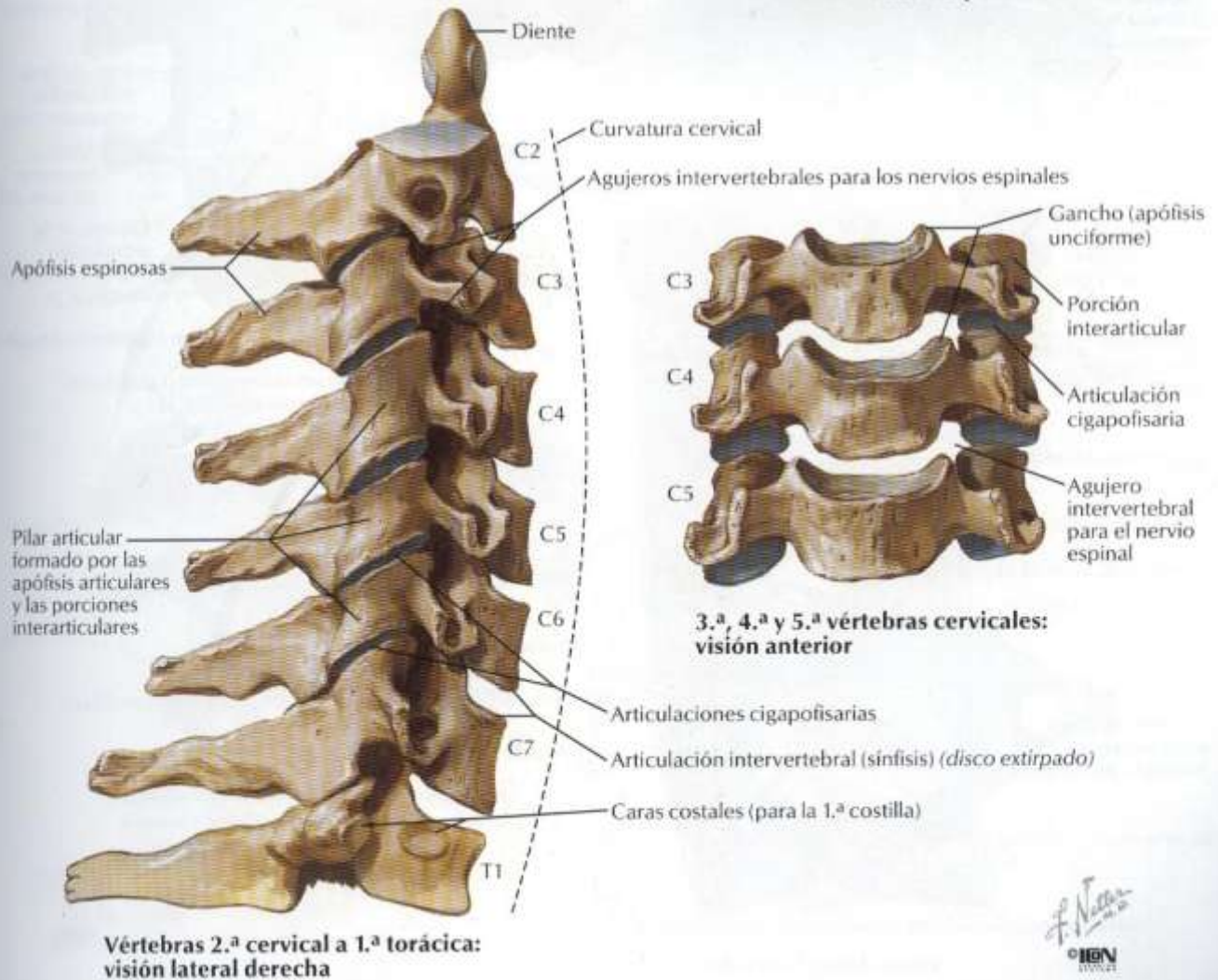
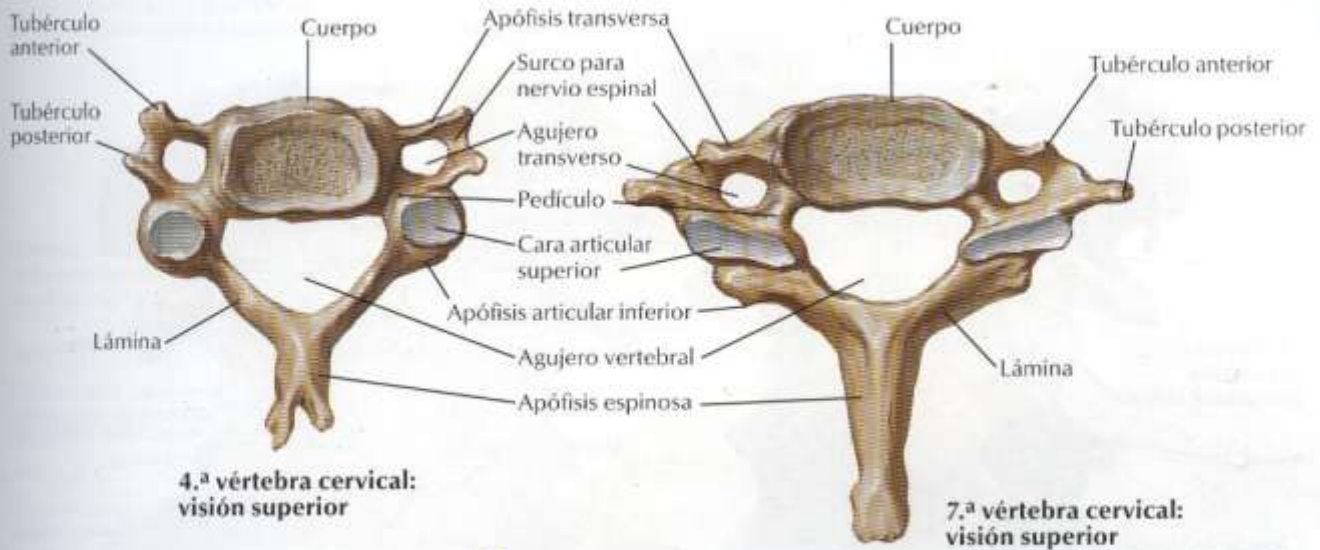


Vértebras cervicales superiores: visión posterosuperior

F. Navarro
© IEBN

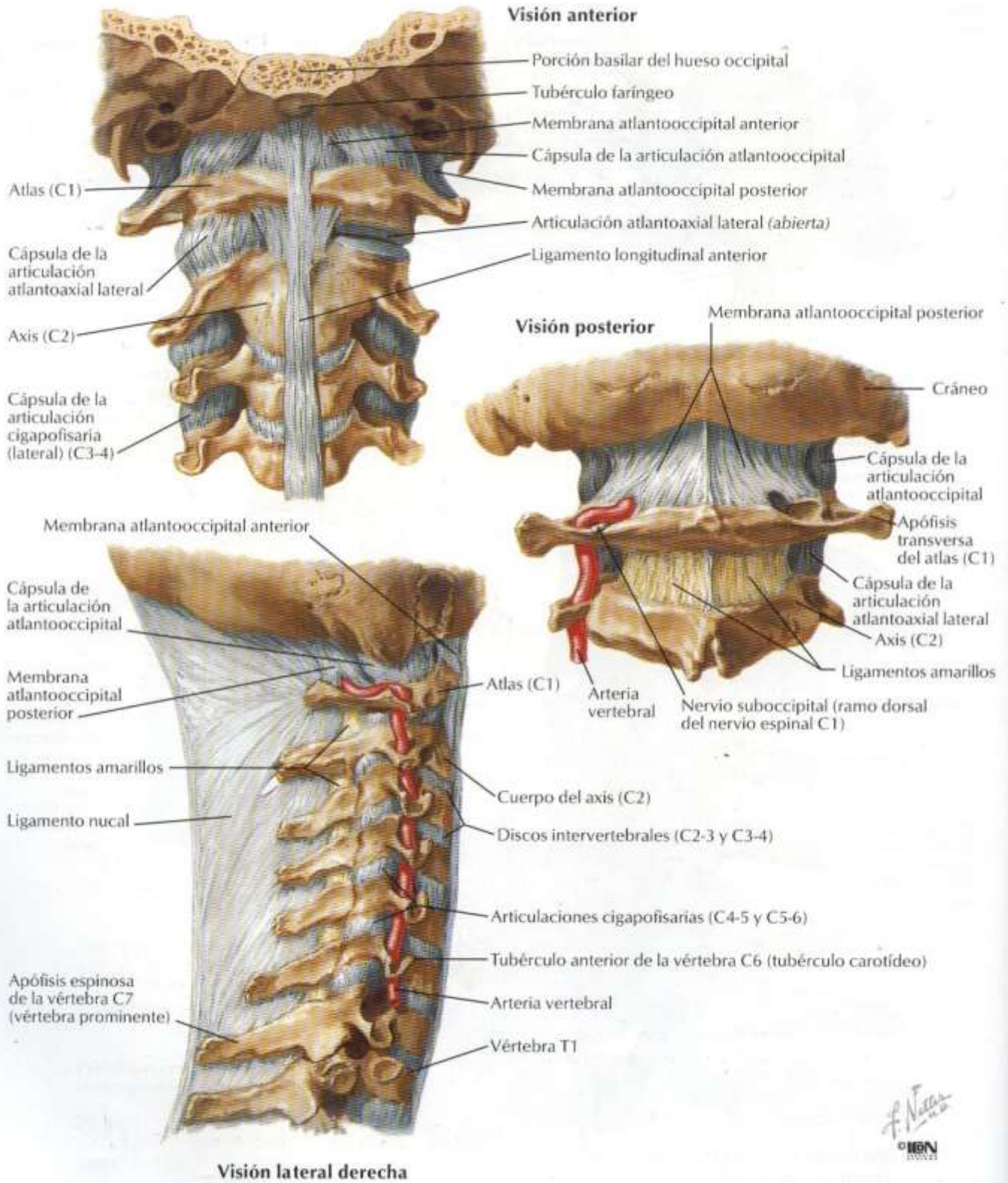
Vértebras cervicales (continuación)

VÉANSE TAMBIÉN LÁMINAS 9, 142



F. Naranjo
 2015
 OIGEN
 ANATOMÍA

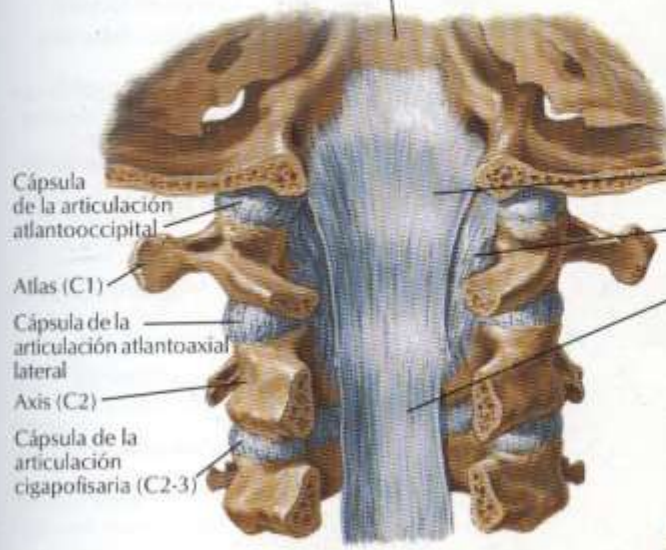
Ligamentos craneocervicales externos




F. Netter M.D.
© H&N

Ligamentos craneocervicales internos

Clivus (superficie característica) de la porción basilar del hueso occipital



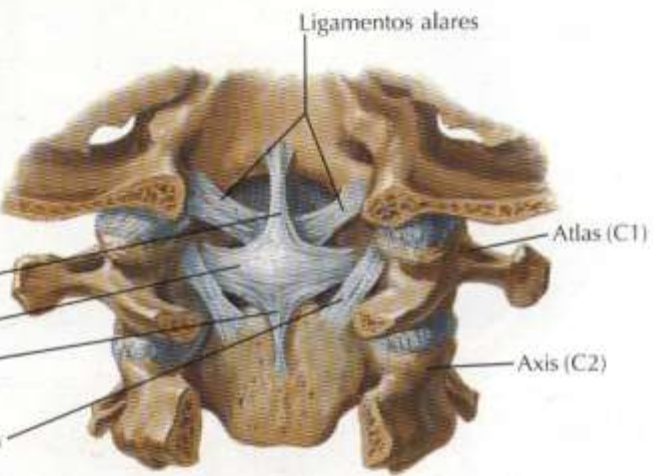
Parte superior del conducto vertebral con apófisis espinosas y parte de los arcos vertebrales extirpados para exponer los ligamentos posteriores de los cuerpos vertebrales: visión posterior



Cápsula de la articulación atlantooccipital
Atlas (C1)
Cápsula de la articulación atlantoaxial lateral
Axis (C2)
Cápsula de la articulación cigapofisaria (C2-3)

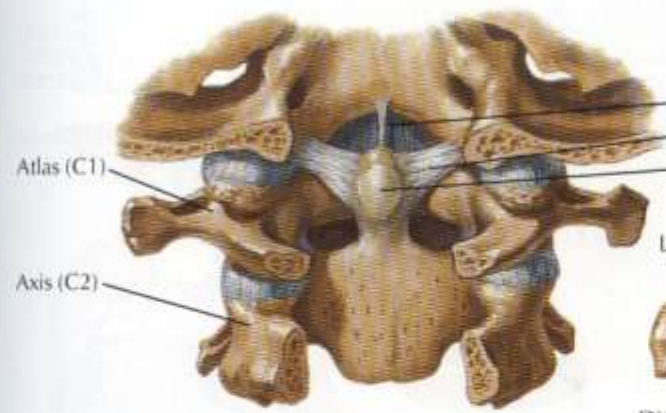
Ligamento cruciforme

- Banda longitudinal superior
- Ligamento transverso del atlas
- Banda longitudinal inferior

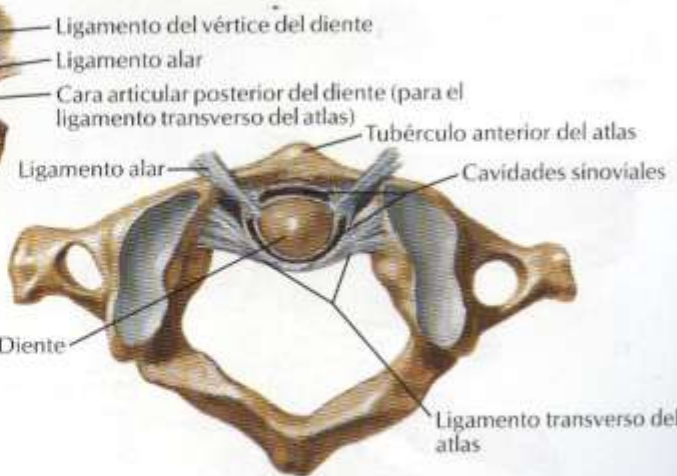


Porción profunda (accessoria) de la membrana tectoria

Porción principal de la membrana tectoria extirpada para exponer los ligamentos profundos: visión posterior



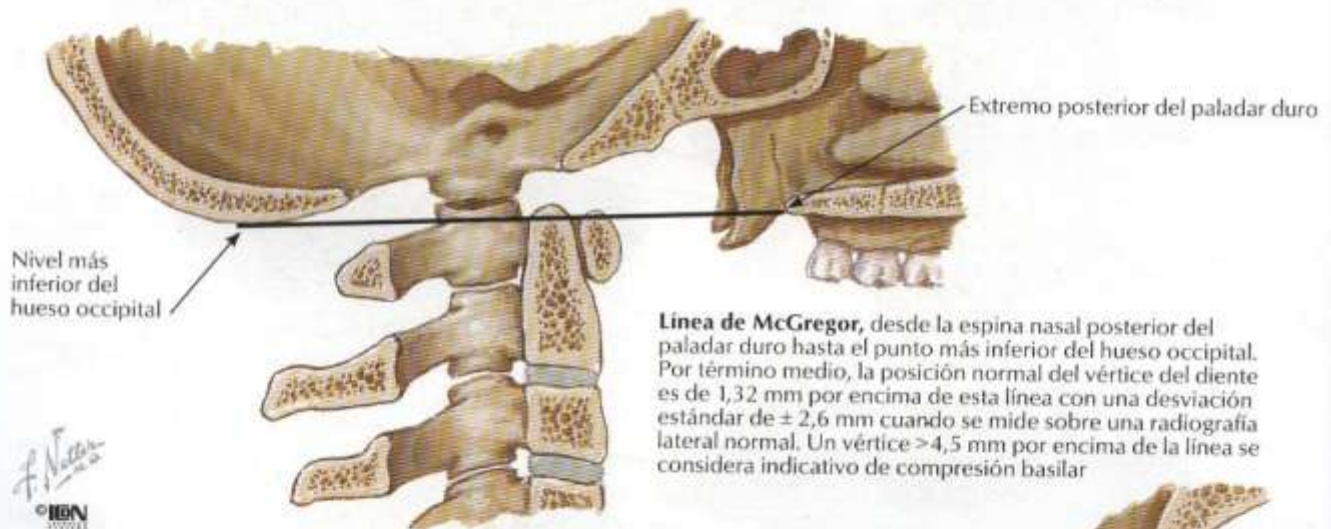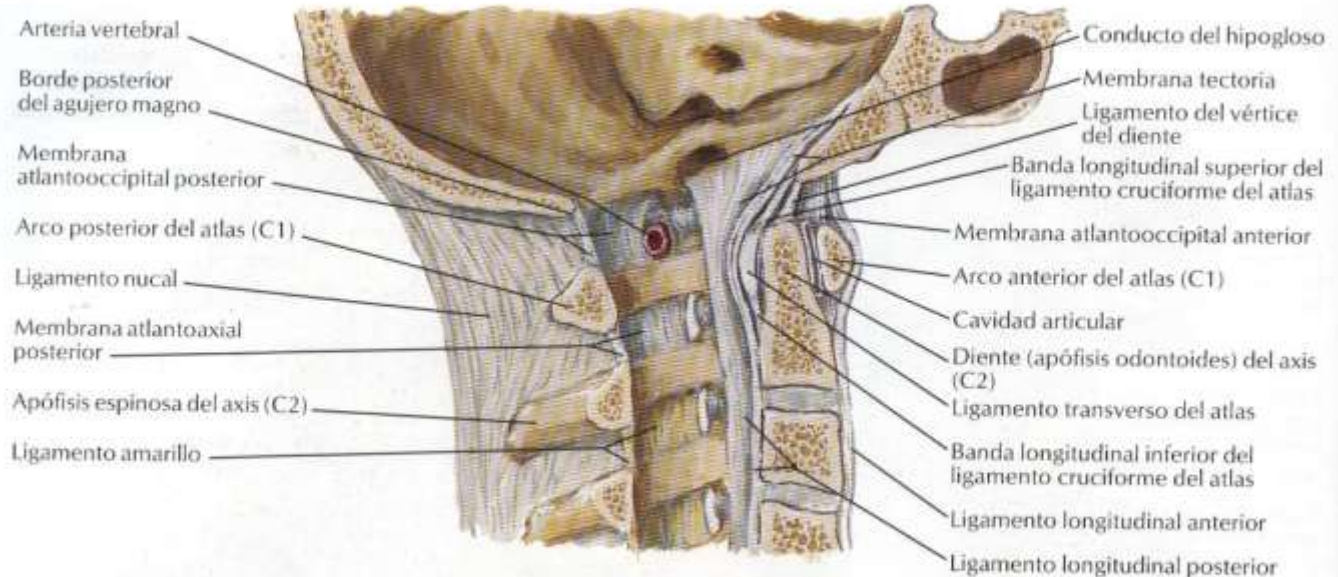
Ligamento cruciforme extirpado para mostrar los ligamentos más profundos: visión posterior



Articulación atlantoaxial media: visión superior

F. Nave
© IGVN

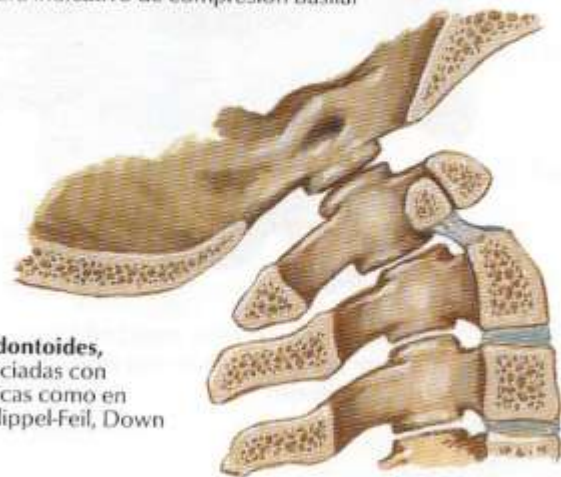Articulación atlantooccipital



F. Naranjo
© IBN



Diente (apófisis odontoides) hipoplásico

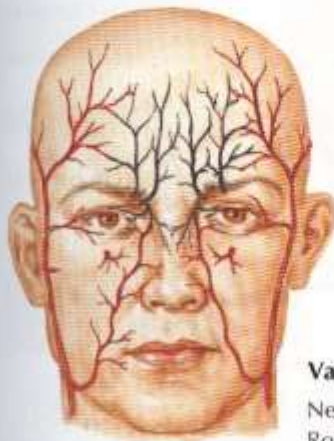
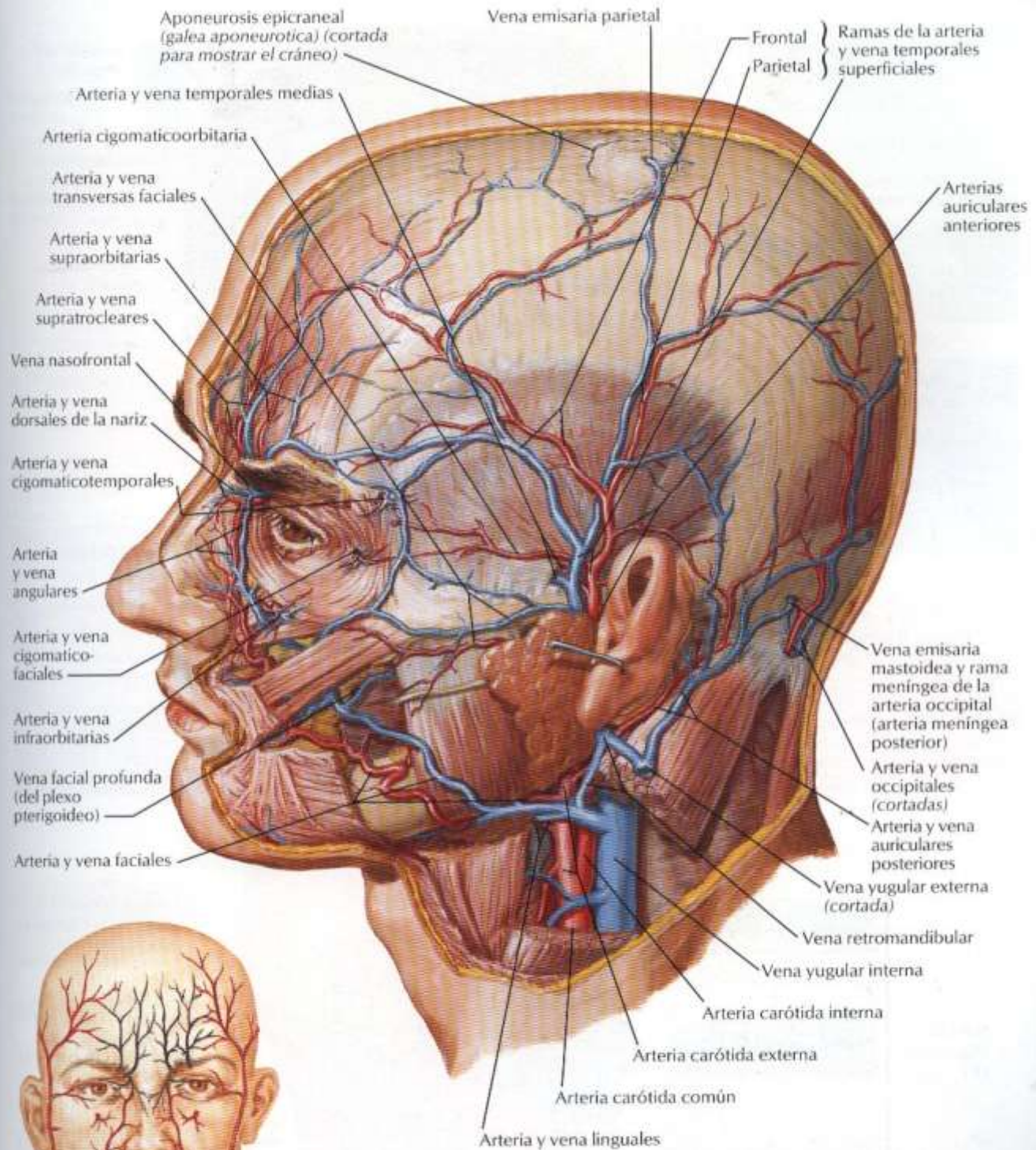


Hueso odontoides con unión fibrosa y estrechamiento del conducto vertebral con la cabeza en extensión.

Anomalías de la odontoides, muy a menudo asociadas con displasias esqueléticas como en los síndromes de Klippel-Feil, Down o Morquio

Arterias y venas superficiales de la cara y cuero cabelludo

VÉANSE TAMBIÉN LÁMINAS 29, 35, 63, 64, 80, 98



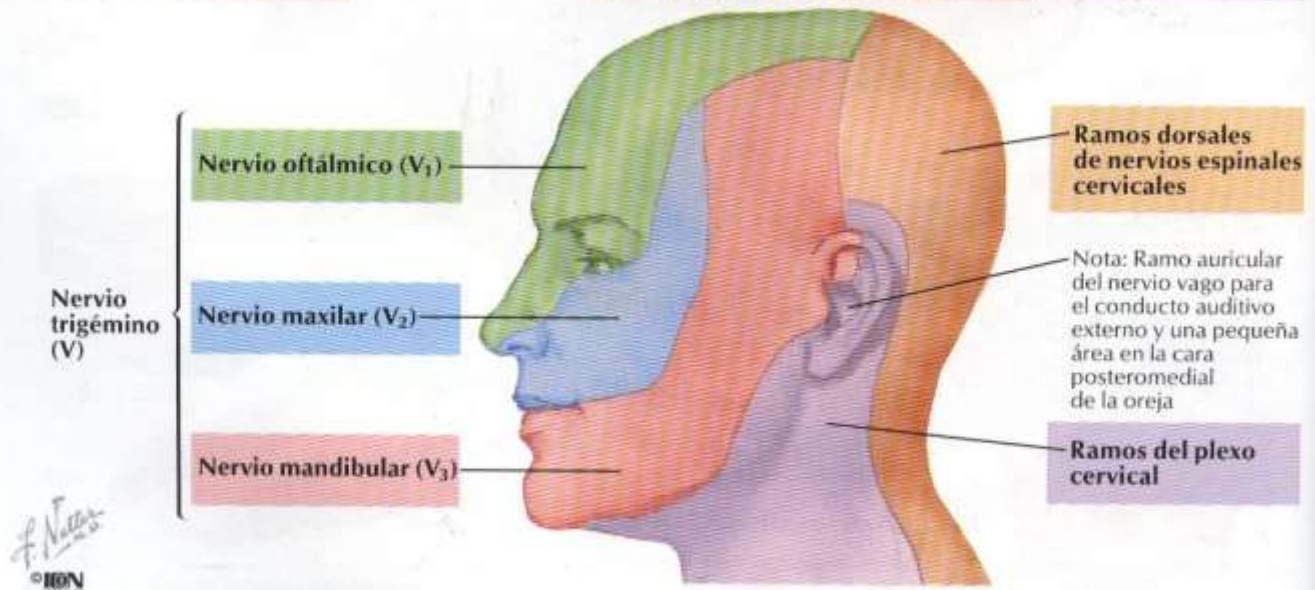
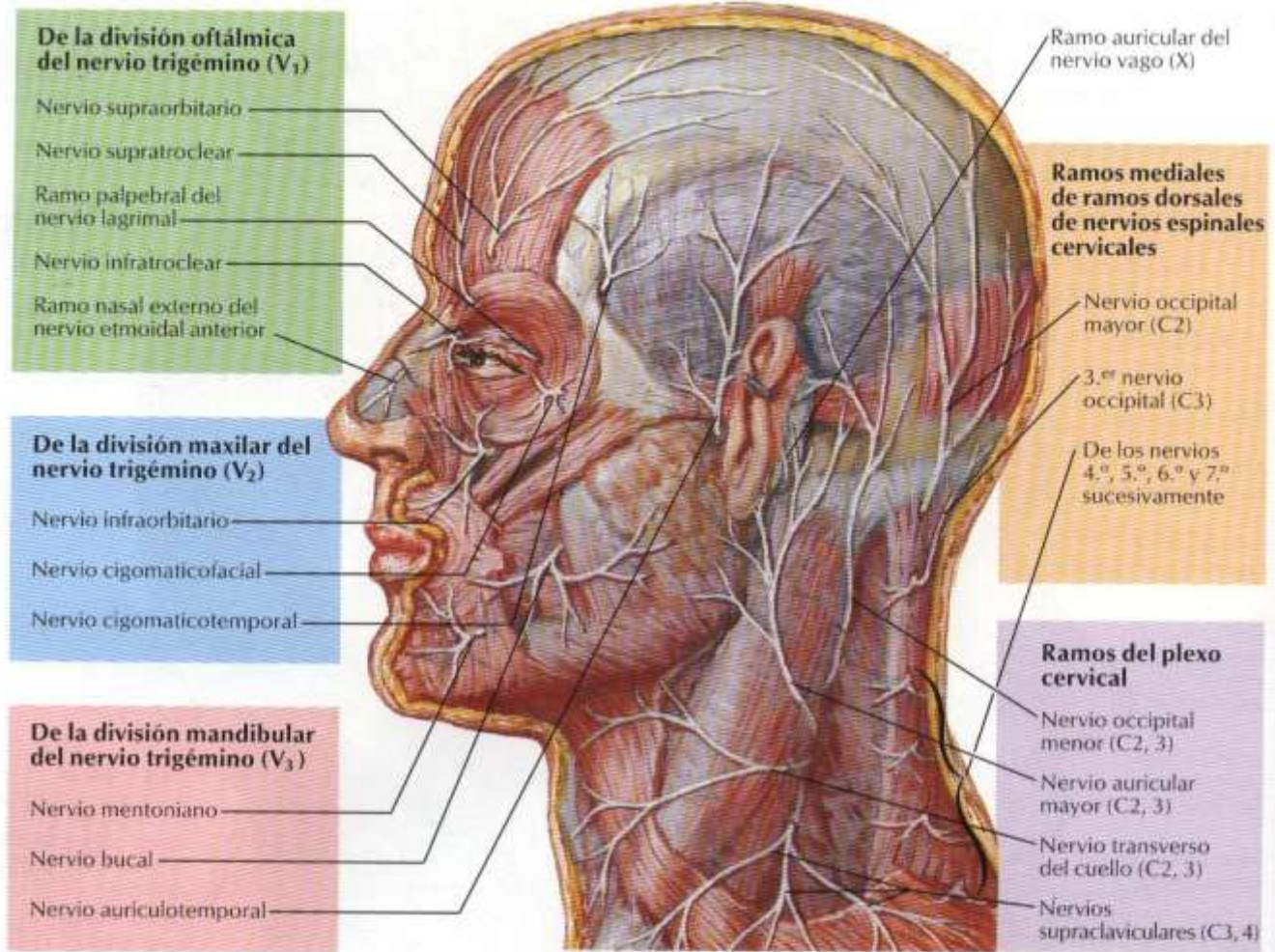
Vascularización arterial de la cara

Negro: de la arteria carótida interna (vía arteria oftálmica)
 Rojo: de la arteria carótida externa

F. Netter
 © IBN

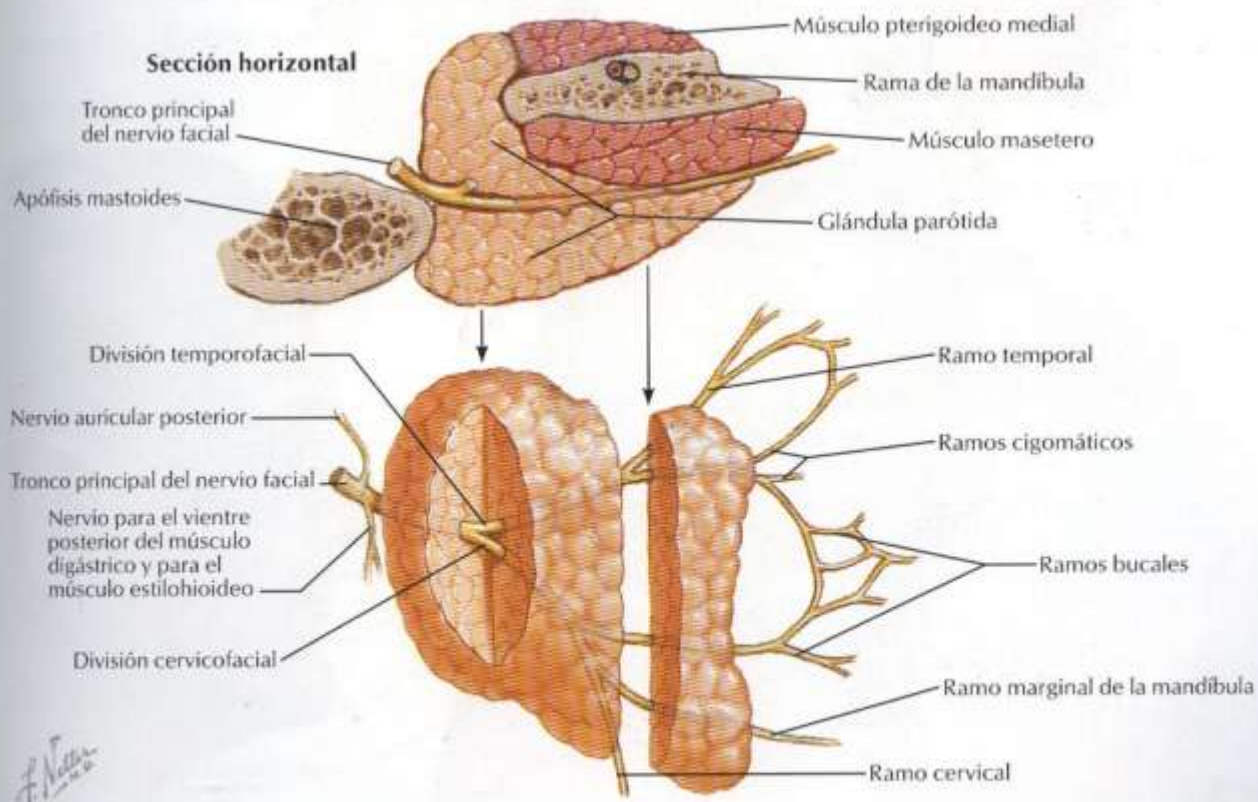
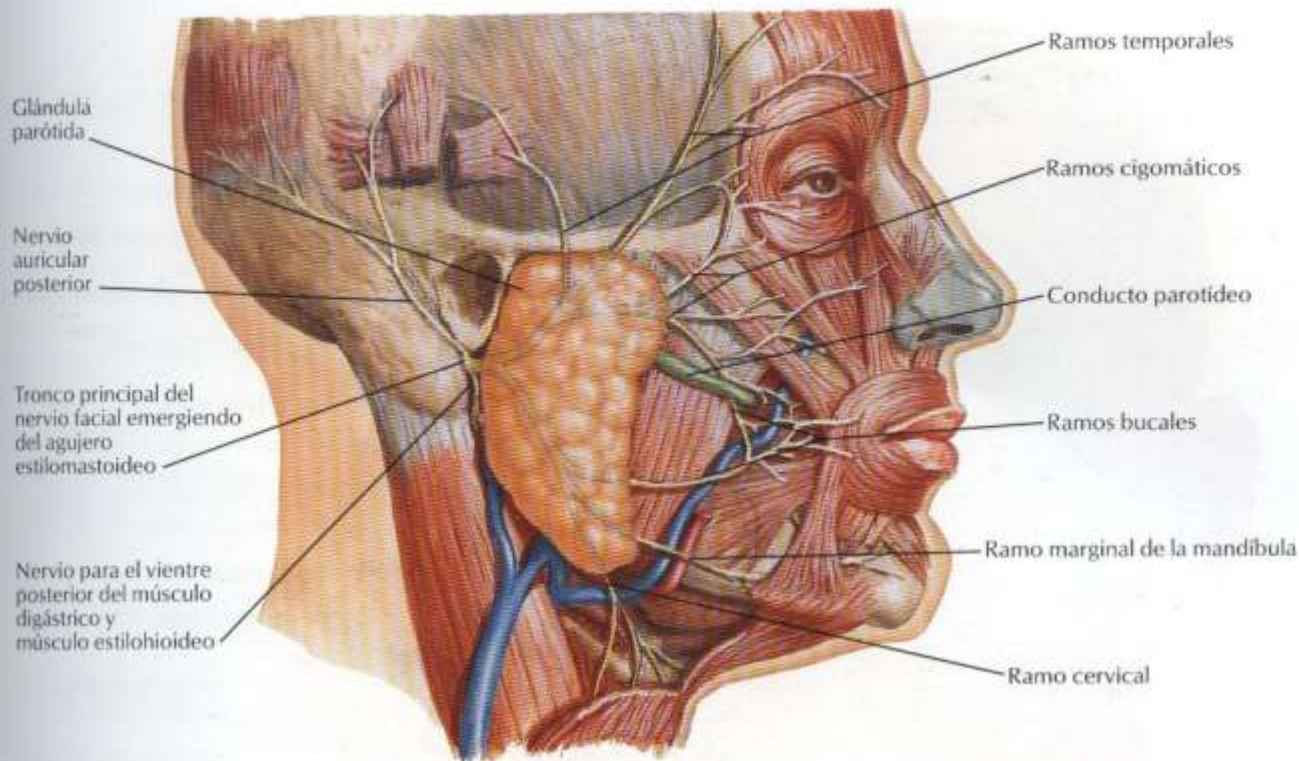
Nervios cutáneos de la cabeza y cuello

VÉANSE TAMBIÉN LÁMINAS 27, 31, 40, 41, 116



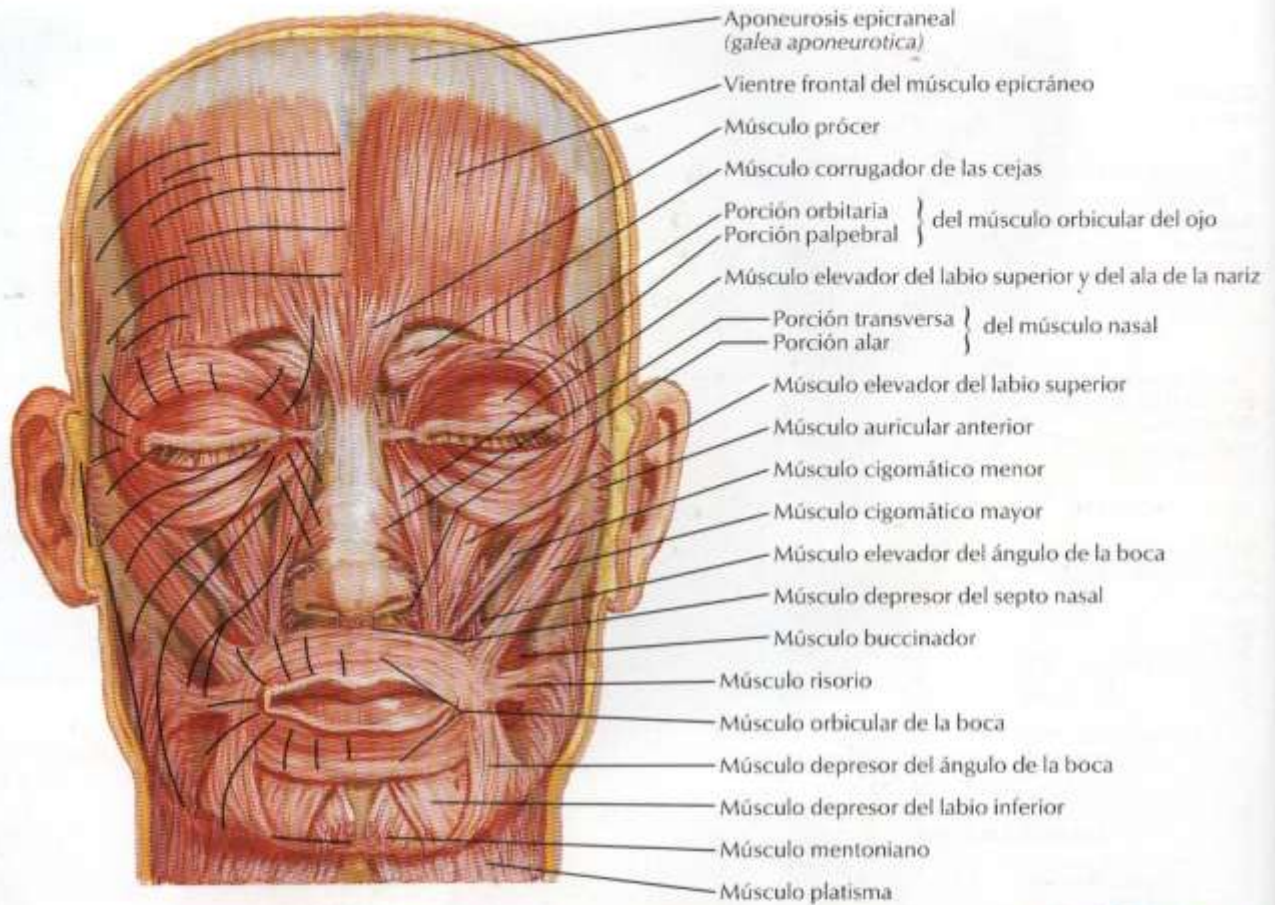
Ramos del nervio facial y glándula parótida

VÉASE TAMBIÉN LÁMINA 117

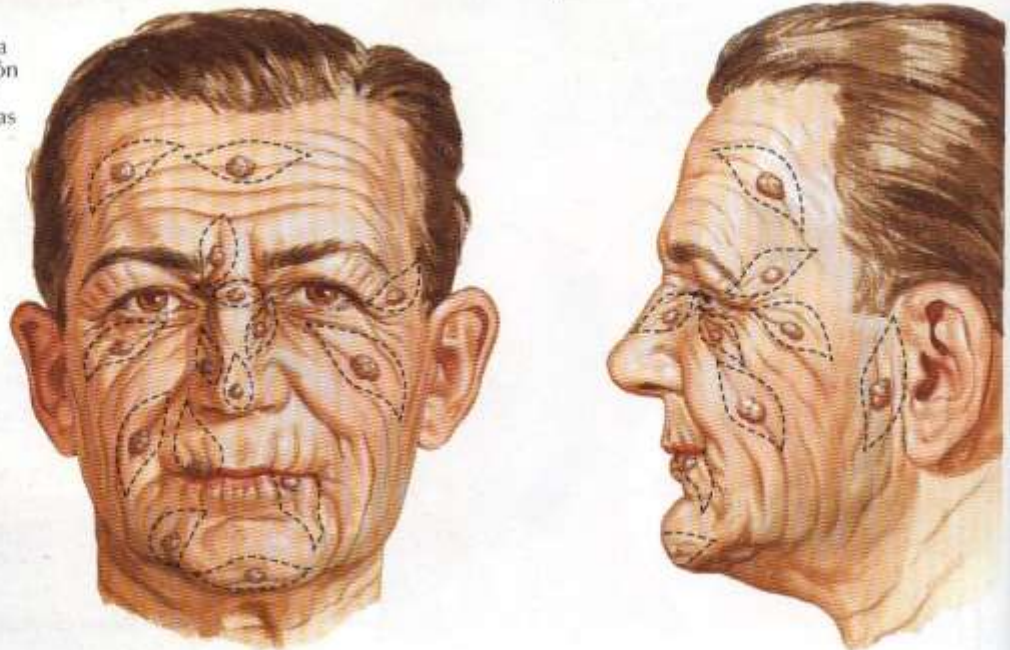


Músculos de la expresión facial: visión anterior

VÉASE TAMBIÉN LÁMINA 48

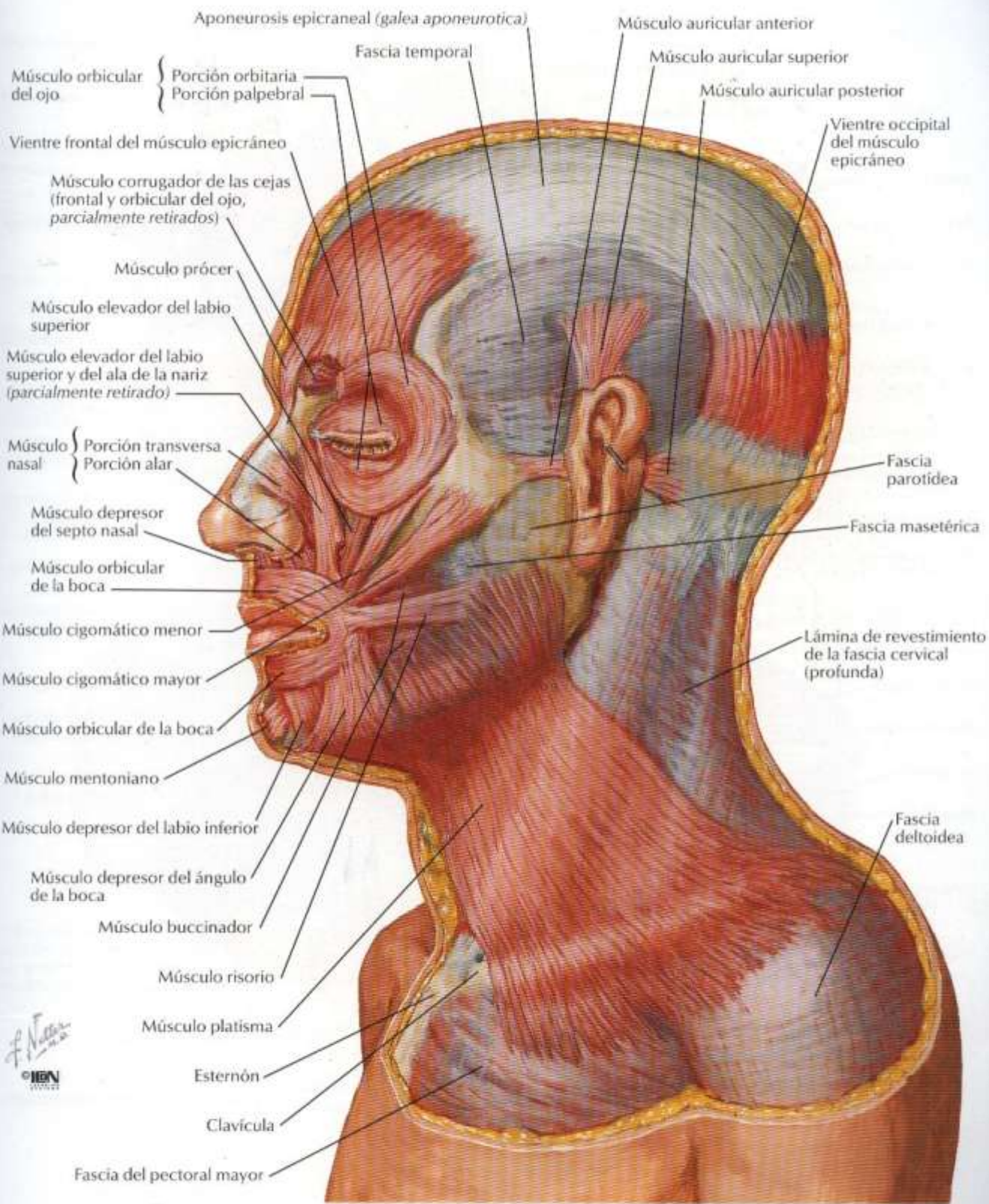


El trayecto de las arrugas de la piel es transverso a la dirección de las fibras de los músculos faciales. Las incisiones elípticas para extirpación de tumores cutáneos se realizan de acuerdo con la dirección de las arrugas

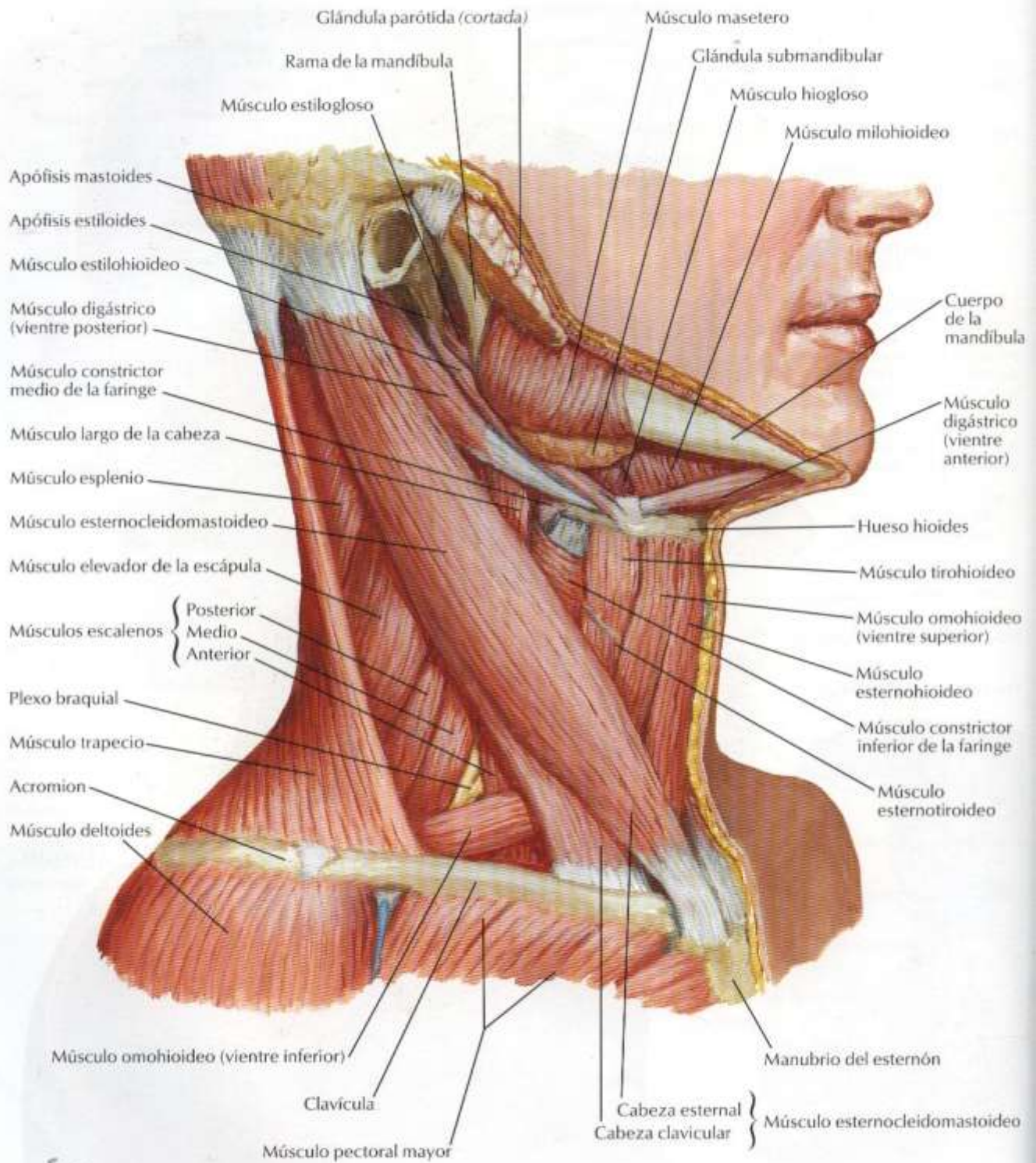


F. Naranjo
 1972
 OIRN

Músculos de la expresión facial: visión lateral

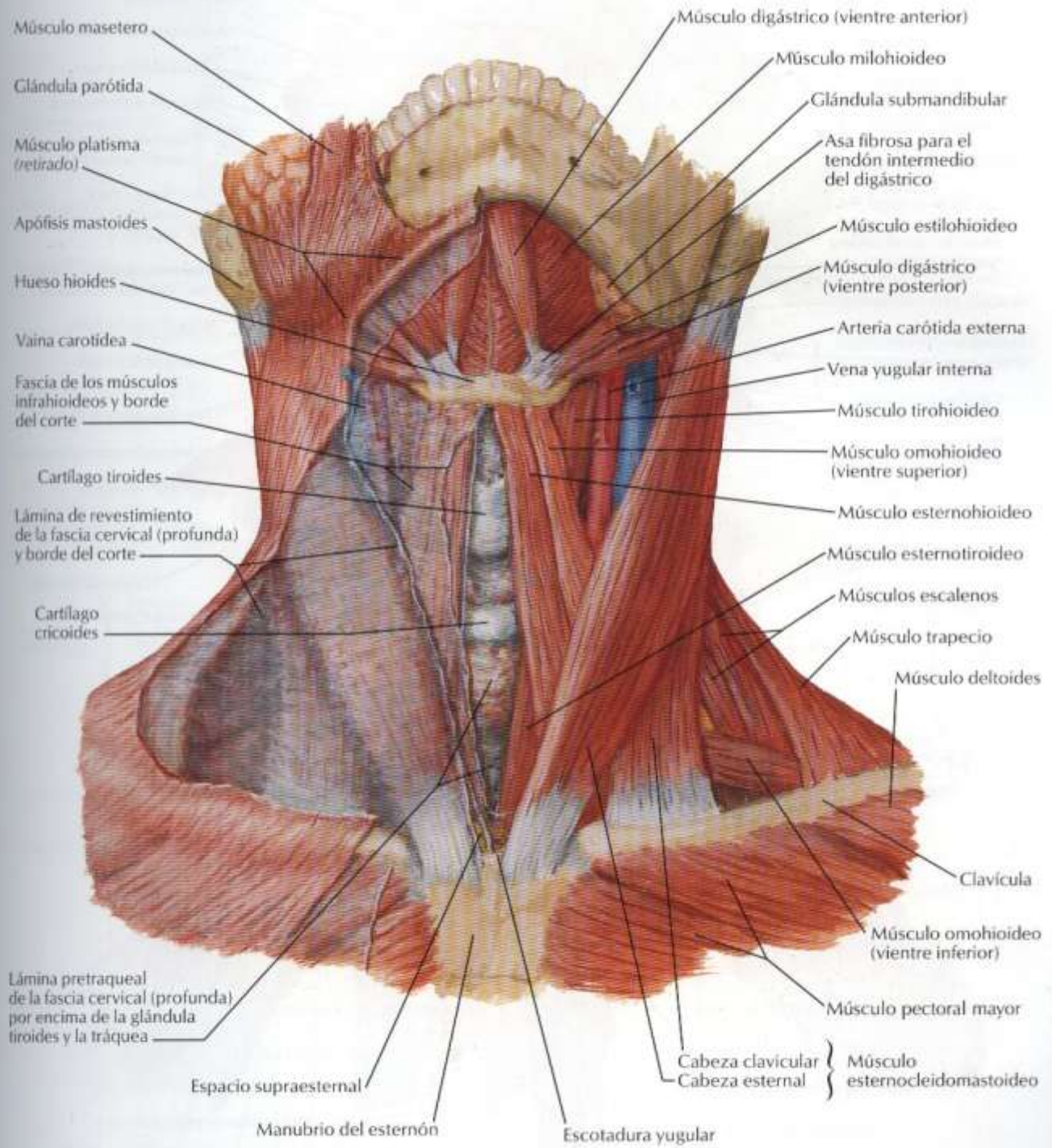


Músculos del cuello: visión lateral



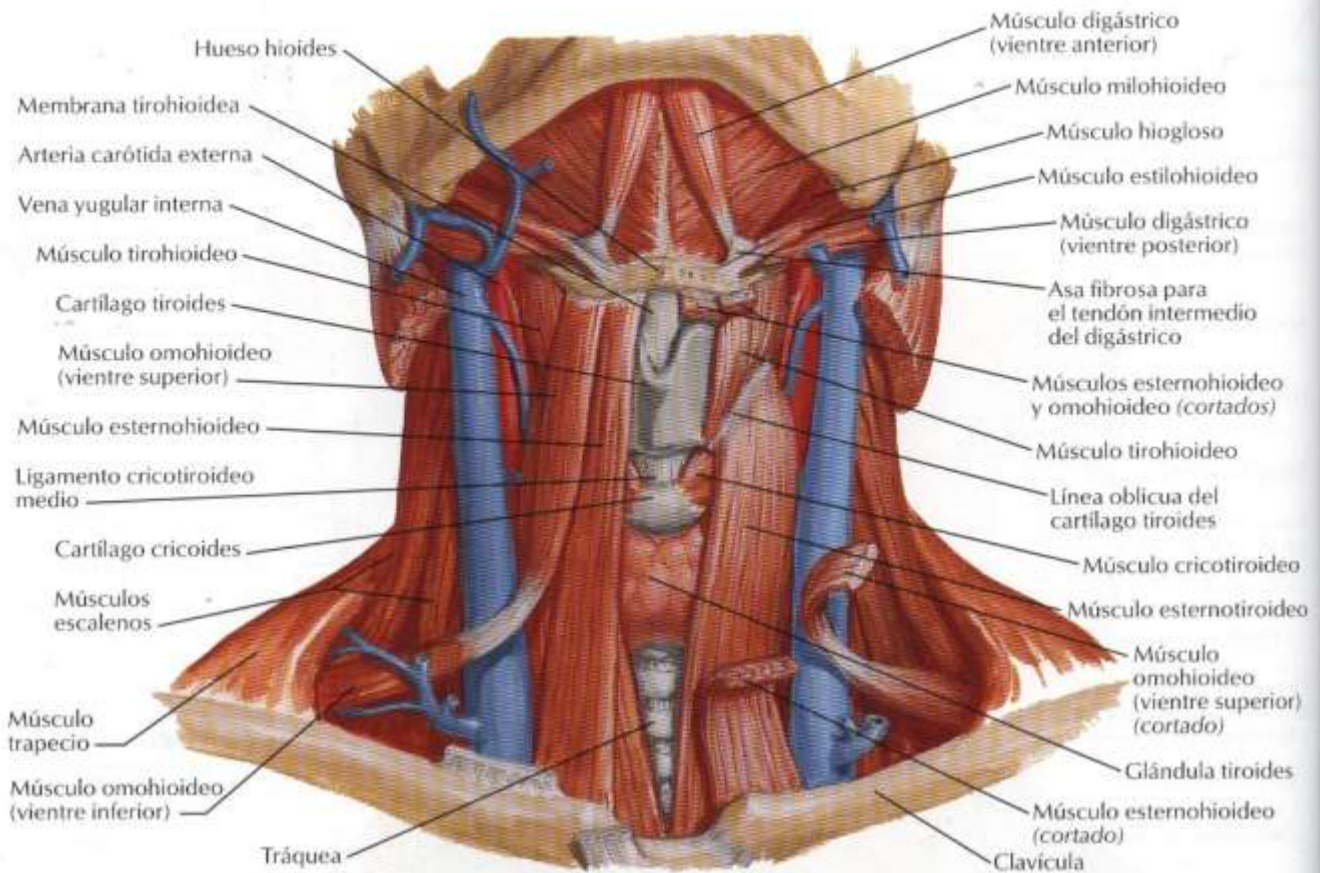
F. Netter
© IGM

Músculos del cuello: visión anterior

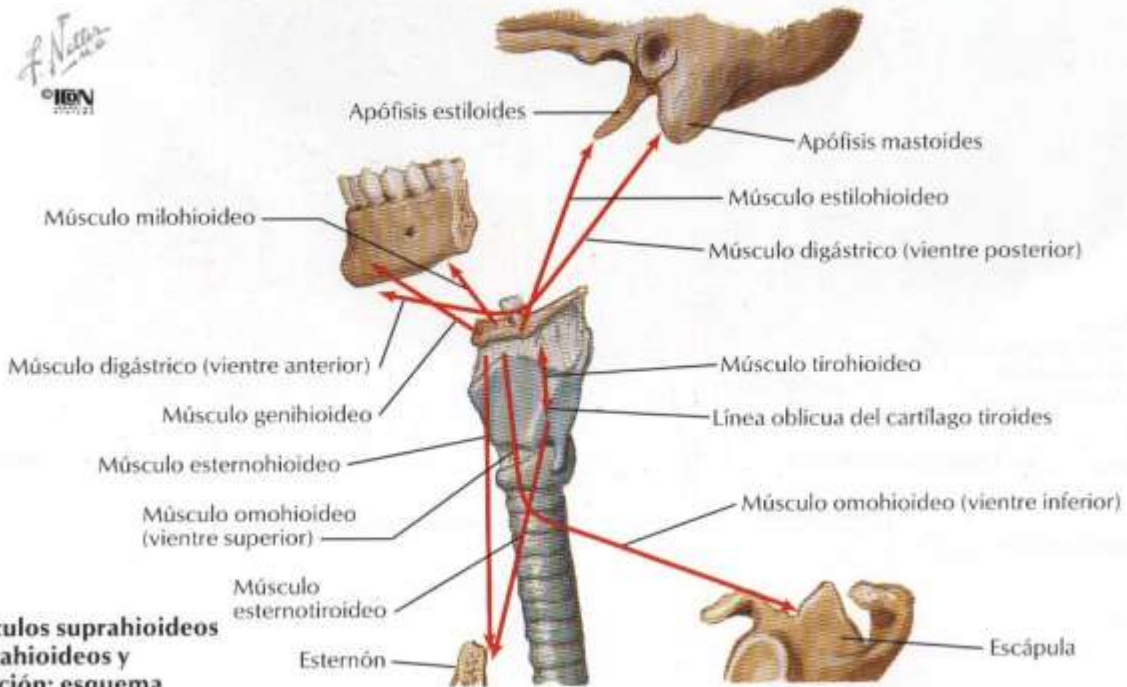


Músculos suprahióideos e infrahióideos

VÉASE TAMBIÉN LÁMINA 47

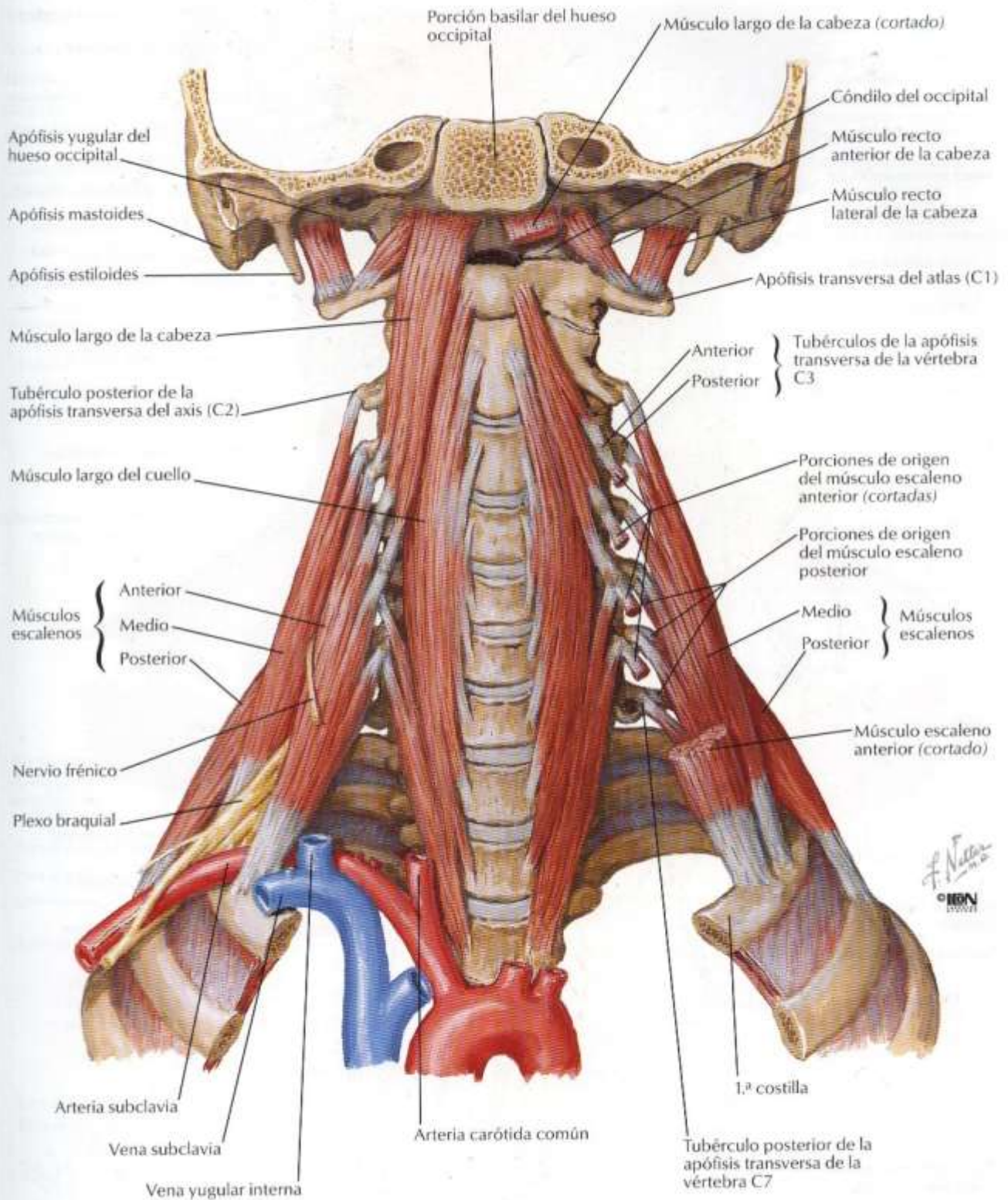


F. N. Navarro
© IRYN



Músculos suprahióideos e infrahióideos y su acción: esquema

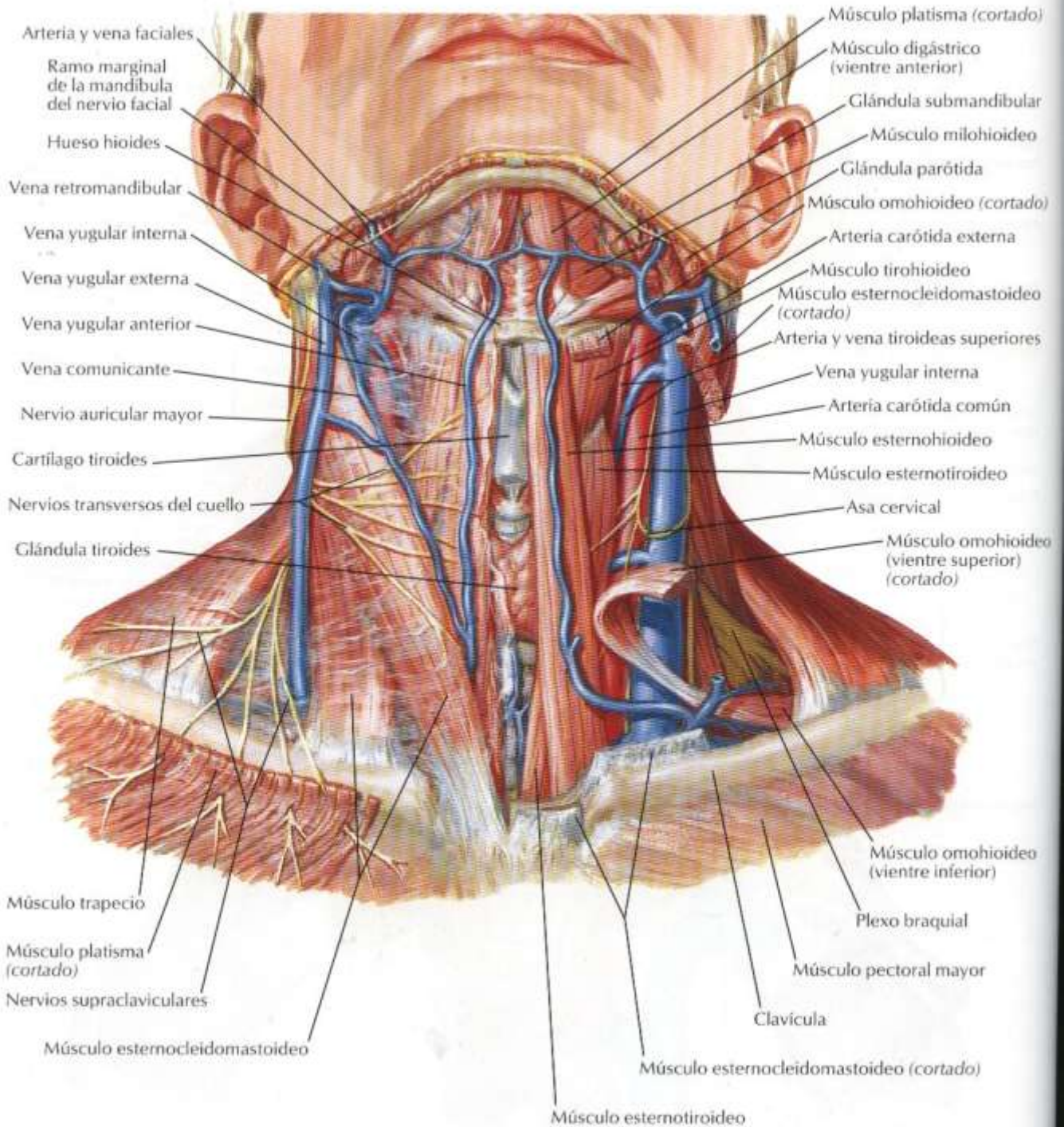
Músculos escalenos y prevertebrales



F. Nolasco
© IBERN

Venas superficiales y nervios cutáneos del cuello

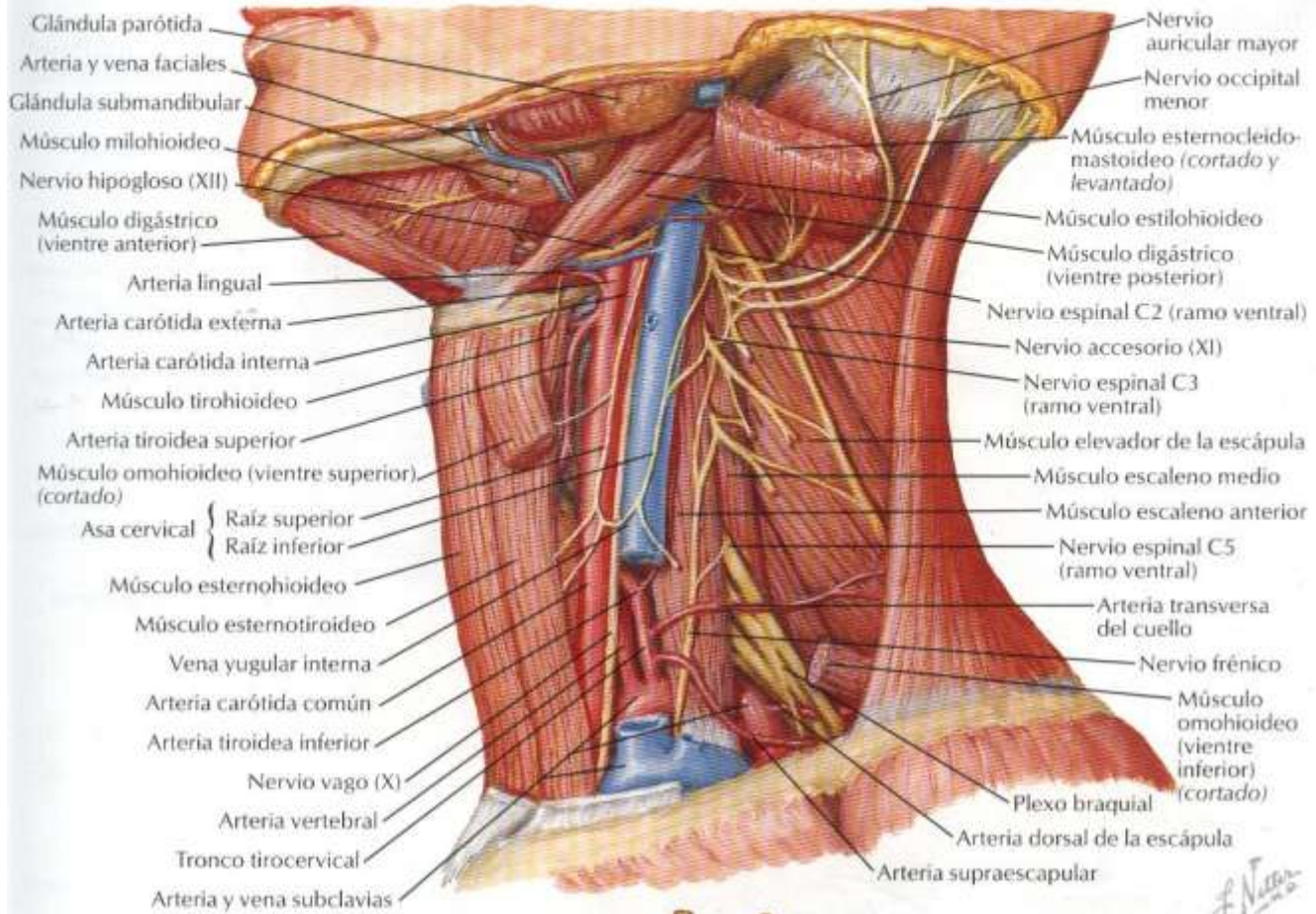
PARA LAS VENAS PROFUNDAS DEL CUELLO VÉASE LÁMINA 64



F. Navarro
 IBN

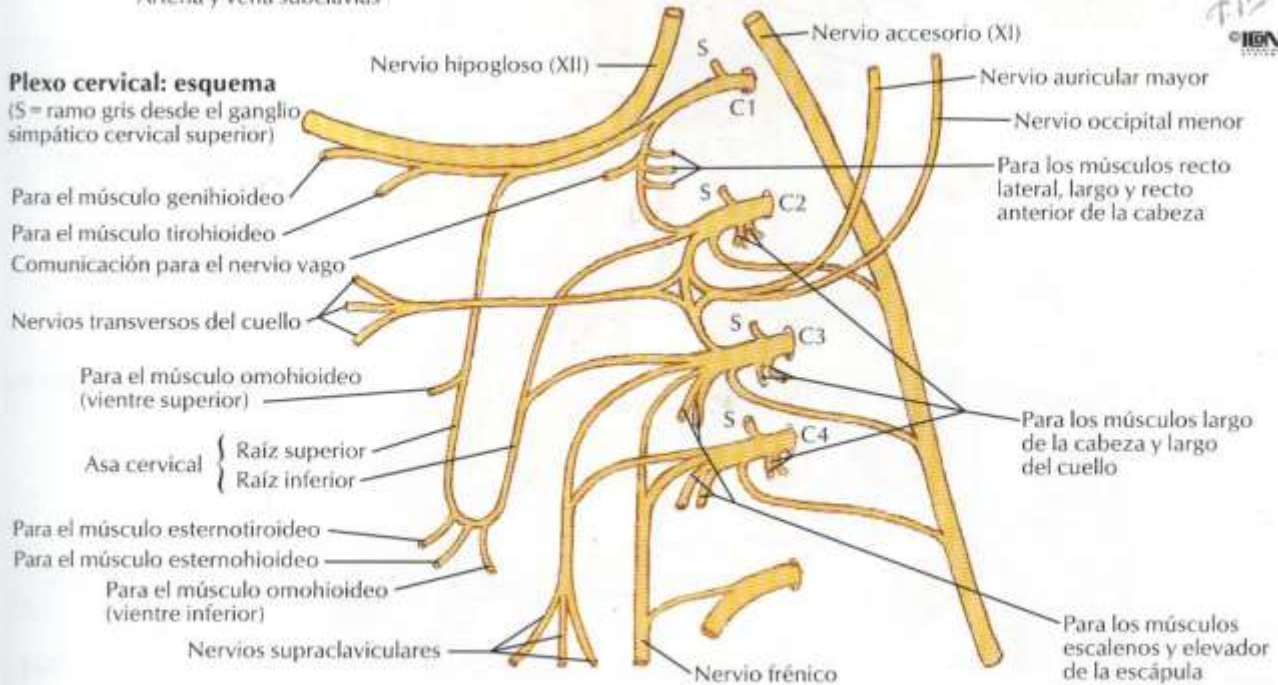
Plexo cervical in situ

VÉANSE TAMBIÉN LÁMINAS 121, 122, 123, 182



Plexo cervical: esquema

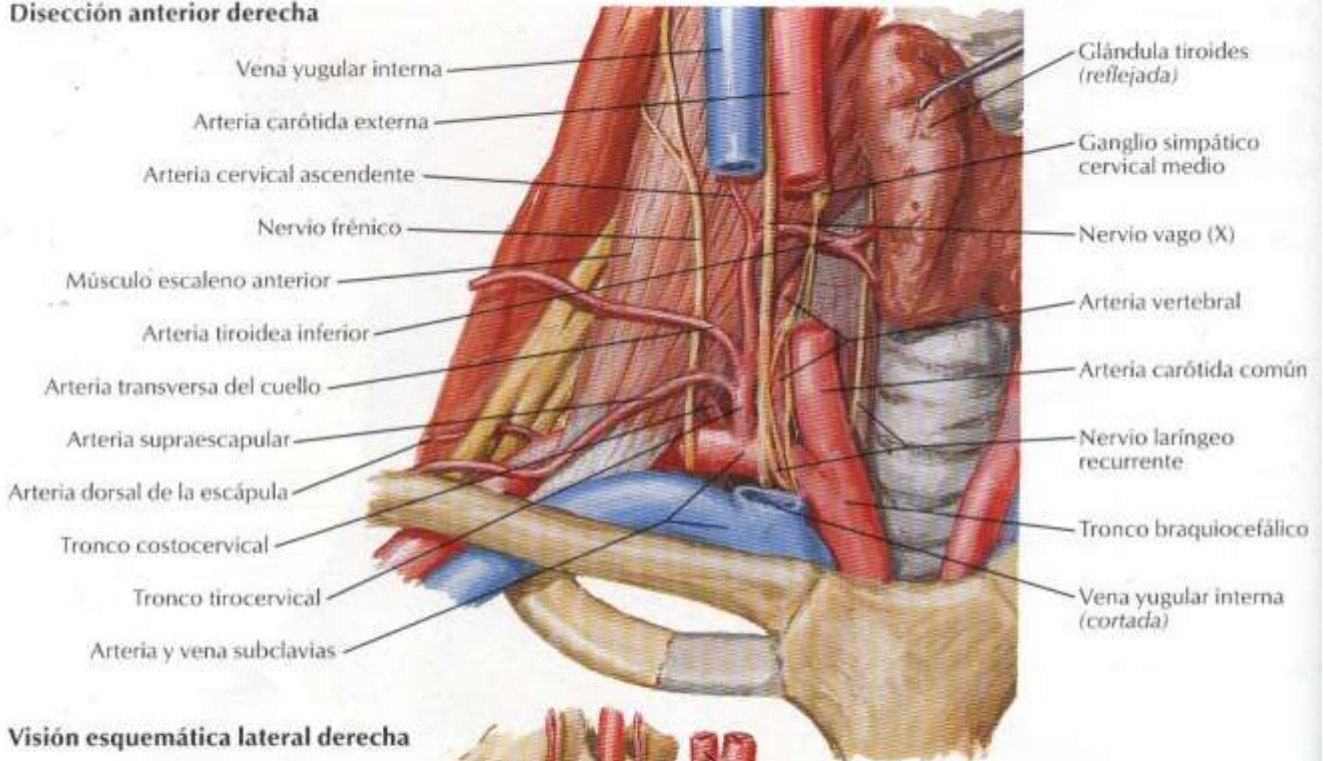(S = ramo gris desde el ganglio simpático cervical superior)



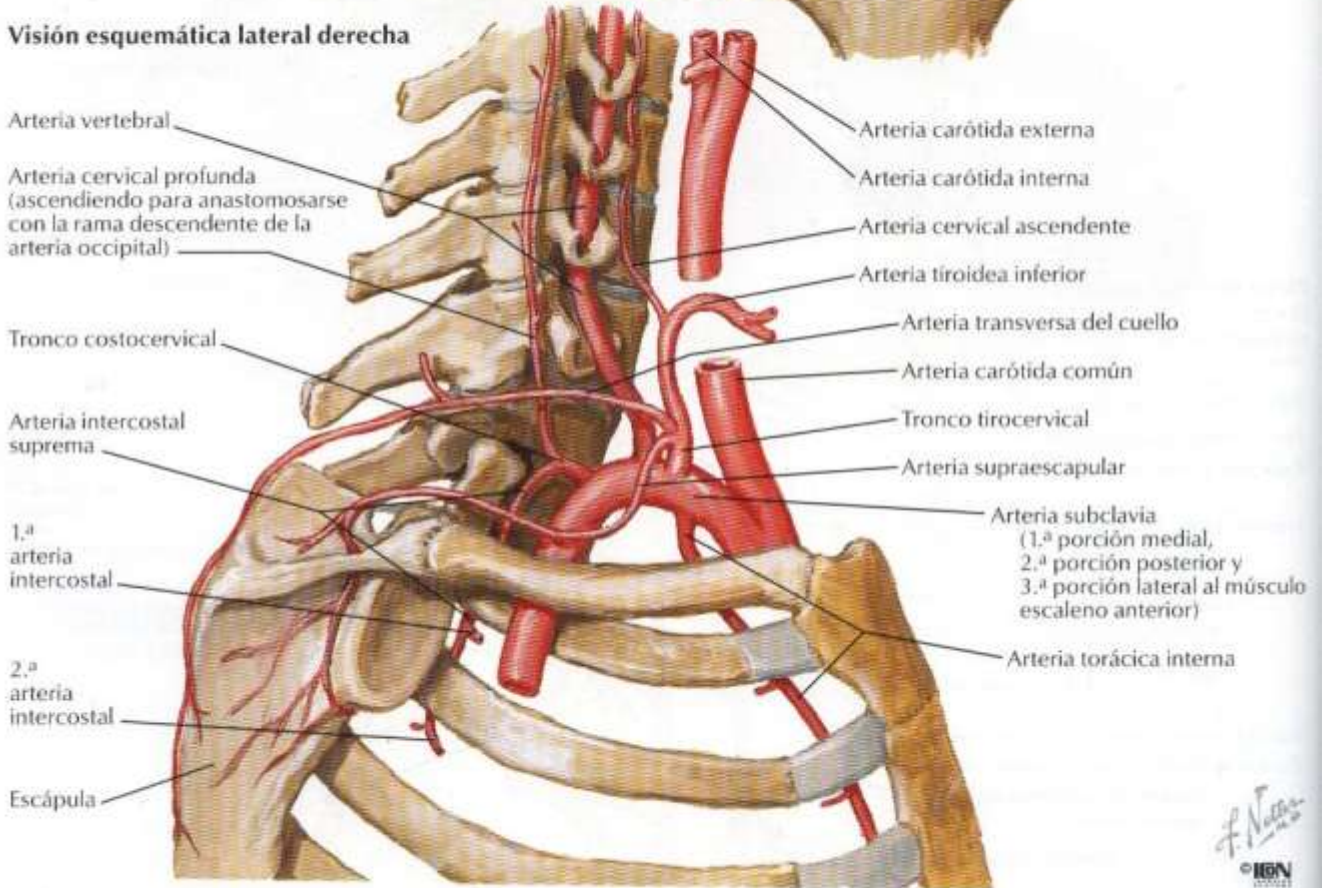
Arteria subclavia

VÉASE TAMBIÉN LÁMINA 398

Disección anterior derecha



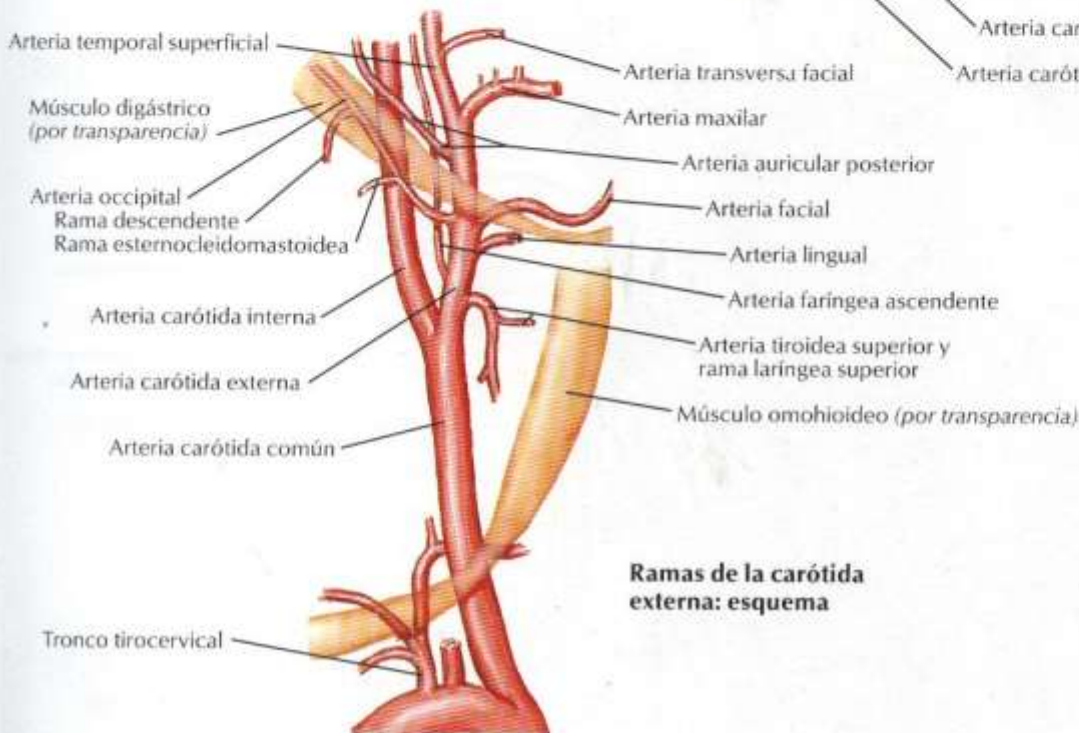
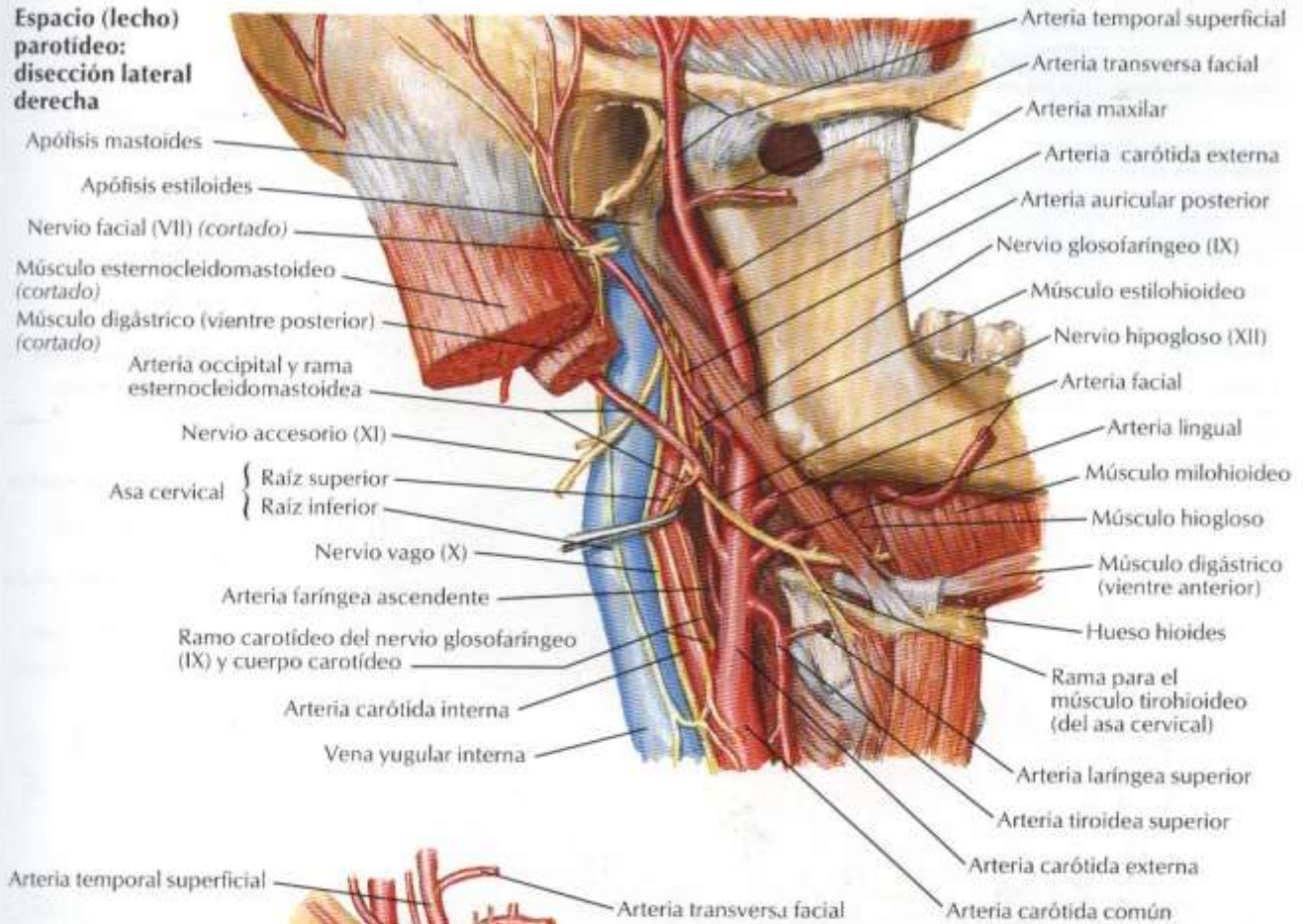
Visión esquemática lateral derecha



Arterias carótidas

VÉANSE TAMBIÉN LÁMINAS 130, 131

Espacio (lecho) parotídeo: disección lateral derecha

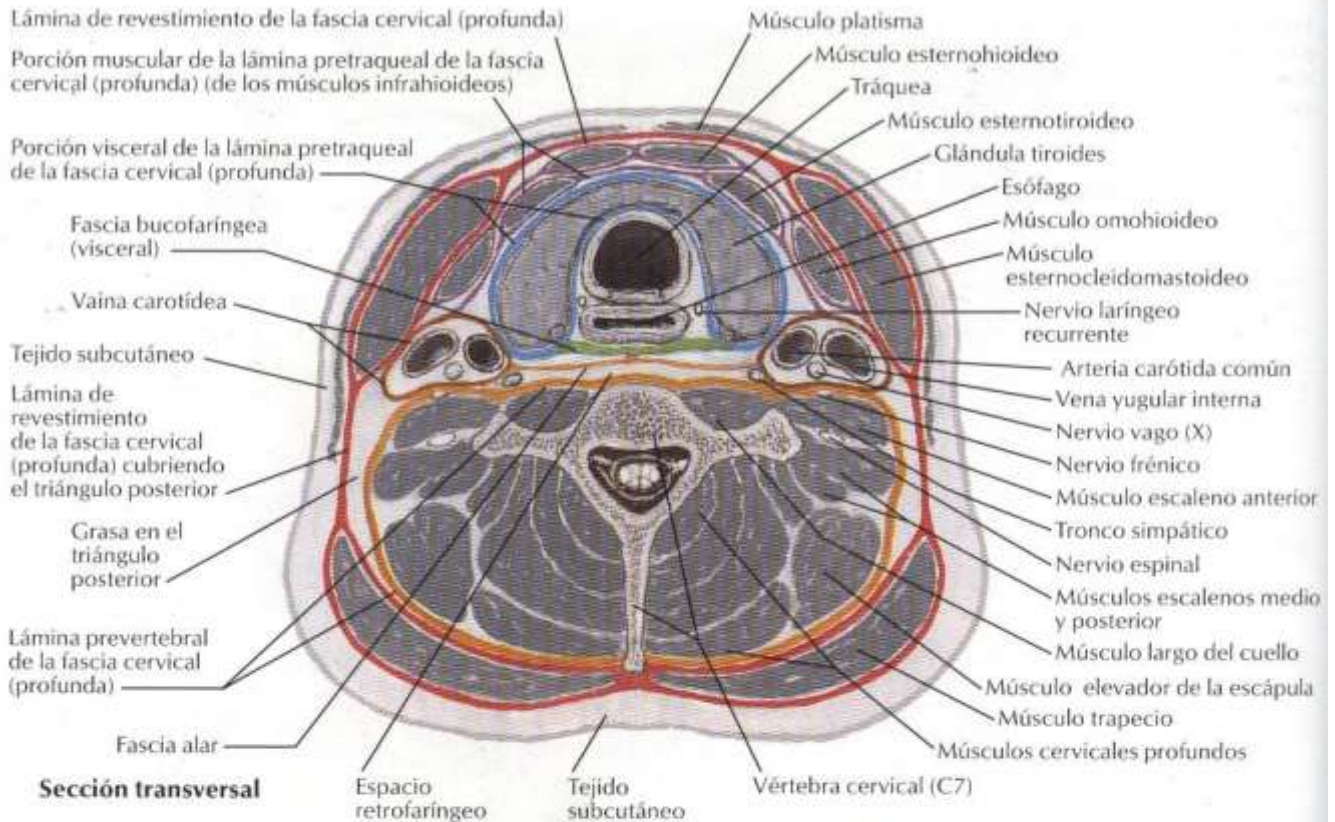


Ramas de la carótida externa: esquema

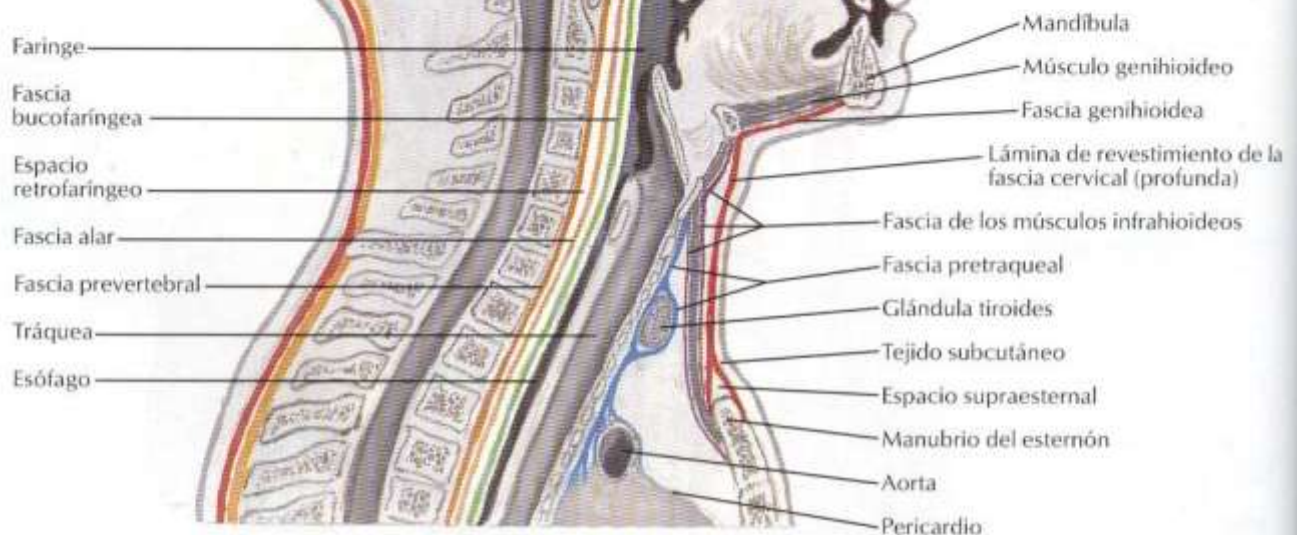
F. Navarro
© IBN

Fascias del cuello

PARA CONTENIDOS DE LA VAINA CAROTÍDEA VÉANSE LÁMINAS 63, 64, 65

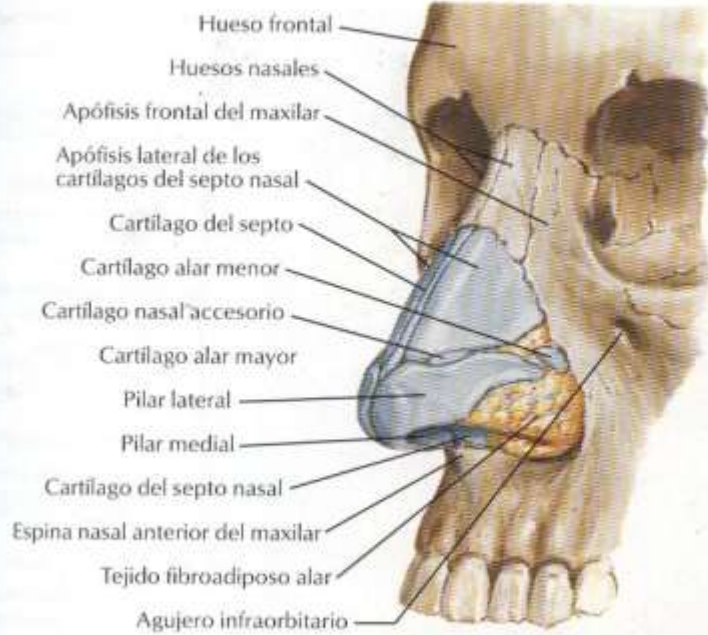


Sección sagital

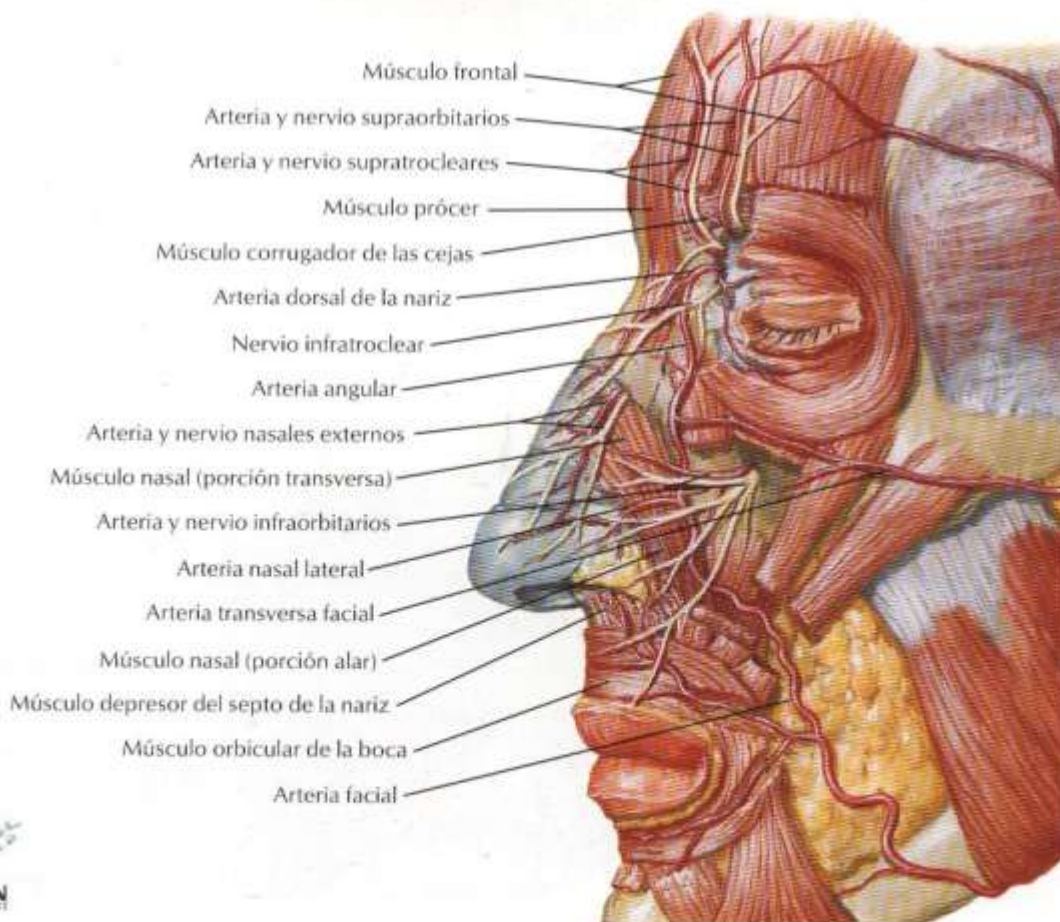
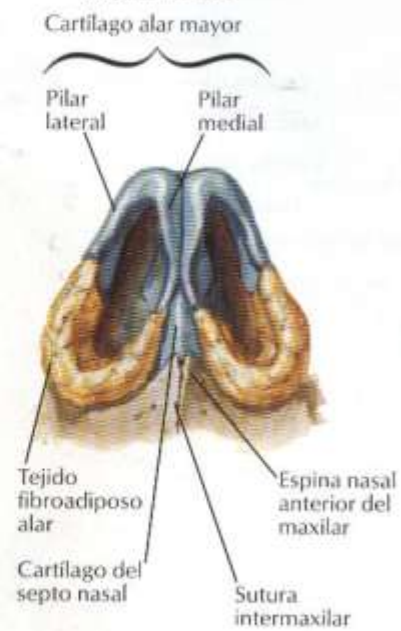


F. Navarro
 IEN

Visión anterolateral

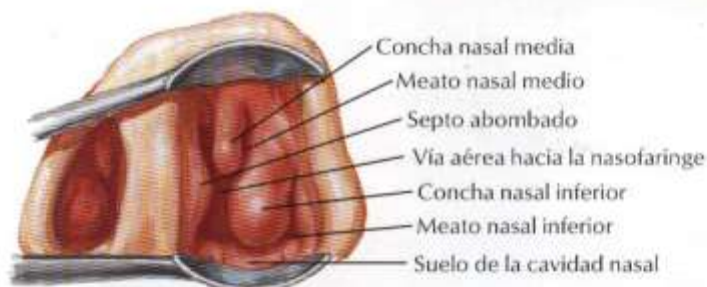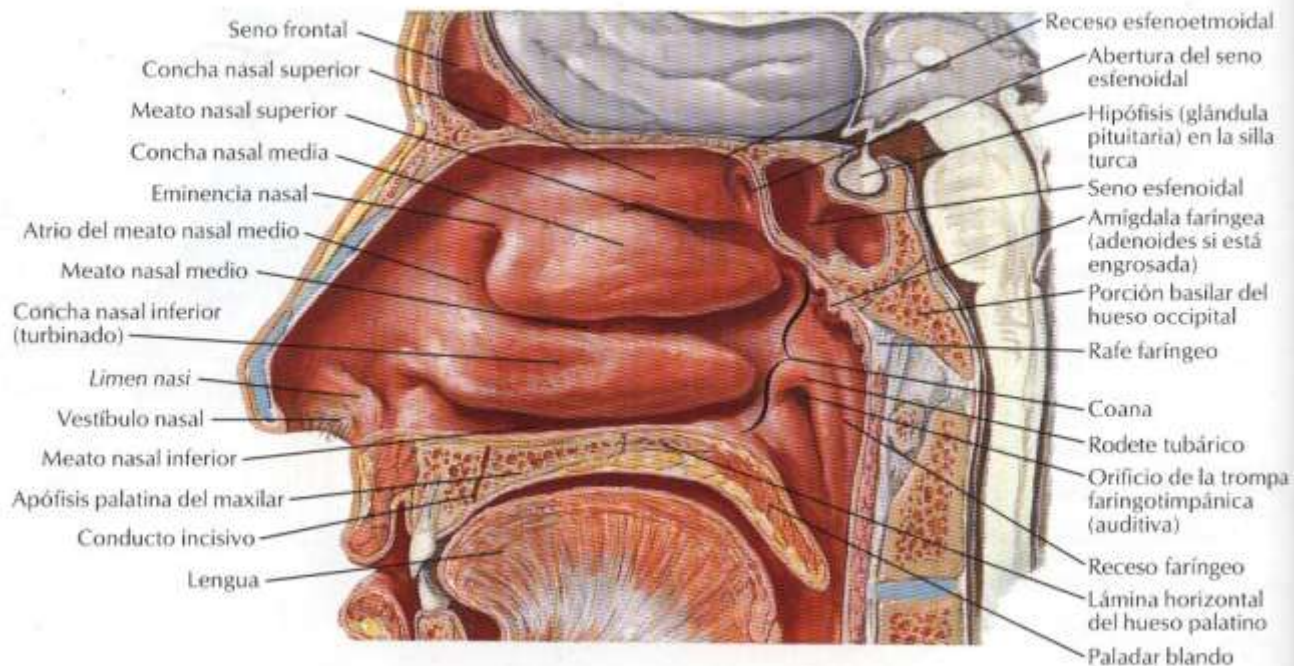


Visión inferior

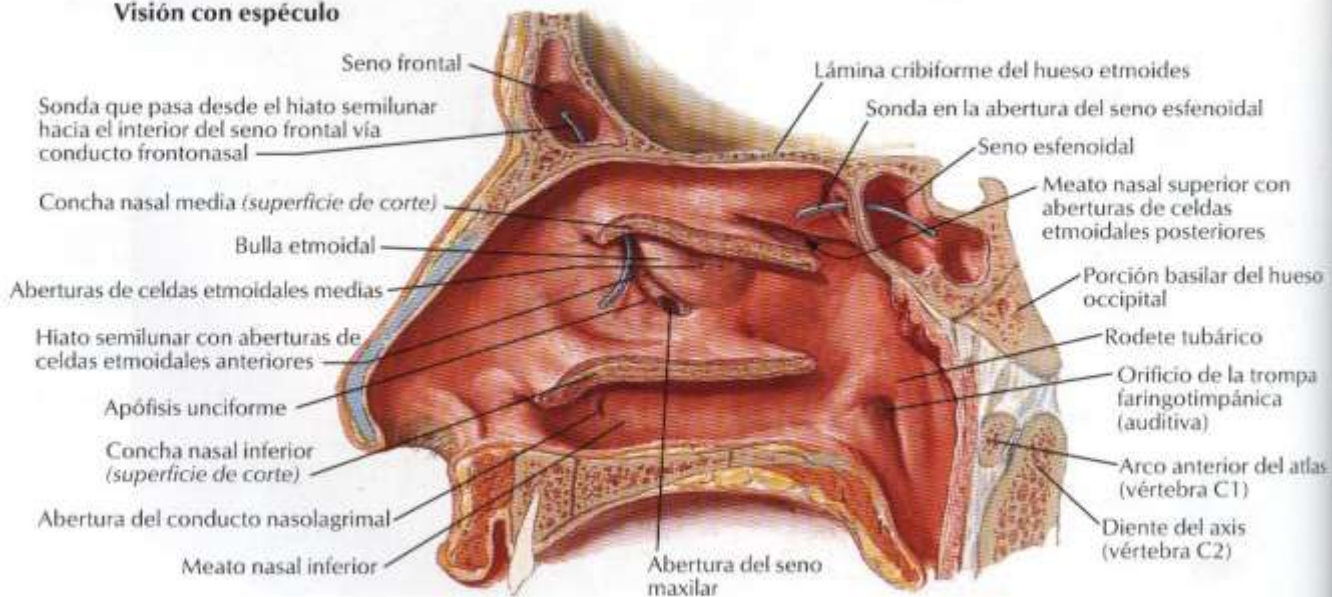


F. Nolasco
 © IBN

Pared lateral de la cavidad nasal

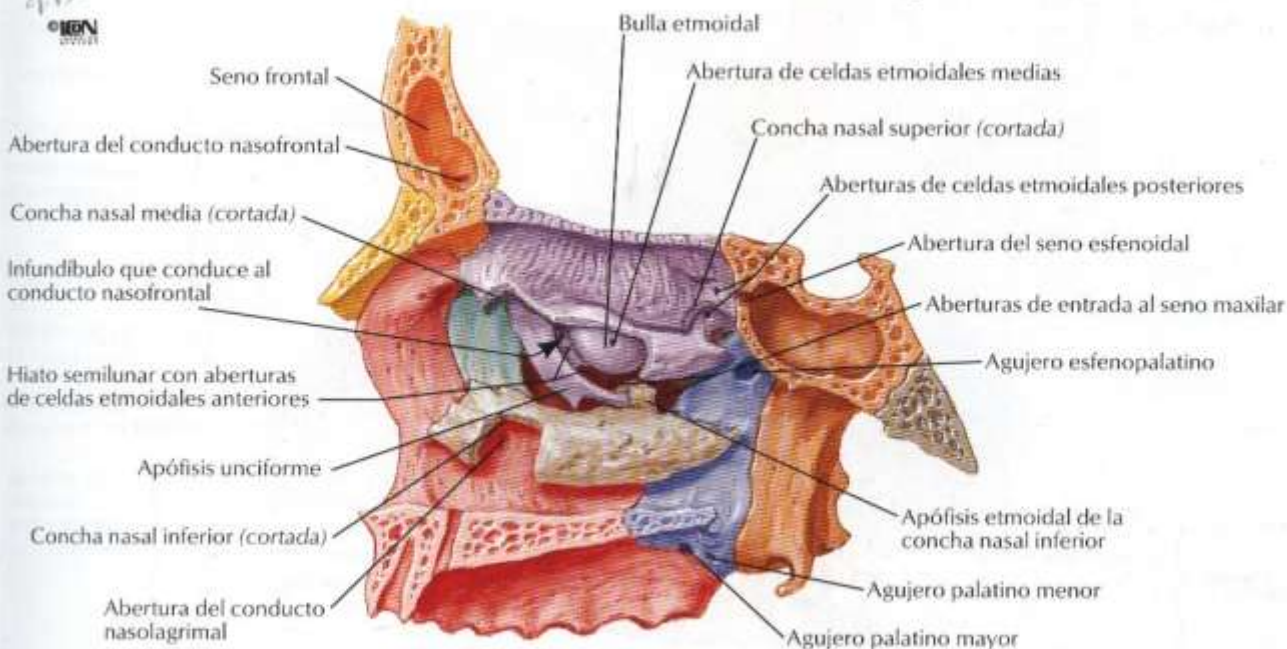
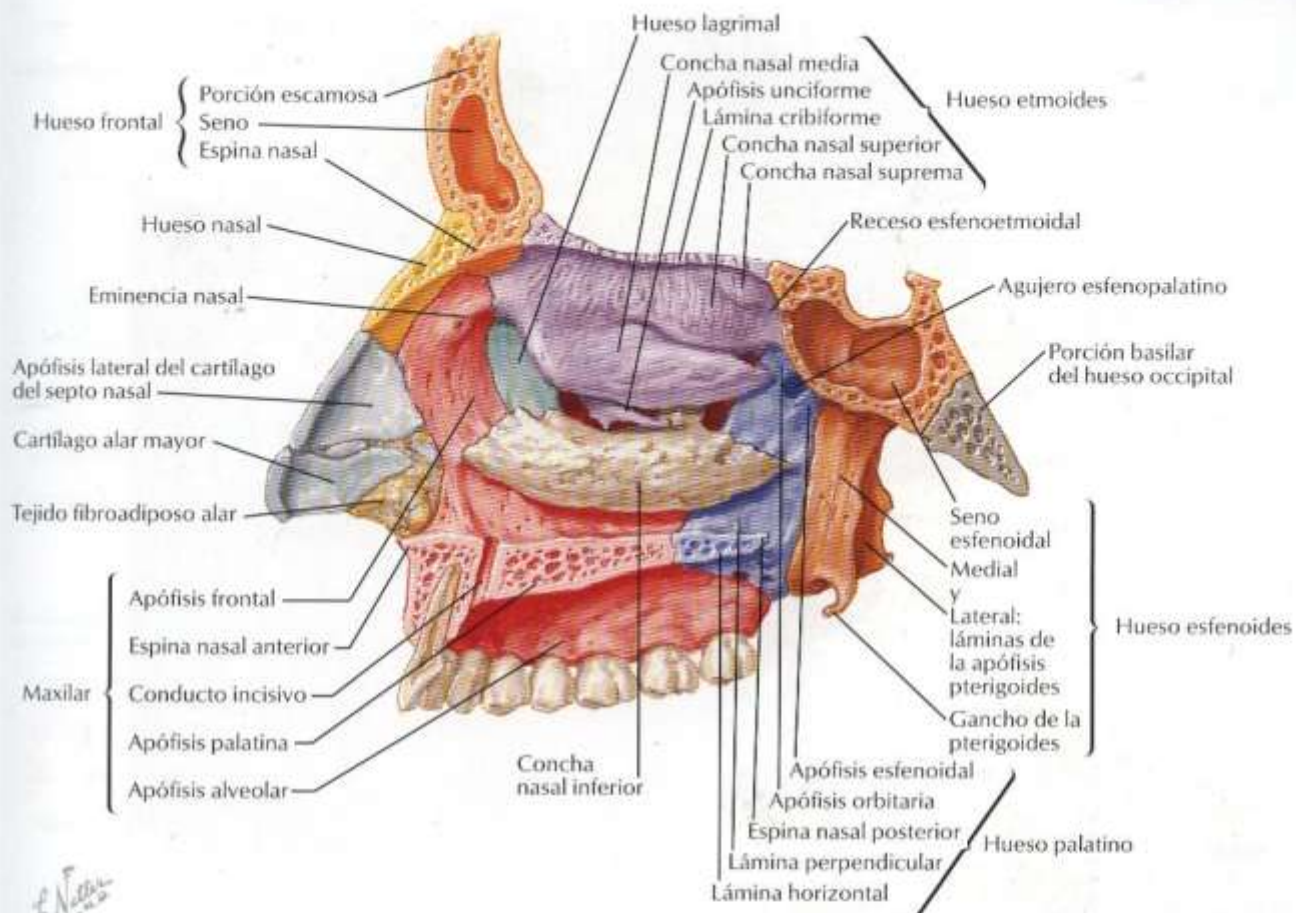


Visión con espéculo

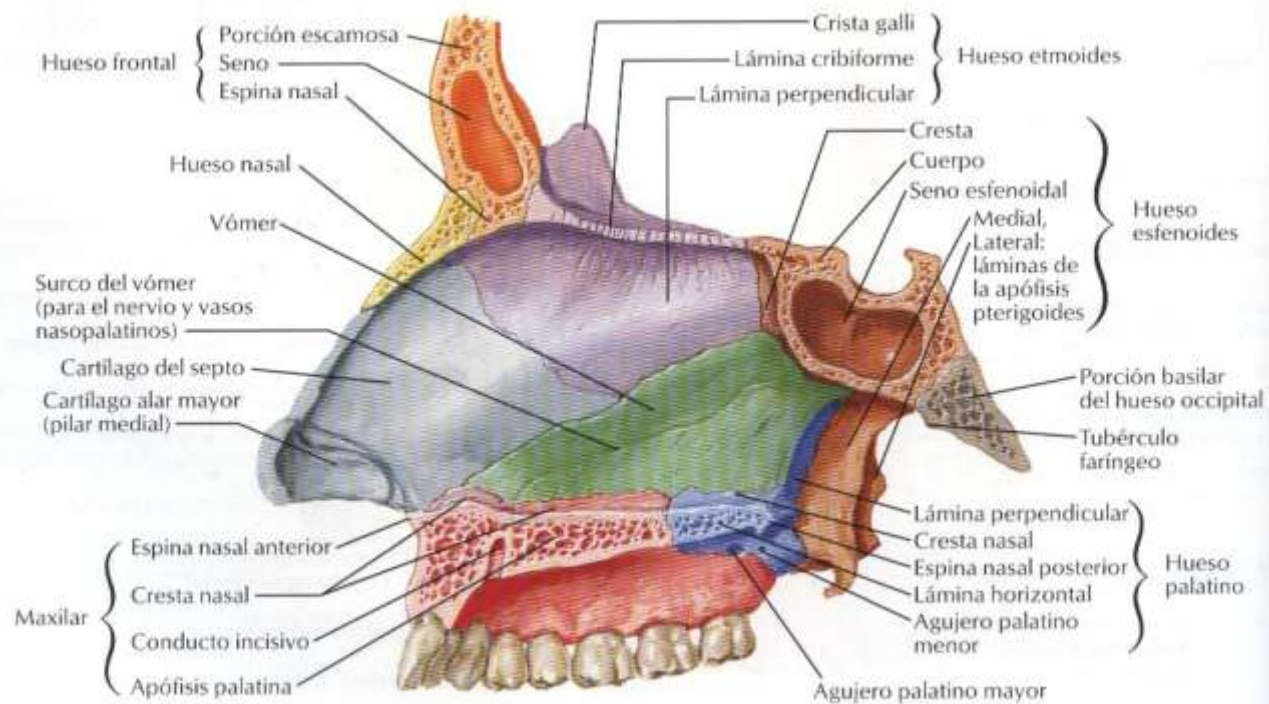
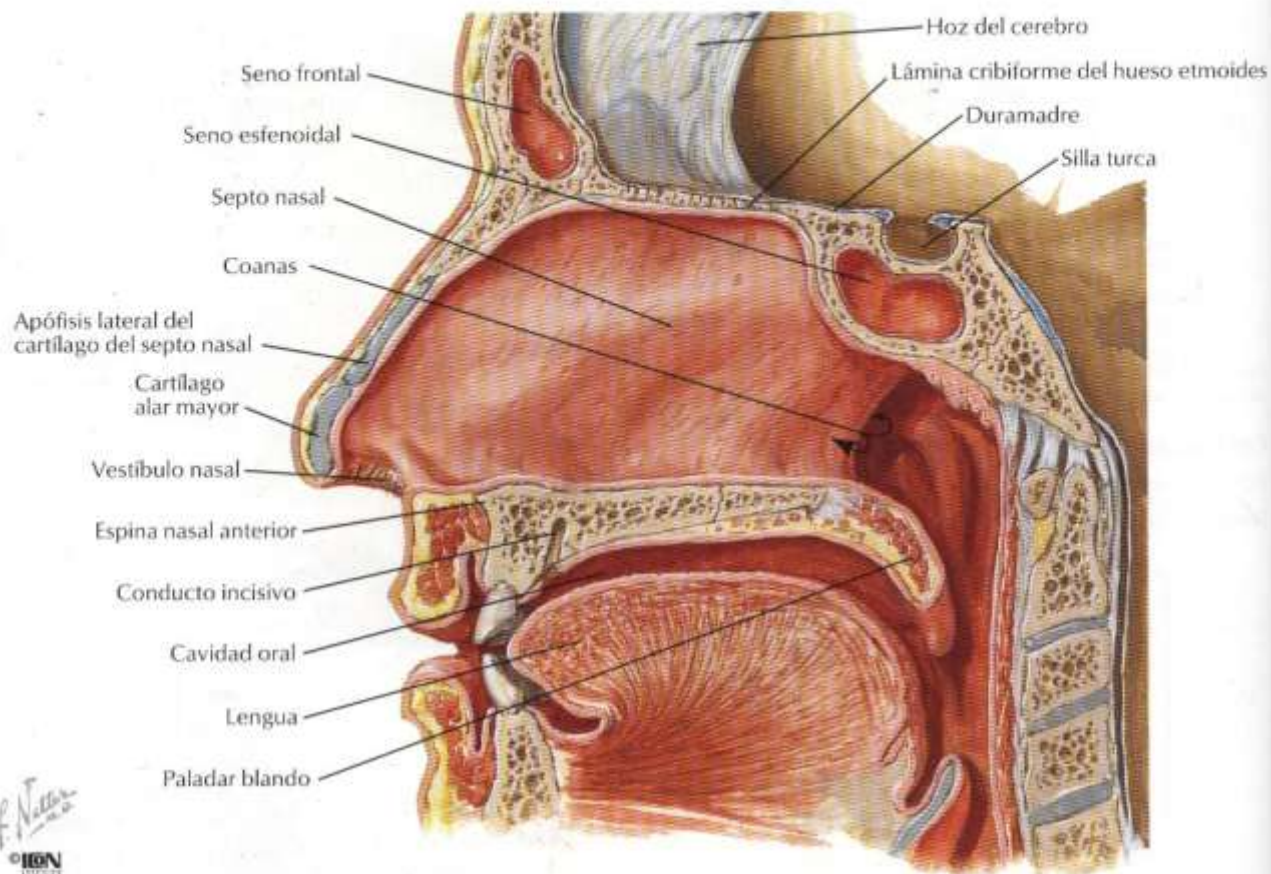


Pared lateral de la cavidad nasal (continuación)

VÉASE TAMBIÉN LÁMINA 3

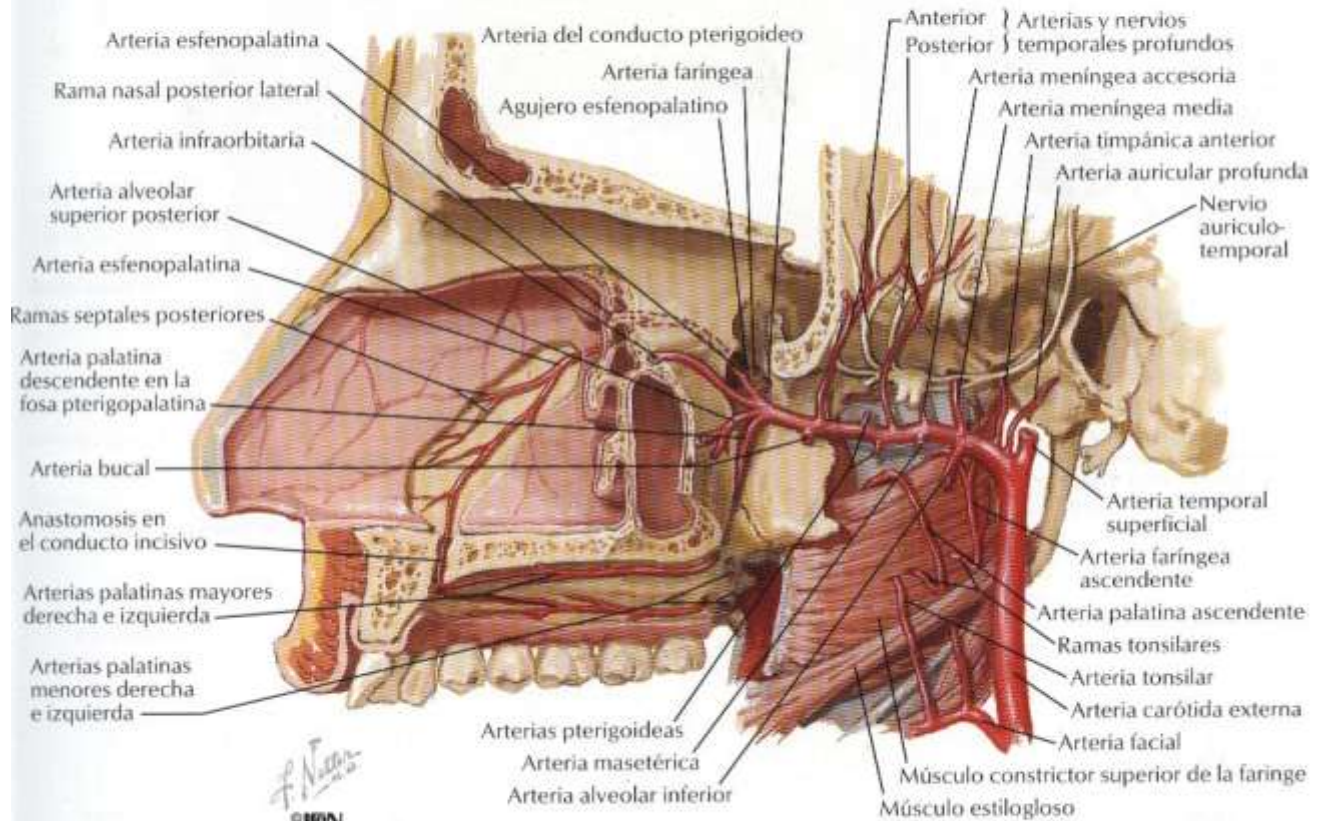
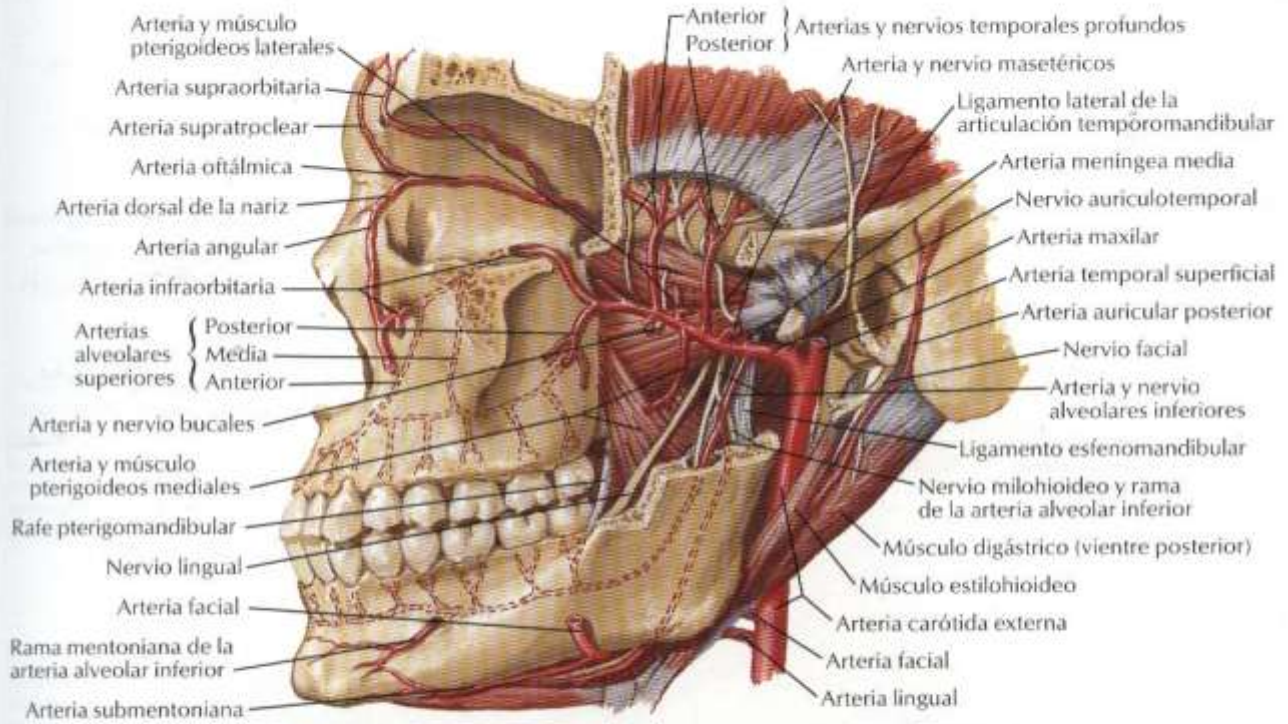


Pared medial de la cavidad nasal (septo nasal)

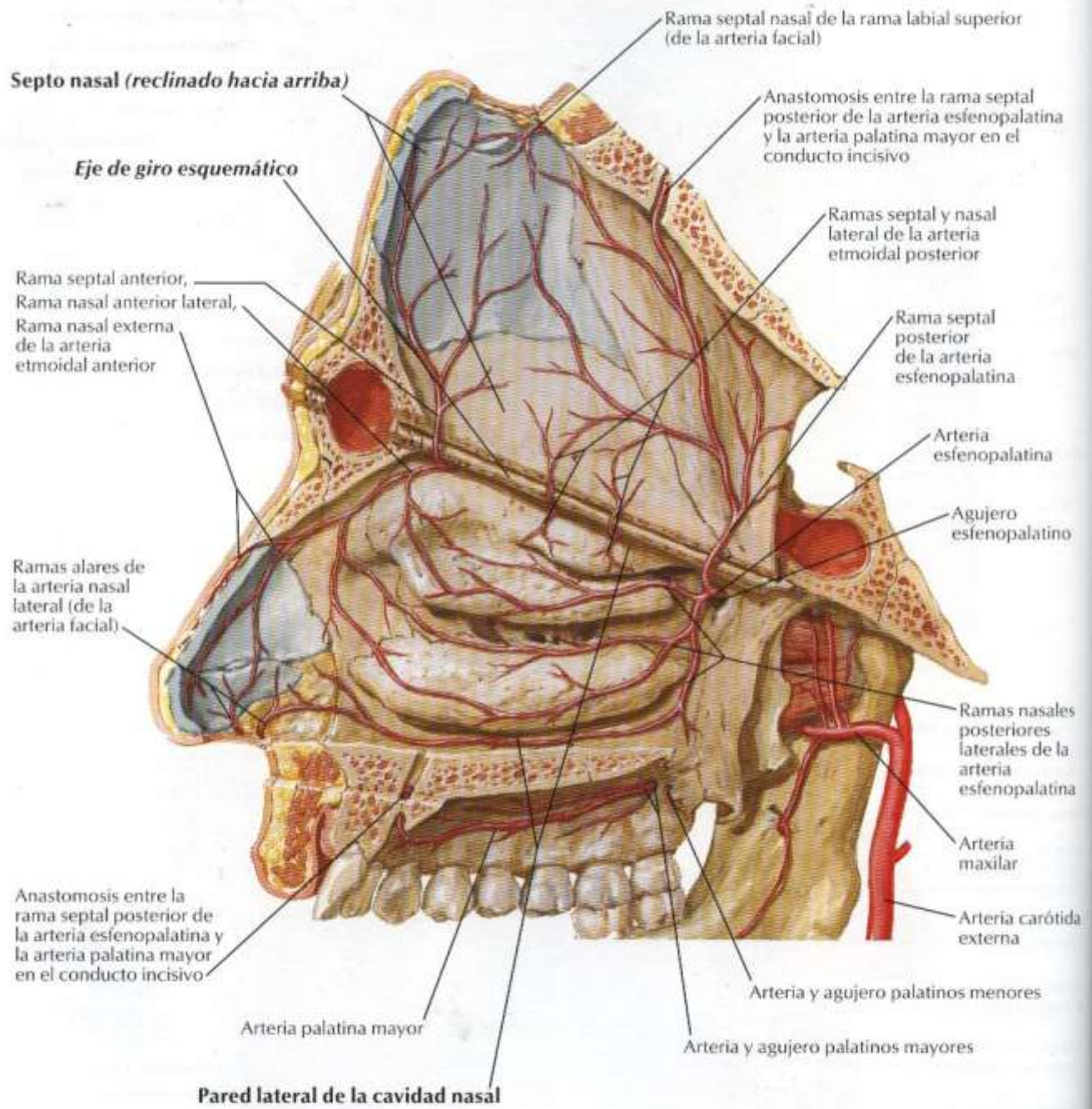


Arteria maxilar

VÉASE TAMBIÉN LÁMINA 29



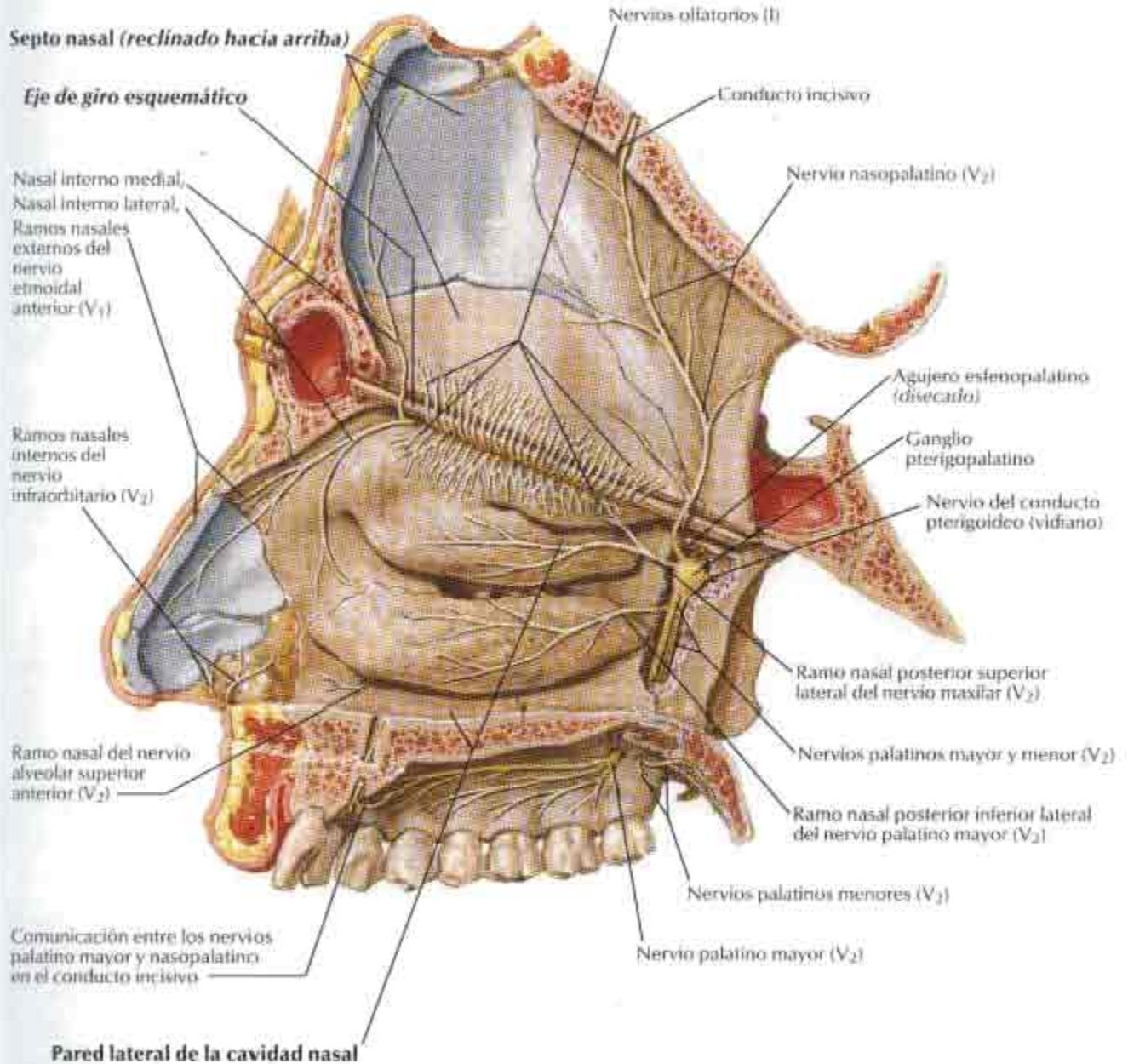
Arterias de la cavidad nasal



F. Netter
© IBN

Nervios de la cavidad nasal

VÉANSE TAMBIÉN LÁMINAS 39, 40, 113

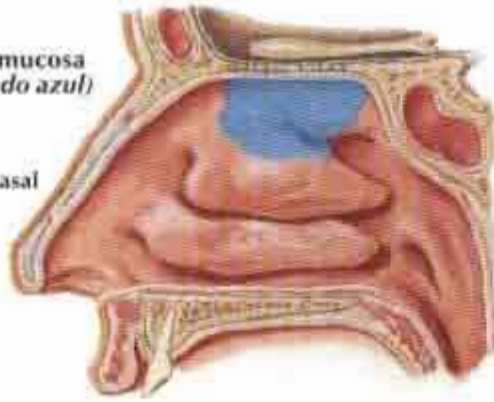


Nervios de la cavidad nasal (continuación)

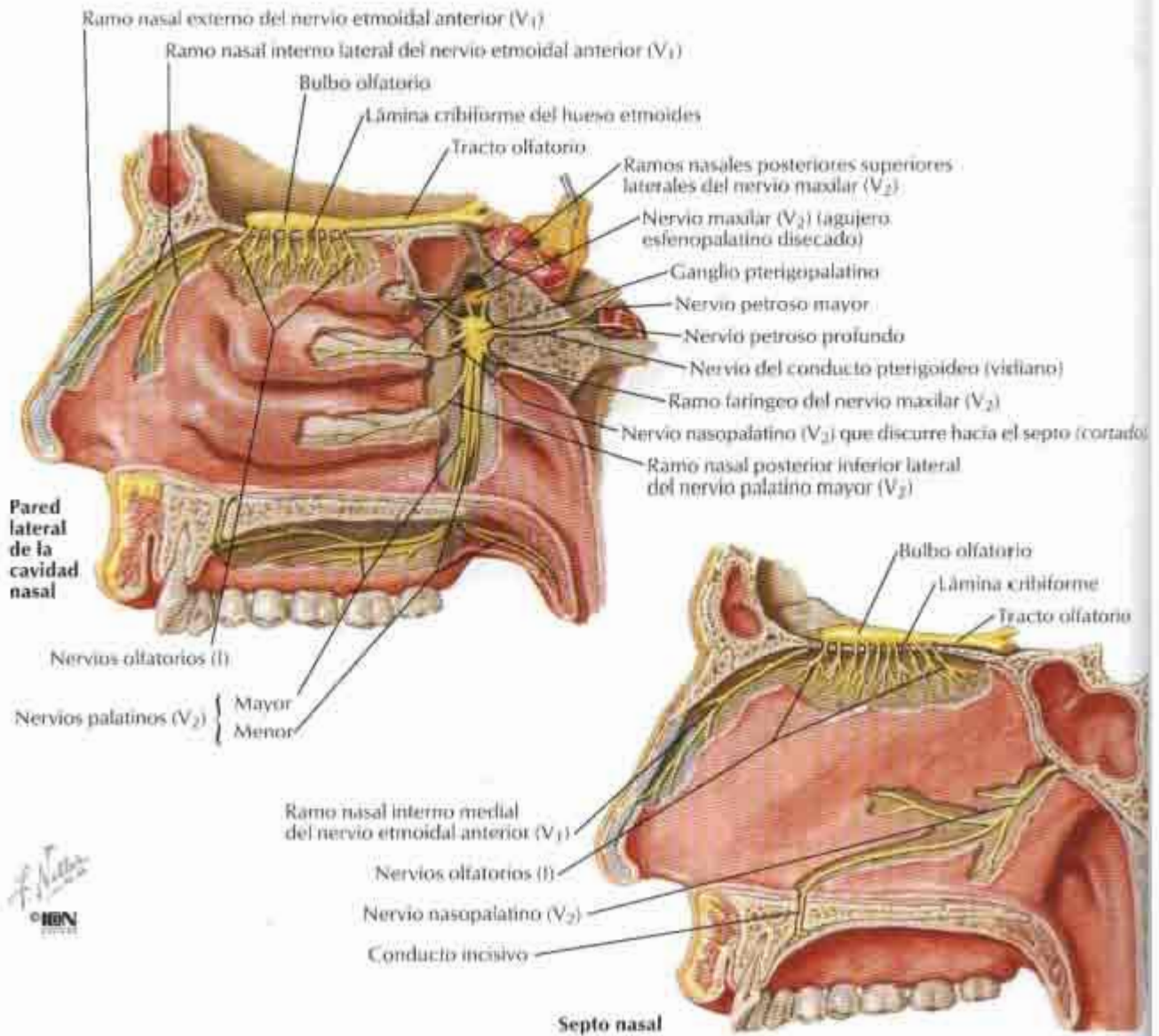
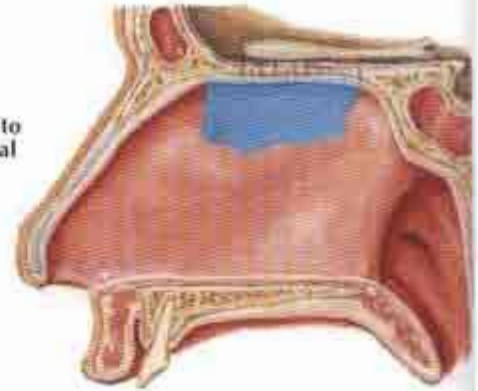
VÉASE TAMBIÉN LÁMINA 113.

Distribución de la mucosa olfatoria (sombreado azul)

Pared lateral de la cavidad nasal

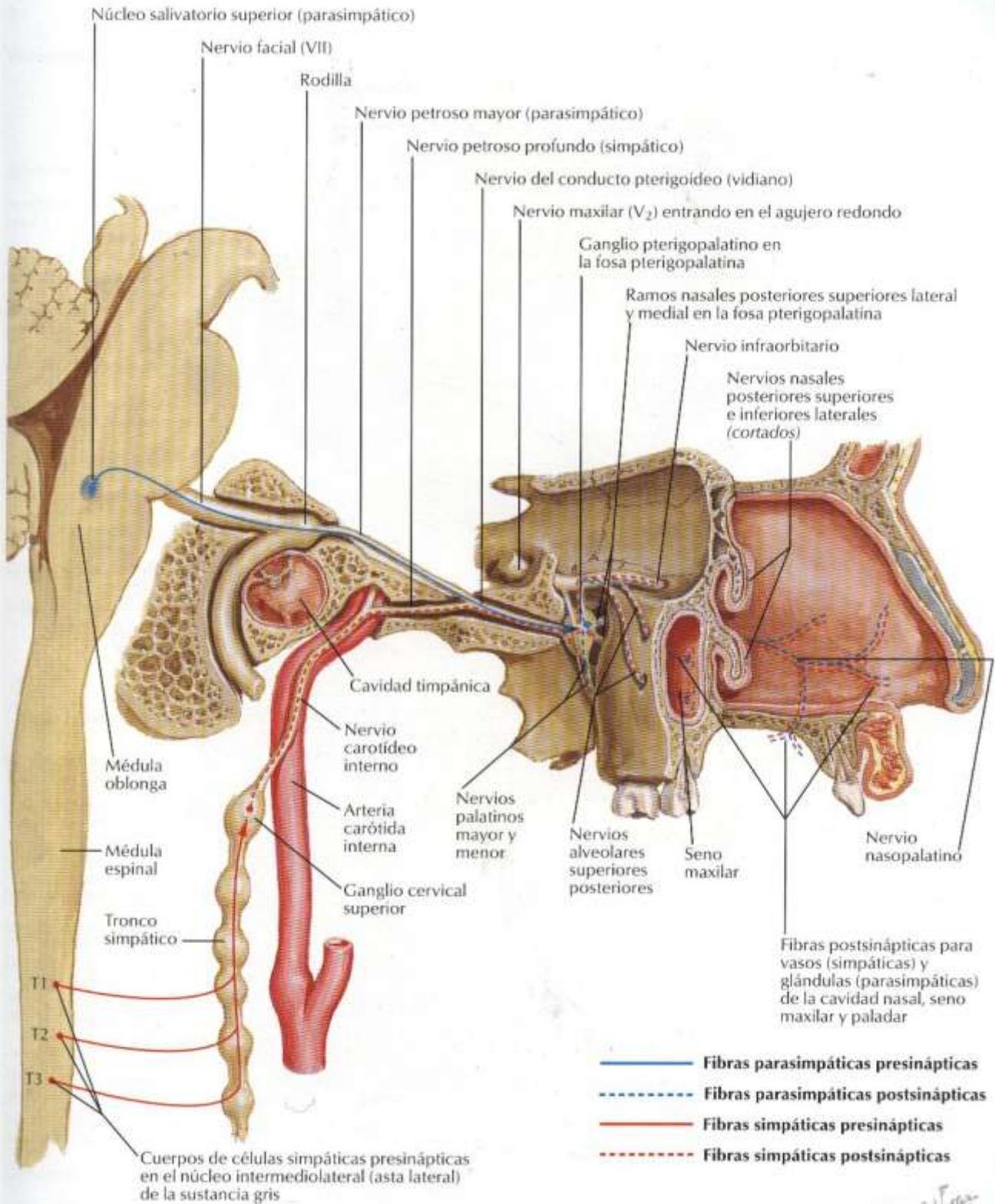


Septo nasal



Inervación autónoma de la cavidad nasal

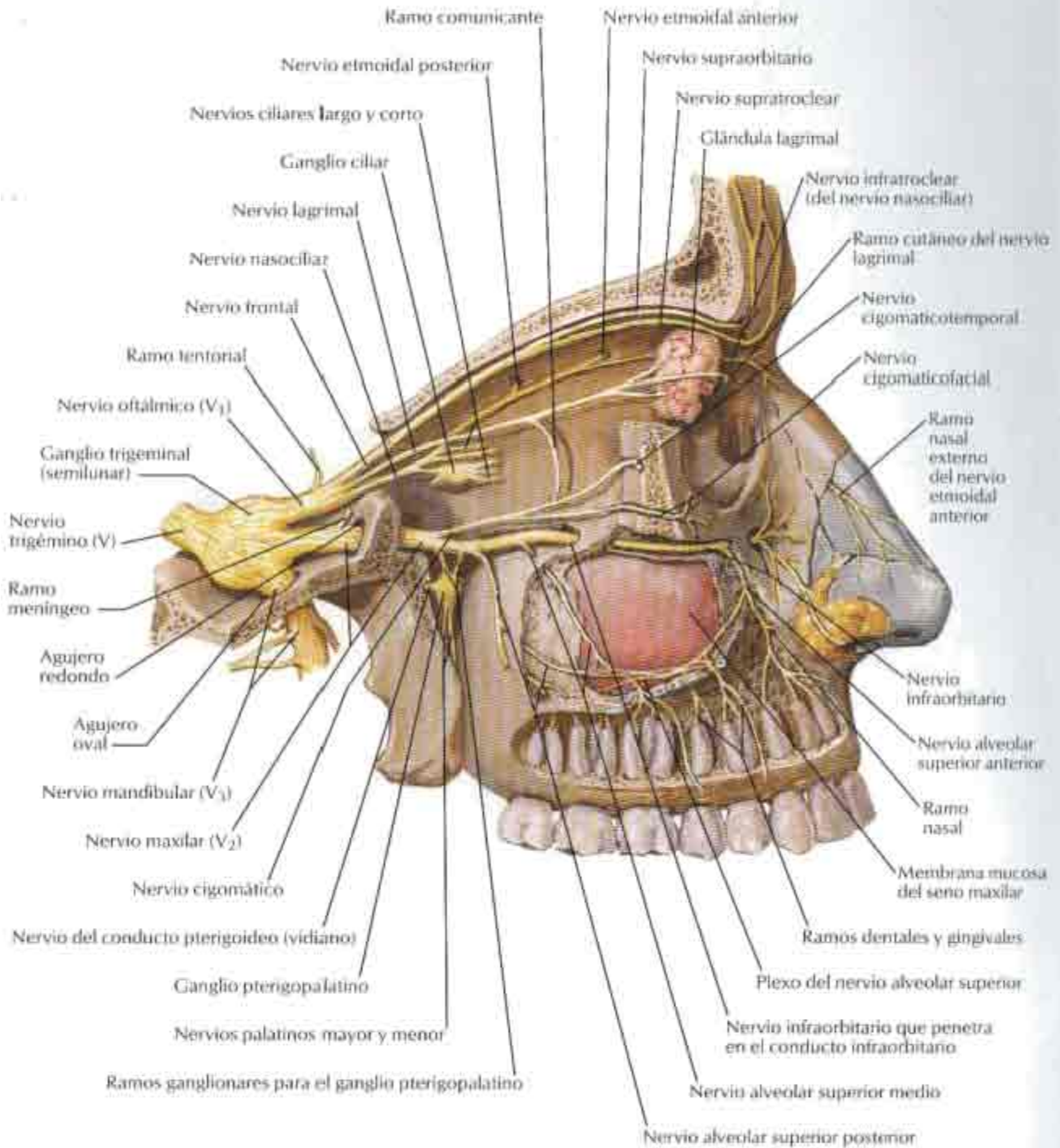
VÉANSE TAMBIÉN LÁMINAS 116, 125, 127



F. Navarro
© IHN

Nervios oftálmico (V₁) y maxilar (V₂)

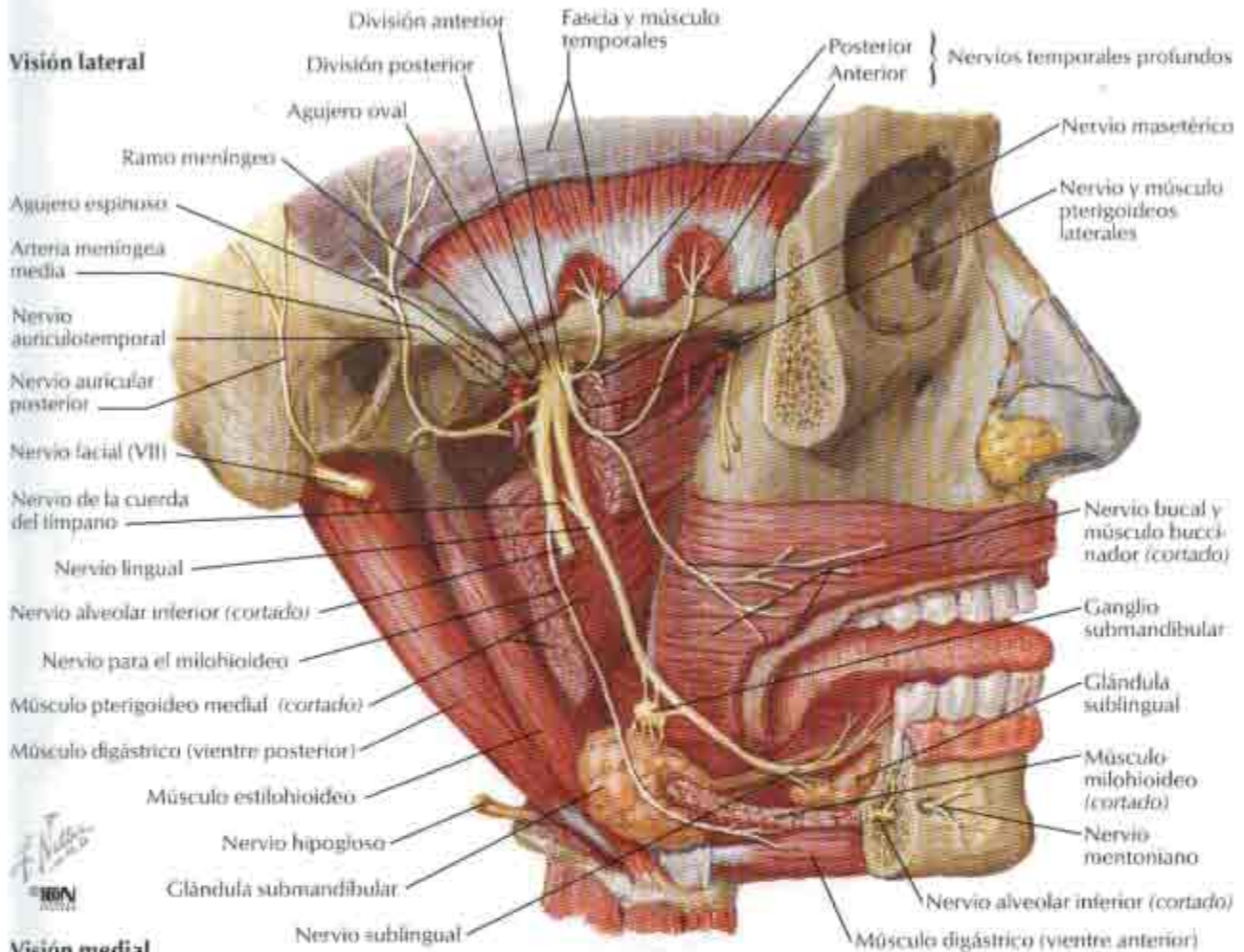
VÉASE TAMBIÉN LÁMINA 116



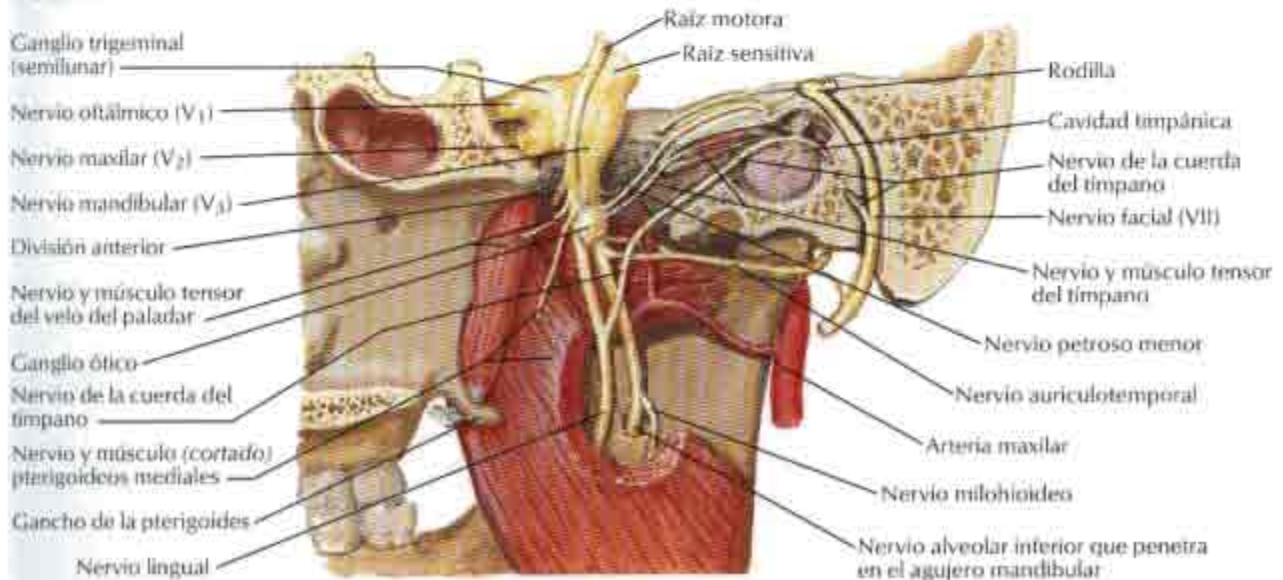
Nervio mandibular (V₃)

VÉANSE TAMBIÉN LÁMINAS 65, 116.

Visión lateral

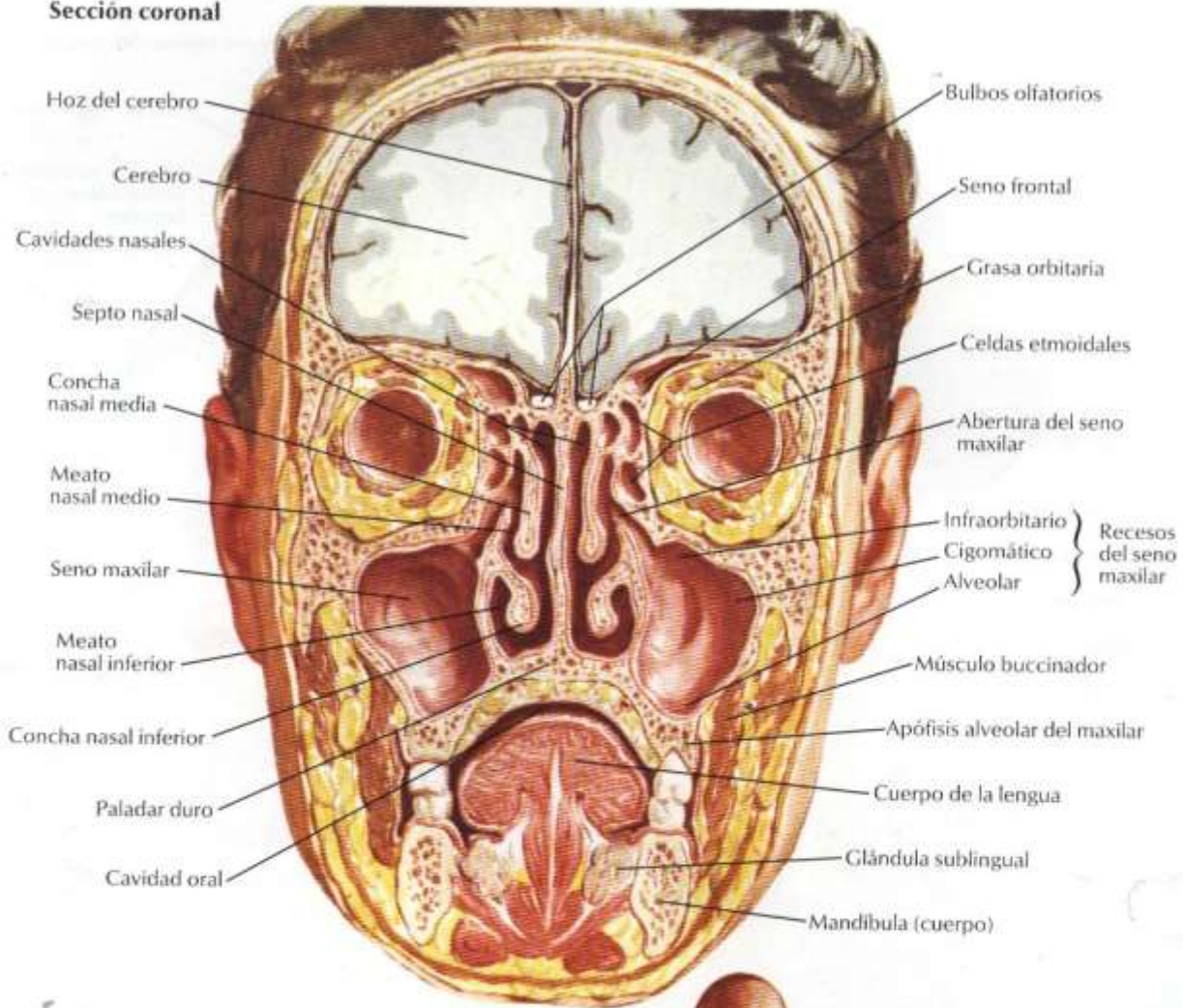


Visión medial

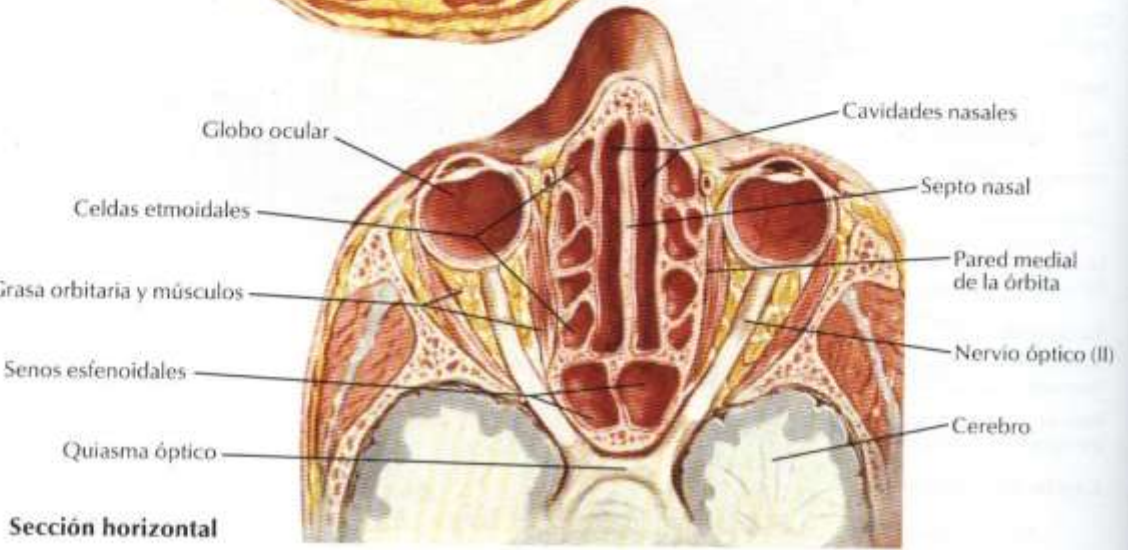


Senos paranasales

Sección coronal

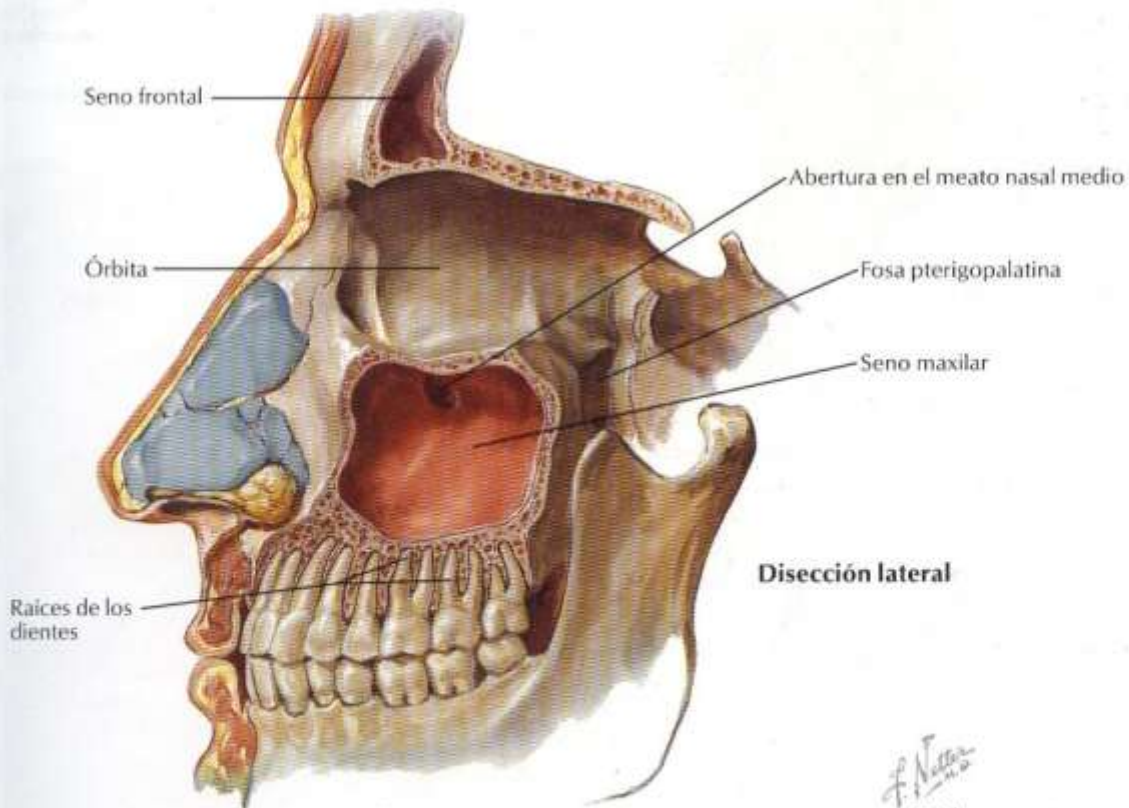
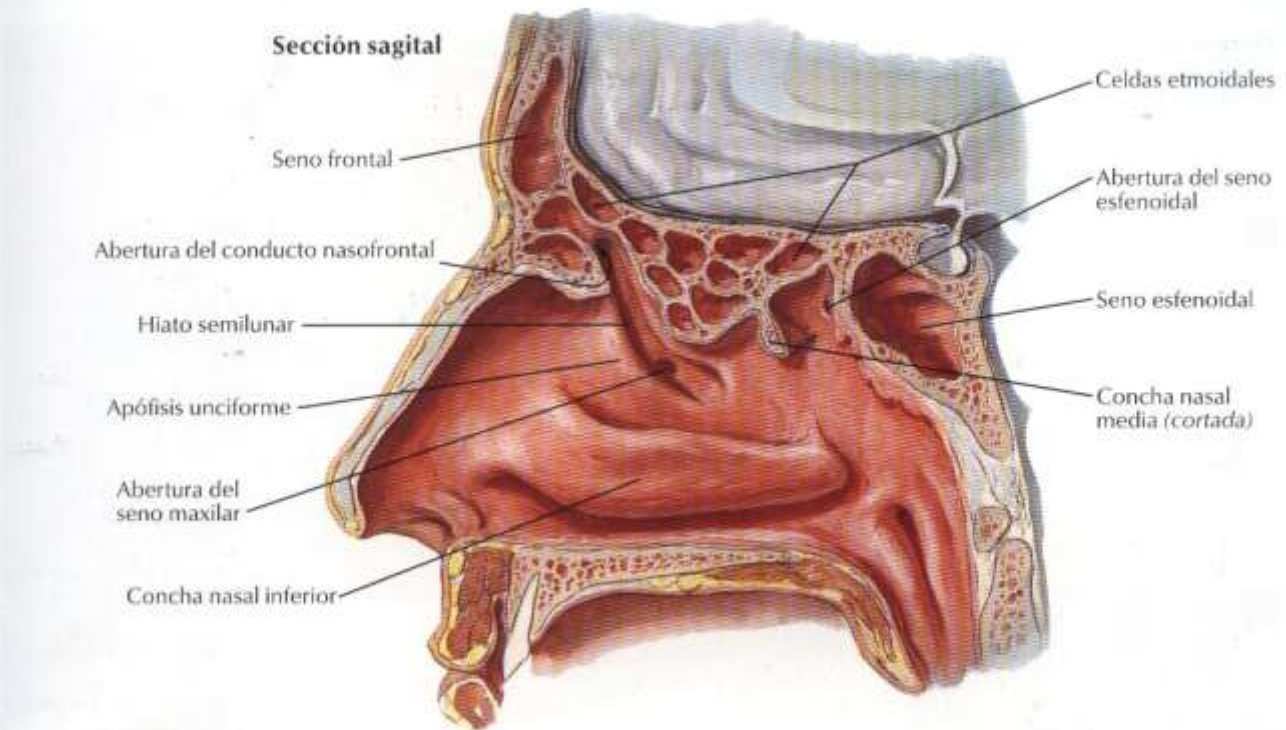


F. N. N. N.
© 1998



Sección horizontal

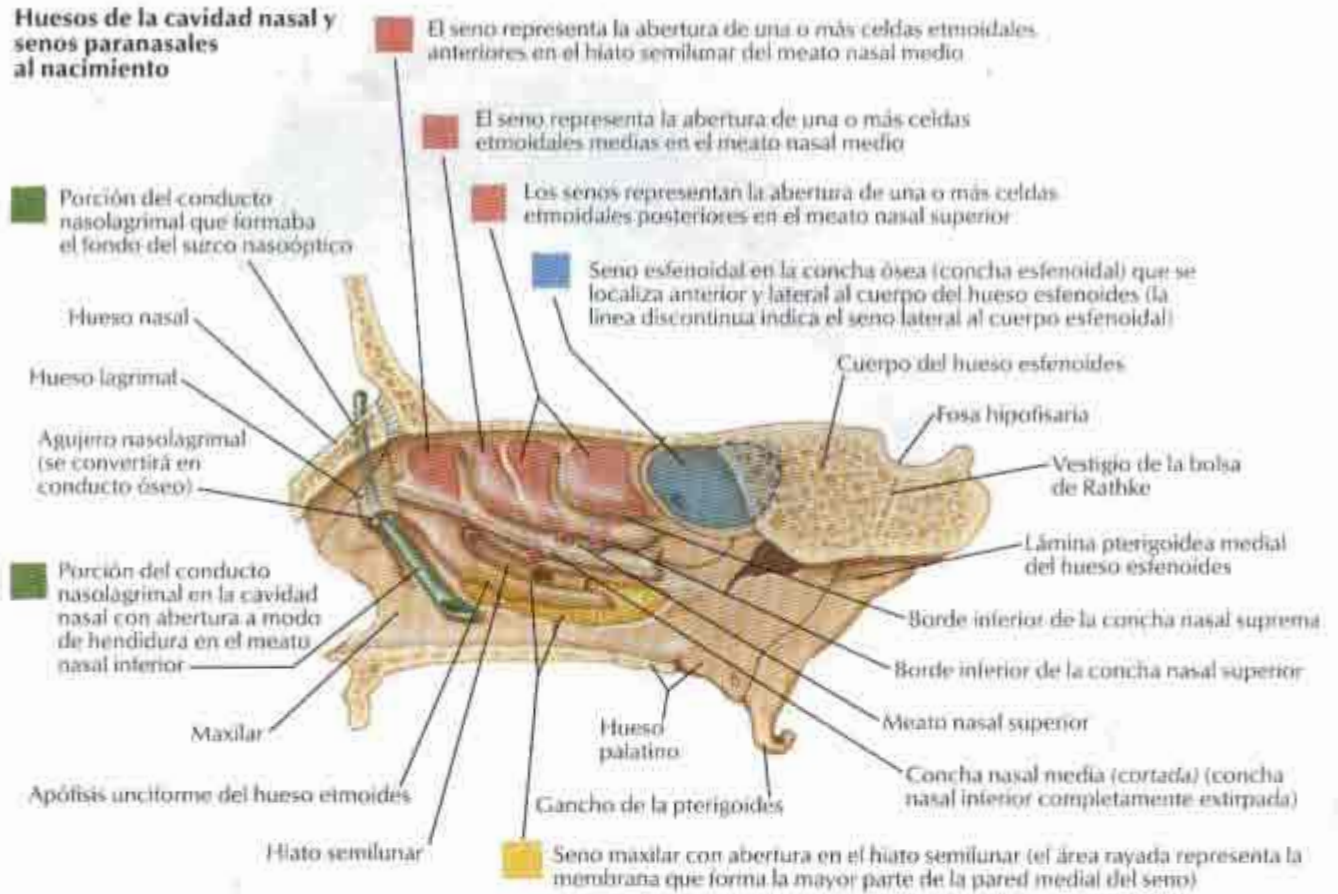
Senos paranasales (continuación)



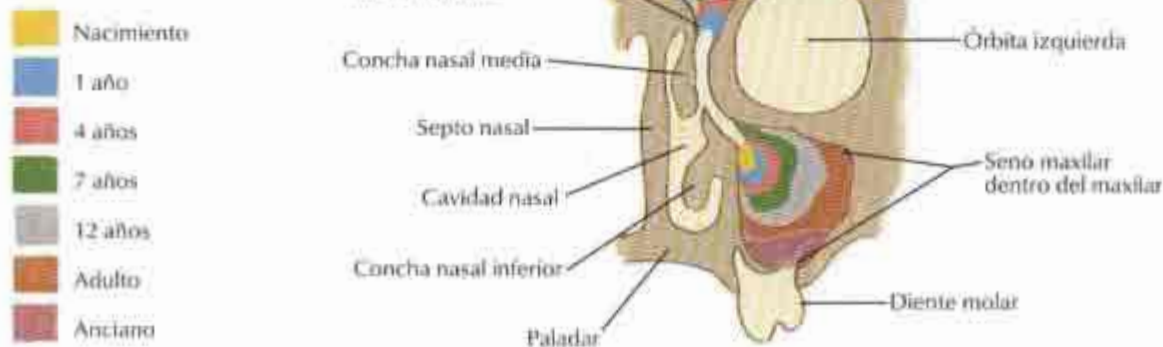F. Nieto
© IEN

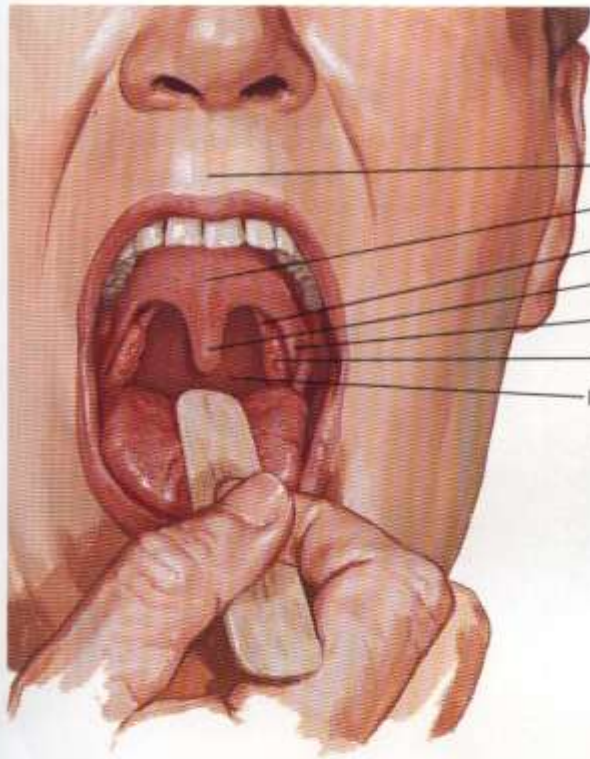
Senos paranasales: cambios con la edad

Huesos de la cavidad nasal y senos paranasales al nacimiento



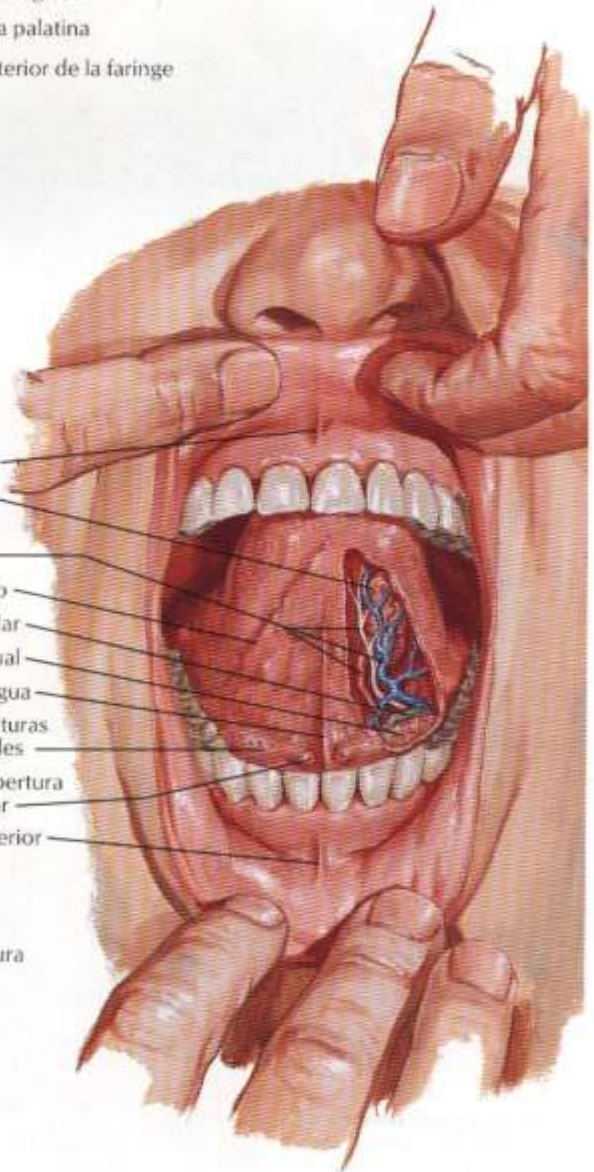
Crecimiento de los senos frontal y maxilar a lo largo de la vida



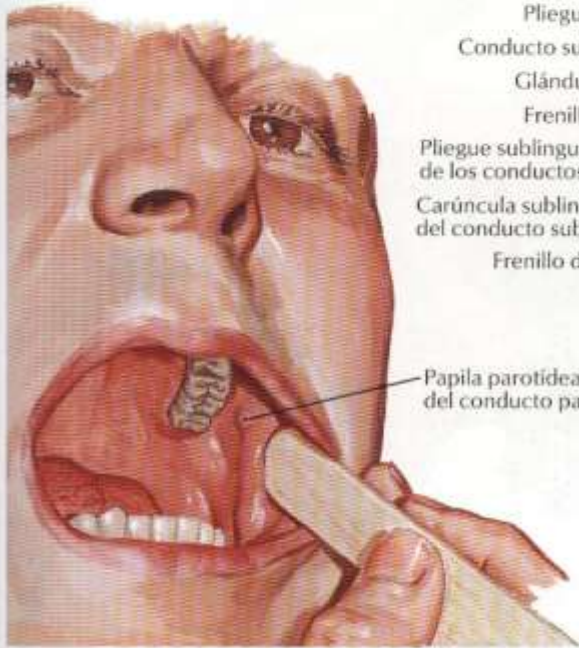

- Filtro del labio
- Paladar blando
- Arco palatofaríngeo
- Úvula
- Arco palatogloso
- Amígdala palatina
- Pared posterior de la faringe

F. Navarro
© IBN

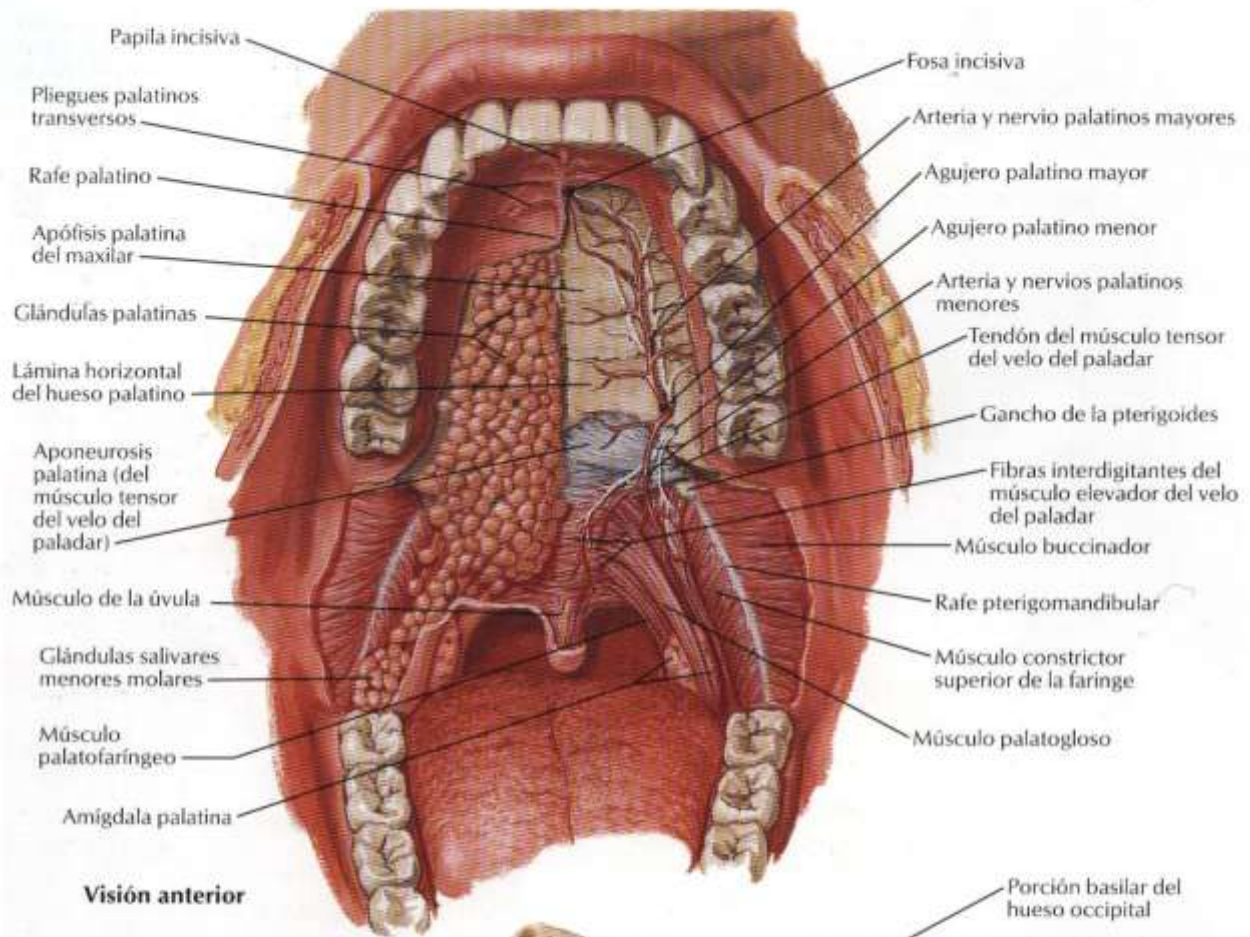


- Frenillo del labio superior
- Glándula salivar menor lingual
- Arteria y venas linguales profundas y nervio lingual
- Pliegue fimbriado
- Conducto submandibular
- Glándula sublingual
- Frenillo de la lengua
- Pliegue sublingual con aberturas de los conductos sublinguales
- Carúncula sublingual con abertura del conducto submandibular
- Frenillo del labio inferior

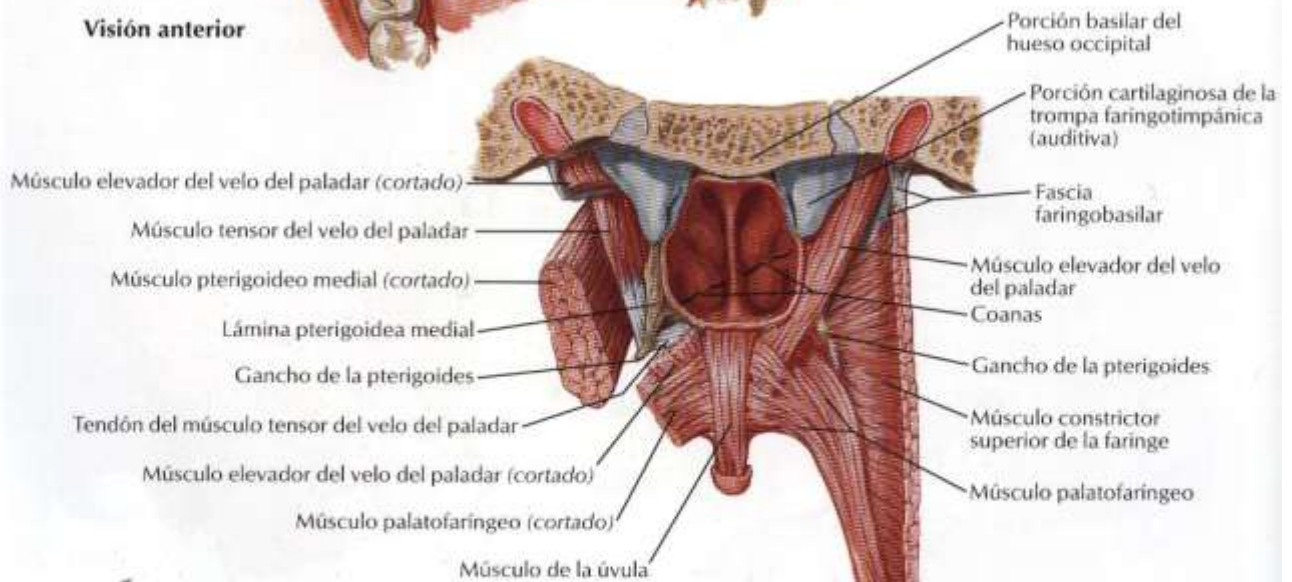


- Papila parotídea con abertura del conducto parotídeo

Techo de la boca



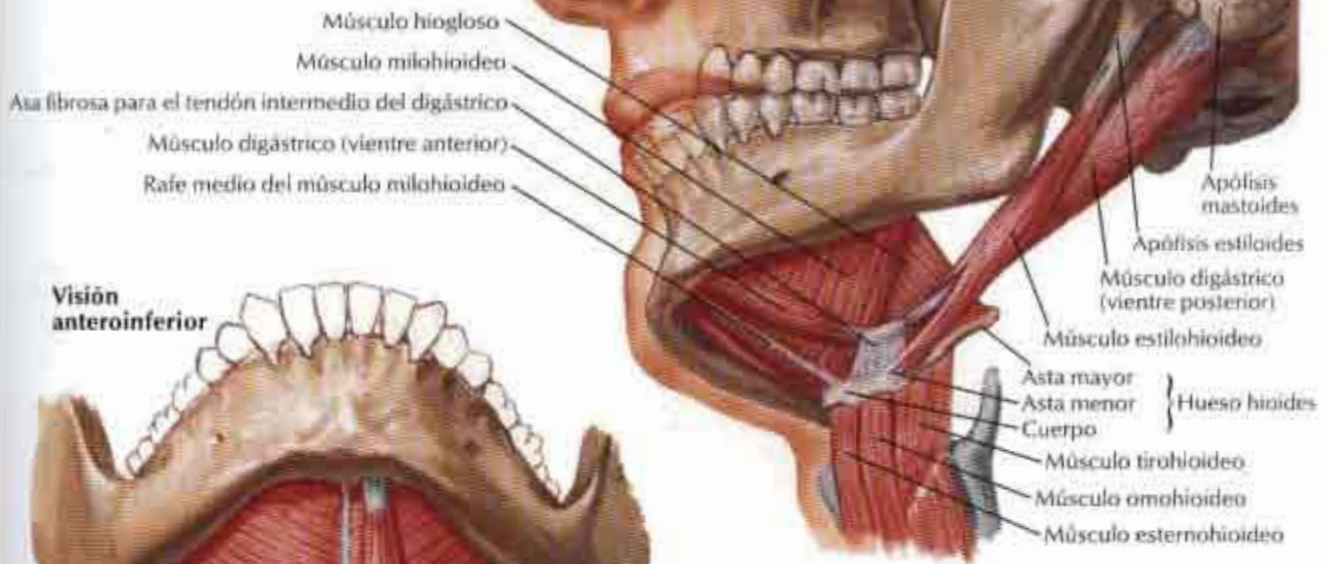
Visión anterior



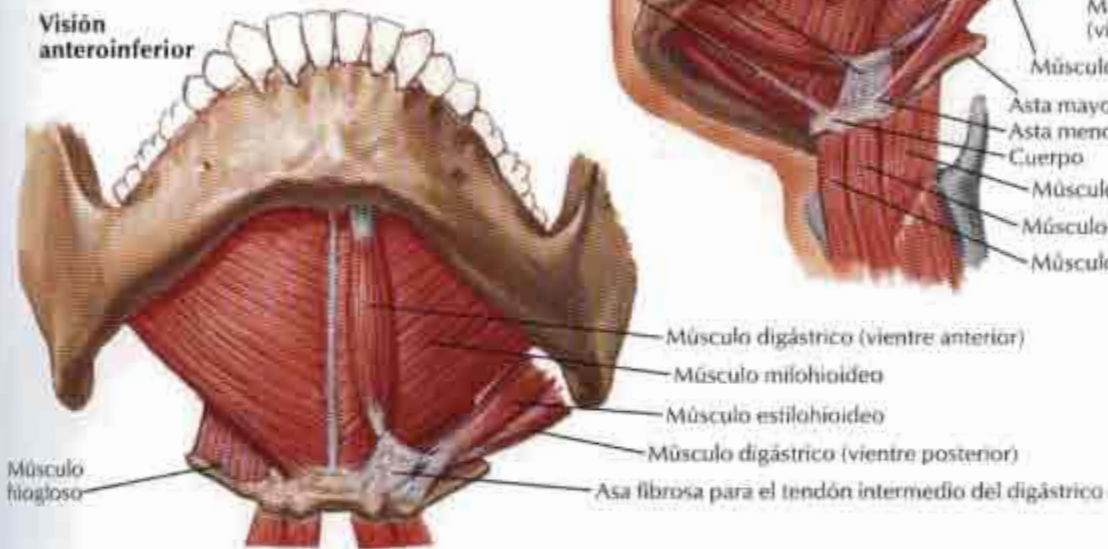
Visión posterior

F. Netter
© IGM

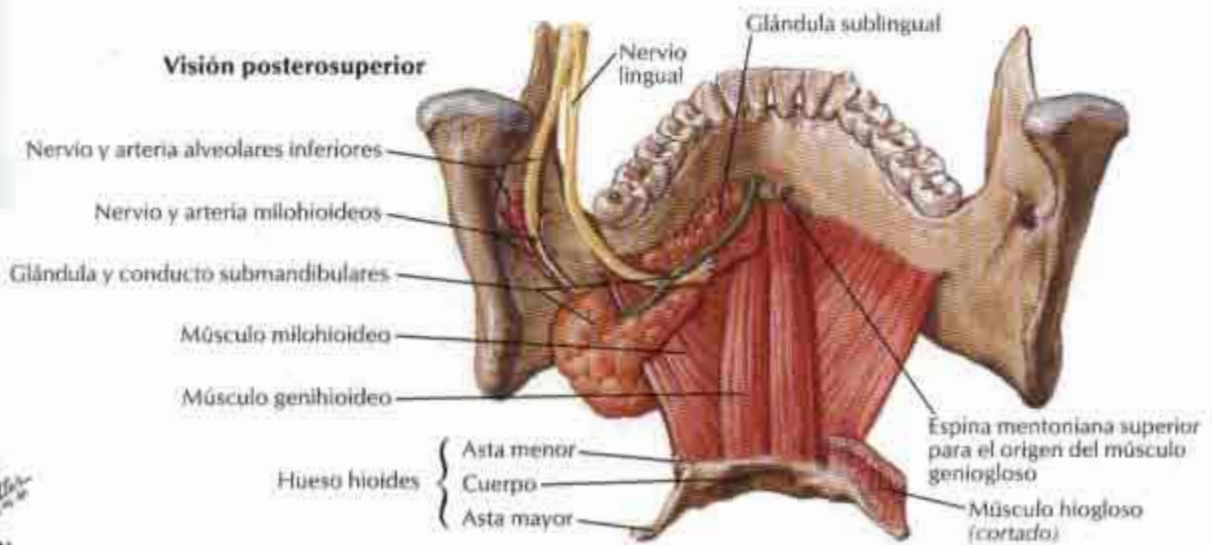
Visión lateral, ligemente inferior



Visión anteroinferior

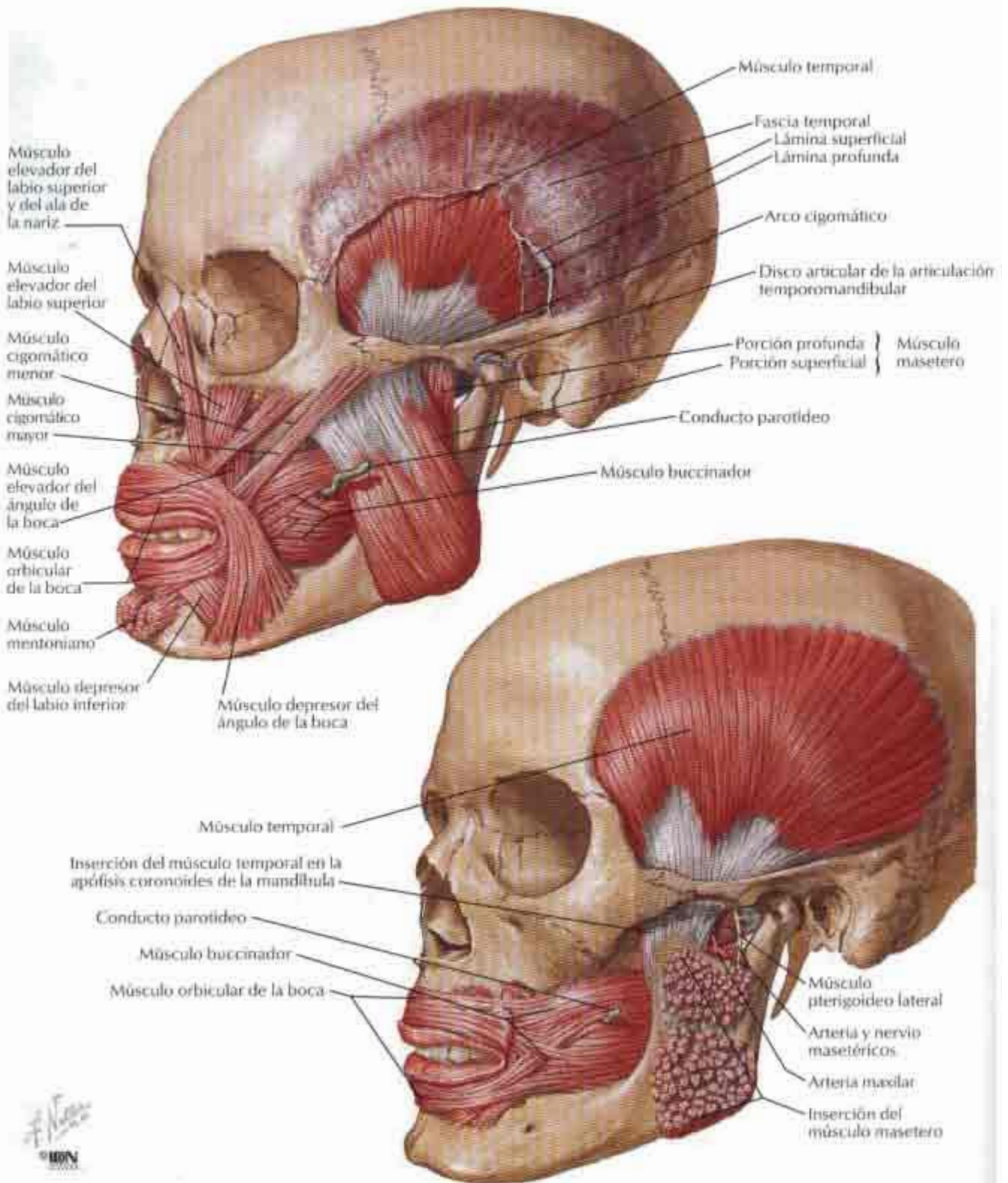


Visión posterosuperior

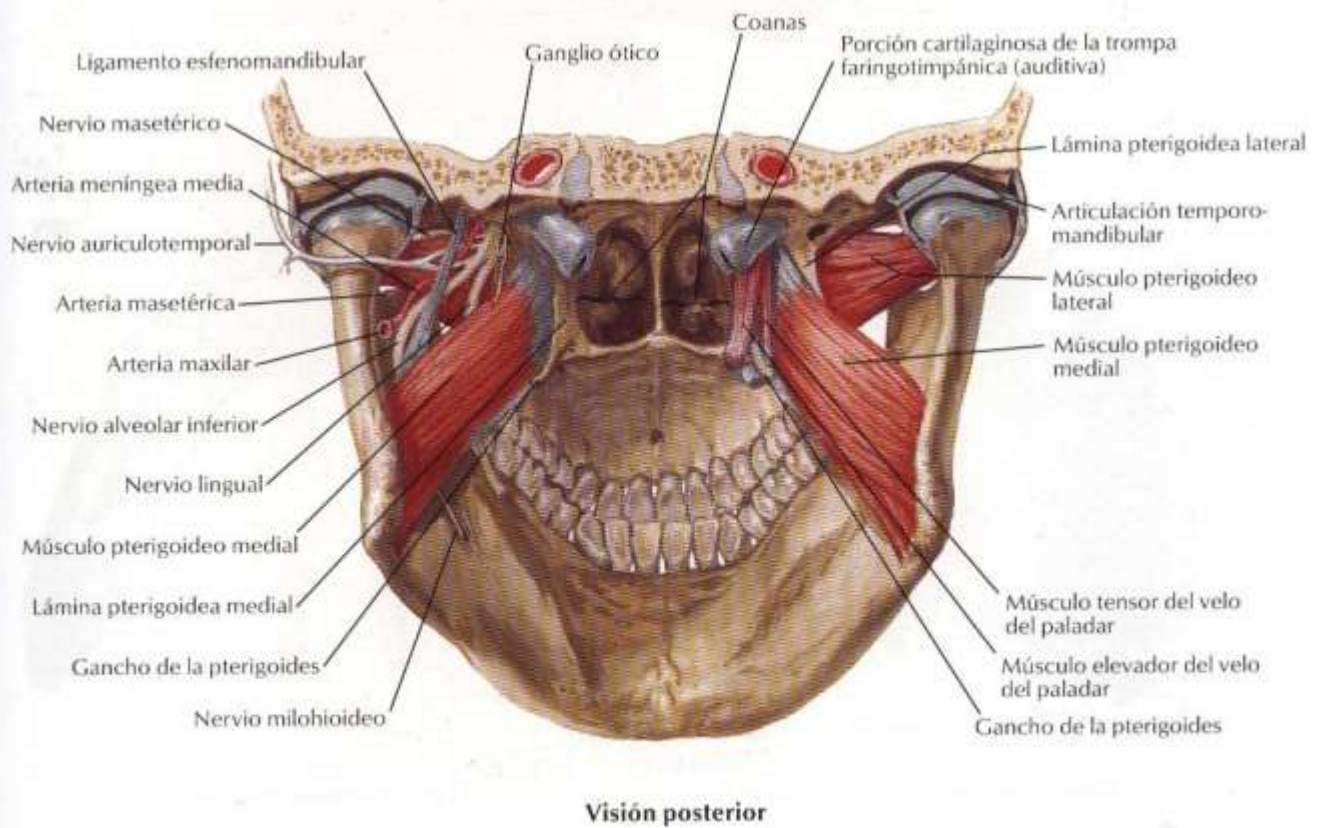
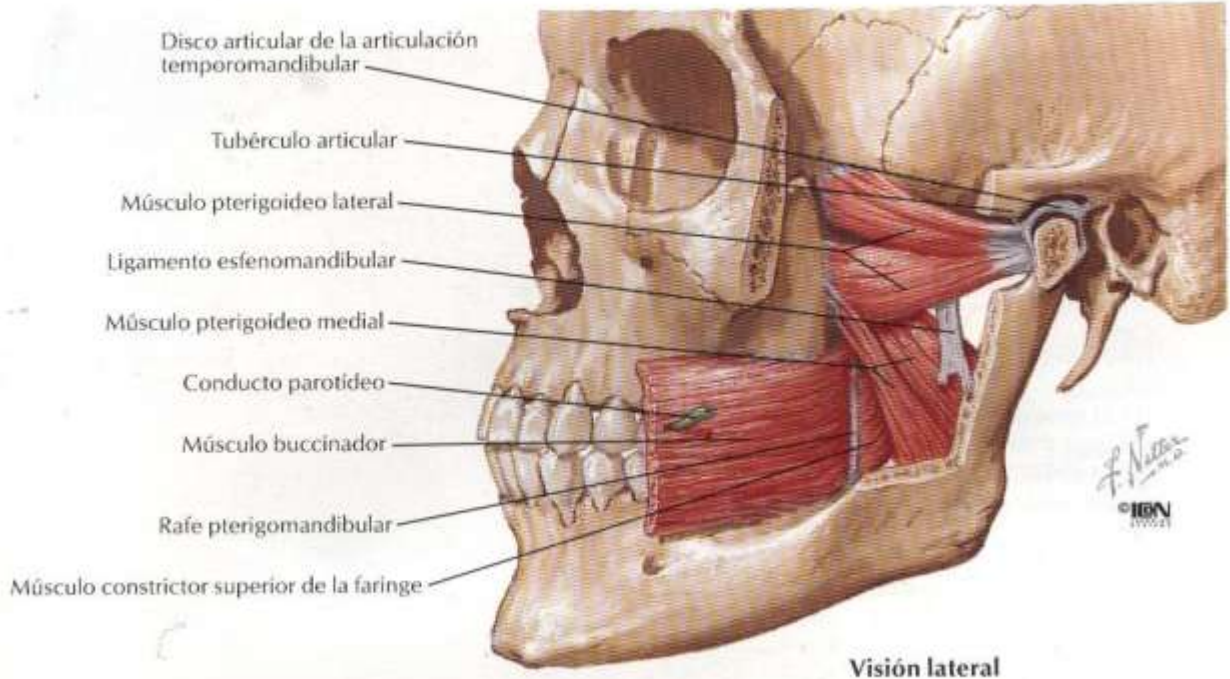


Músculos implicados en la masticación

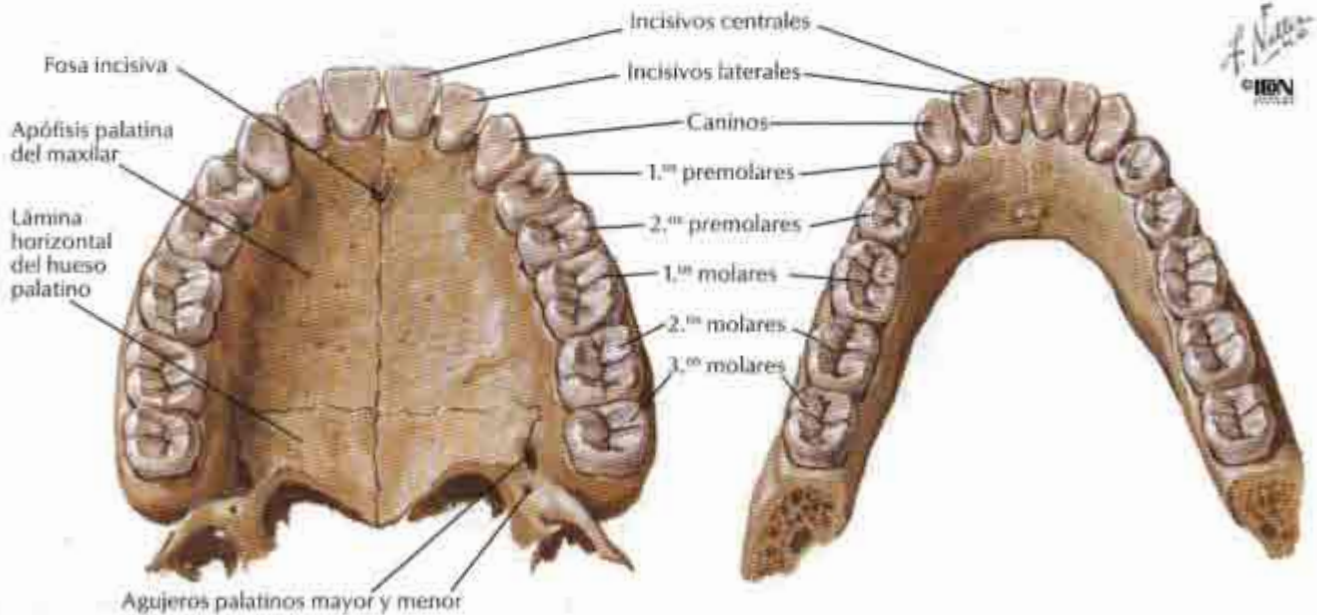
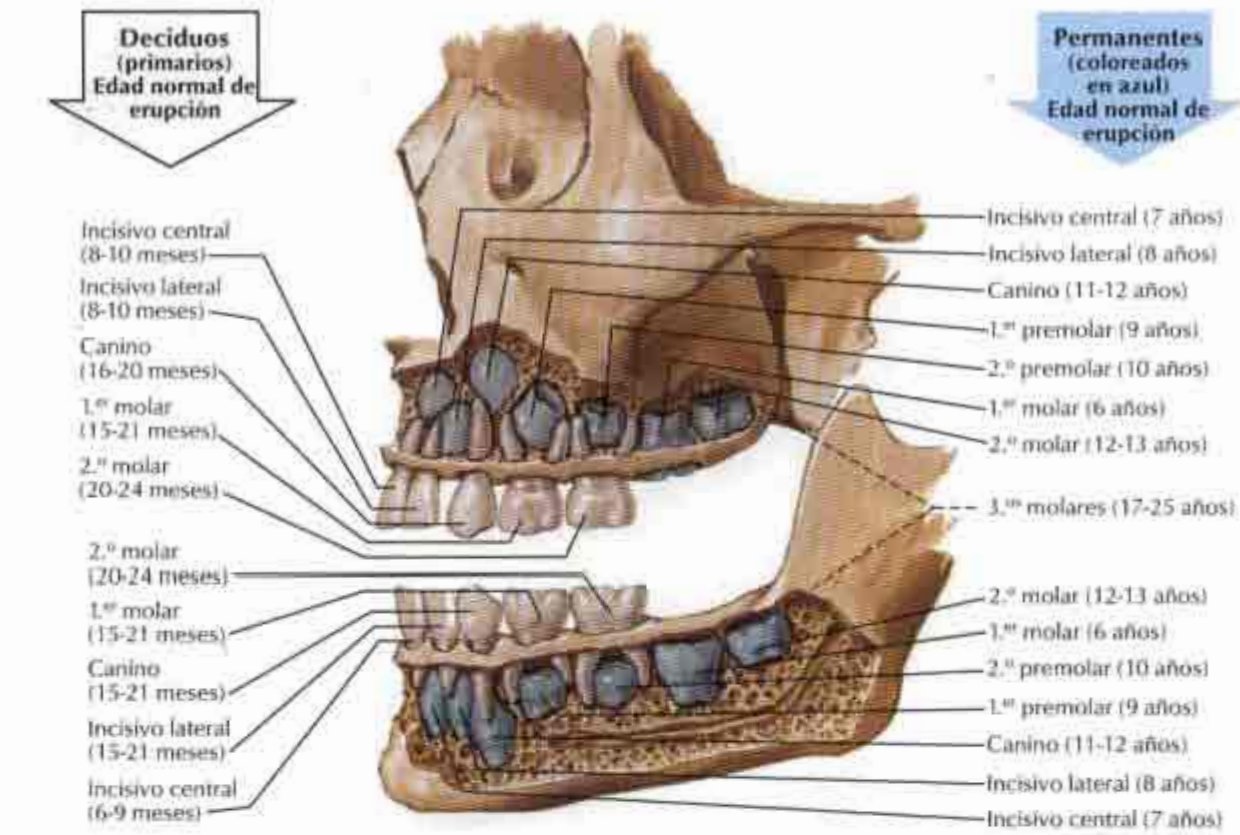
PARA LOS MÚSCULOS FACIALES VÉANSE LÁMINAS 20, 21

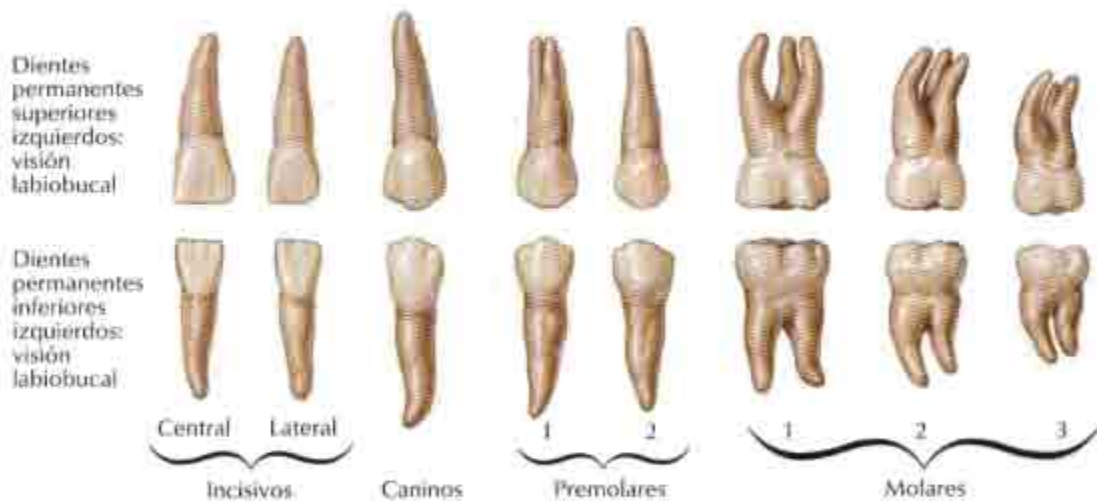
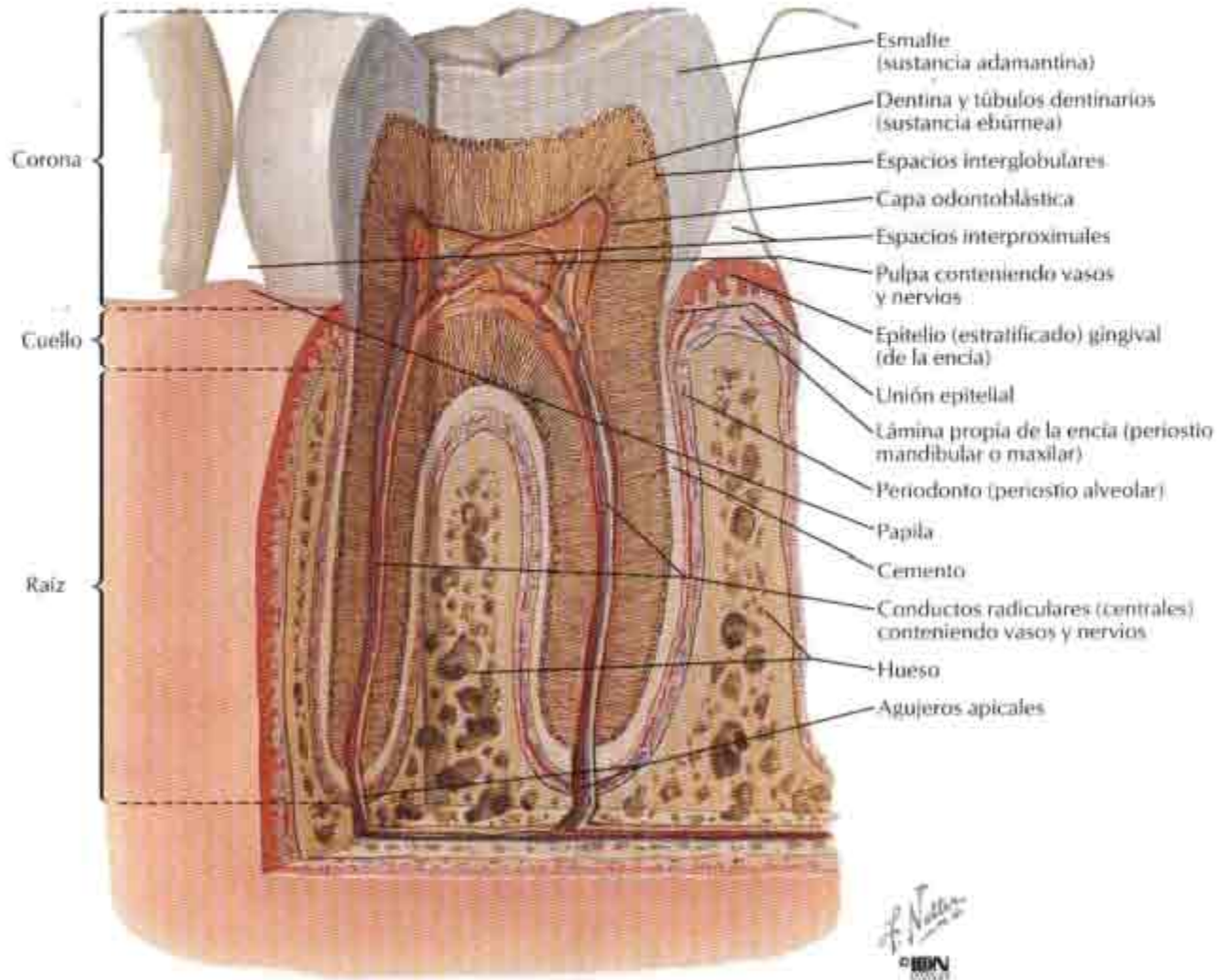


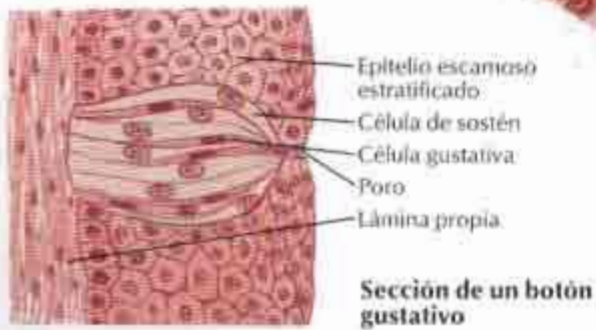
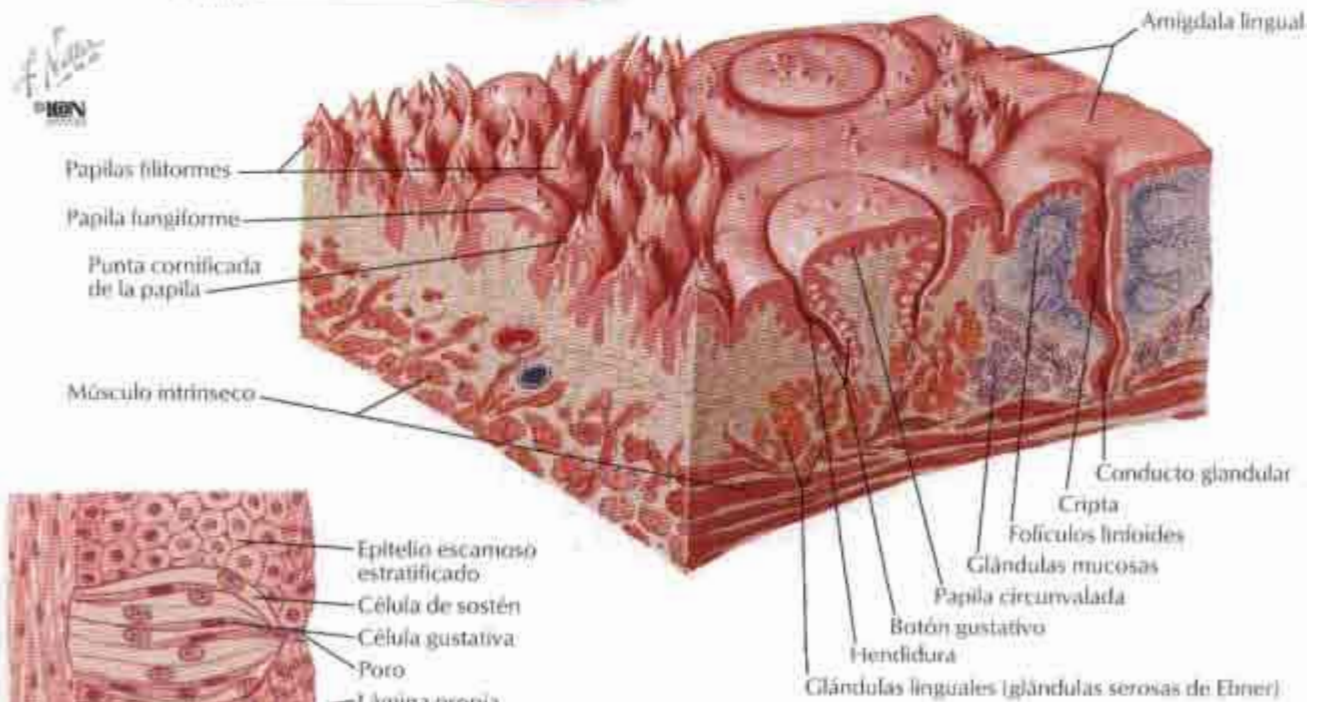
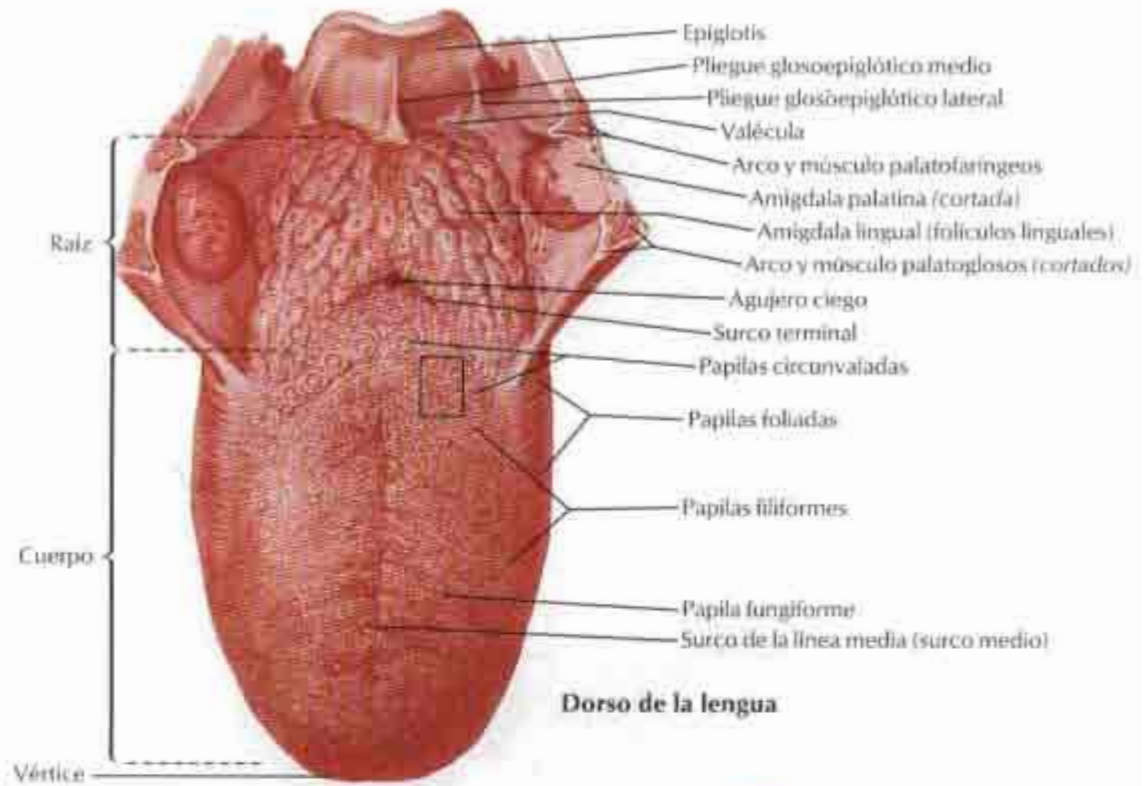
Músculos implicados en la masticación (continuación)



Dientes



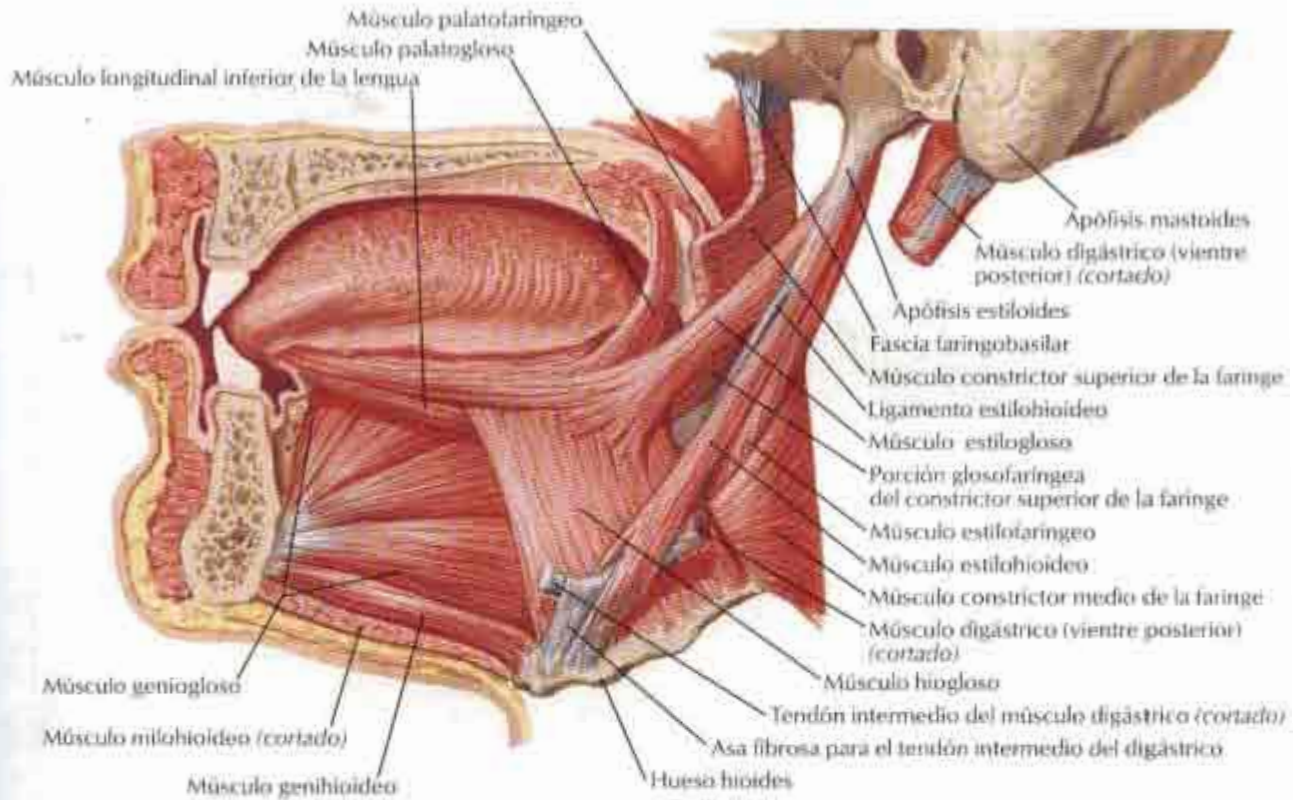




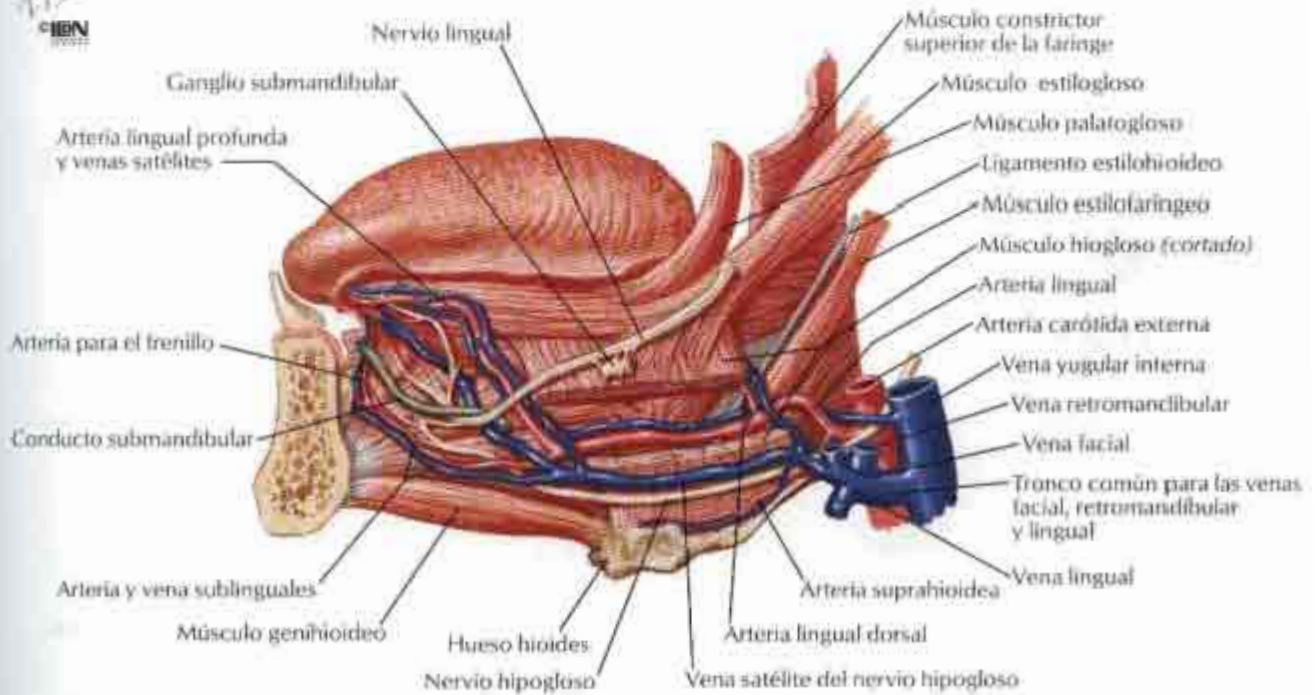
Esterograma esquemático: área indicada arriba

Lengua (continuación)

VÉANSE TAMBIÉN LÁMINAS 29, 41, 47, 122

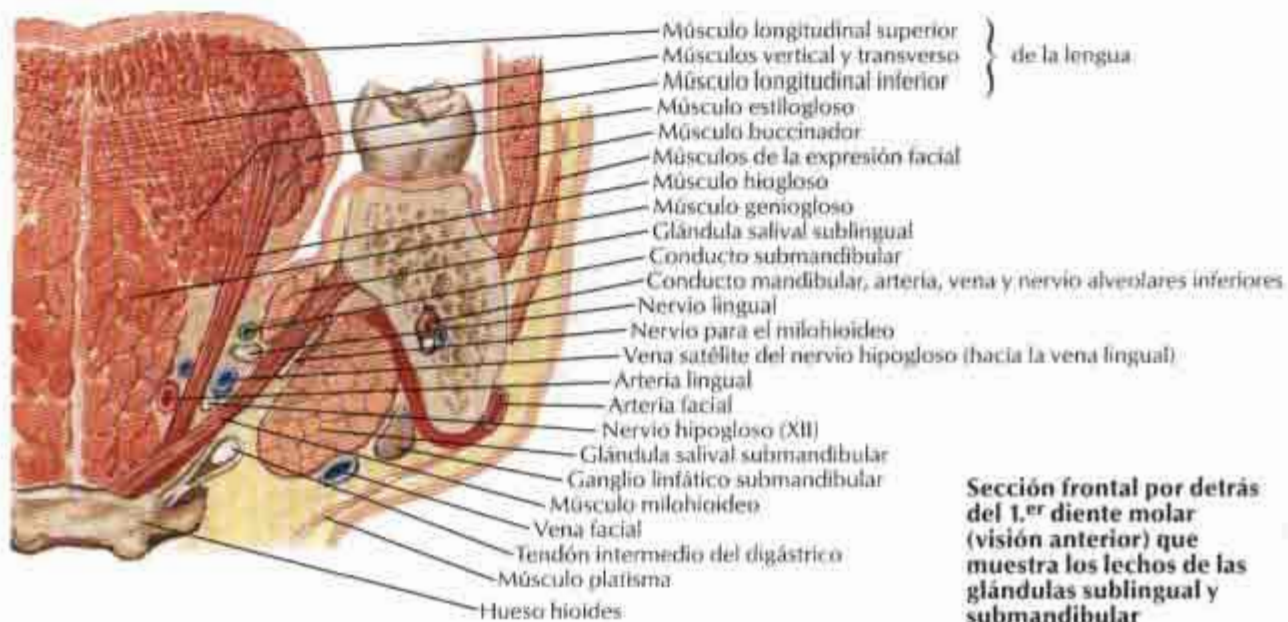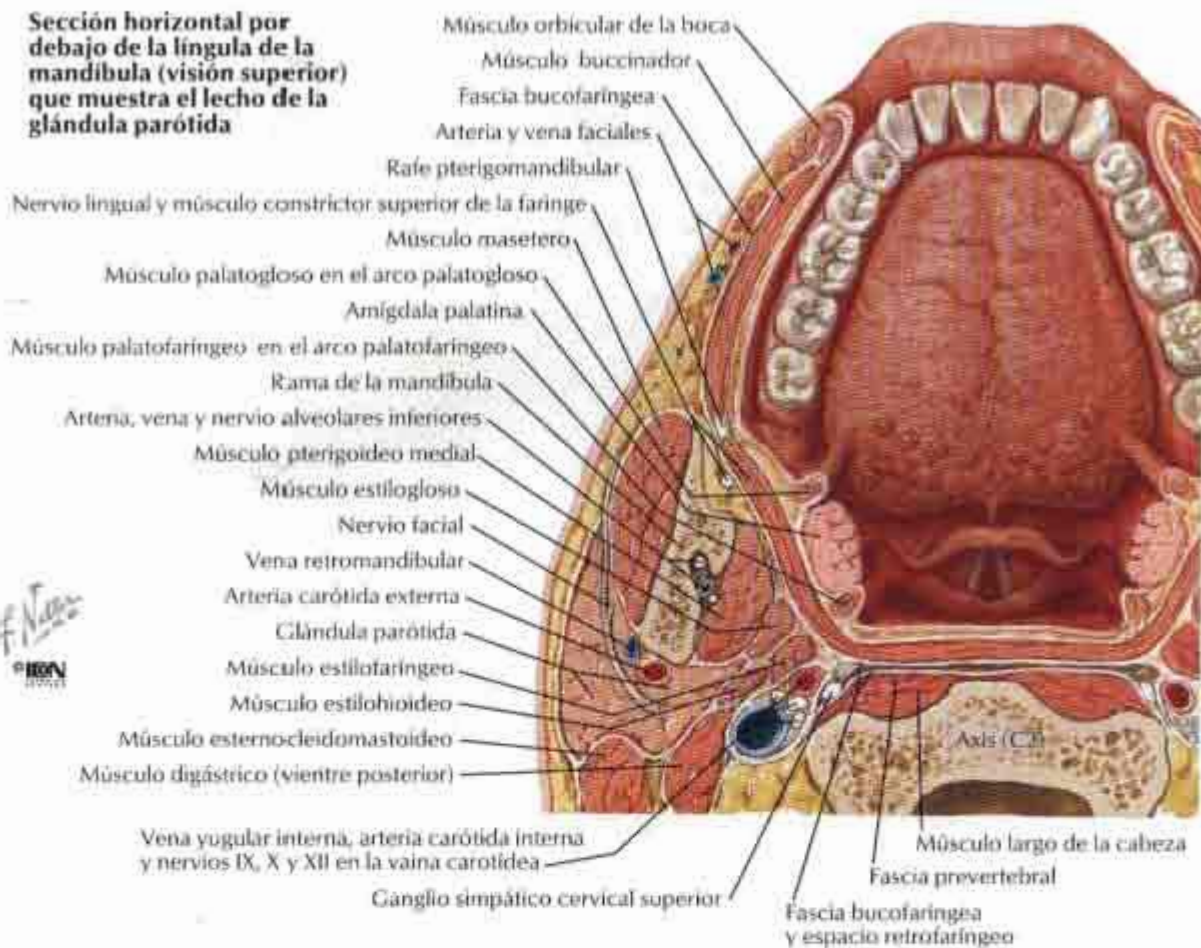


F. Nolas
© IIBN

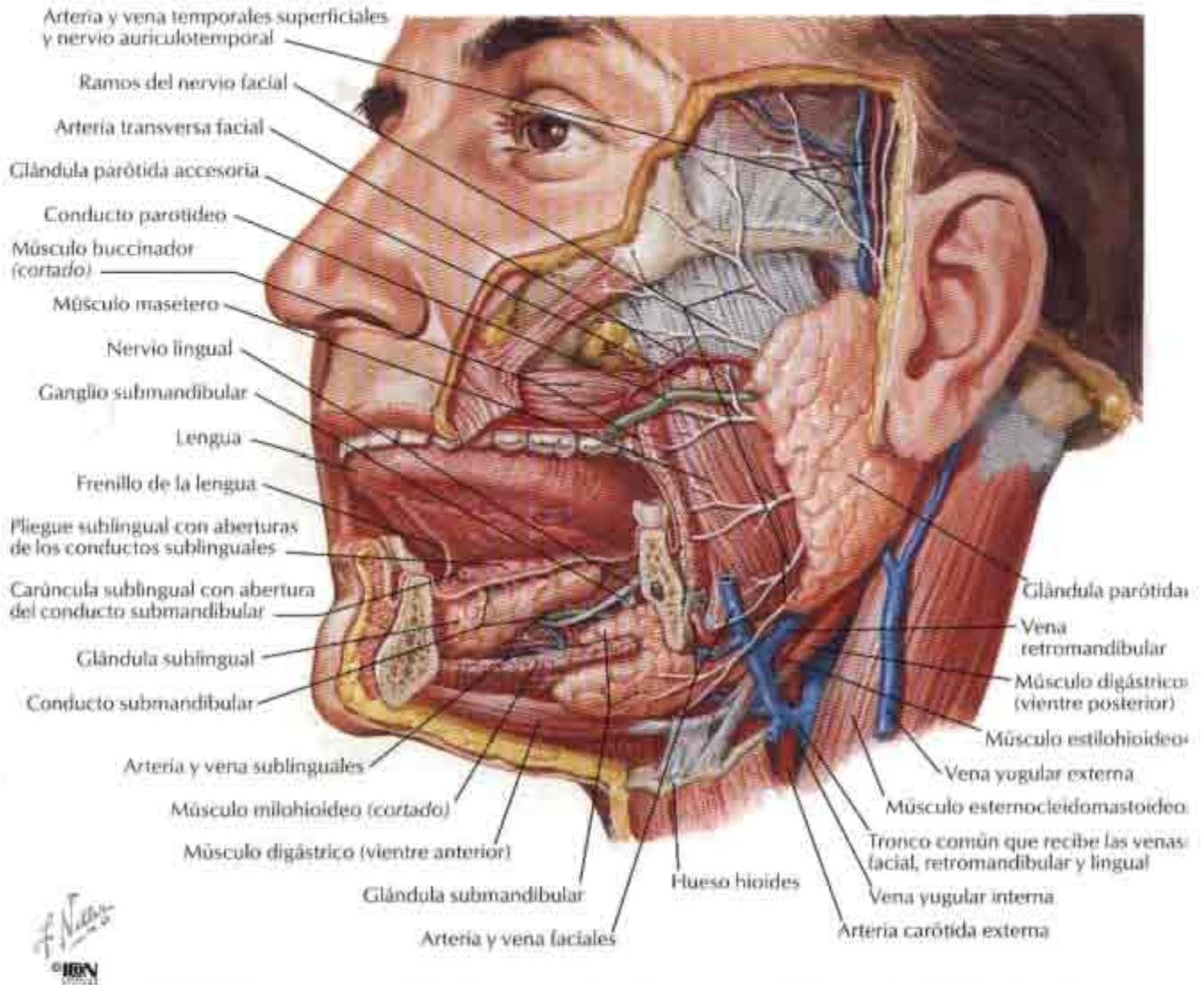


Lengua y glándulas salivares: secciones

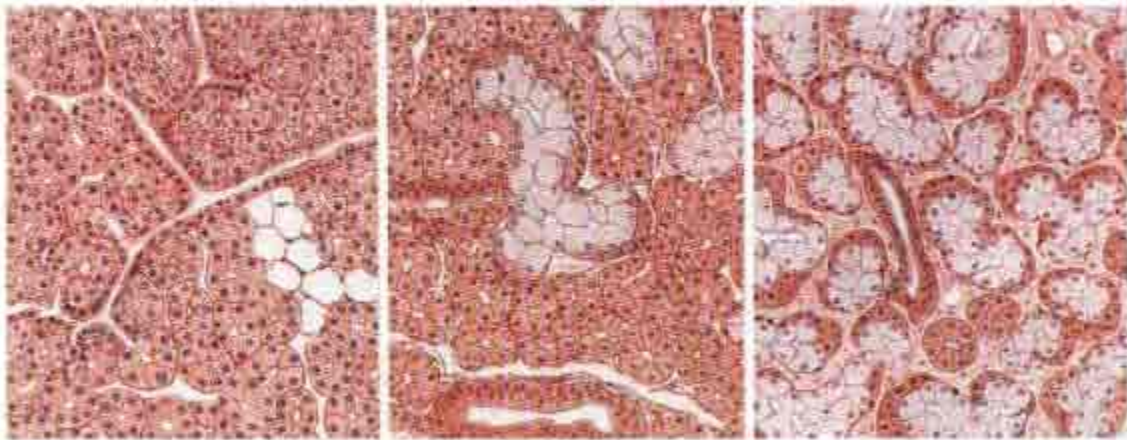
Sección horizontal por debajo de la lingula de la mandíbula (visión superior) que muestra el lecho de la glándula parótida



Sección frontal por detrás del 1.º diente molar (visión anterior) que muestra los lechos de las glándulas sublingual y submandibular



F. Navarro
© IBV



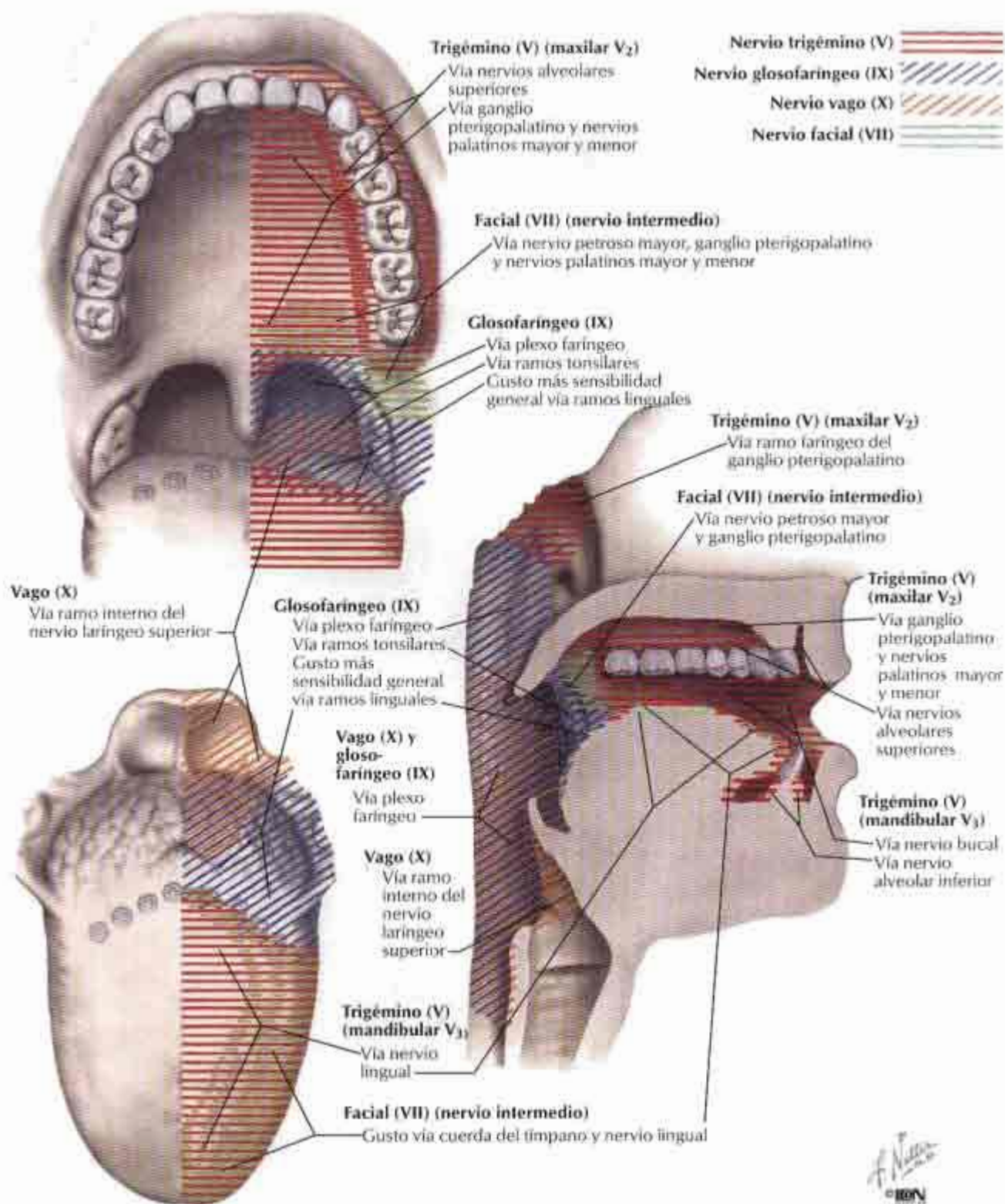
Glándula parótida:
totalmente serosa

Glándula submandibular:
principalmente serosa,
parcialmente mucosa

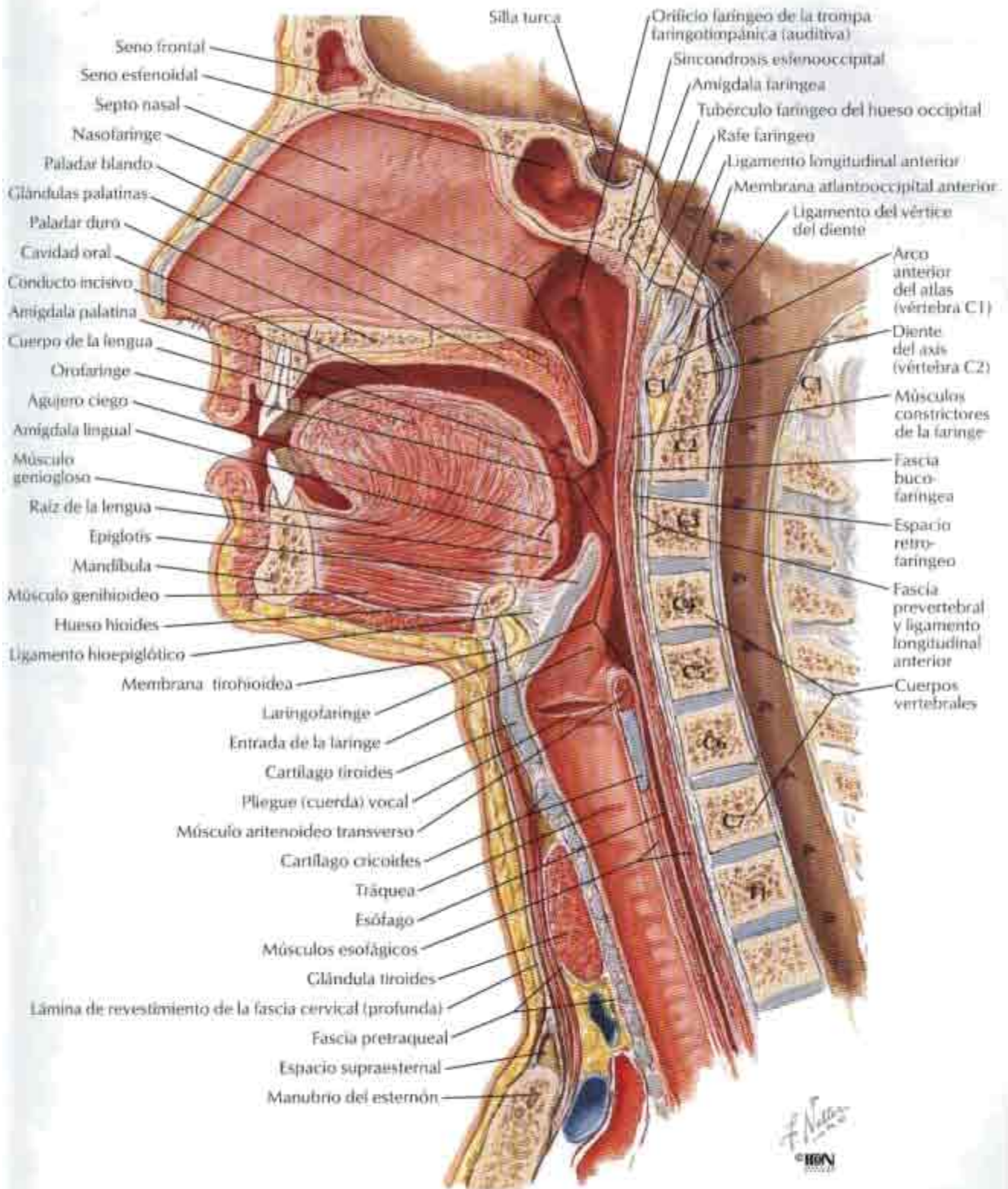
Glándula sublingual:
casi completamente mucosa

Inervación aferente de la boca y faringe

VÉANSE TAMBIÉN LÁMINAS 41, 46, 53, 58, 116, 117, 119, 127, 129

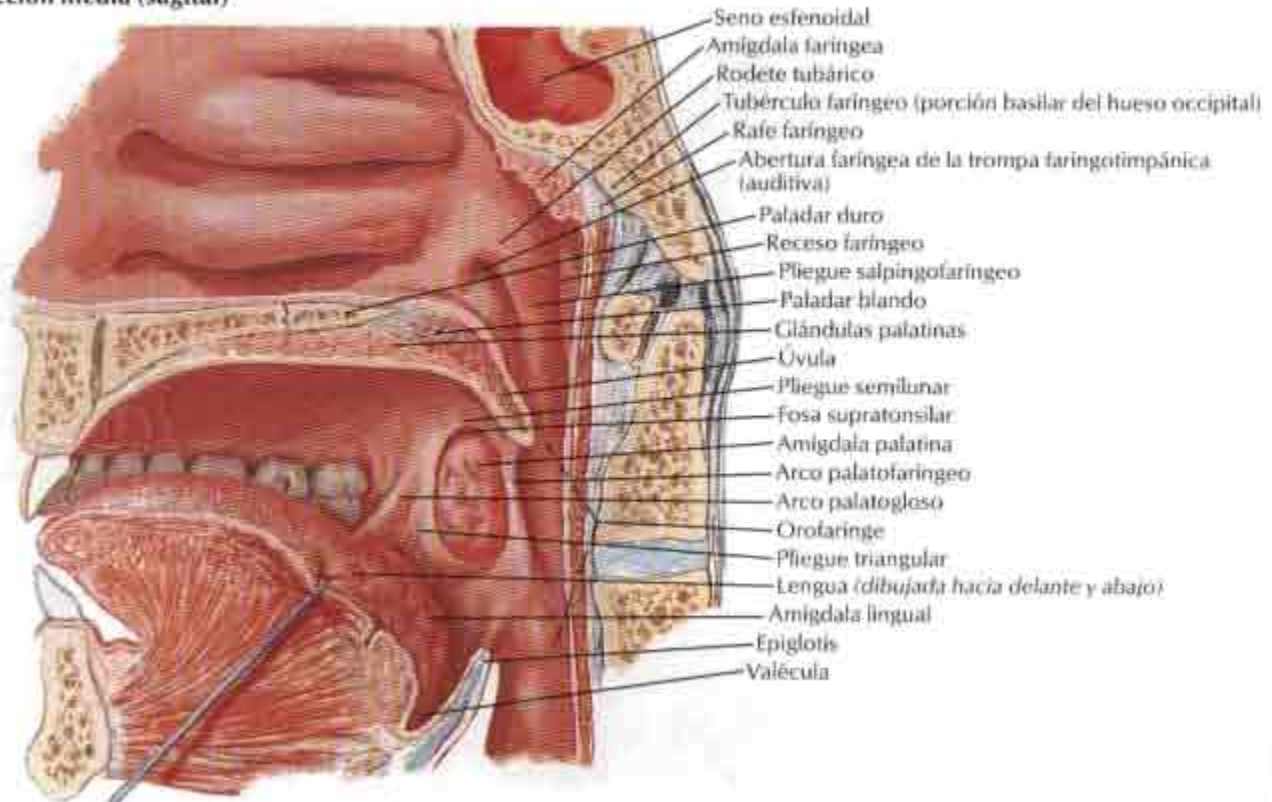


Faringe: sección media (sagital)

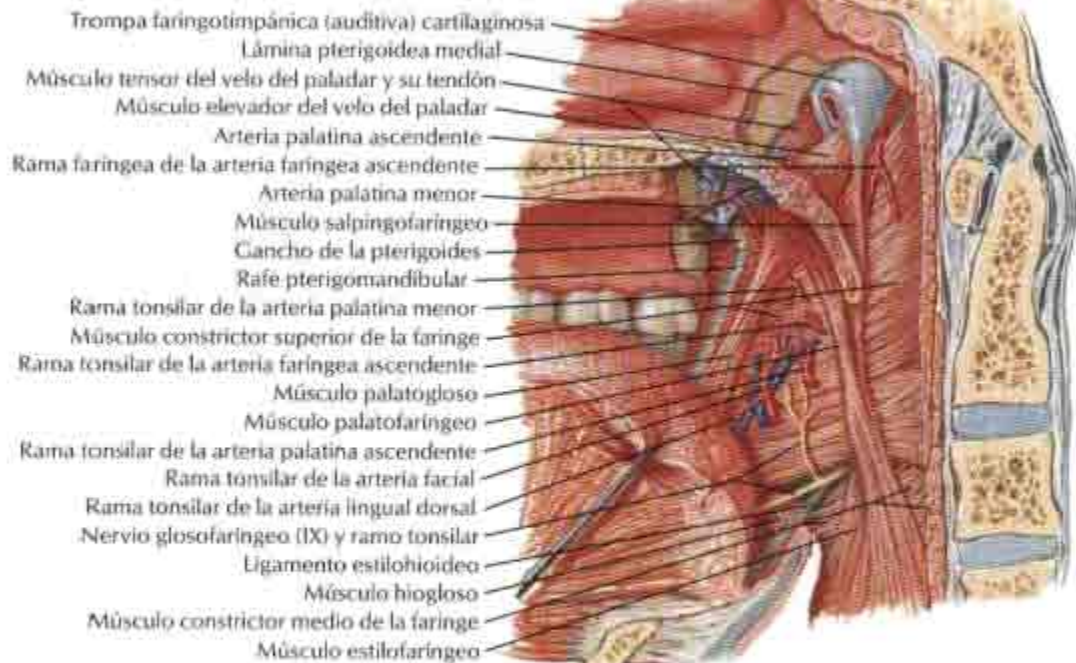


Fauces

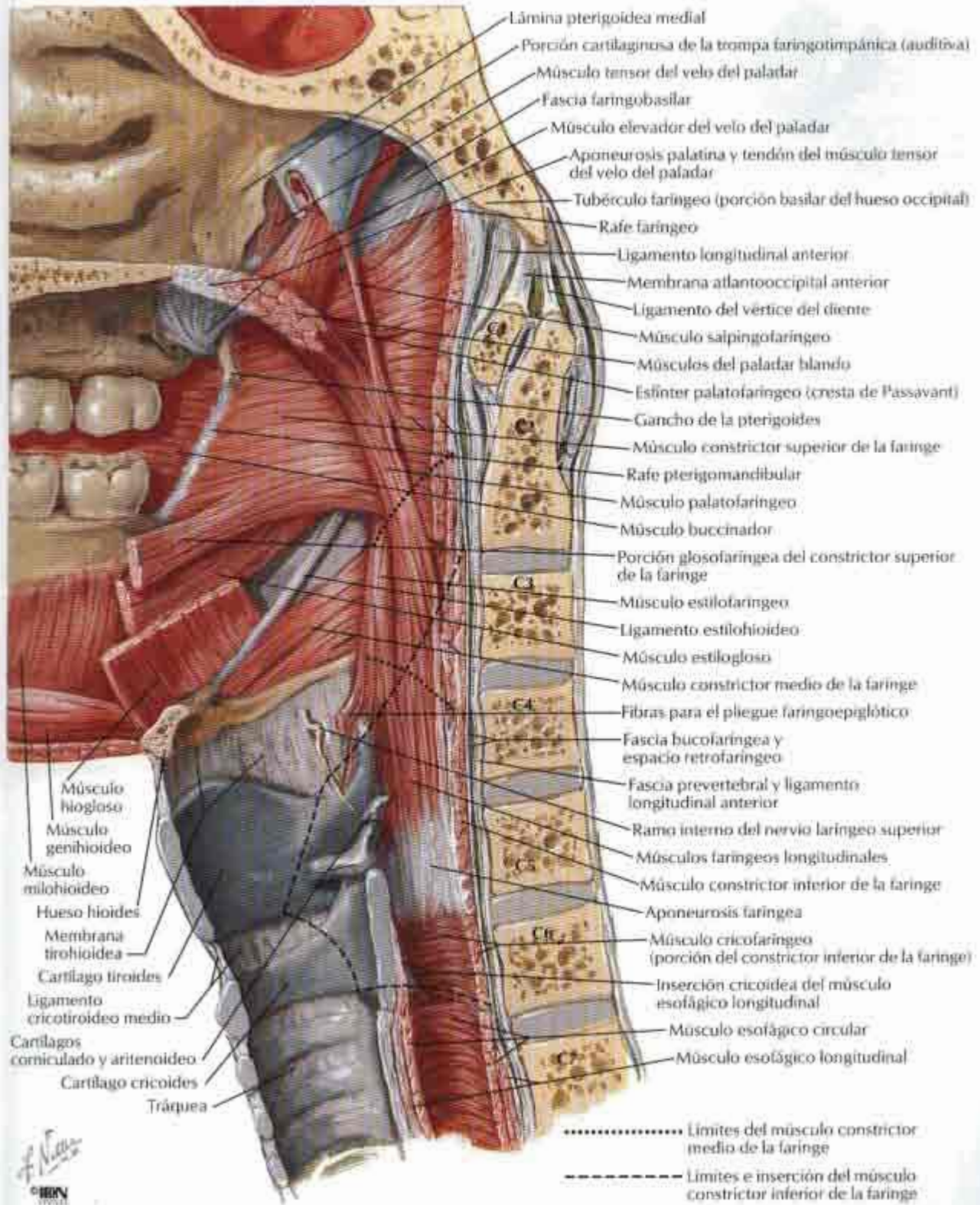
Visión medial Sección media (sagital)



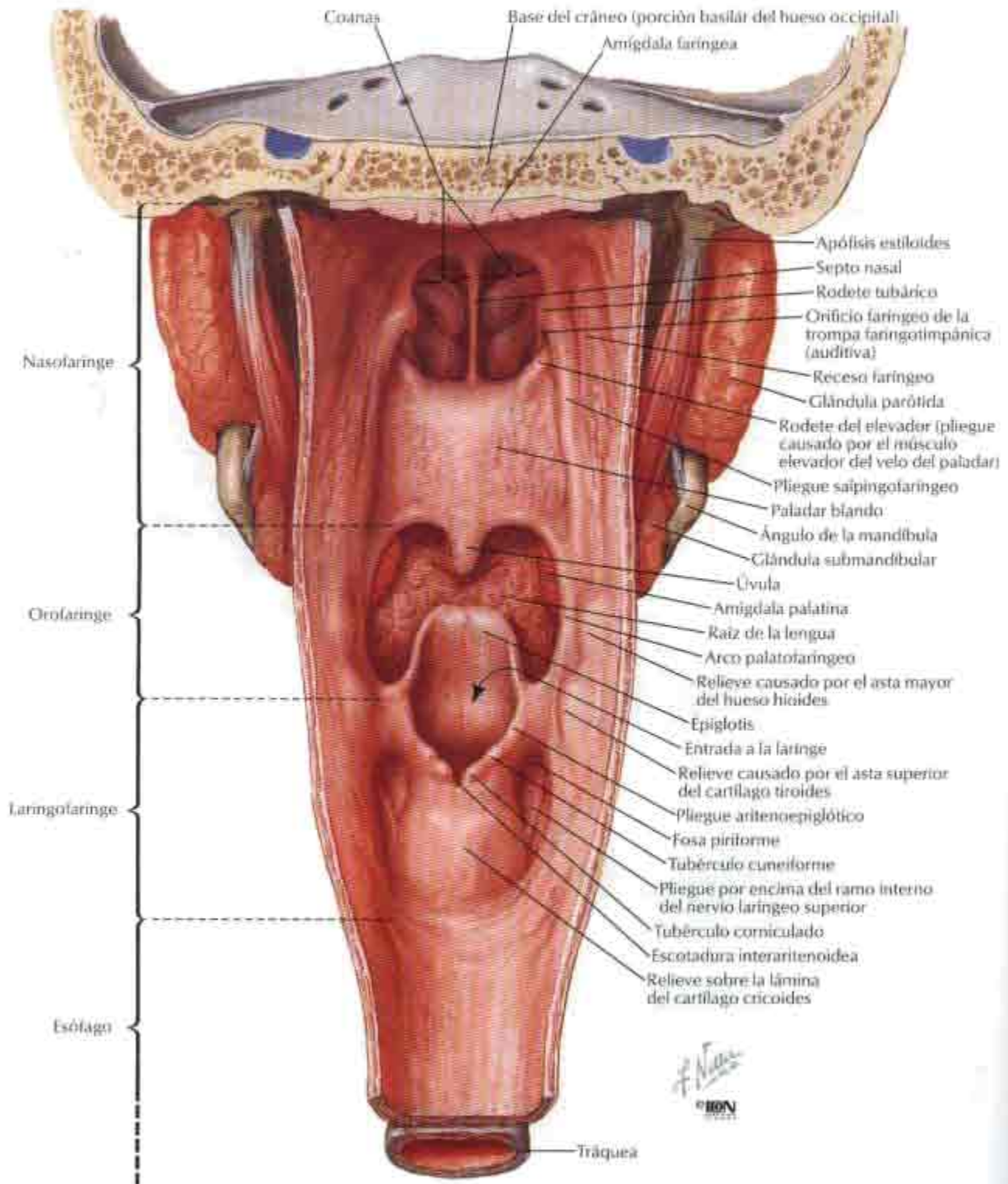
Mucosa faríngea extirpada



Músculos de la faringe: sección media (sagital)

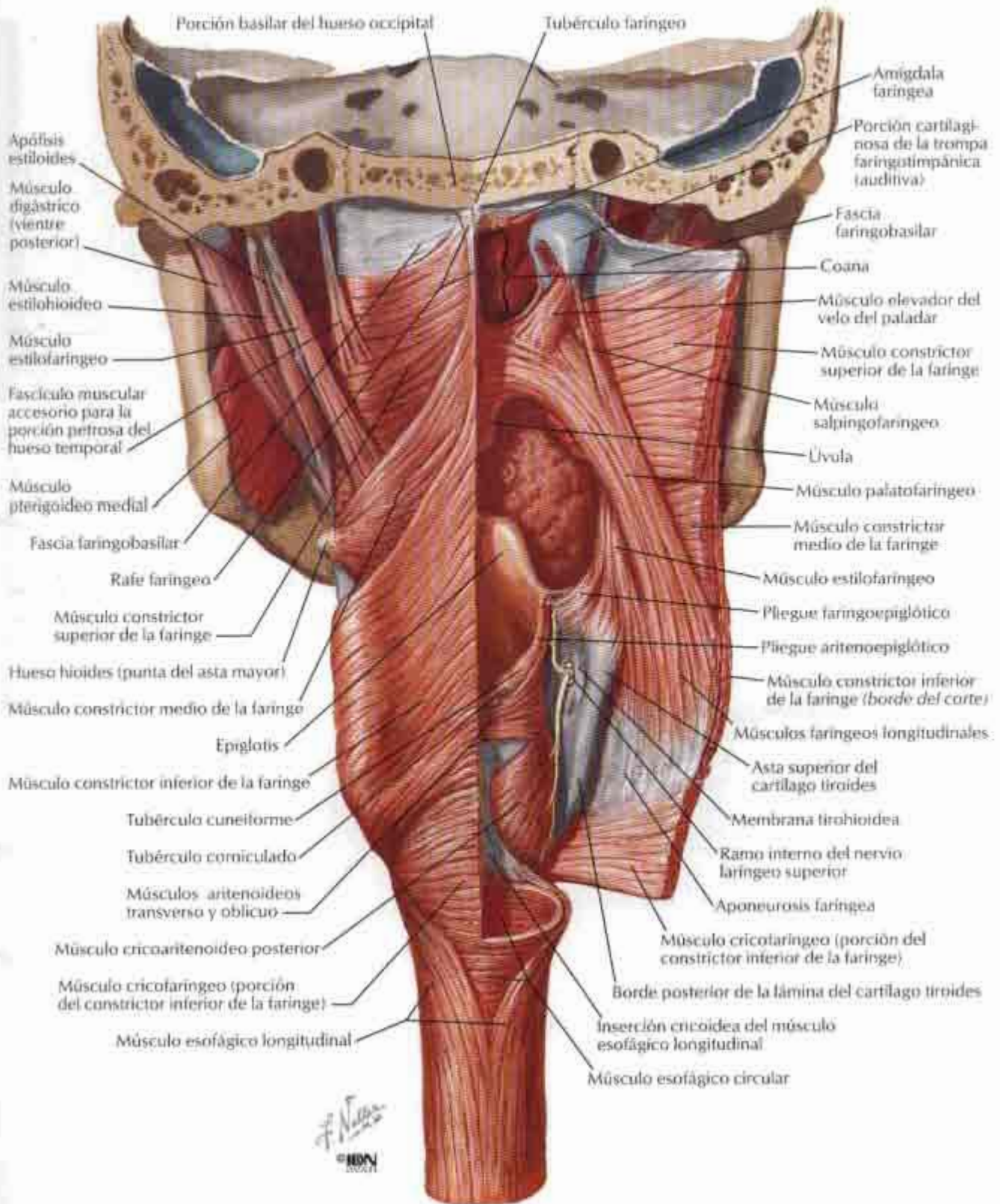


Faringe: visión posterior abierta

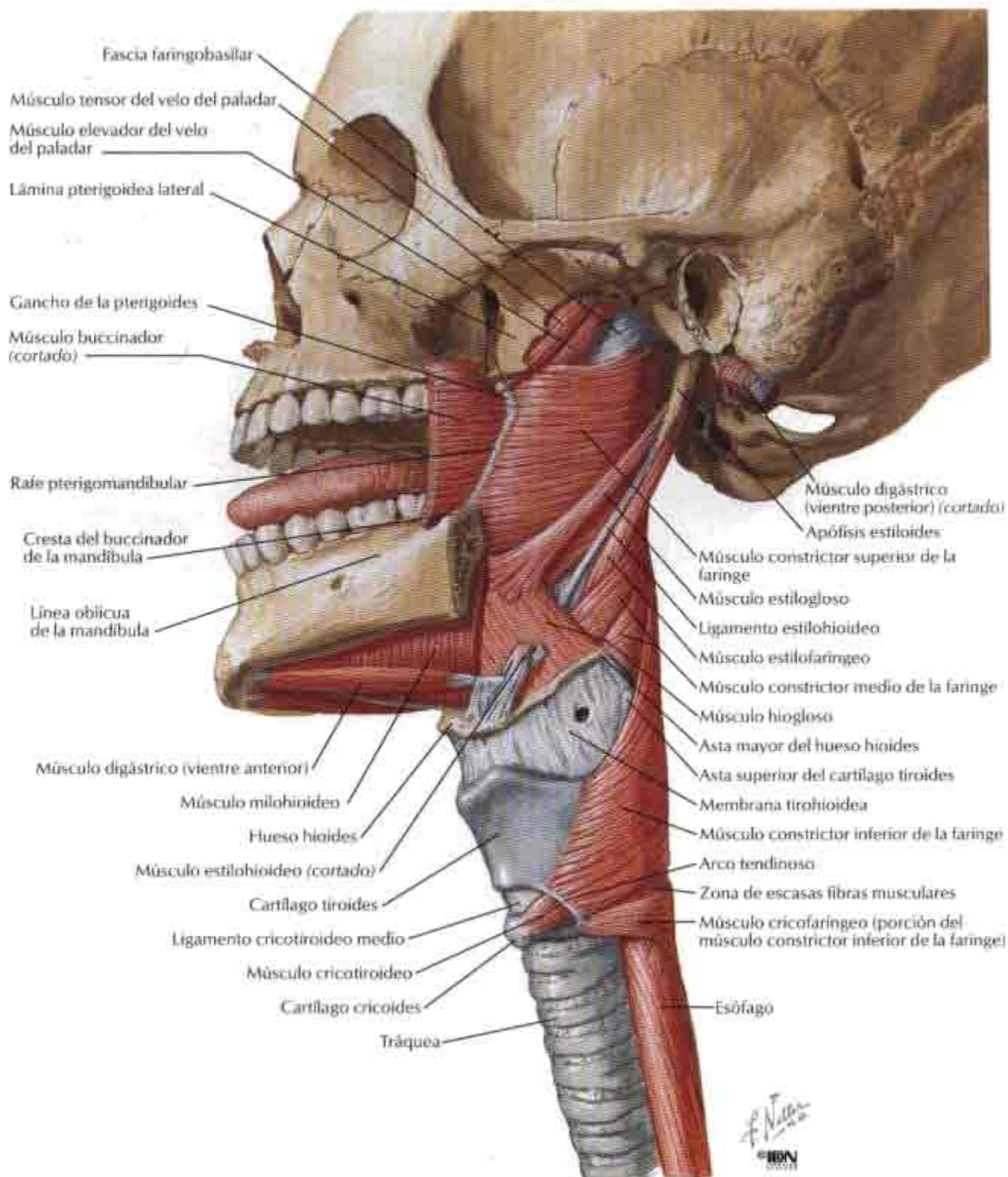


Músculos de la faringe: visión posterior abierta parcialmente

VEASE TAMBIÉN LÁMINA 223

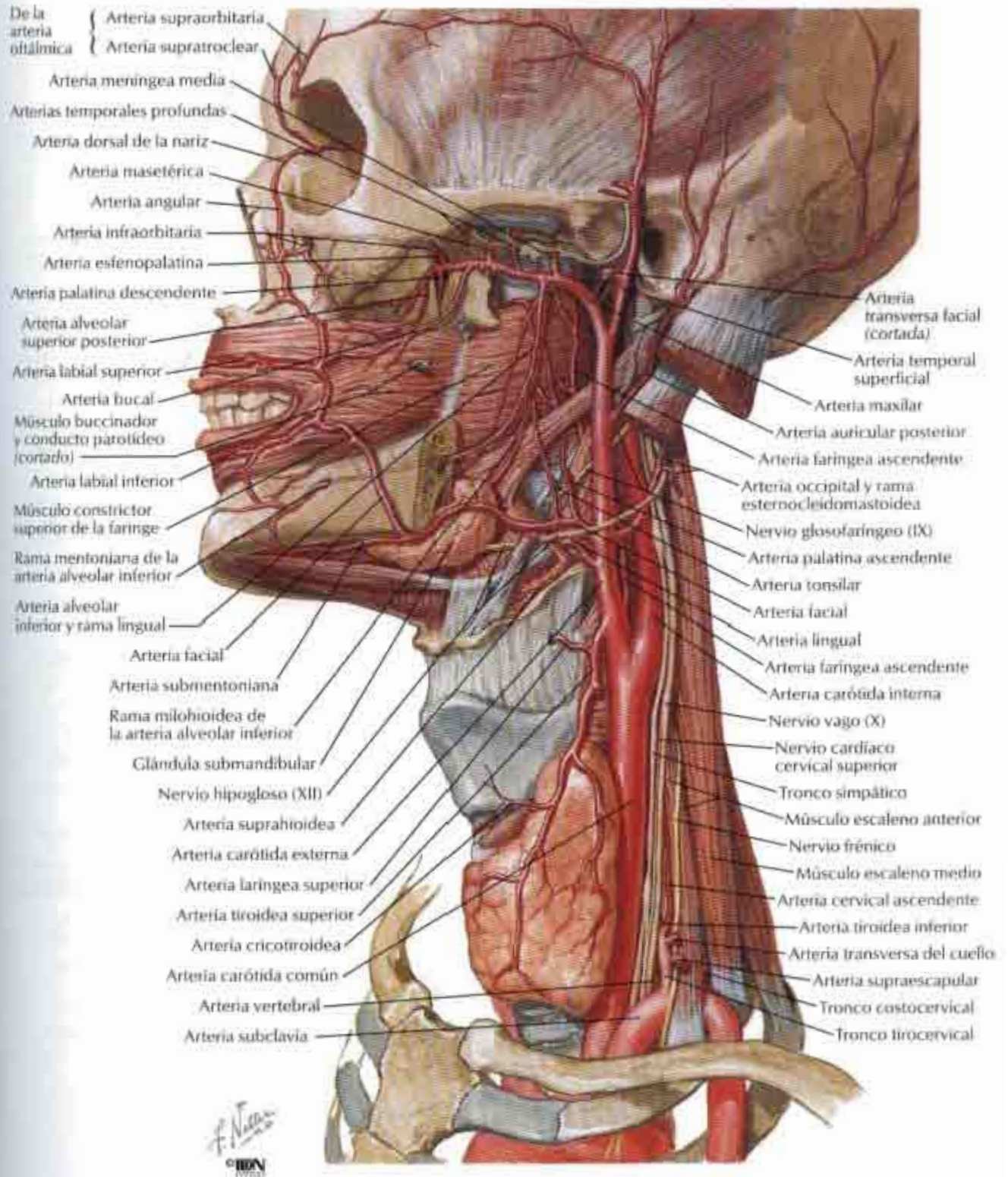


Músculos de la faringe: visión lateral



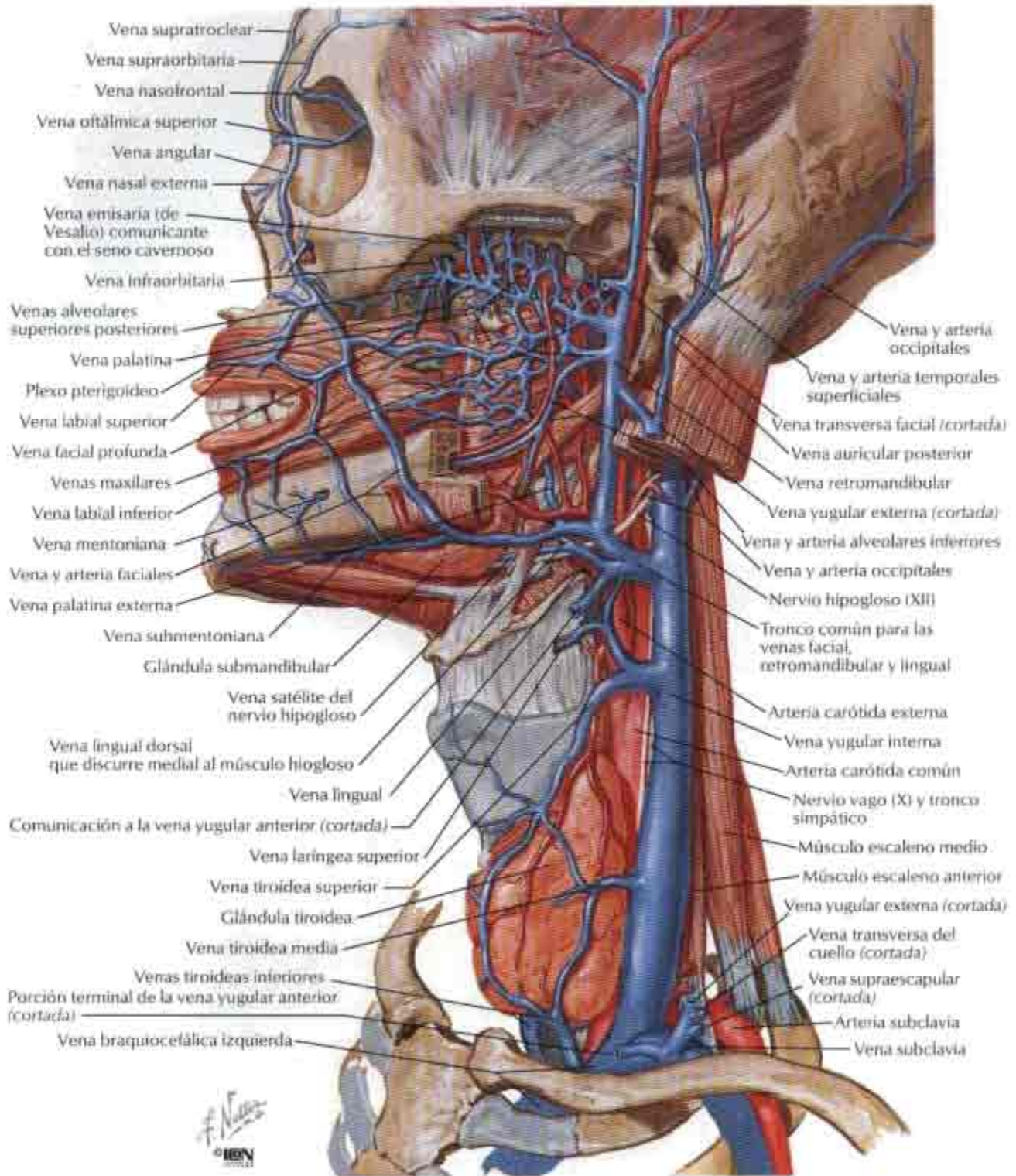
Arterias de las regiones oral y faríngea

VEÁNSE TAMBIÉN LÁMINAS 29, 35



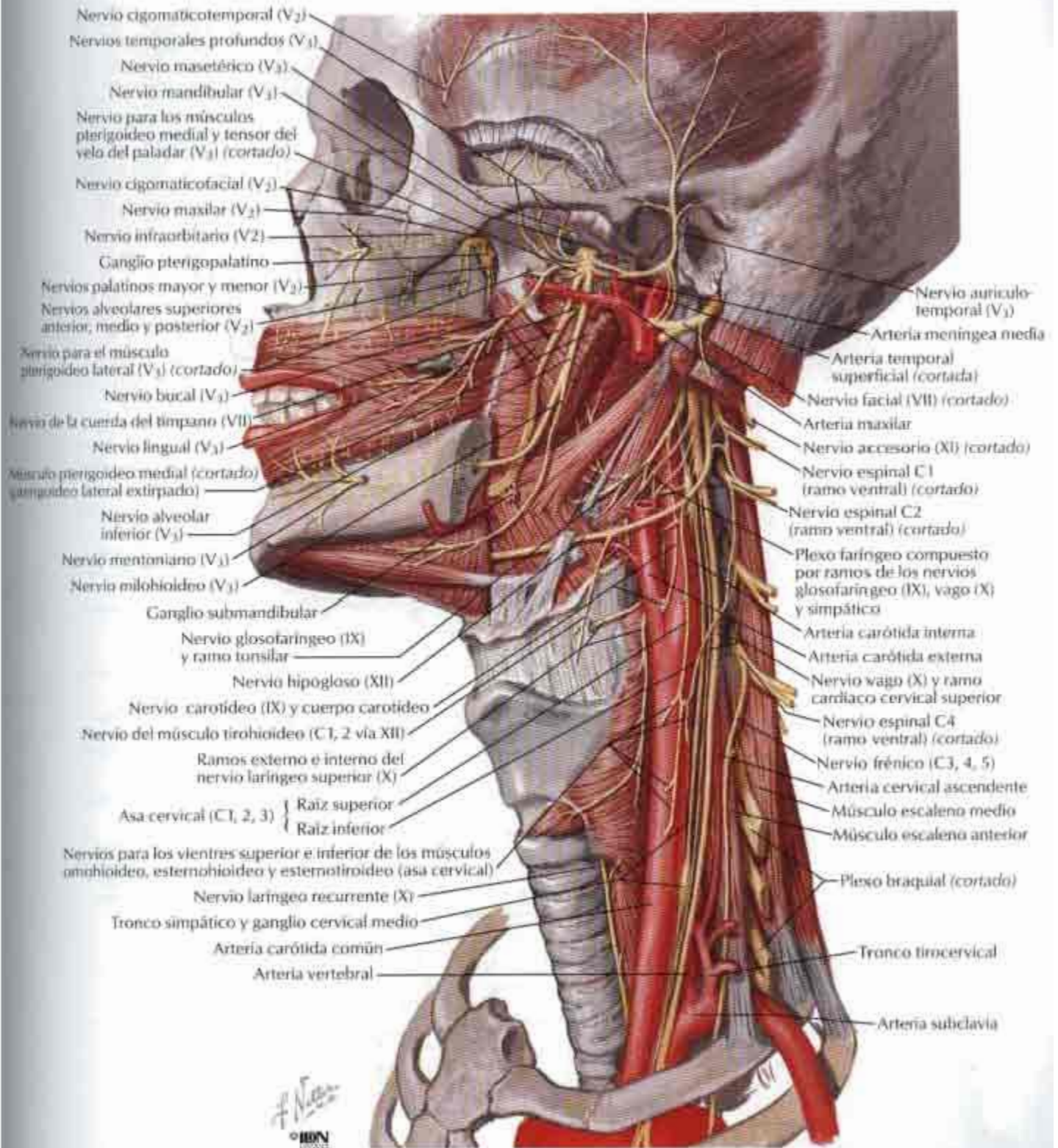
Venas de las regiones oral y faríngea

VEÁNSE TAMBIÉN LÁMINAS 17, 26, 98



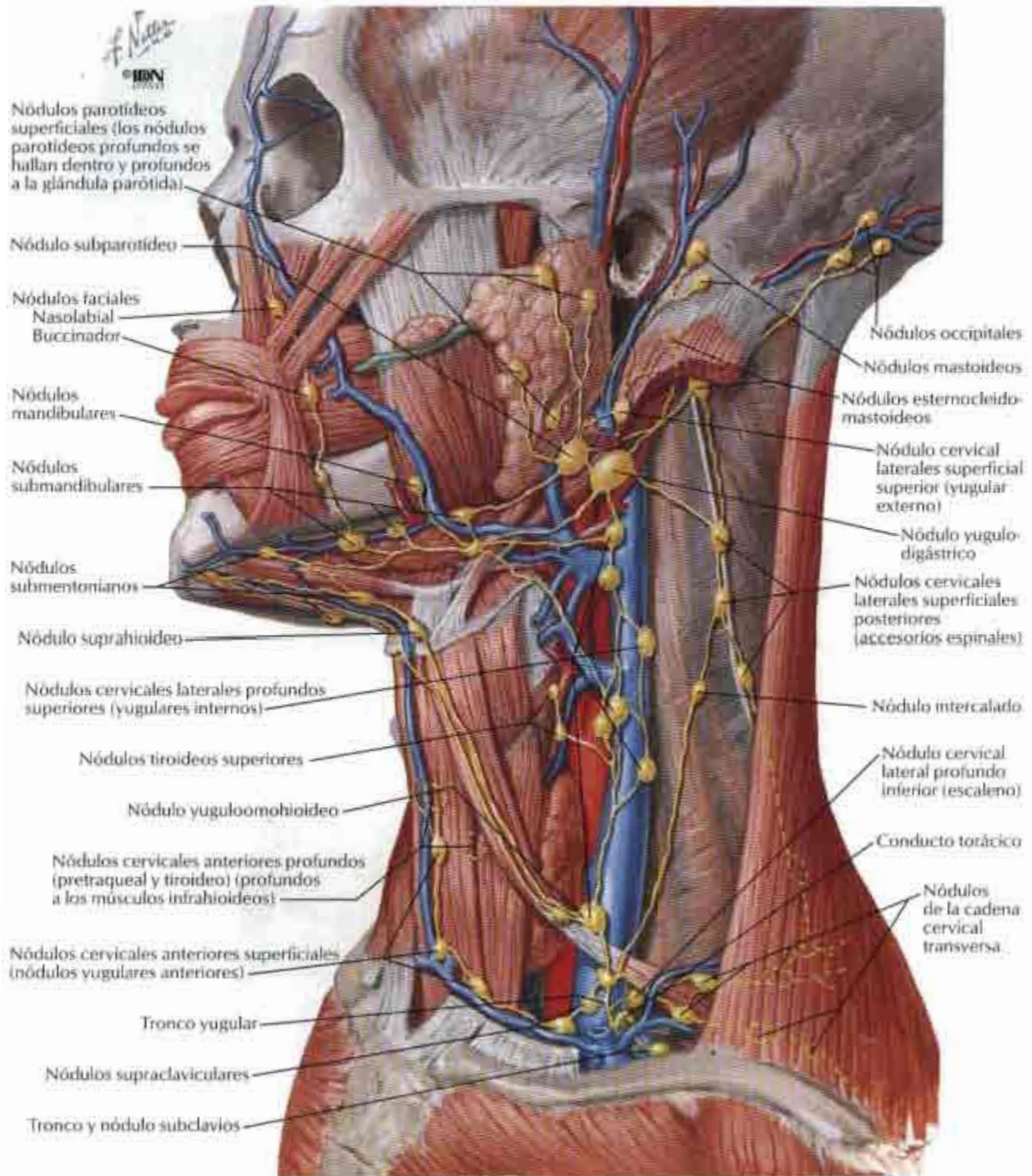
Nervios de las regiones oral y faríngea

VÉANSE TAMBIÉN LÁMINAS 19, 40, 41, 116, 119, 120

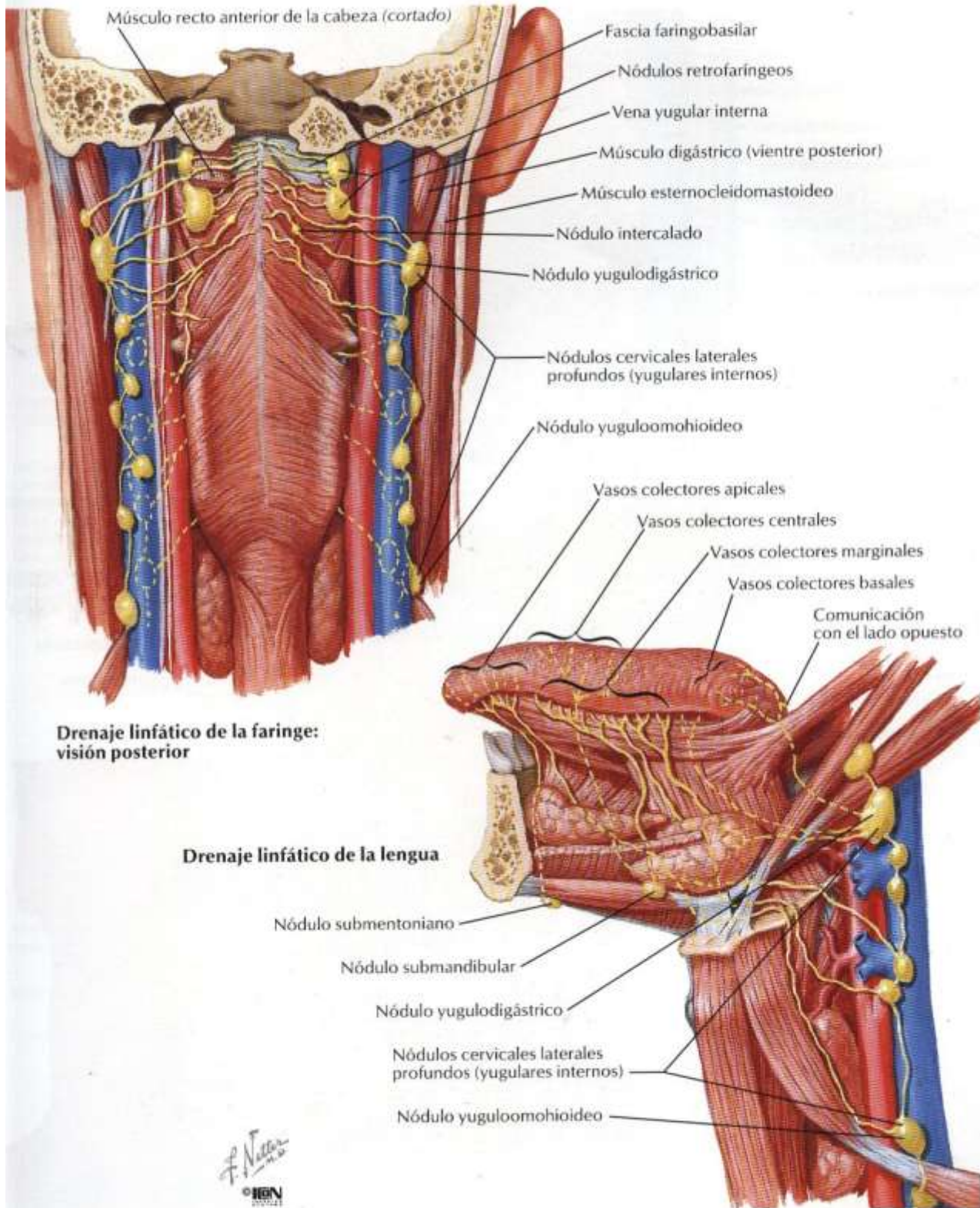


Vasos y nódulos linfáticos de la cabeza y cuello

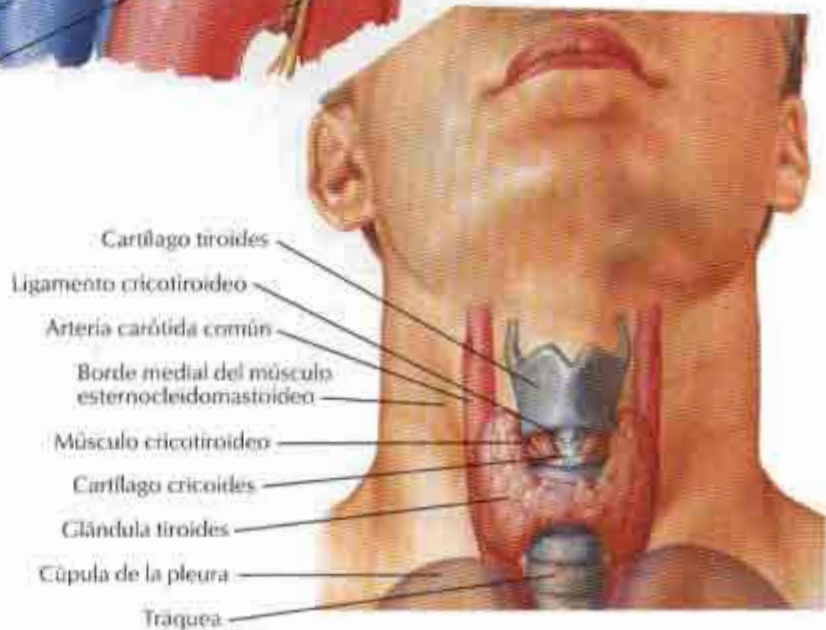
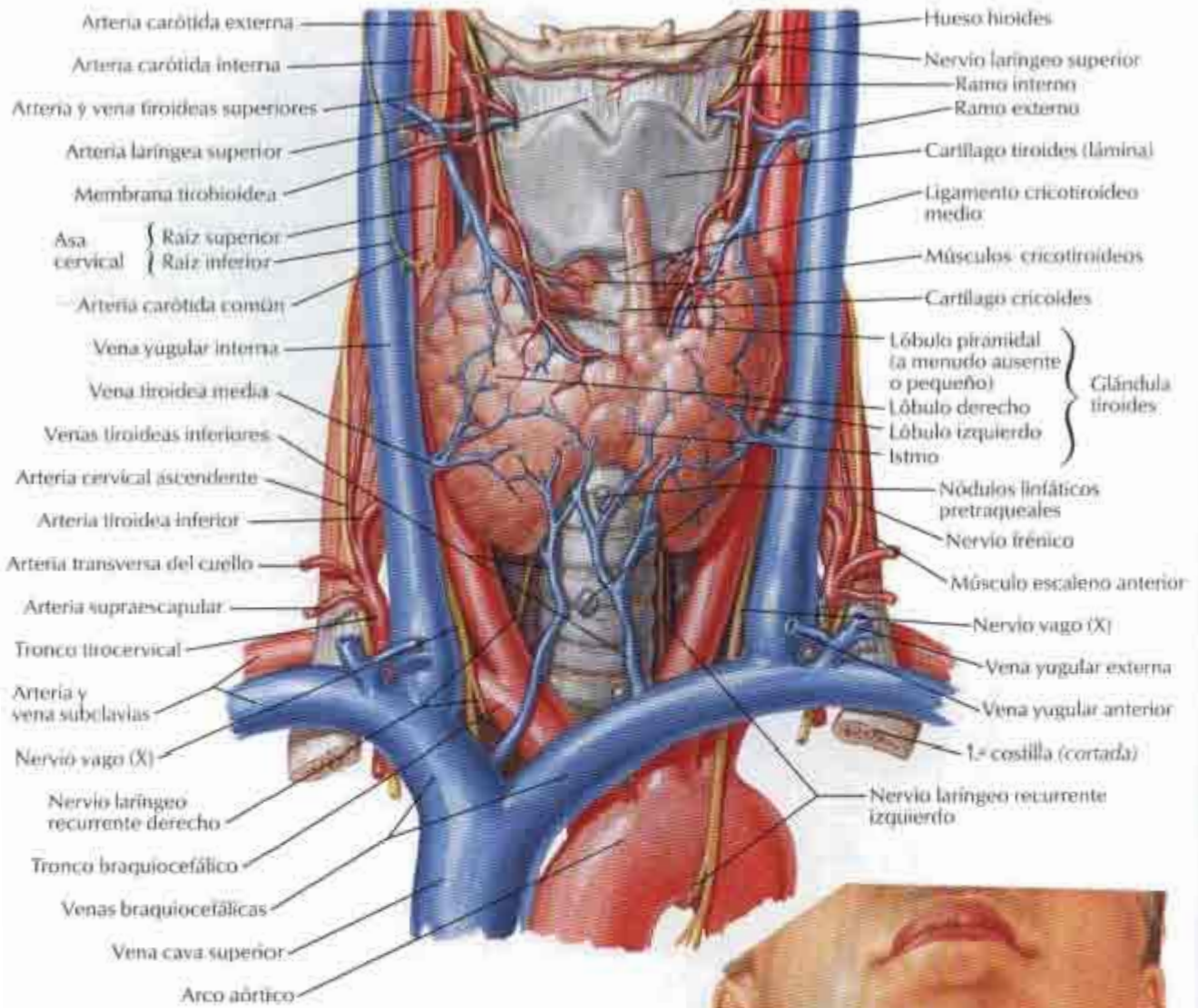
VEASE TAMBIÉN LÁMINA 197



Vasos y nódulos linfáticos de la faringe y lengua

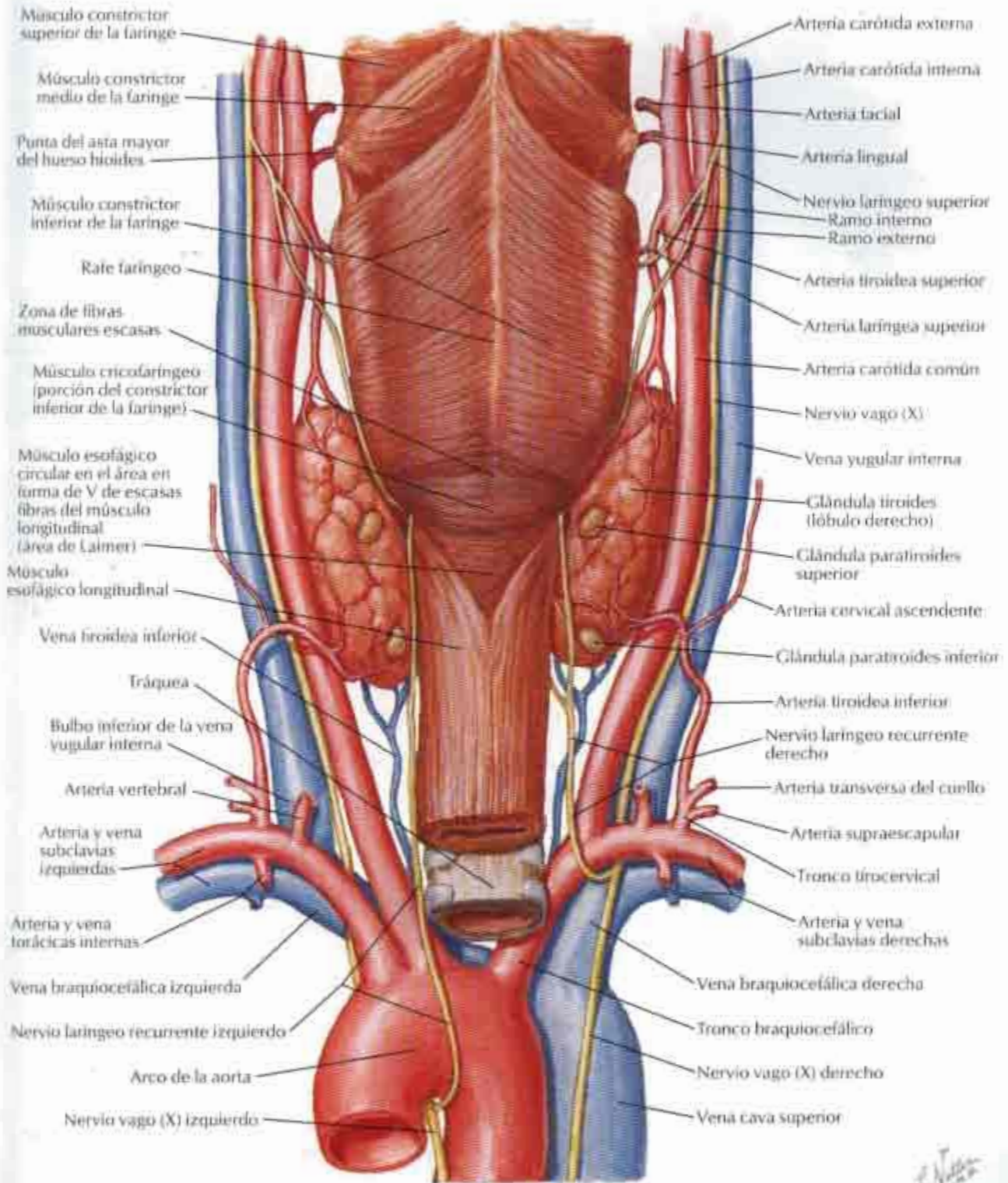


Glándula tiroides: visión anterior



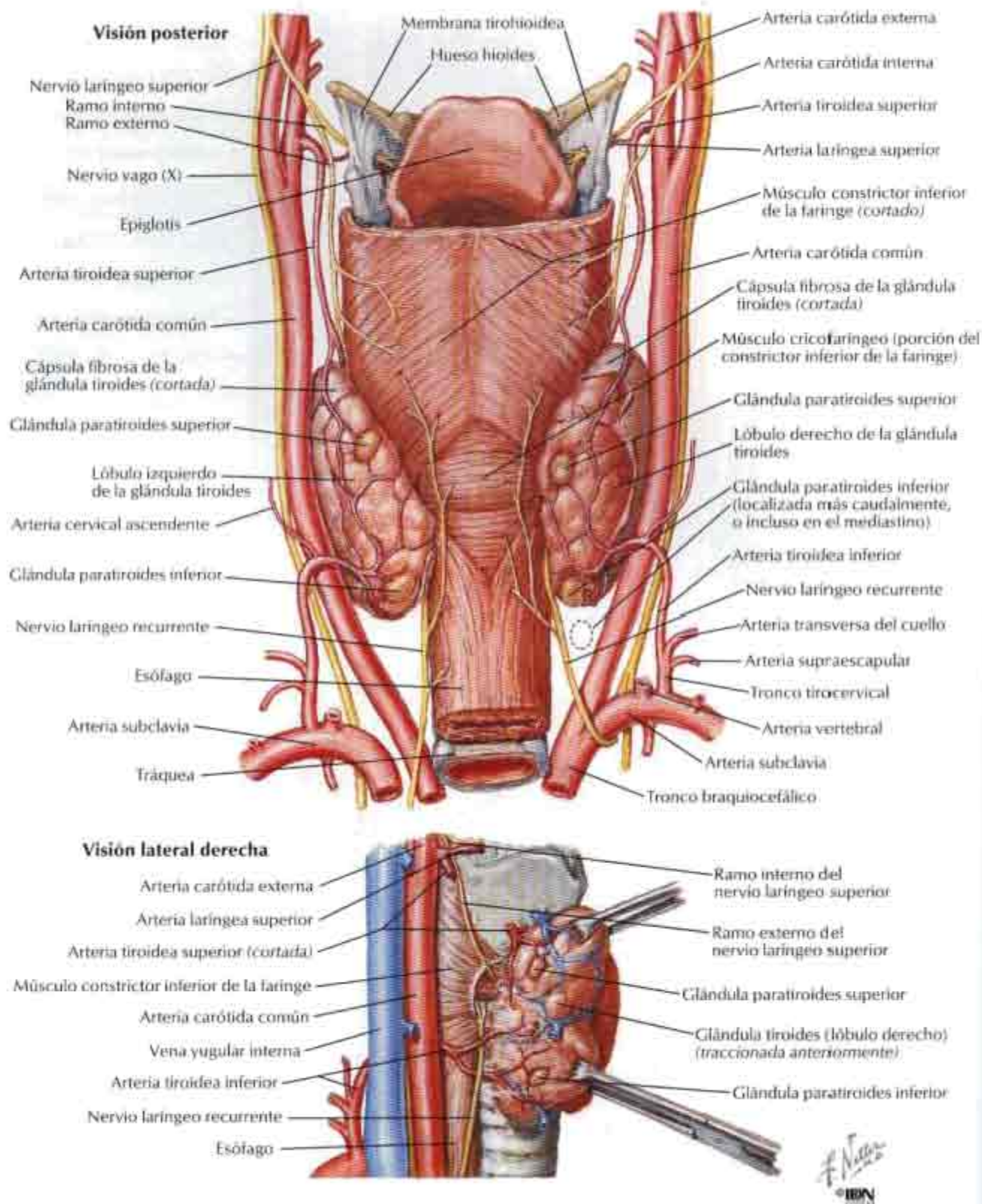
F. Navarro
© IBN

Glándula tiroides y faringe: visión posterior

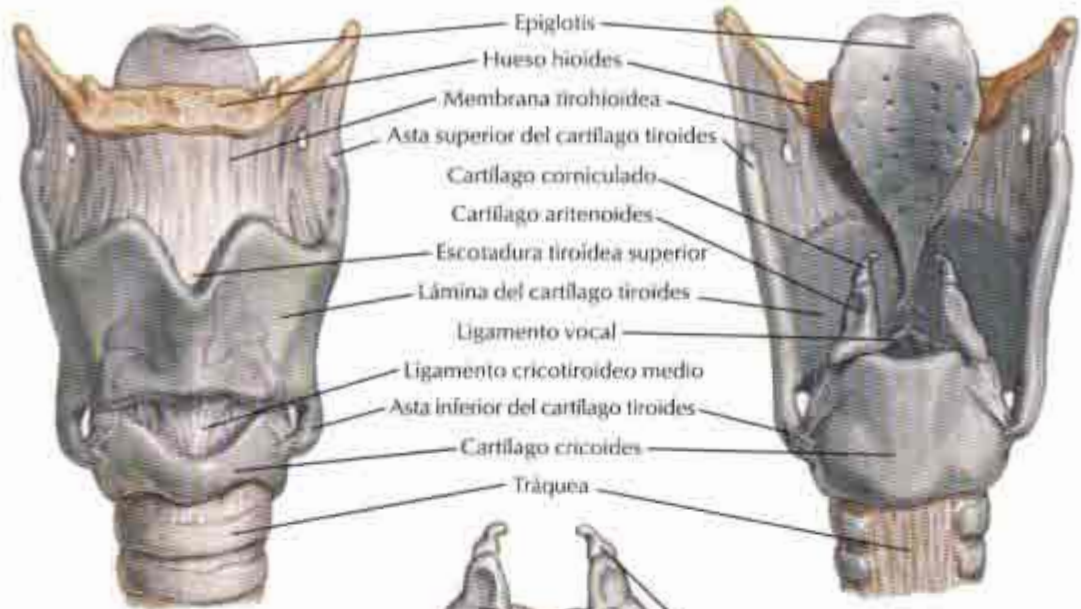

Glándulas paratiroides

VÉASE TAMBIÉN LÁMINA 74



Cartílagos de la laringe

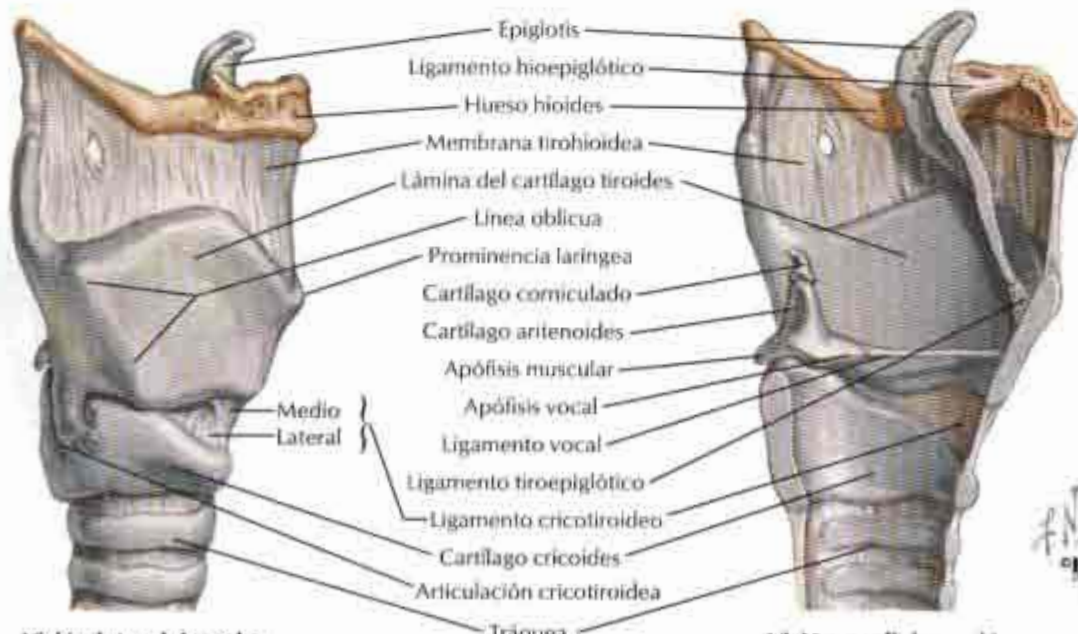


Visión anterior

Visión posterior



Visión anterosuperior

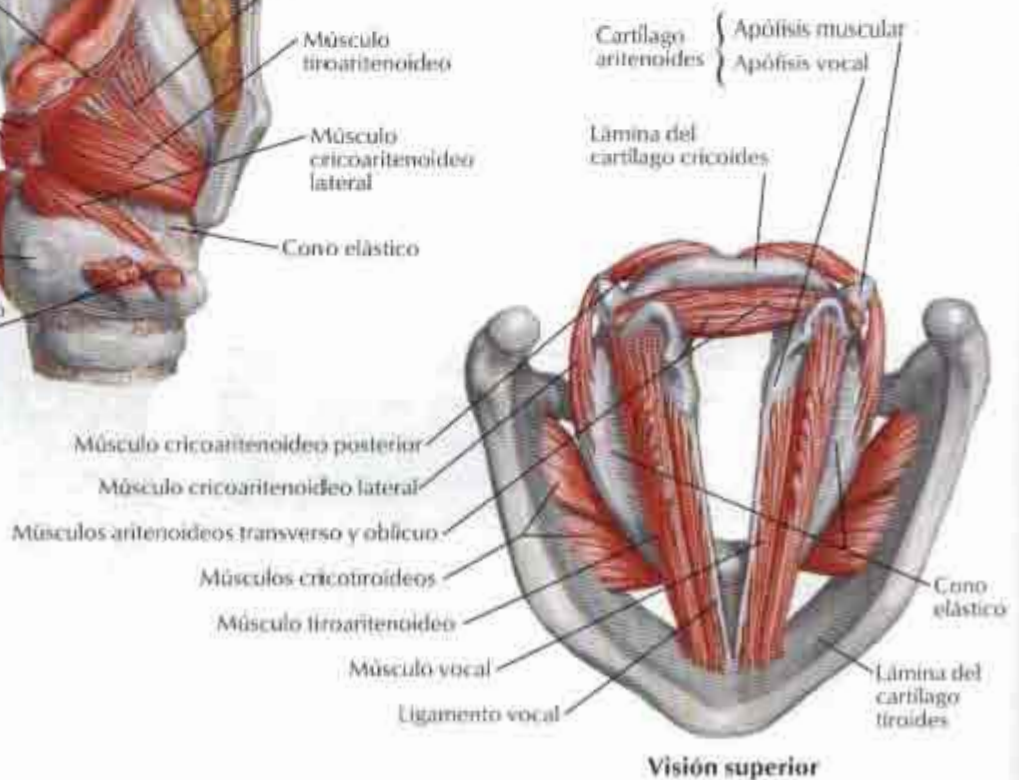
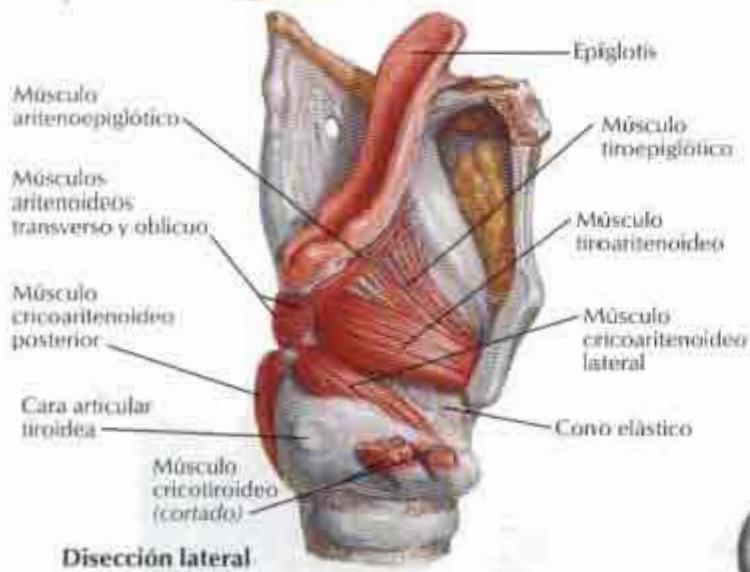
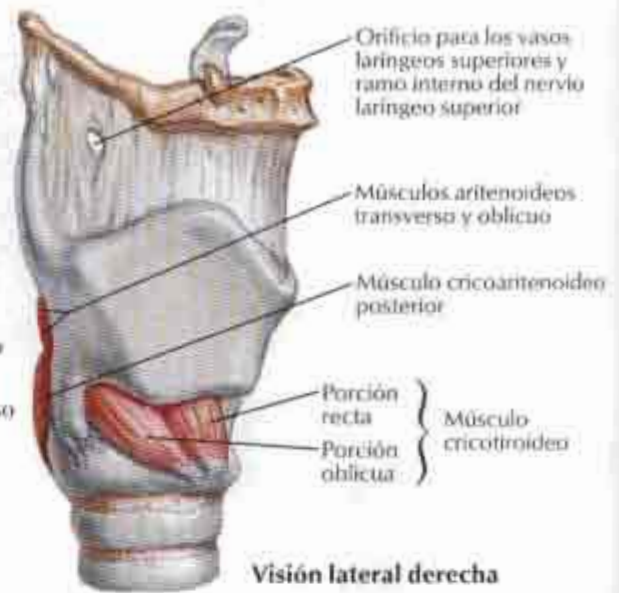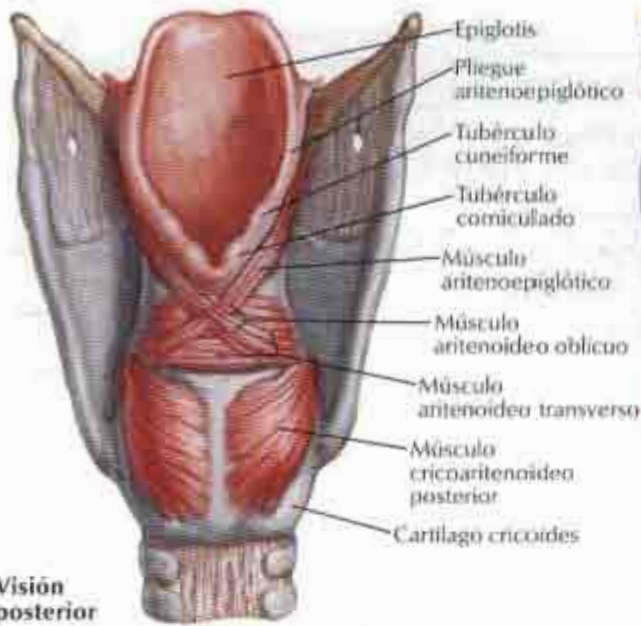


Visión lateral derecha

Visión medial, sección media (sagital)

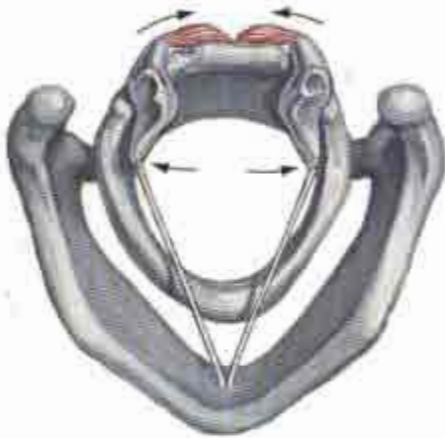
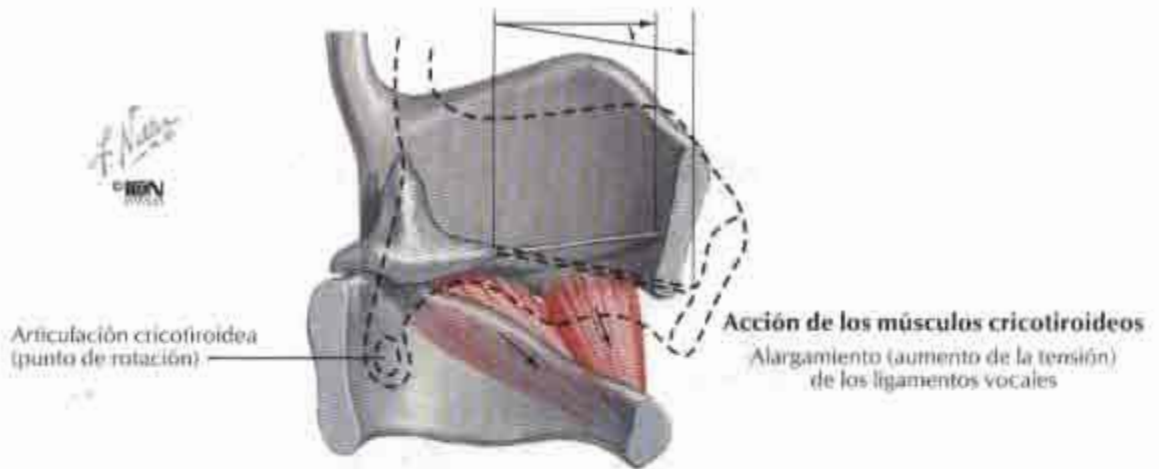
F. Velasco
 IBN

Músculos intrínsecos de la laringe

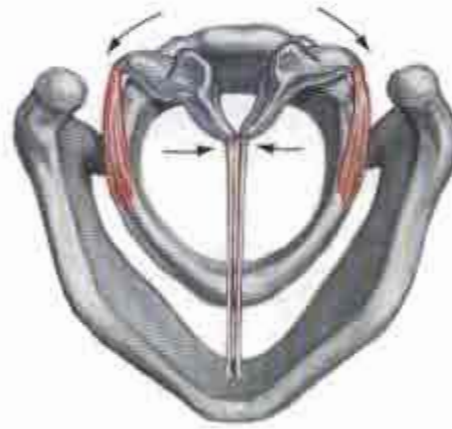


F. N. ...
 © IRYN

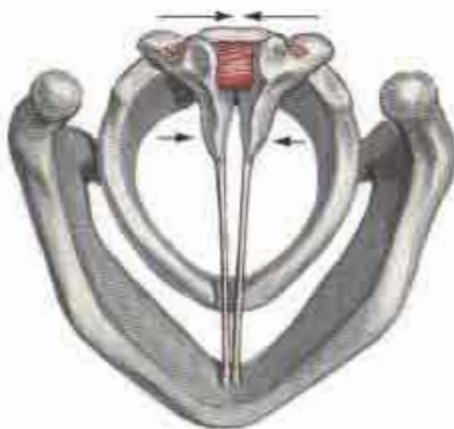Acción de los músculos intrínsecos de la laringe



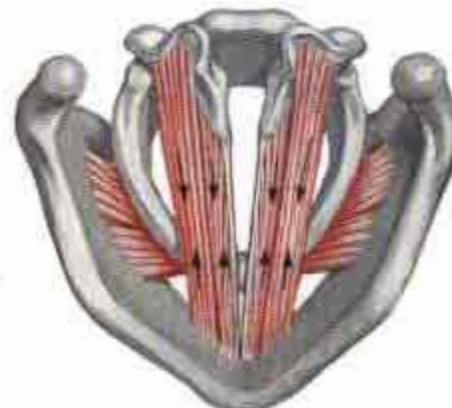
Acción de los músculos cricoaritenoides posteriores
Abducción de los ligamentos vocales



Acción de los músculos cricoaritenoides laterales
Aducción de los ligamentos vocales



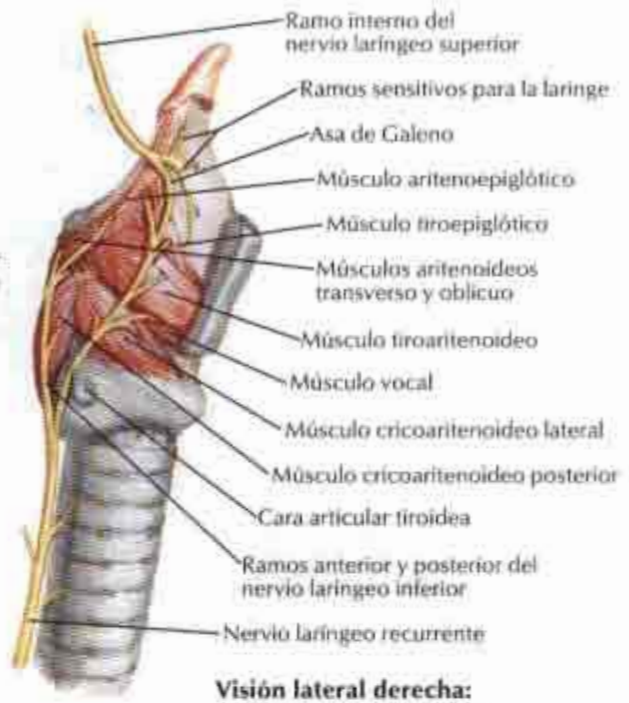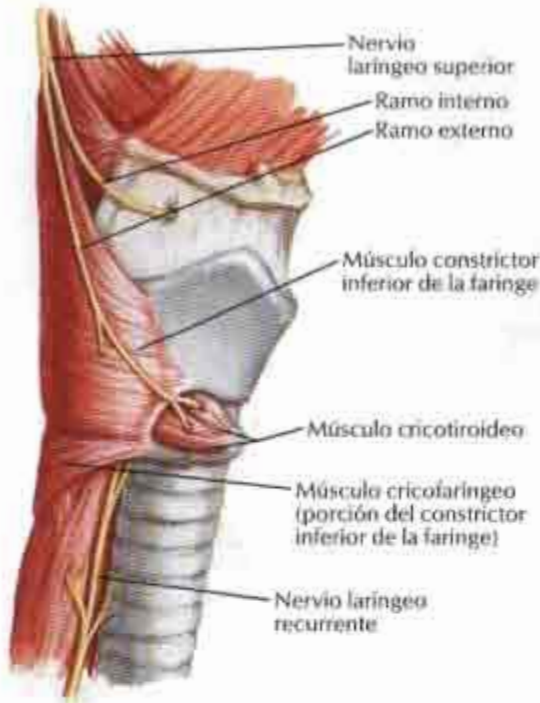Acción del músculo aritenoides transversos
Aducción de los ligamentos vocales



Acción de los músculos vocales y tiroaritenoides
Acortamiento (relajación) de los ligamentos vocales

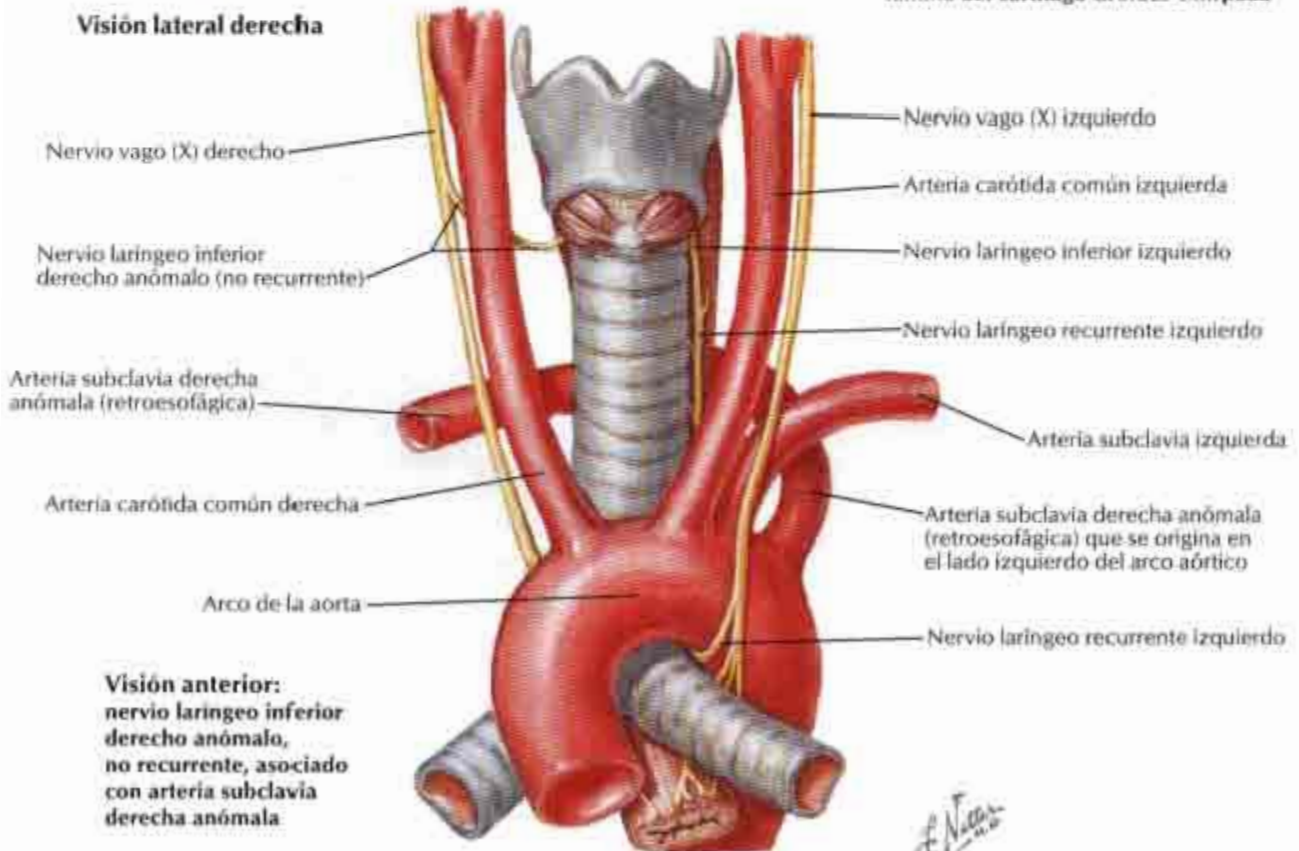
Nervios de la laringe

VEÁNSE TAMBIÉN LÁMINAS 68, 69, 70, 223



Visión lateral derecha


**Visión lateral derecha:
lámina del cartilago tiroides extirpada**



**Visión anterior:
nervio laríngeo inferior
derecho anómalo,
no recurrente, asociado
con arteria subclavia
derecha anómala**

F. Netter
© HBN

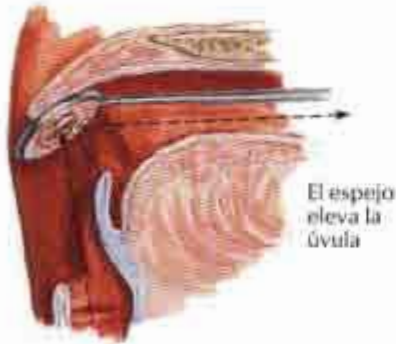
Inspección de la laringe



Posición del paciente y médico

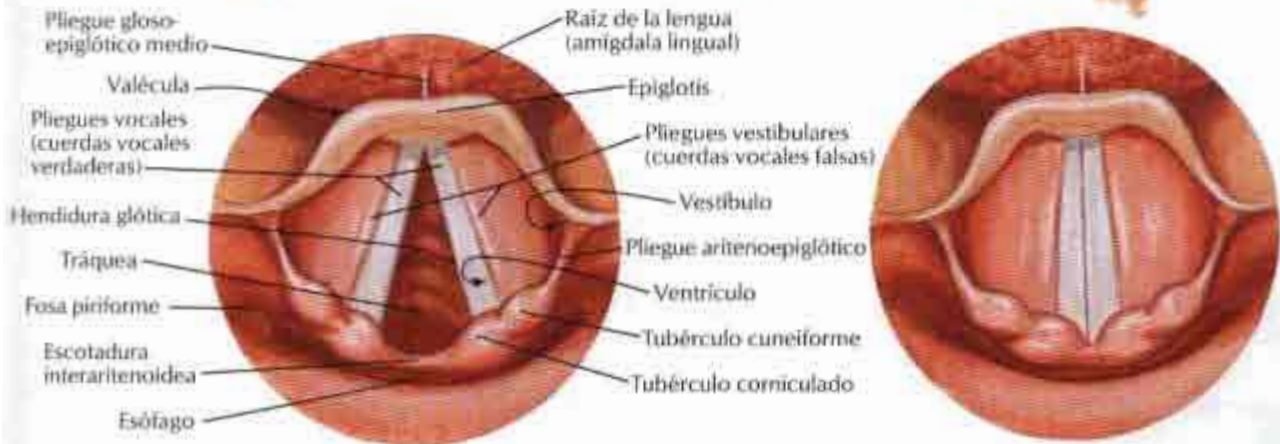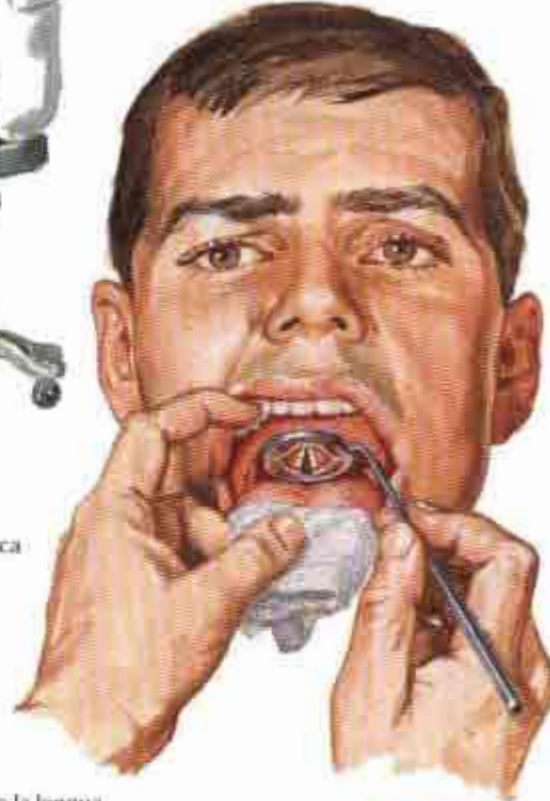


Calentar el espejo sobre una llama de alcohol para prevenir entelamiento y comprobar luego la temperatura en el dorso de la mano del médico



Técnica

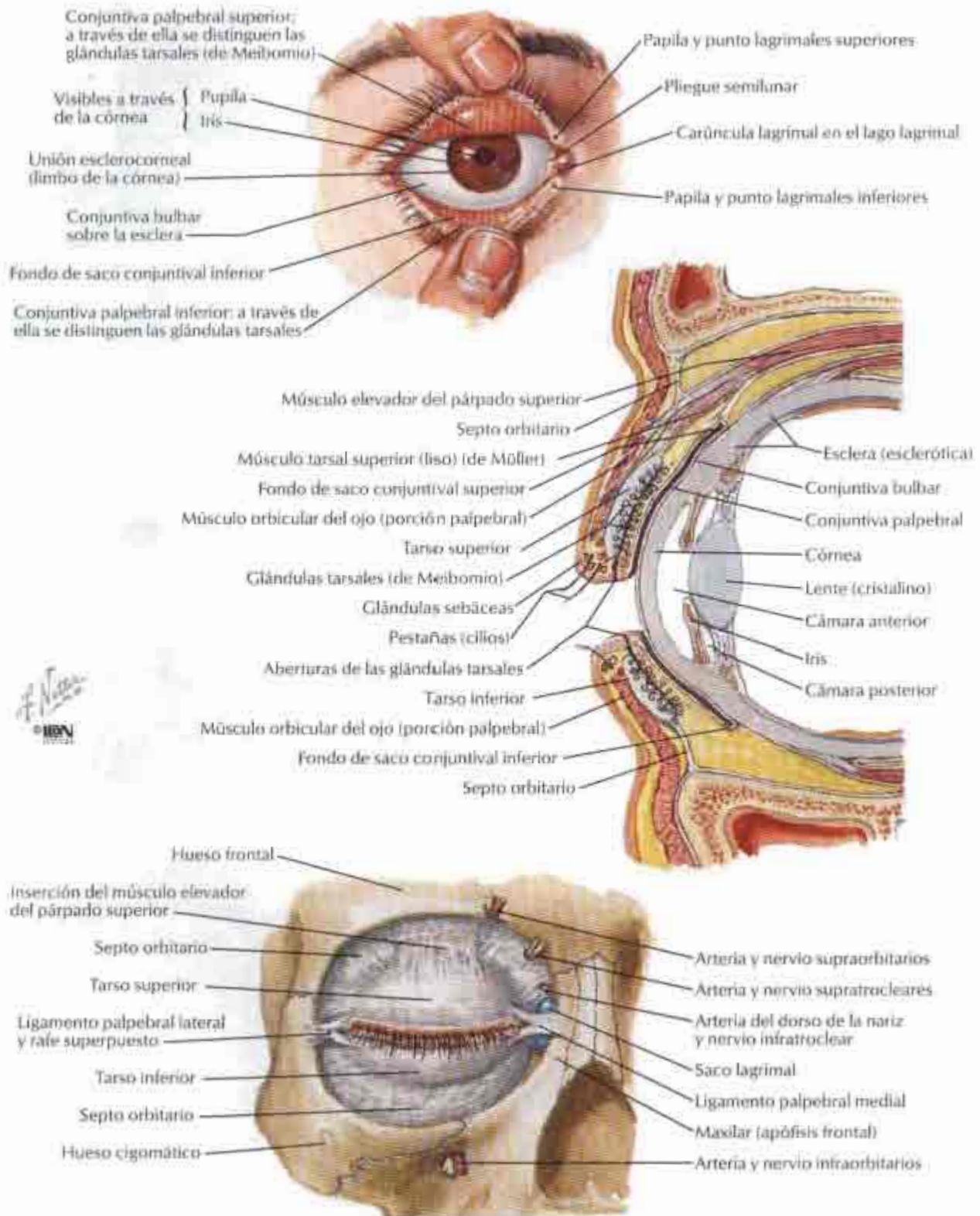
El espejo eleva la úvula



Laringe normal: inspiración

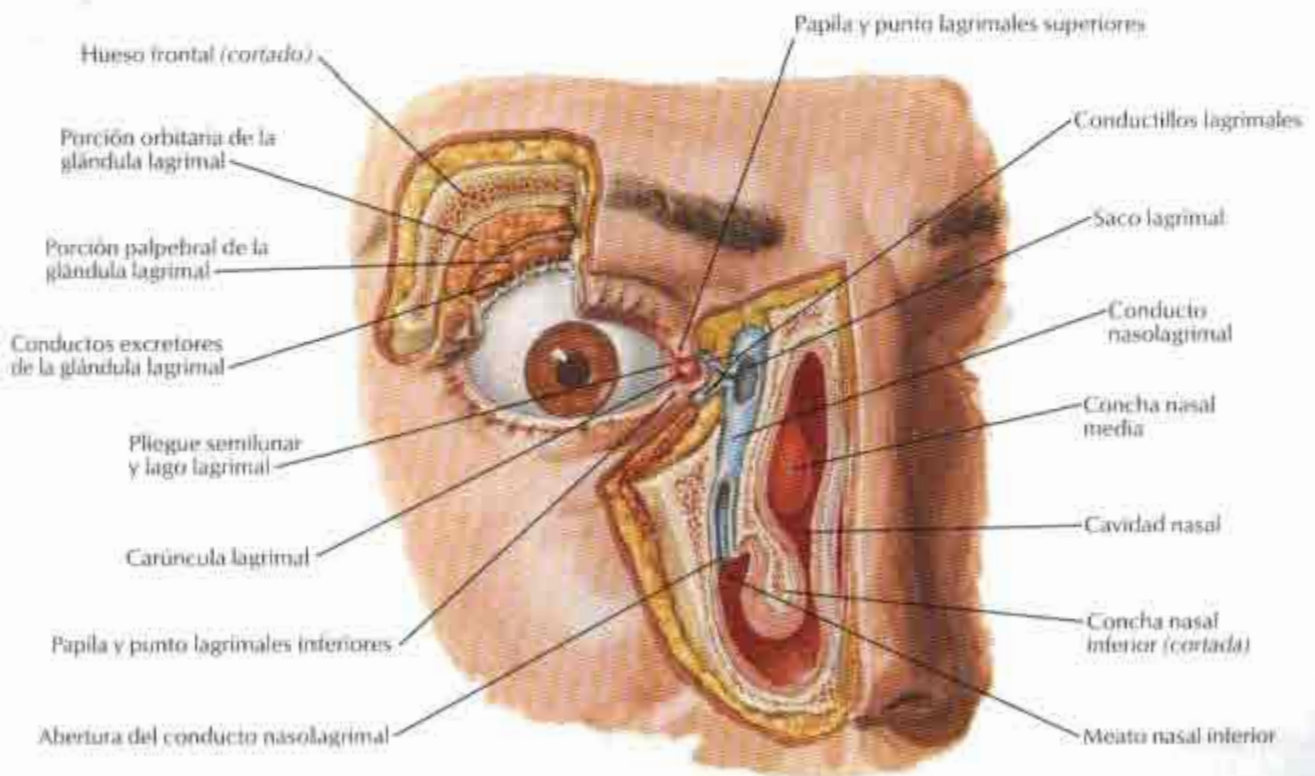
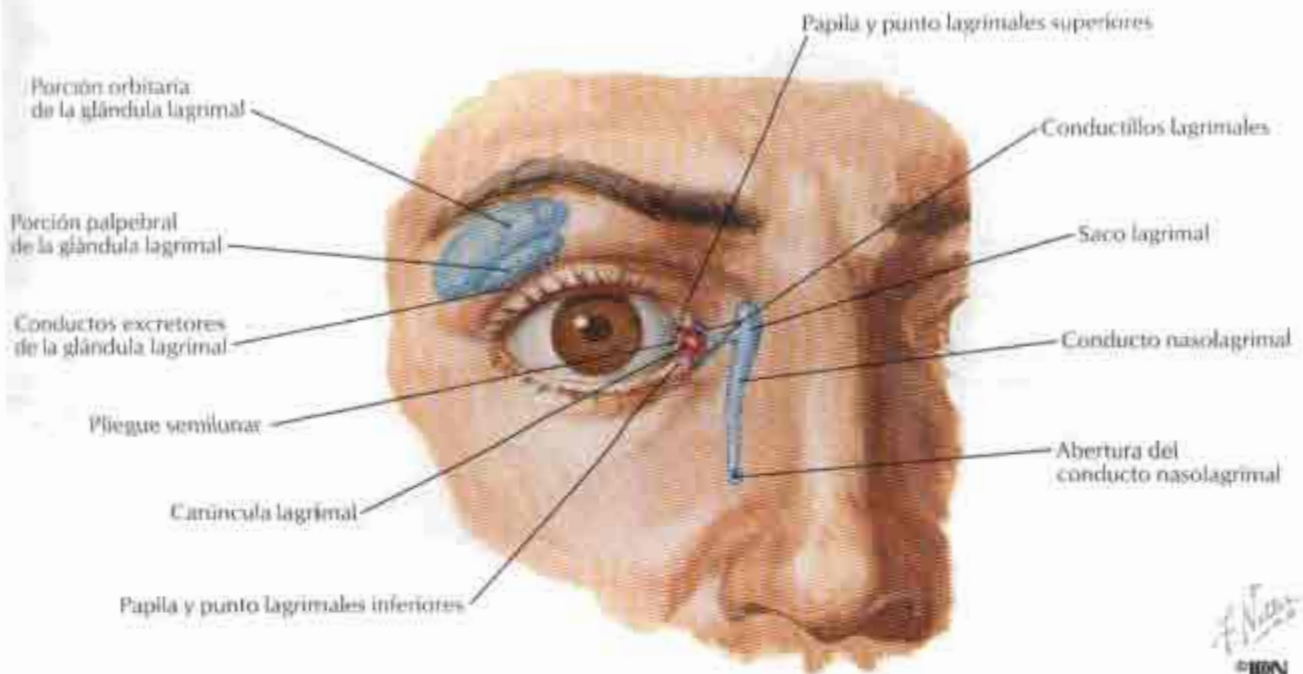
Laringe normal: fonación

Párpados



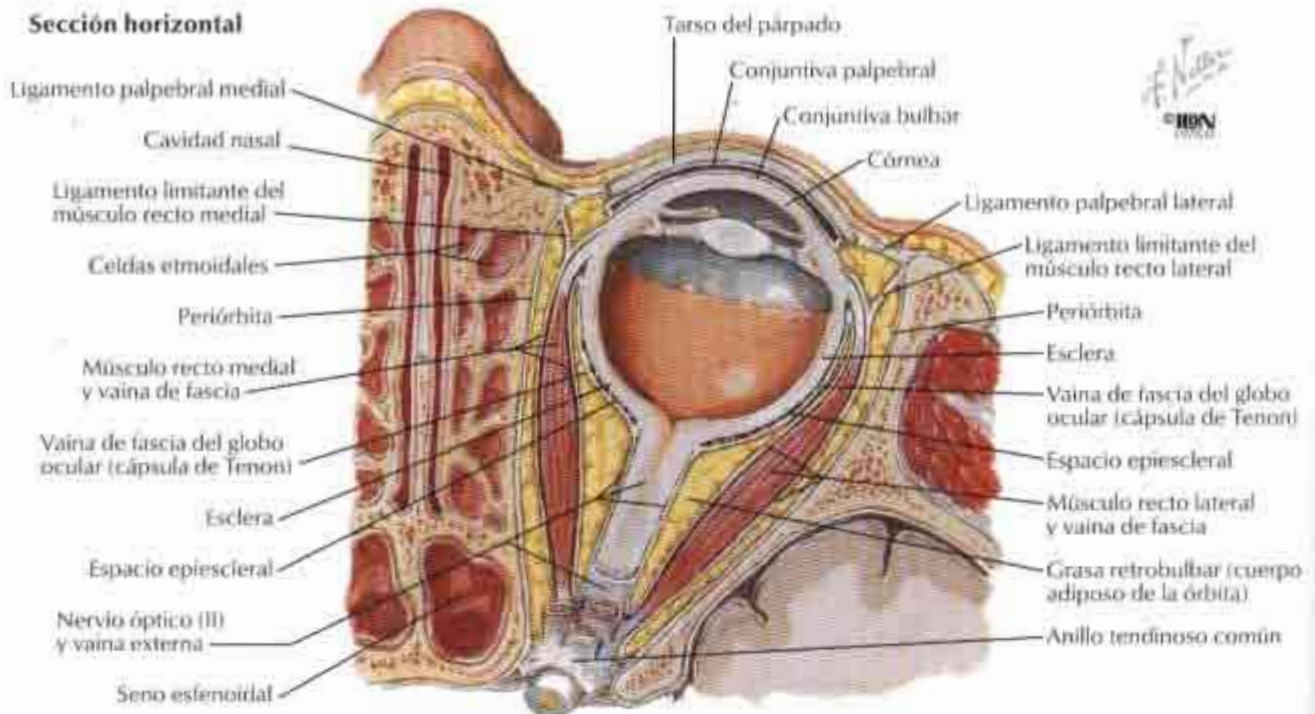
Aparato lagrimal

VÉANSE TAMBIÉN LÁMINAS 40, 127

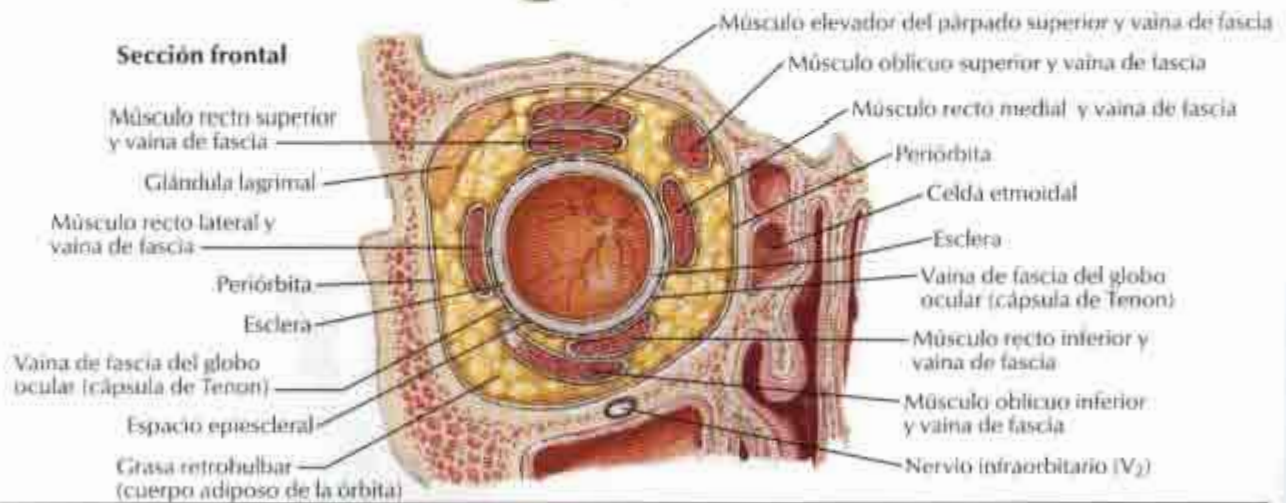


Fascias de la órbita y globo ocular

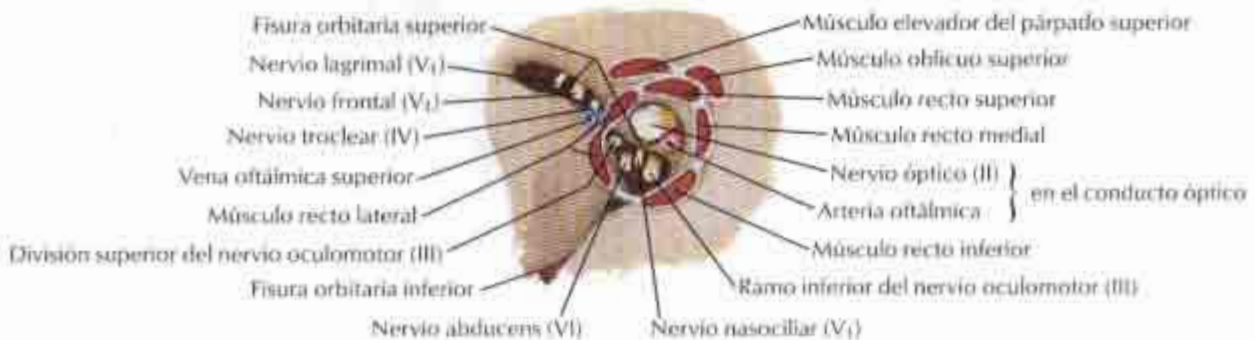
Sección horizontal



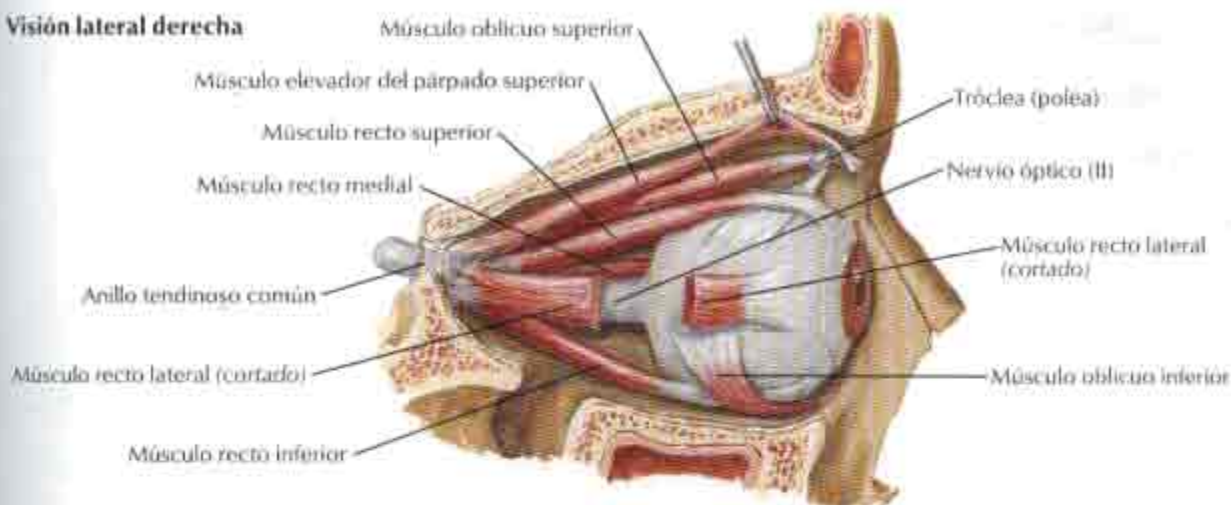
Sección frontal



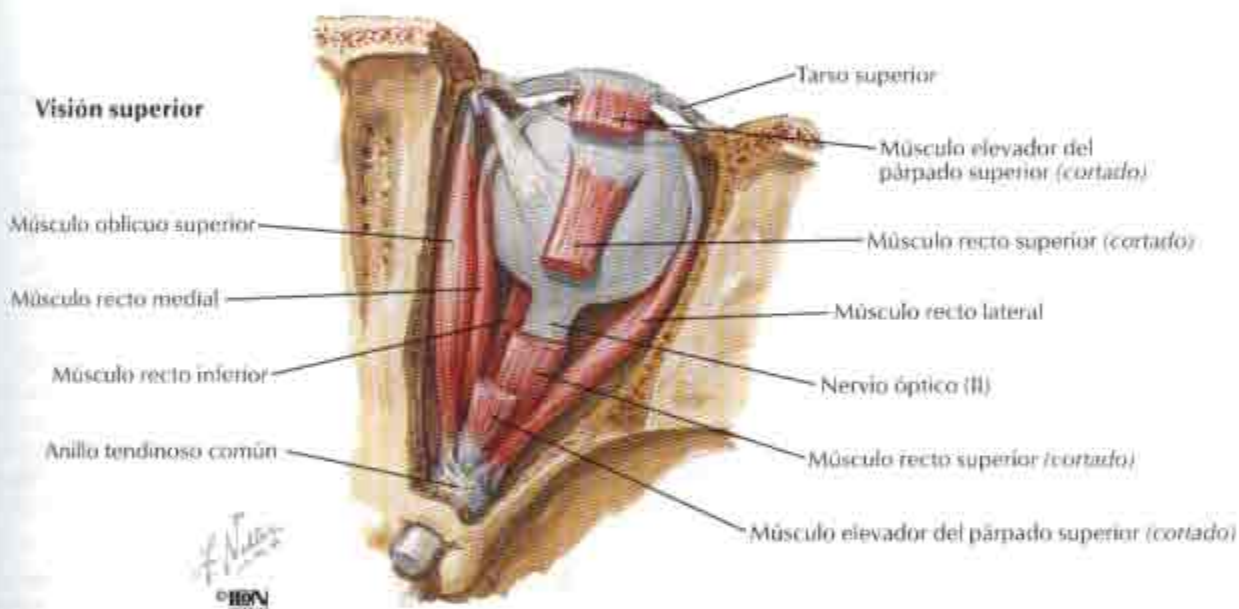
Inserciones musculares y nervios y vasos que penetran en la órbita



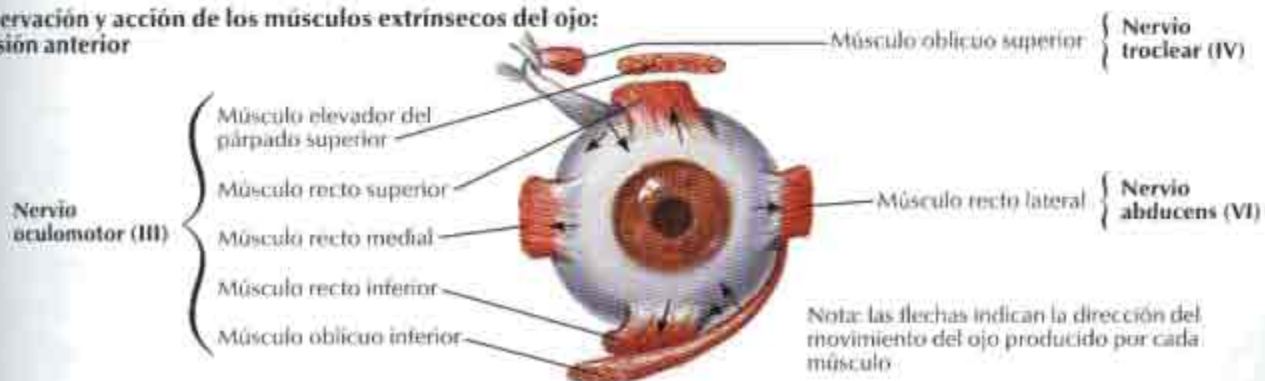
Visión lateral derecha



Visión superior

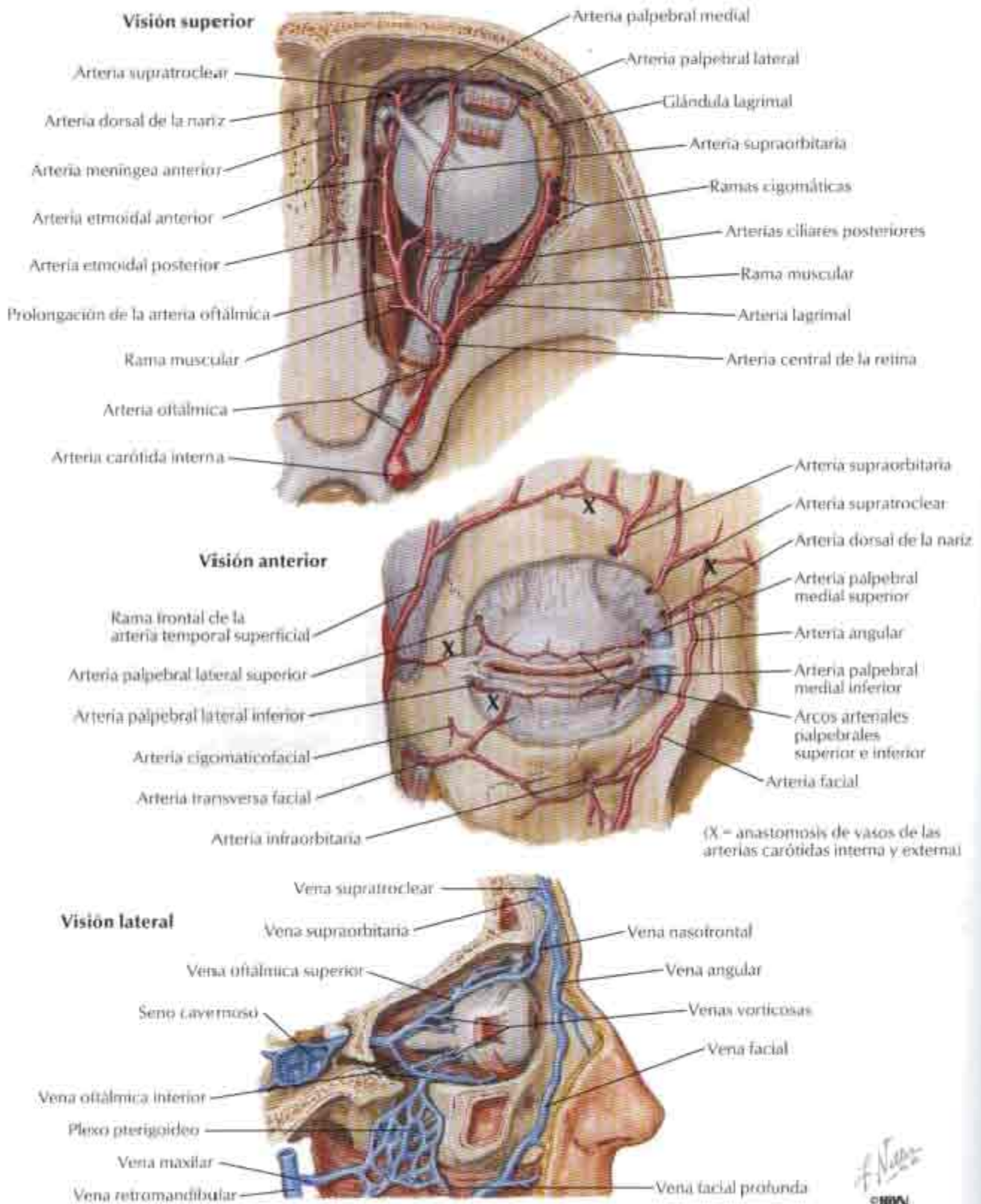


Inervación y acción de los músculos extrínsecos del ojo: visión anterior



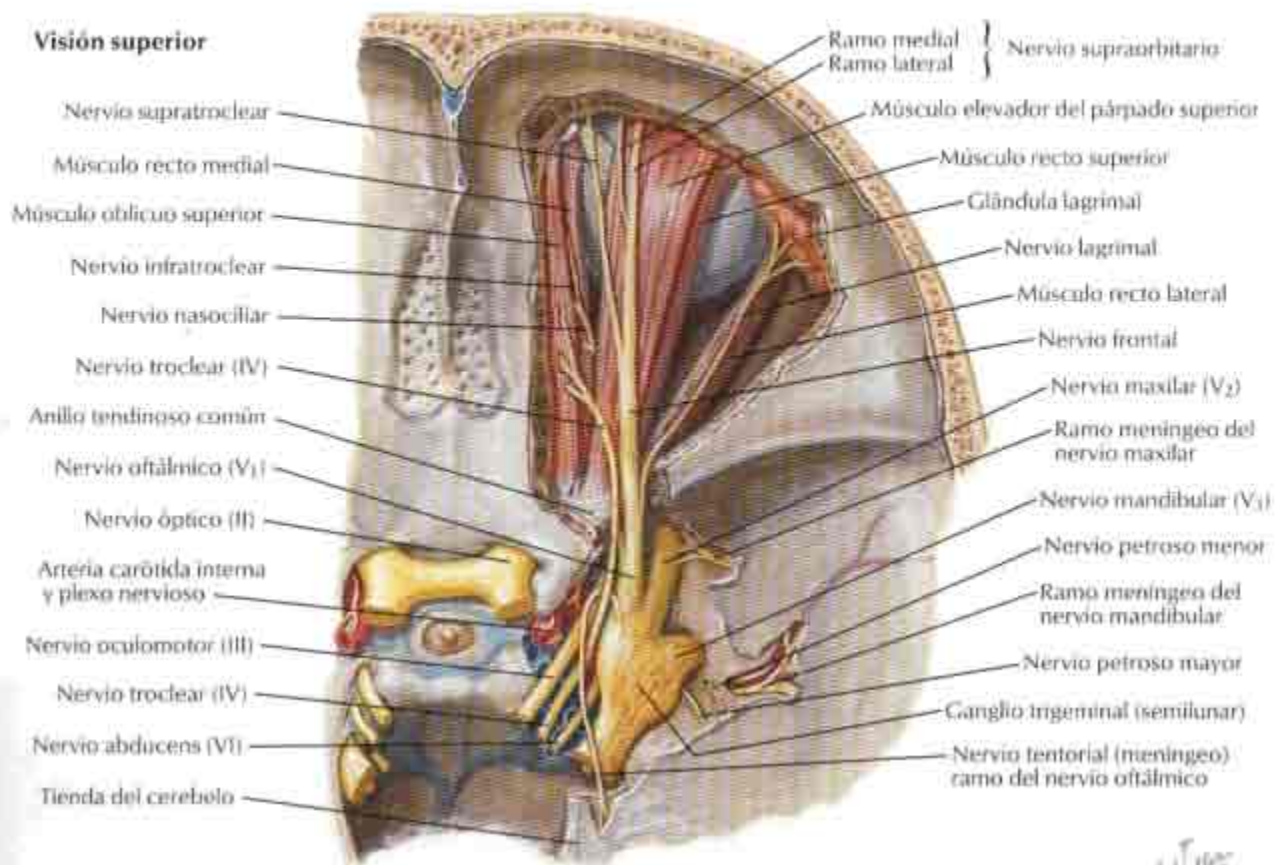
Arterias y venas de la órbita y párpados

VEÁNSE TAMBIÉN LÁMINAS 17, 98

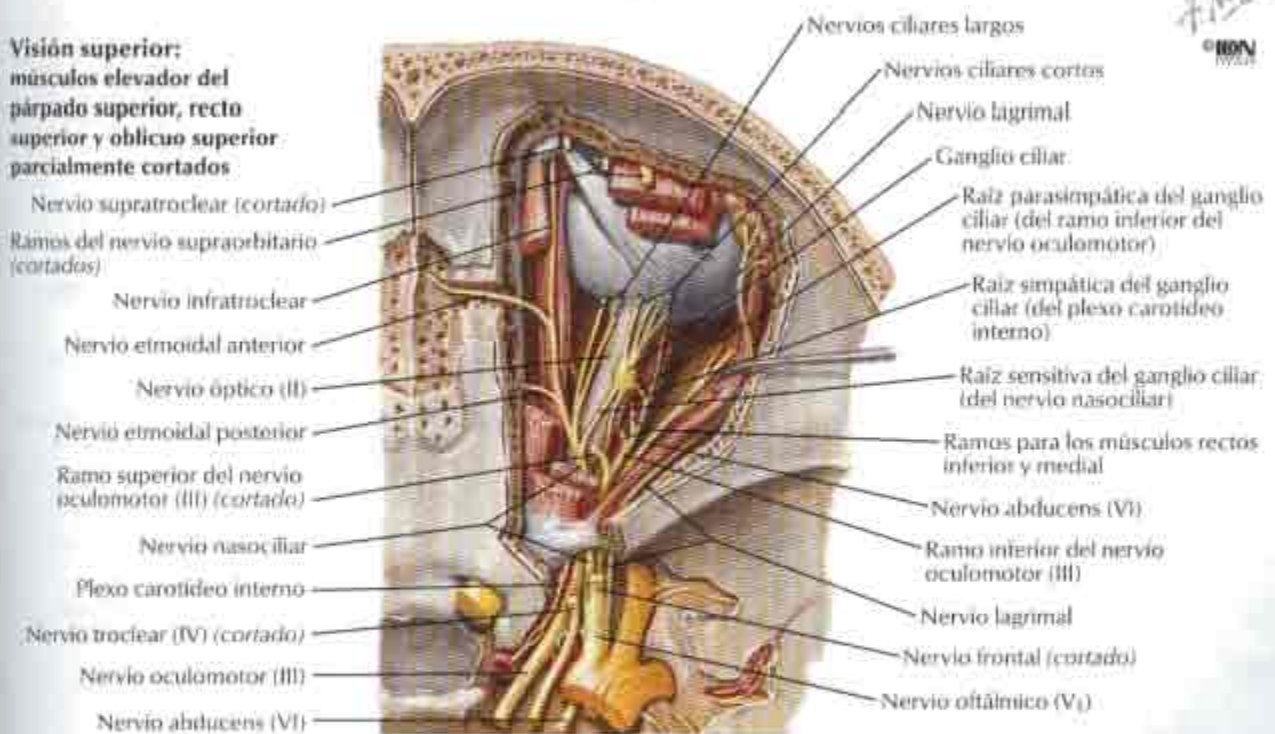


VEÁNSE TAMBIÉN LÁMINAS 40, 115, 126

Visión superior

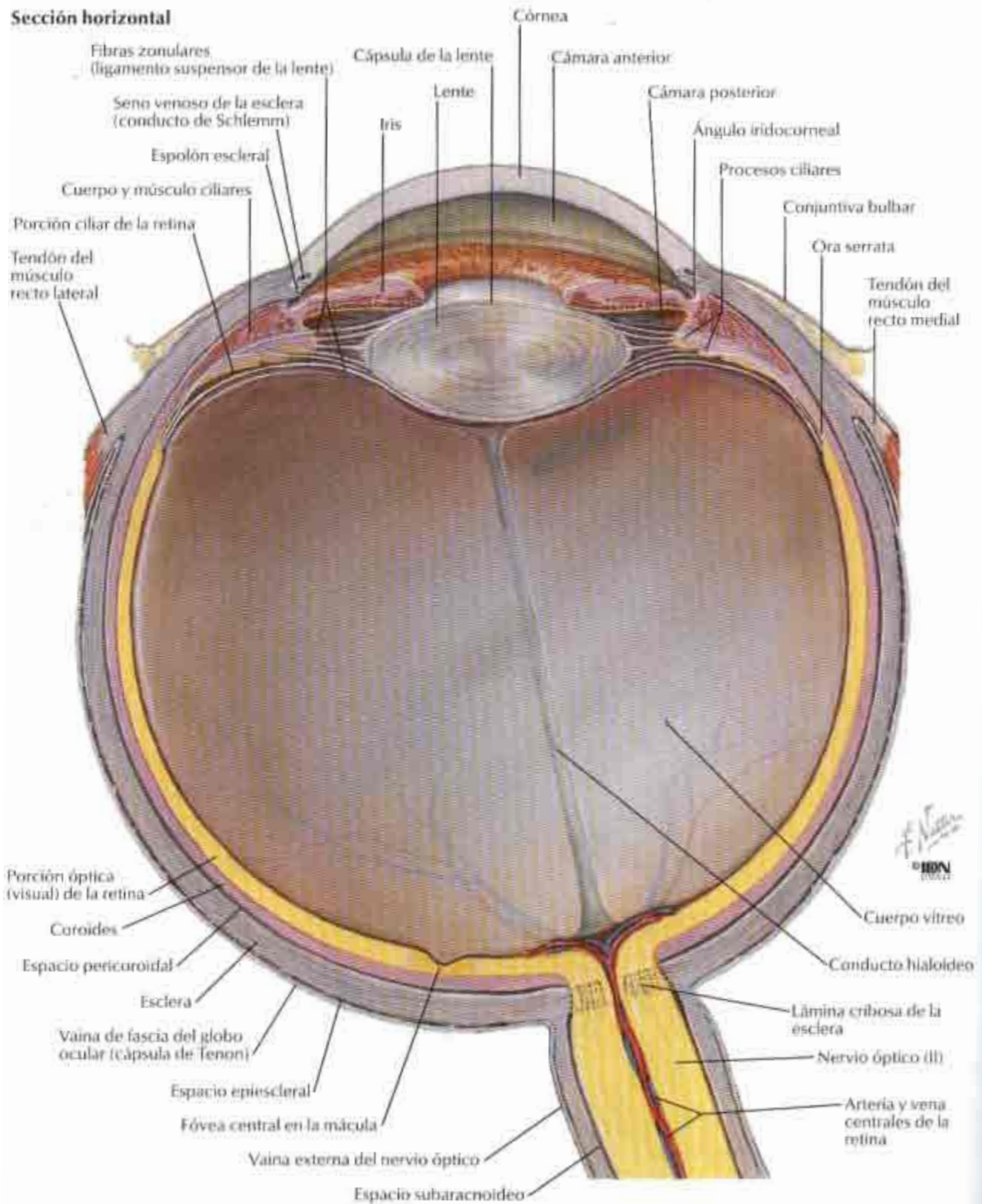


Visión superior: músculos elevador del párpado superior, recto superior y oblicuo superior parcialmente cortados

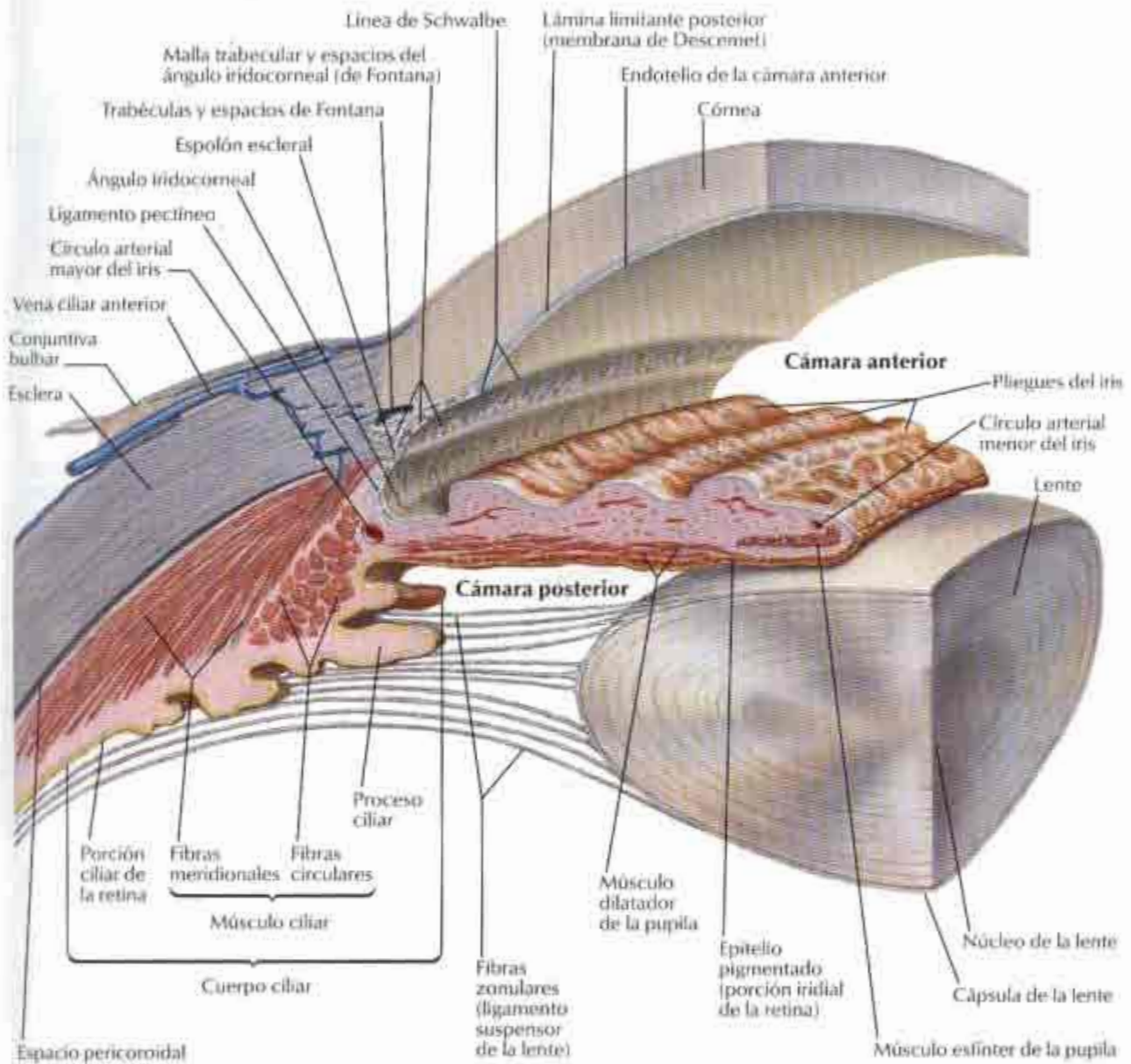


Globo ocular

Sección horizontal



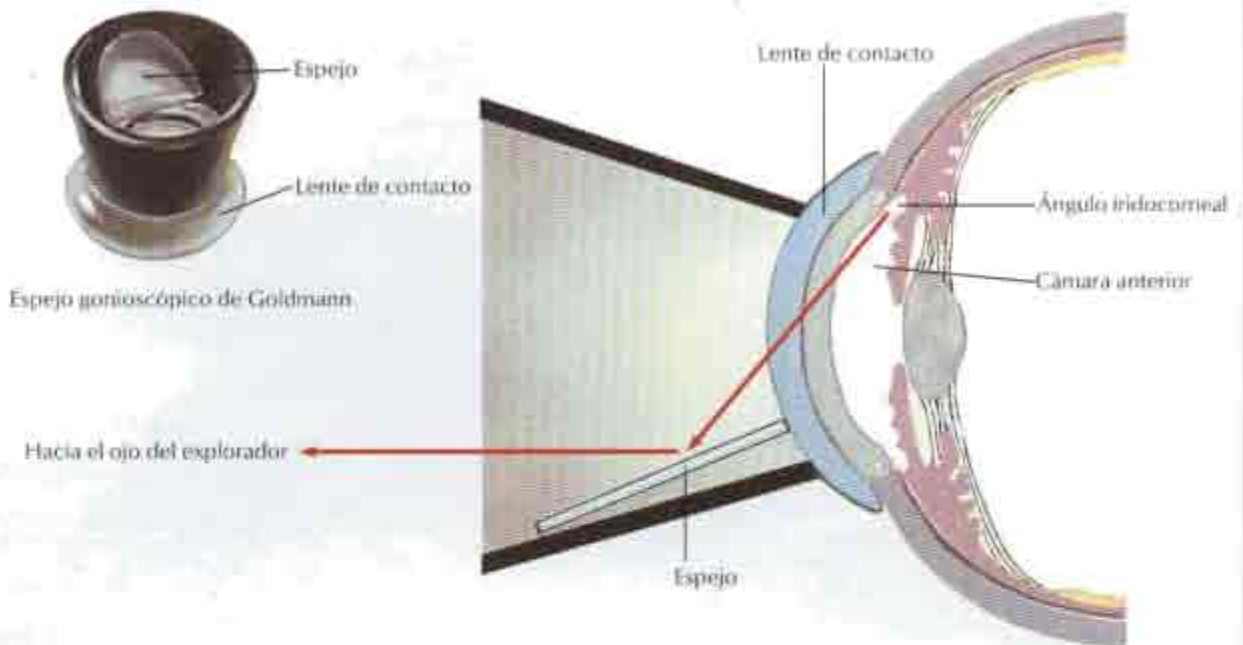
Cámaras anterior y posterior del ojo



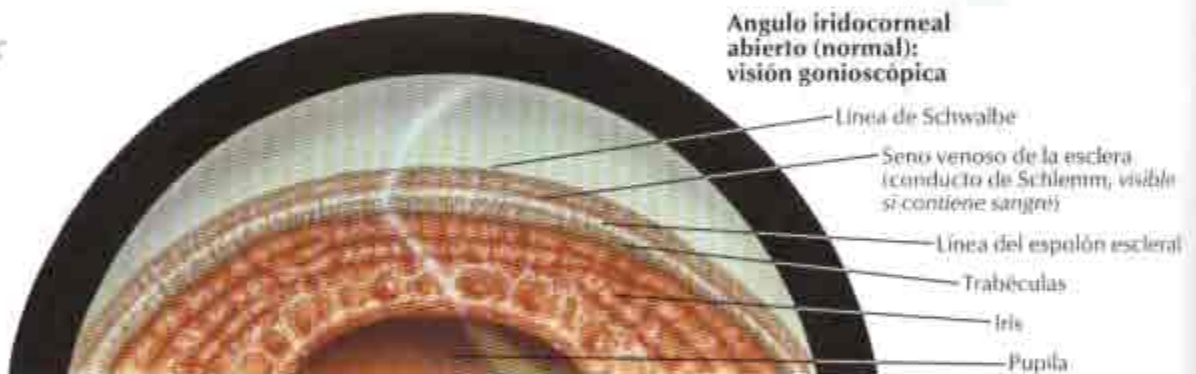
Nota: para mayor claridad sólo se muestra un plano de fibras zonulares; de hecho las fibras rodean por completo la circunferencia de la lente

A. N. S.
© ISON

Ángulo iridocorneal de la cámara anterior del ojo

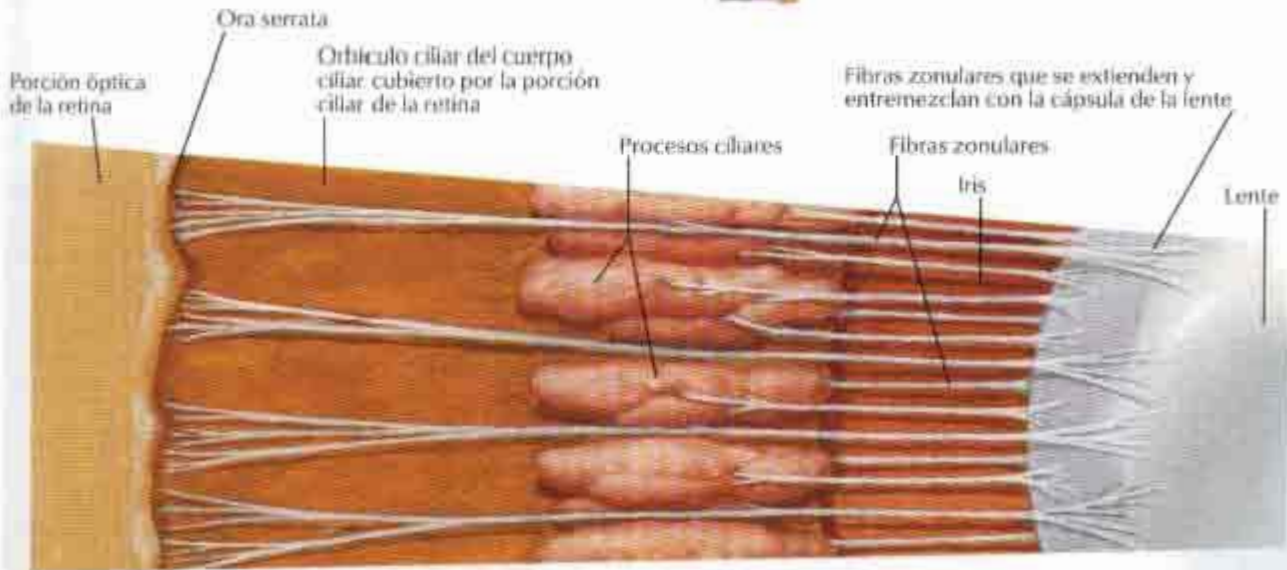
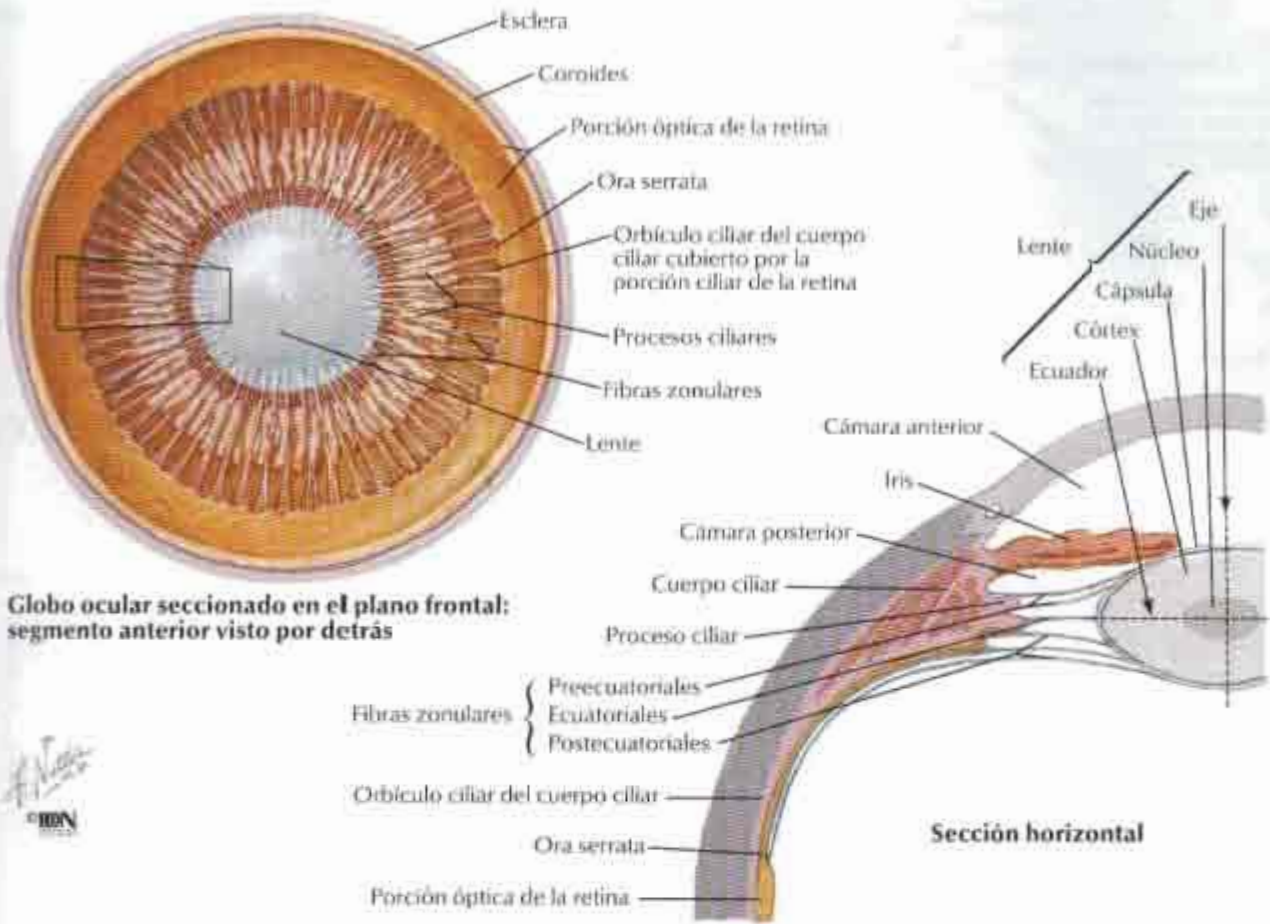


Ángulo iridocorneal abierto (normal): visión gonioscópica



Ángulo cerrado: visión gonioscópica

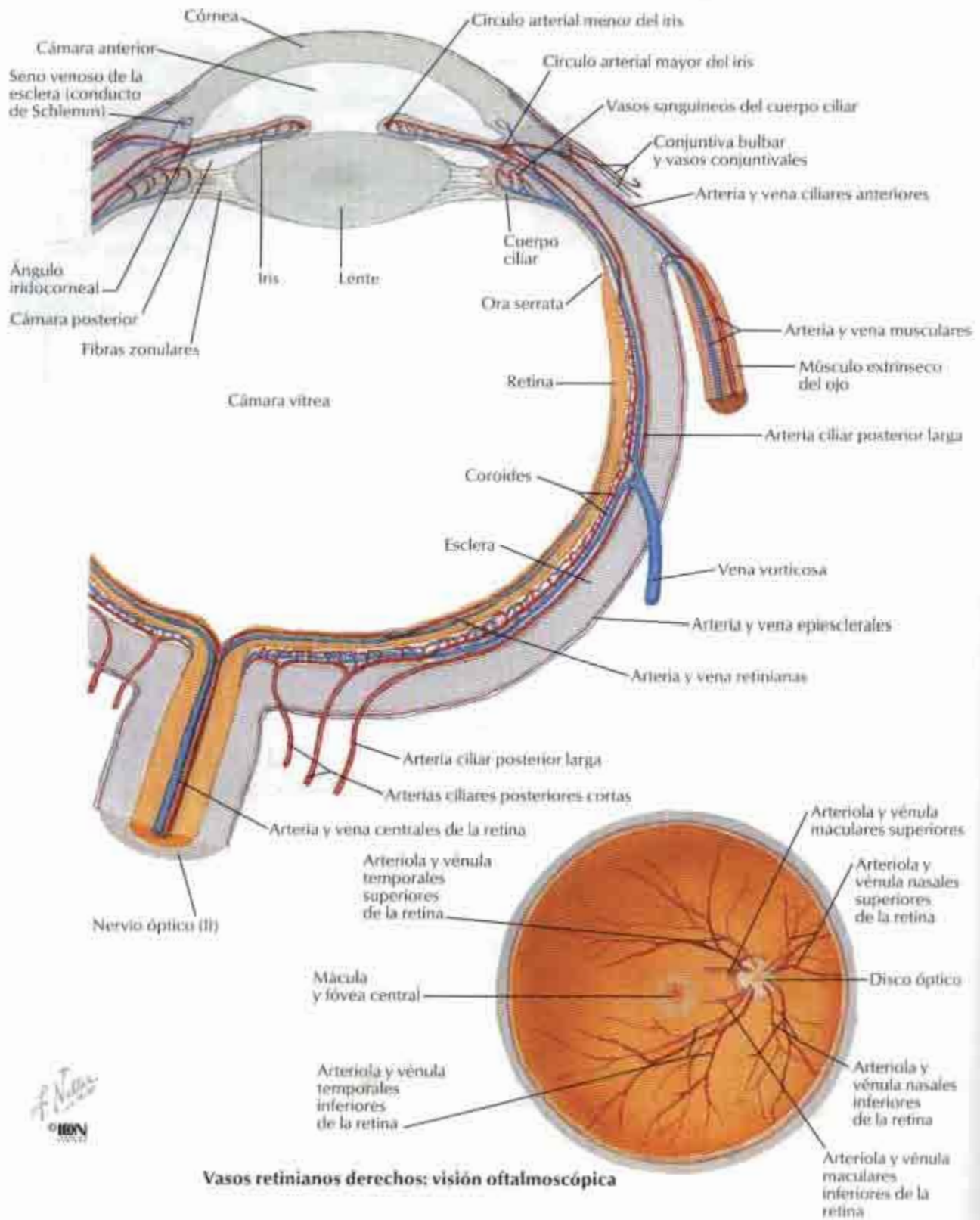




Aumento del segmento encuadrado en la ilustración superior (semiesquemático)

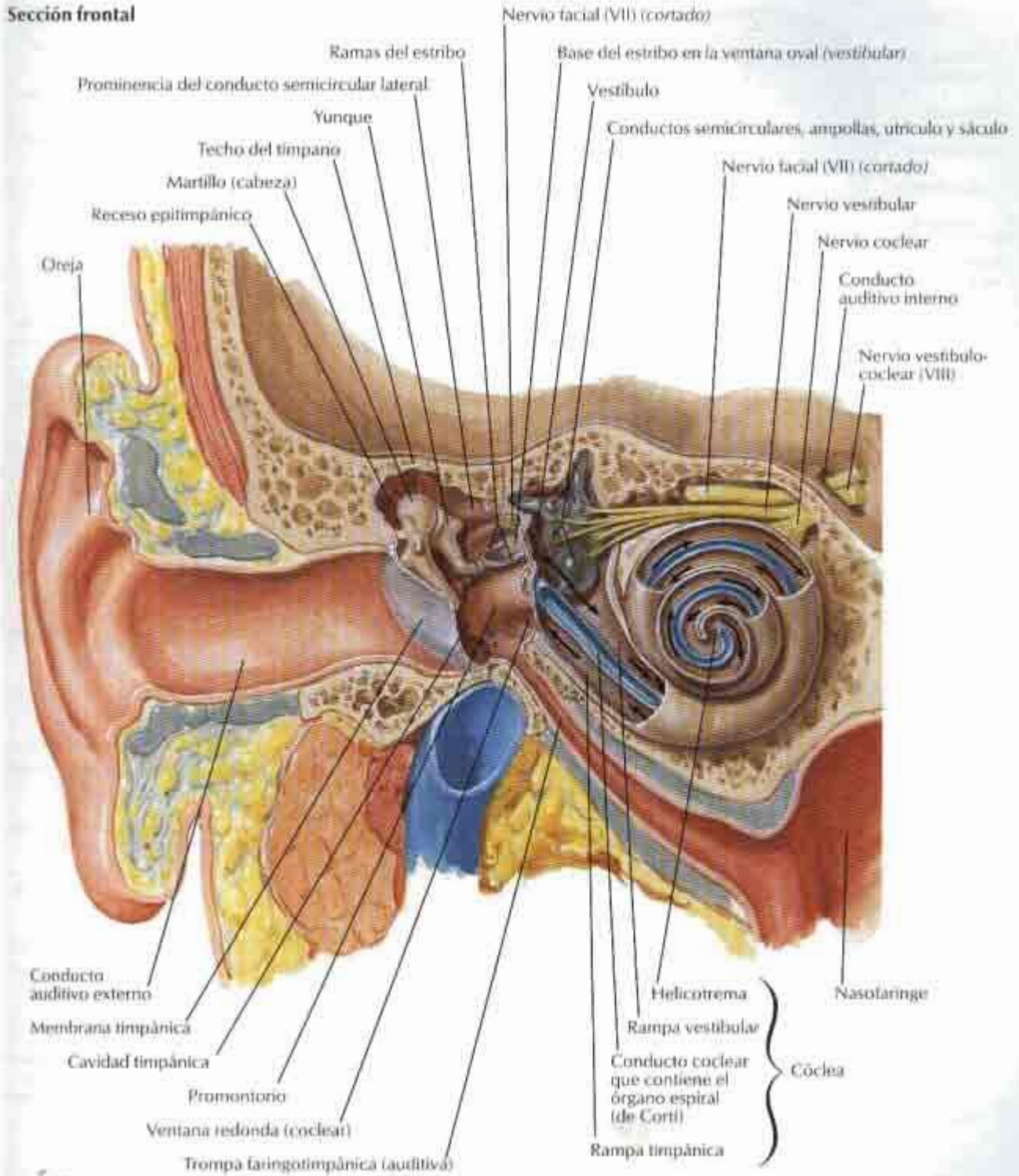
Arterias y venas intrínsecas del ojo

VÉASE TAMBIÉN LÁMINA 80

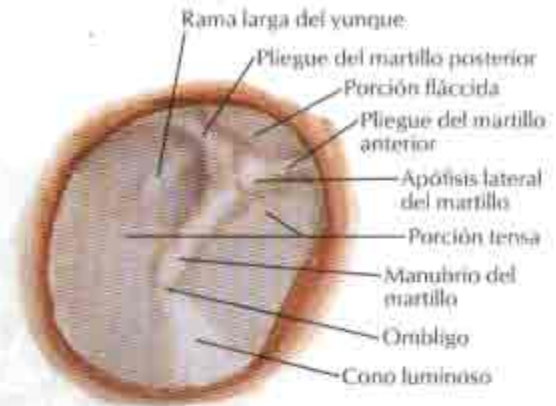
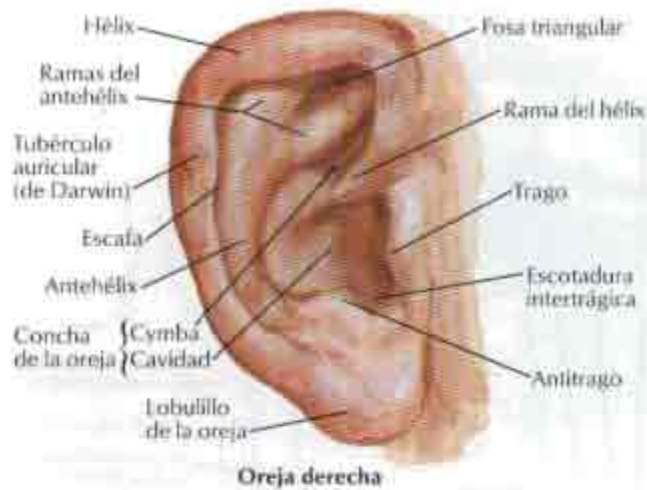

Vía de recepción del sonido

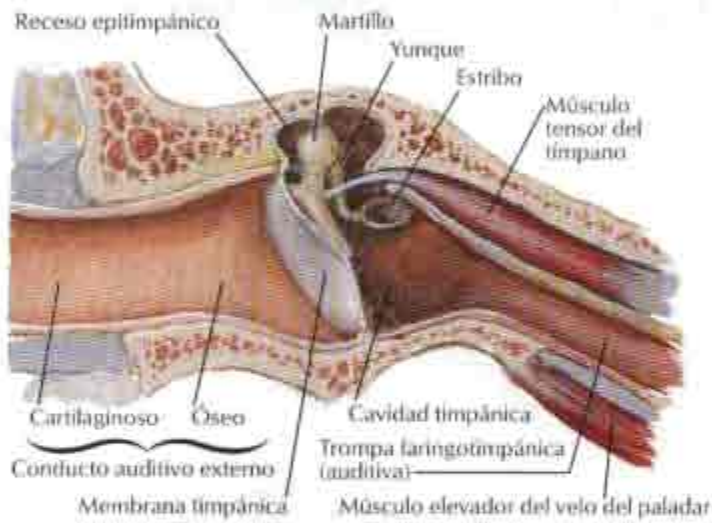
Sección frontal



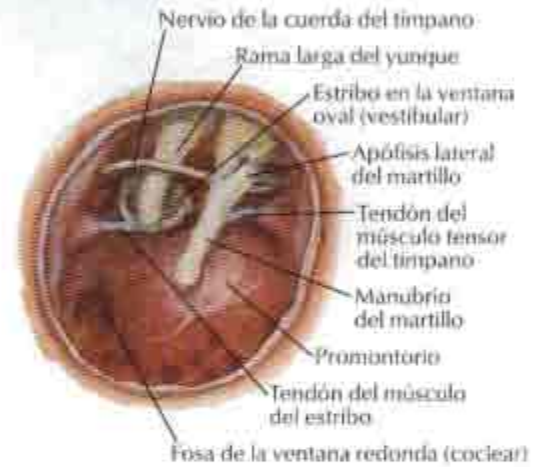Oído externo y cavidad timpánica



Membrana timpánica derecha (timpano) vista a través de un espéculo

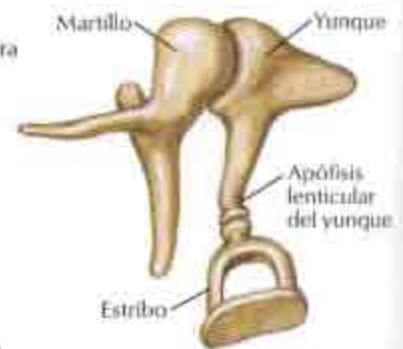
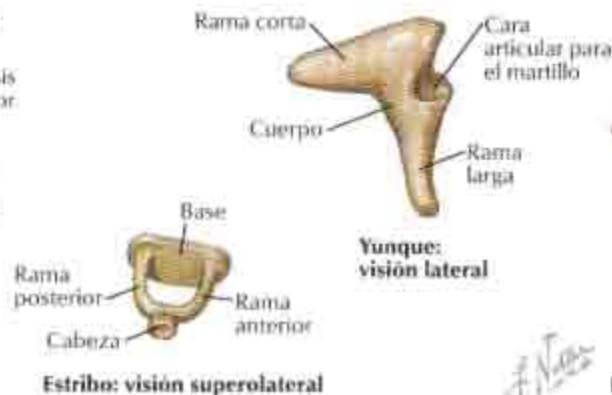
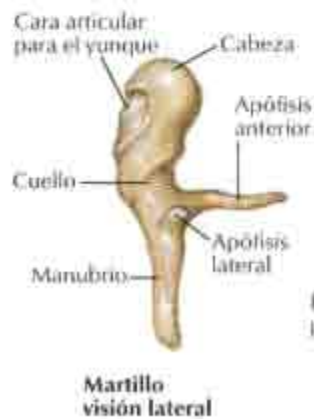
Sección coronal oblicua del conducto auditivo externo y oído medio



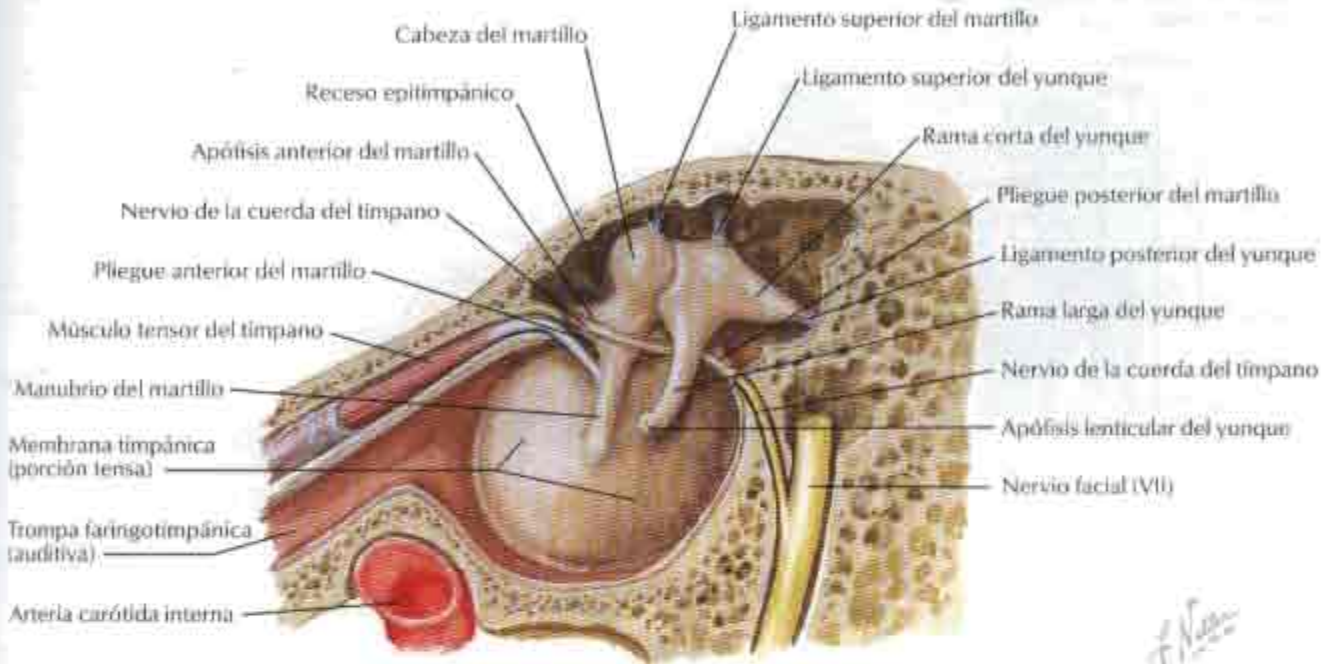
Visión del interior de la cavidad timpánica tras extirpar la membrana timpánica

Huesecillos del oído

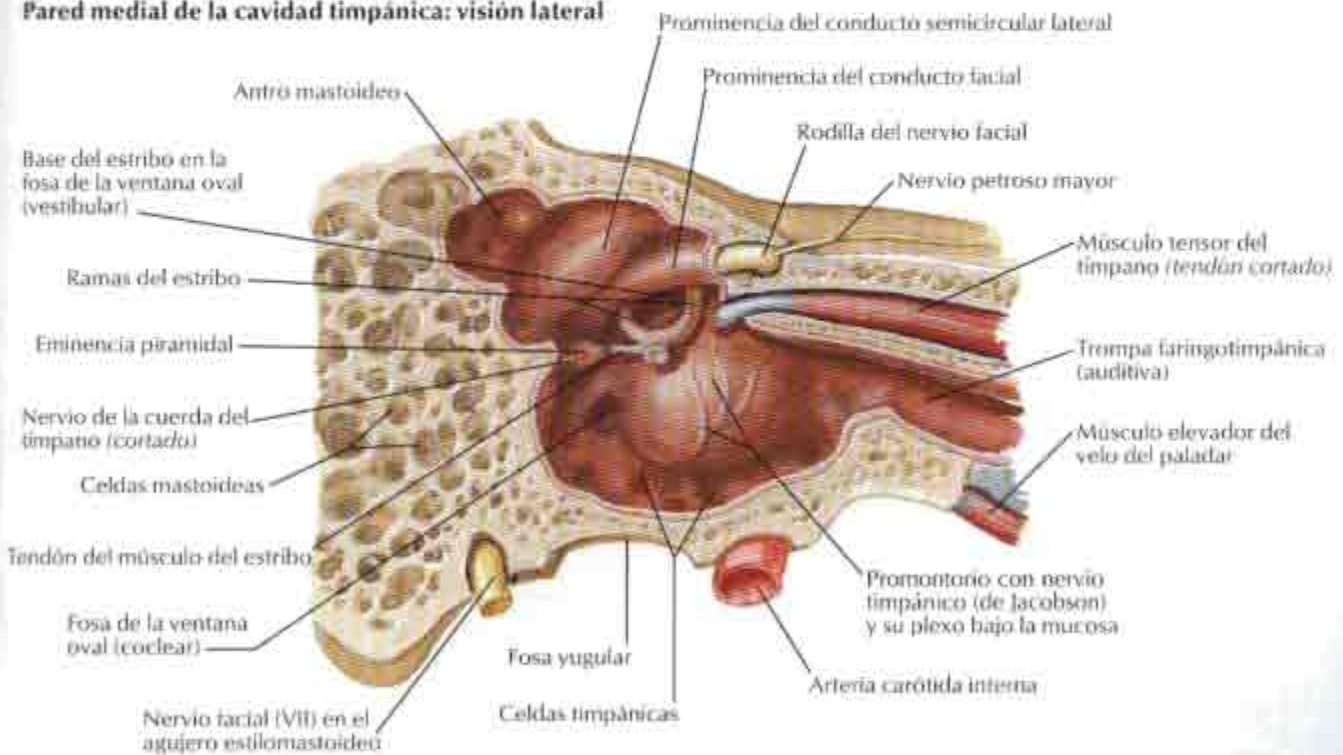


Huesecillos articulados: visión medial

Pared lateral de la cavidad timpánica: visión medial (interna)



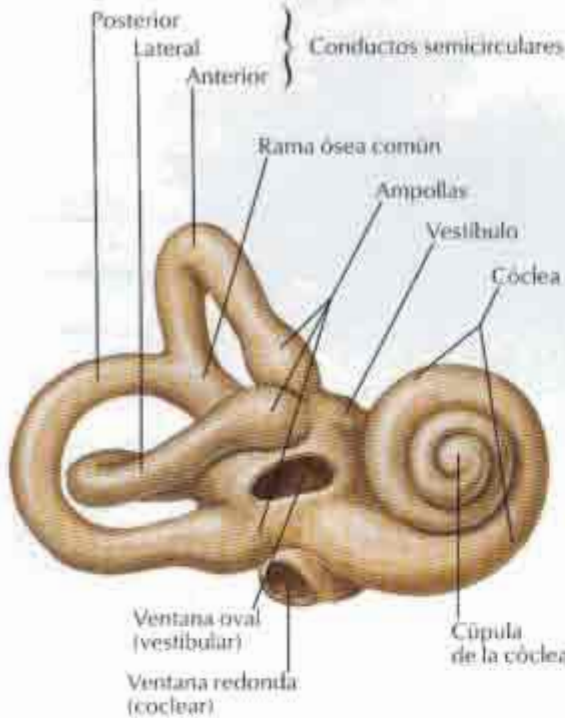Pared medial de la cavidad timpánica: visión lateral



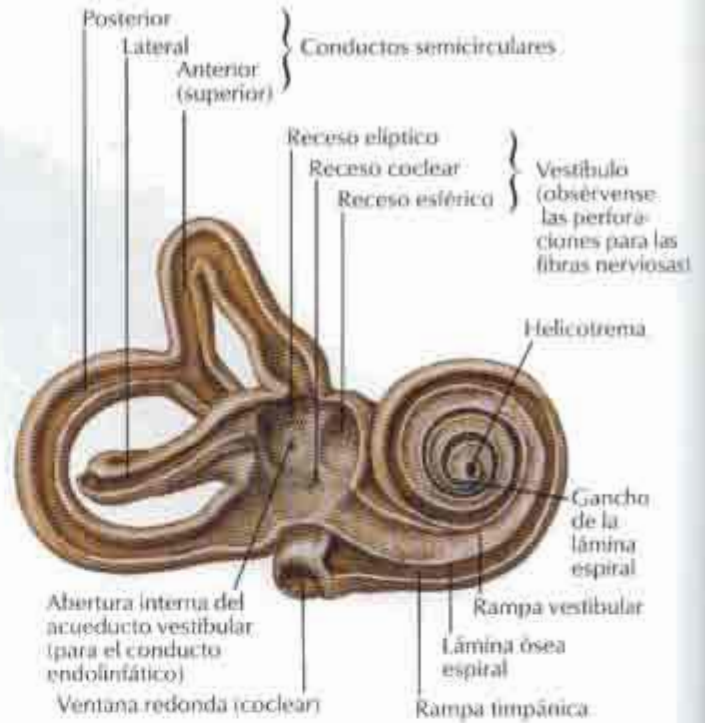
Laberintos óseo y membranoso

VEÁSE TAMBIÉN LÁMINA 118

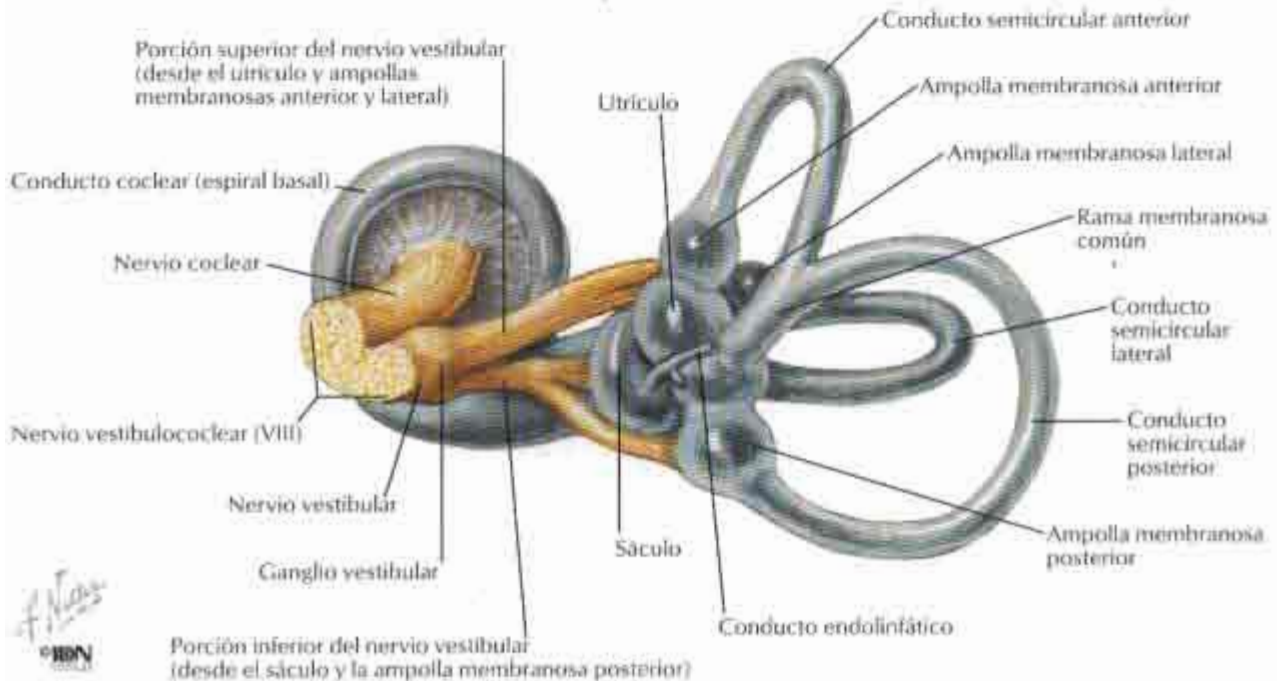
Laberinto óseo derecho (cápsula ótica), visión anterolateral: se ha extirpado el hueso esponjoso que le rodea



Laberinto óseo derecho diseccionado (cápsula ótica): se ha extirpado el laberinto membranoso



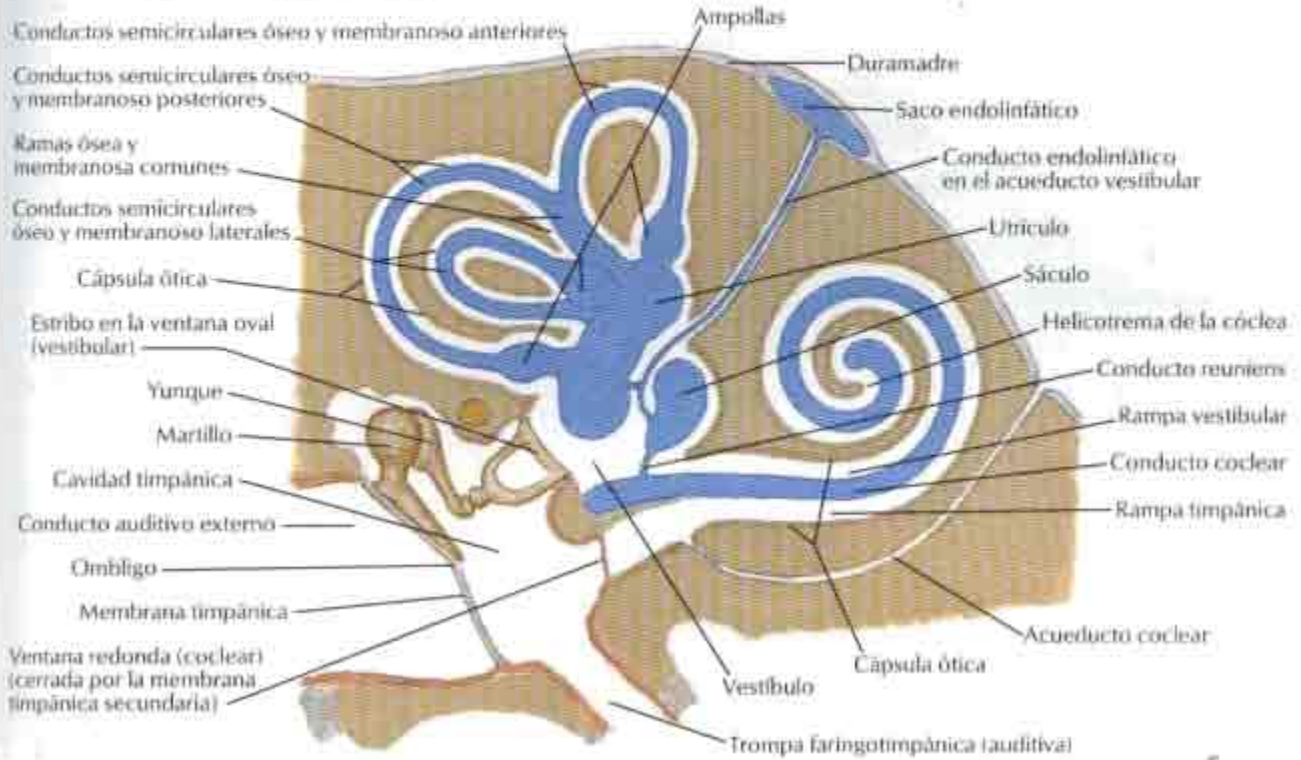
Laberinto membranoso derecho con nervios: visión posteromedial



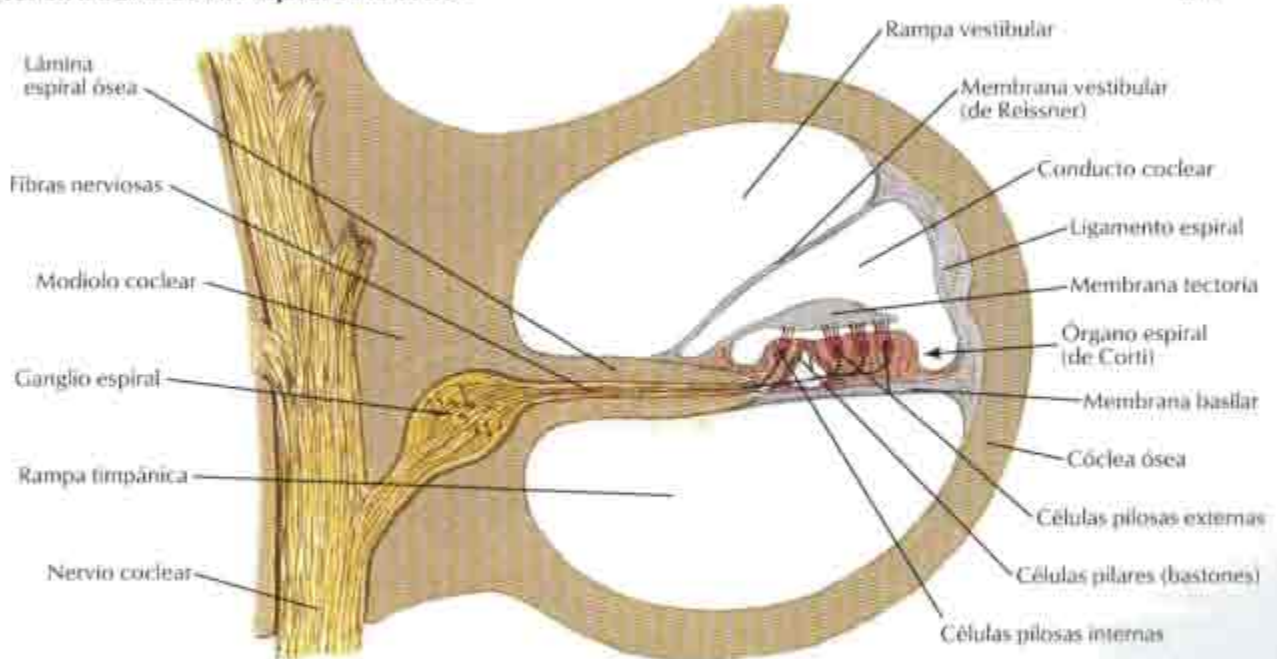
F. Nolasco
CIBN

Laberintos óseo y membranoso (continuación)

Laberintos óseo y membranoso: esquema

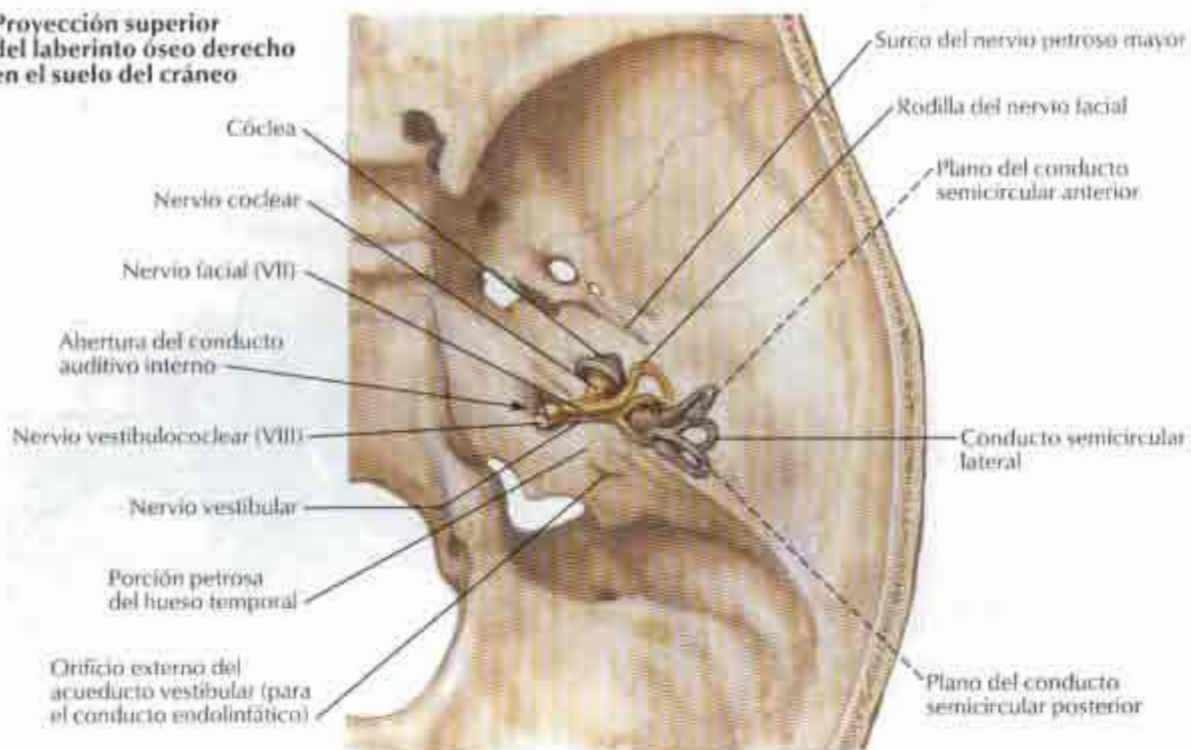


Sección a través de una espiral de la cóclea

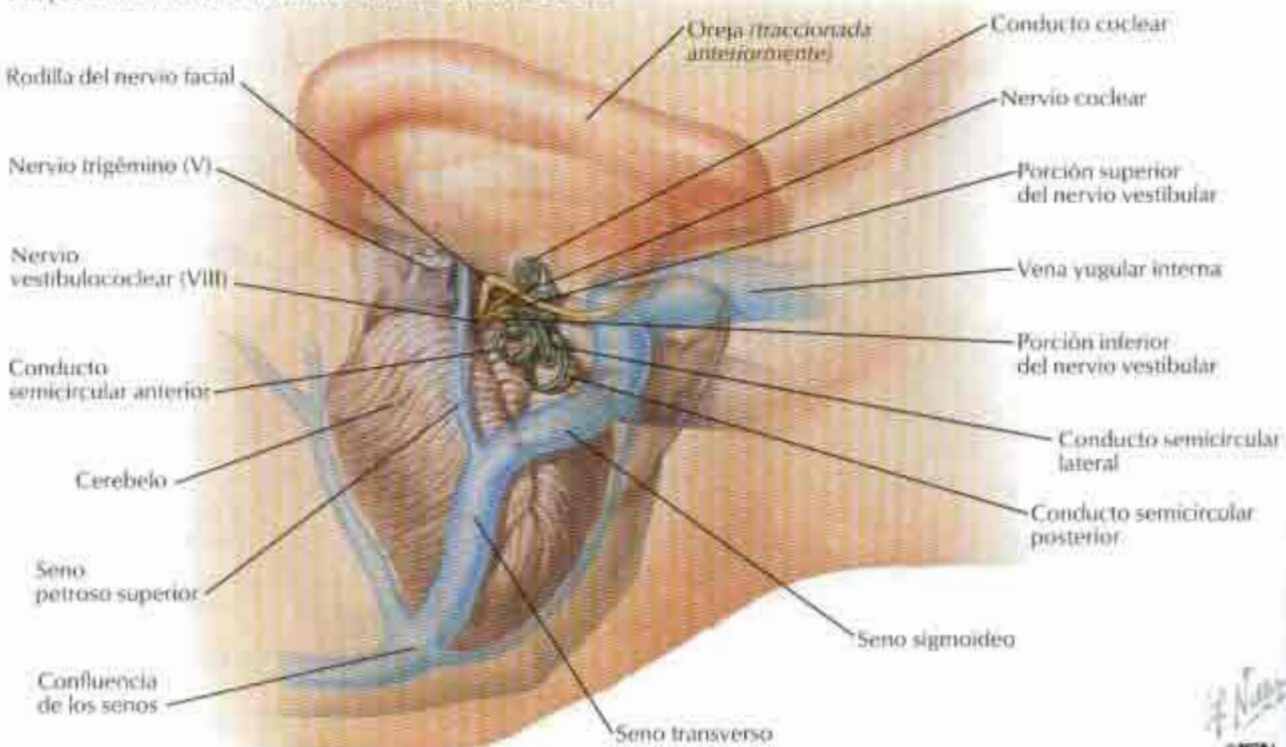


Orientación del laberinto en el cráneo

Proyección superior del laberinto óseo derecho en el suelo del cráneo



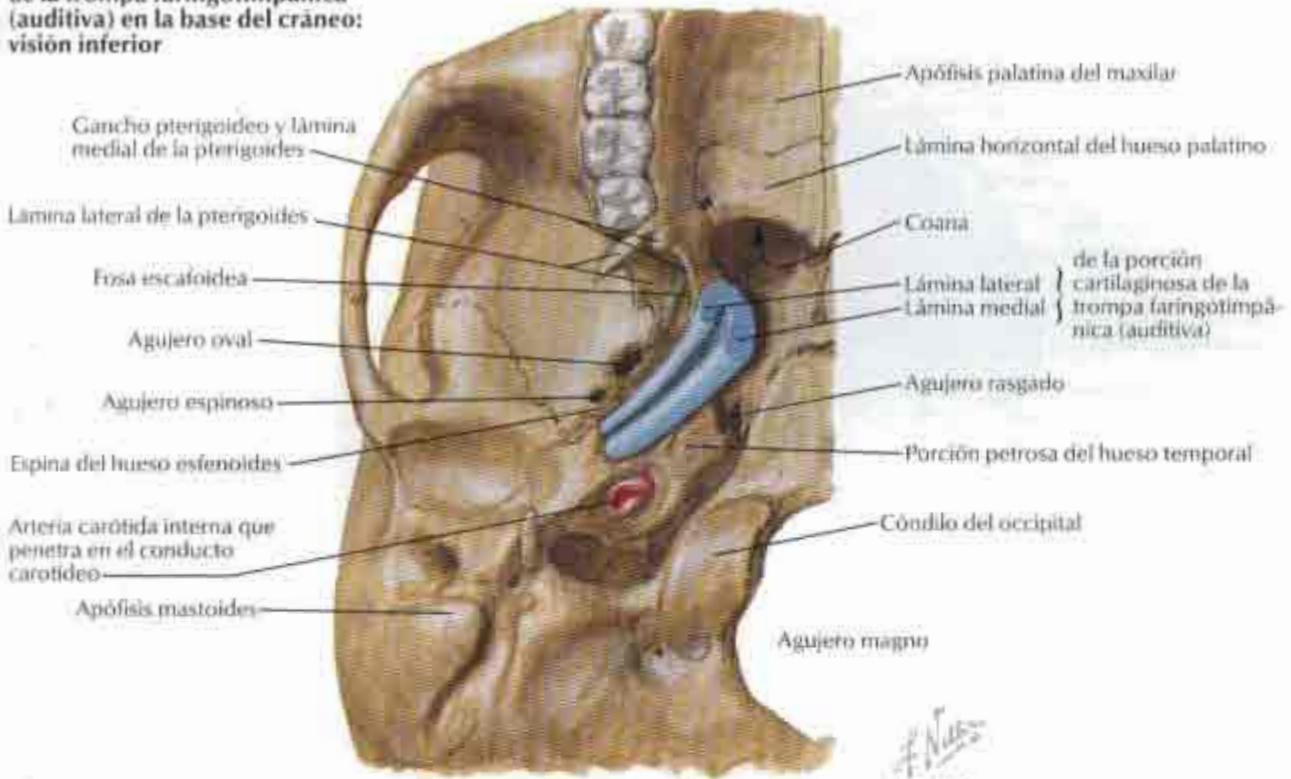
Proyección lateral del laberinto membranoso derecho



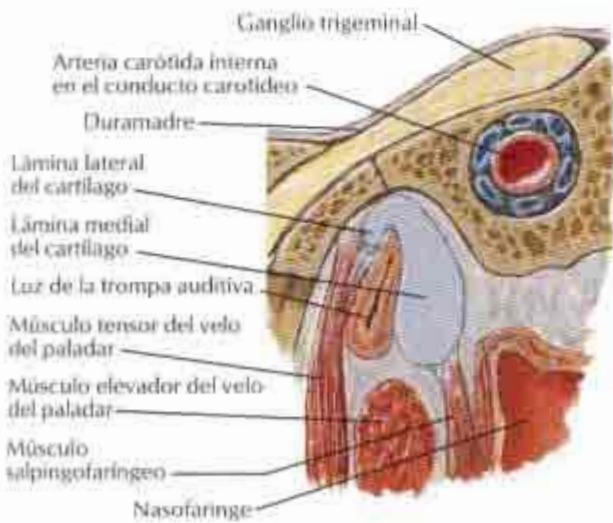
Trompa faringotimpánica (auditiva)

VEÁNSE TAMBIÉN LÁMINAS 46, 49, 59

Porción cartilaginosa de la trompa faringotimpánica (auditiva) en la base del cráneo: visión inferior

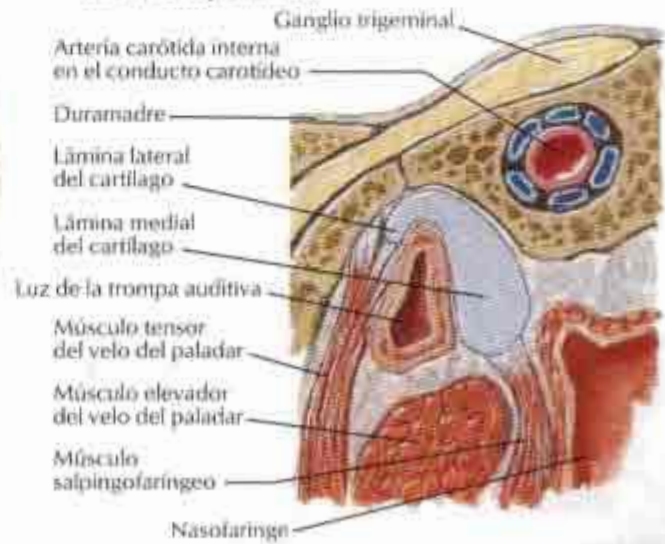


Sección a través de la porción cartilaginosa de la trompa faringotimpánica (auditiva) con la trompa cerrada



Trompa faringotimpánica (auditiva) cerrada por retroceso elástico del cartilago, turgencia isular y tensión de los músculos salpingofaríngeos

Sección a través de la porción cartilaginosa de la trompa faringotimpánica (auditiva) con la trompa abierta

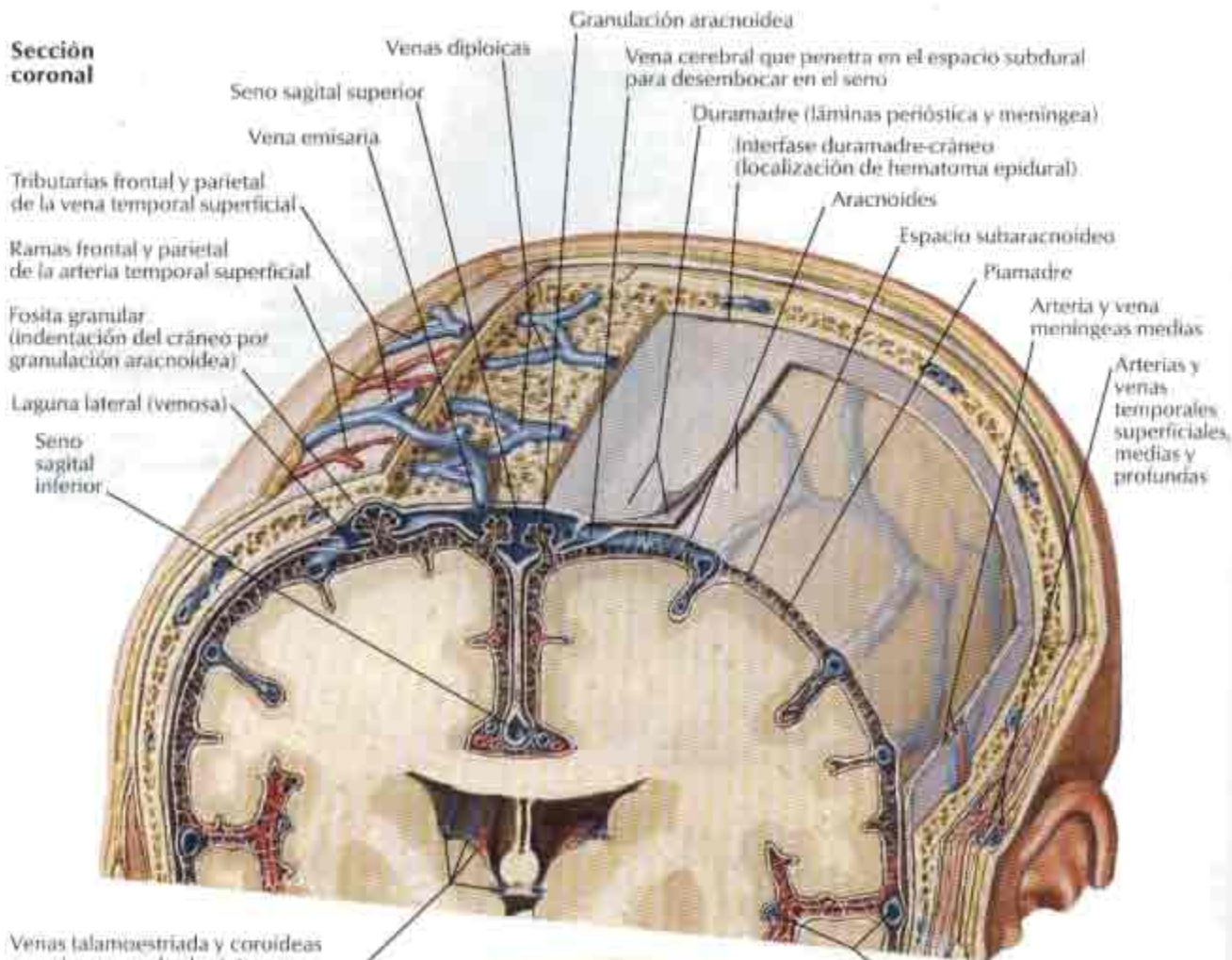


Luz abierta principalmente cuando la inserción del músculo tensor del velo del paladar tira de la pared del tubo lateralmente durante la deglución

Meninges y venas diploicas

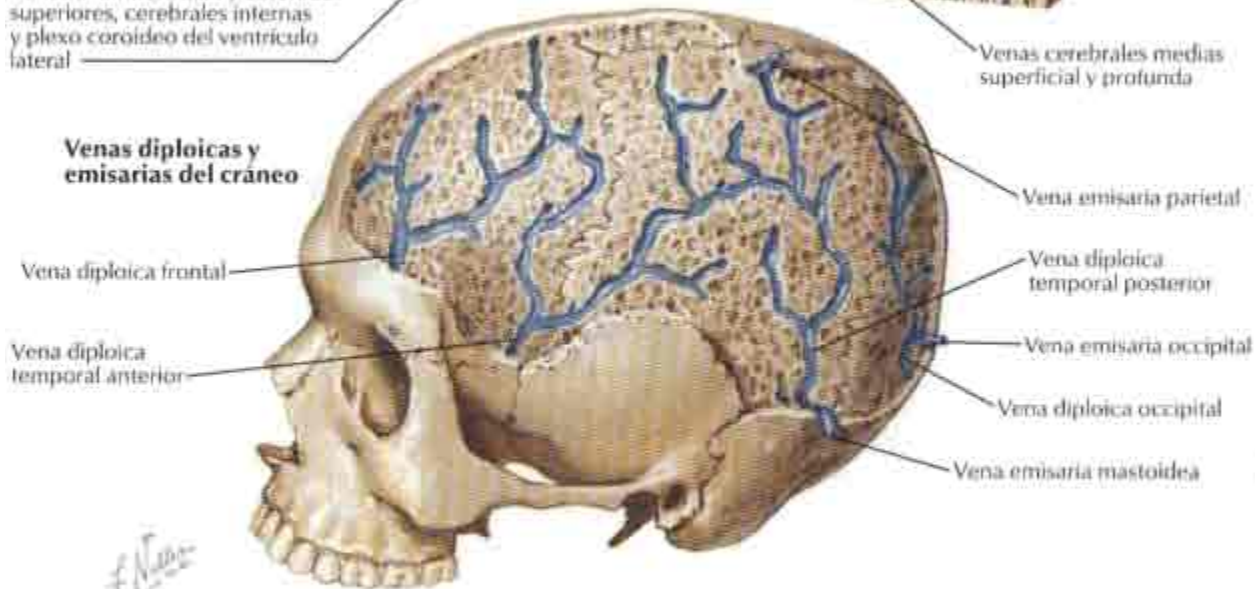
VEASE TAMBIÉN LÁMINA 17

Sección coronal



Venas talamoestriada y coroideas superiores, cerebrales internas y plexo coroideo del ventrículo lateral

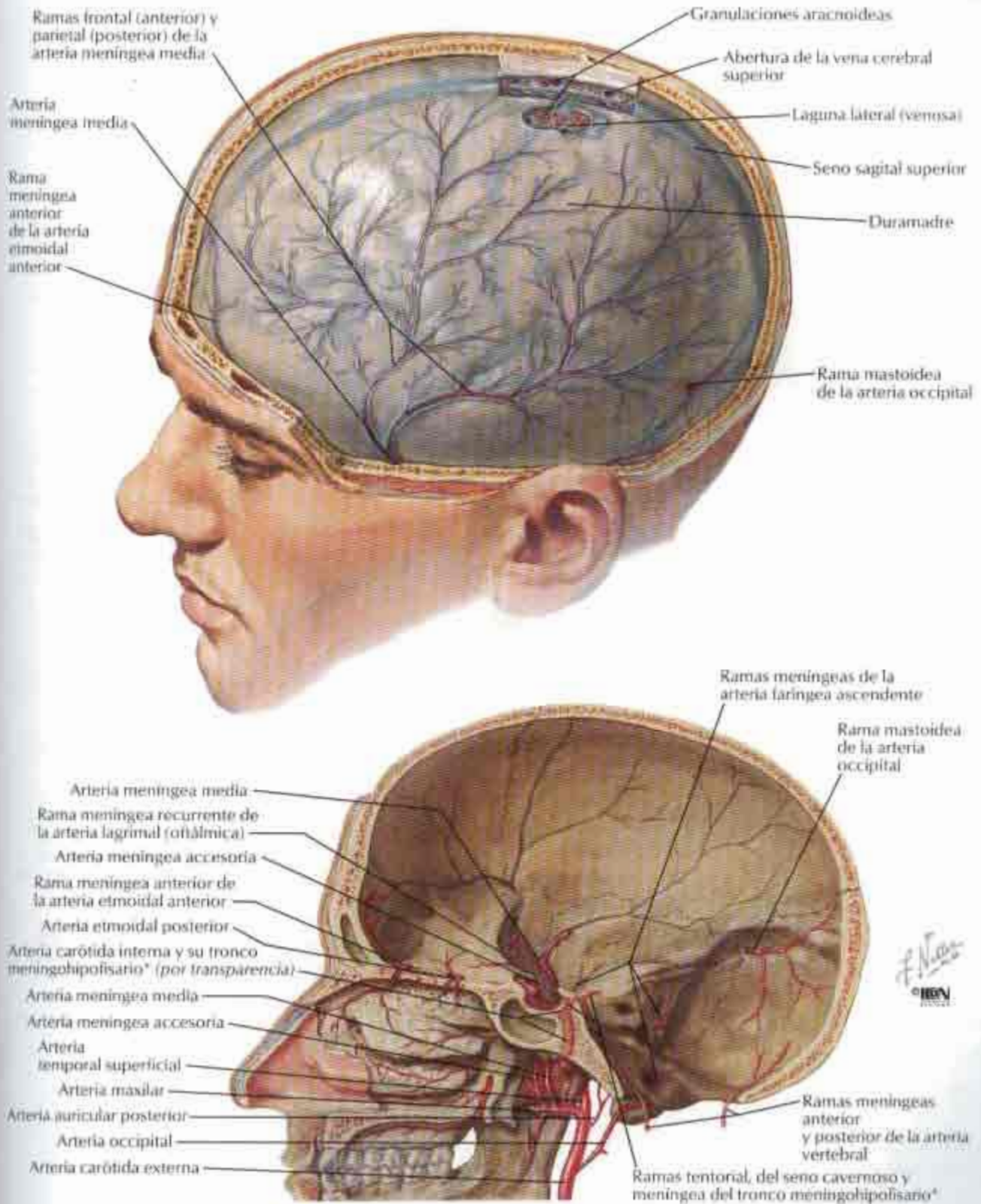
Venas diploicas y emisarias del cráneo



F. N. 2002
IBN

Arterias meníngicas

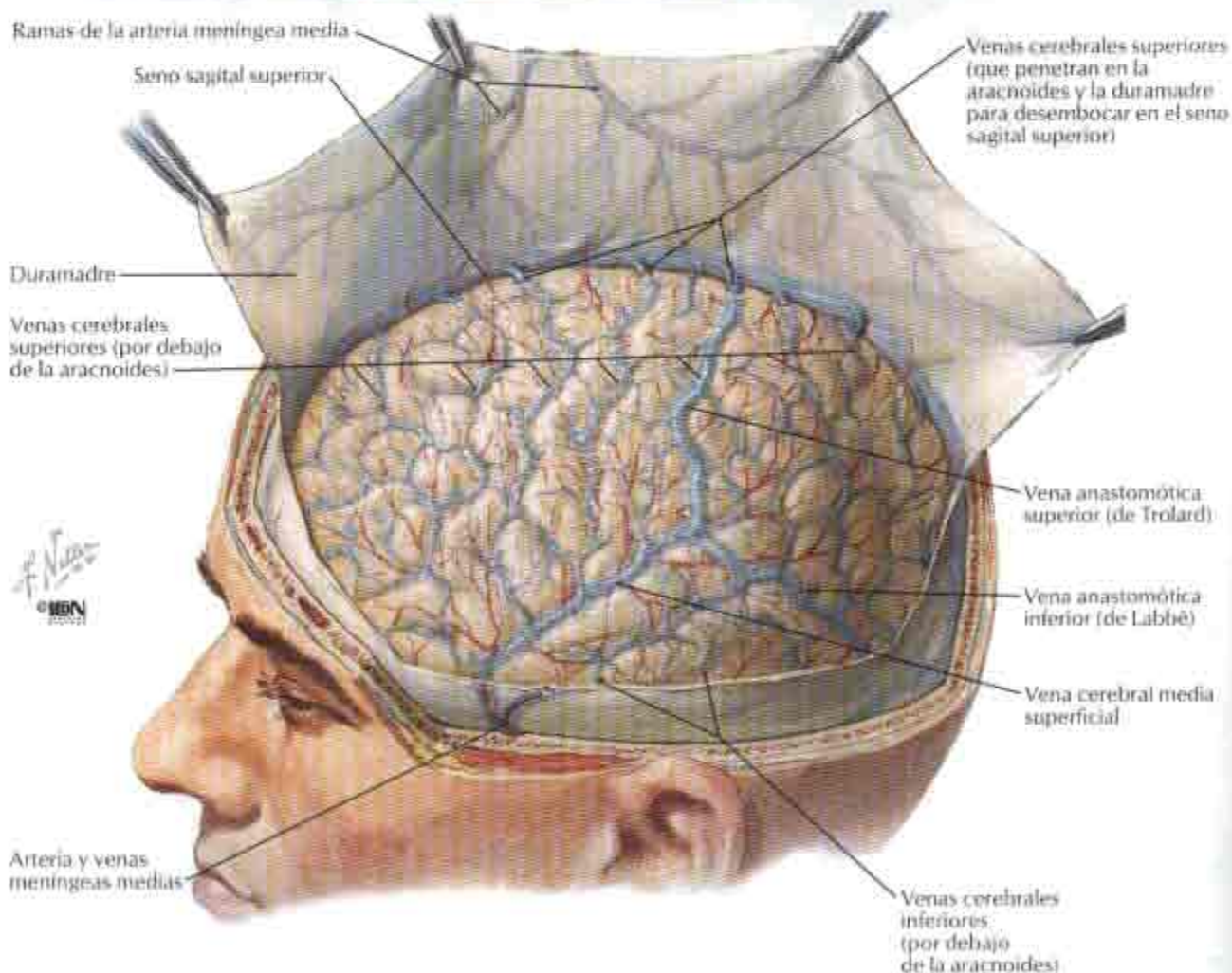
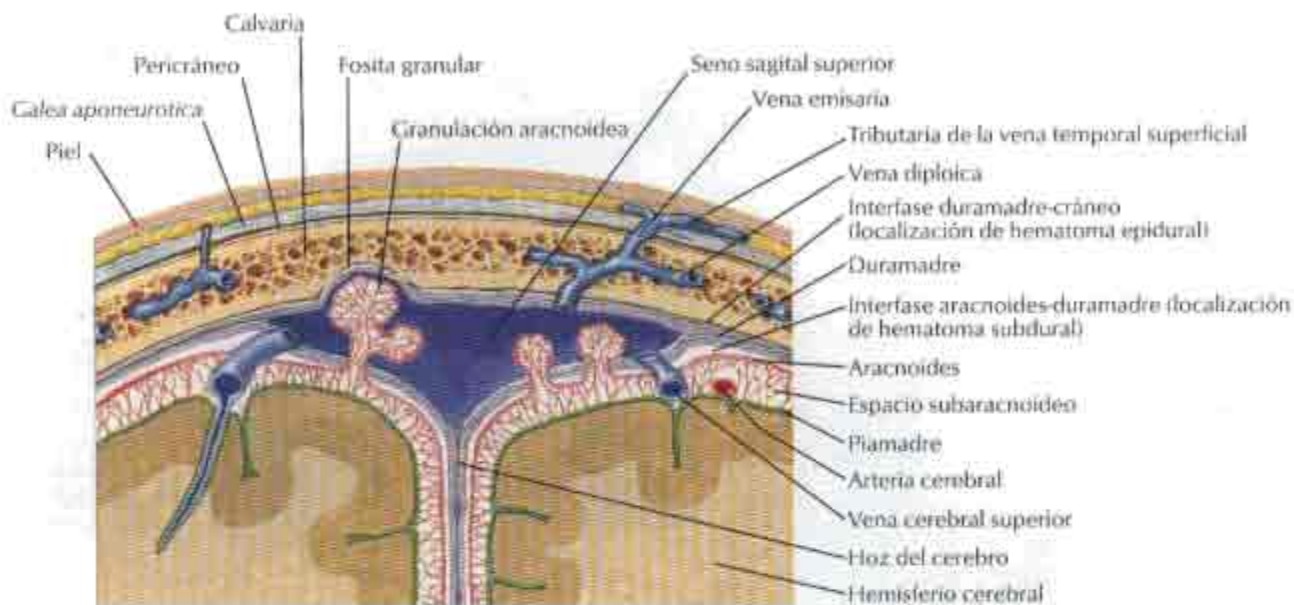
VÉANSE TAMBIÉN LÁMINAS 35, 130



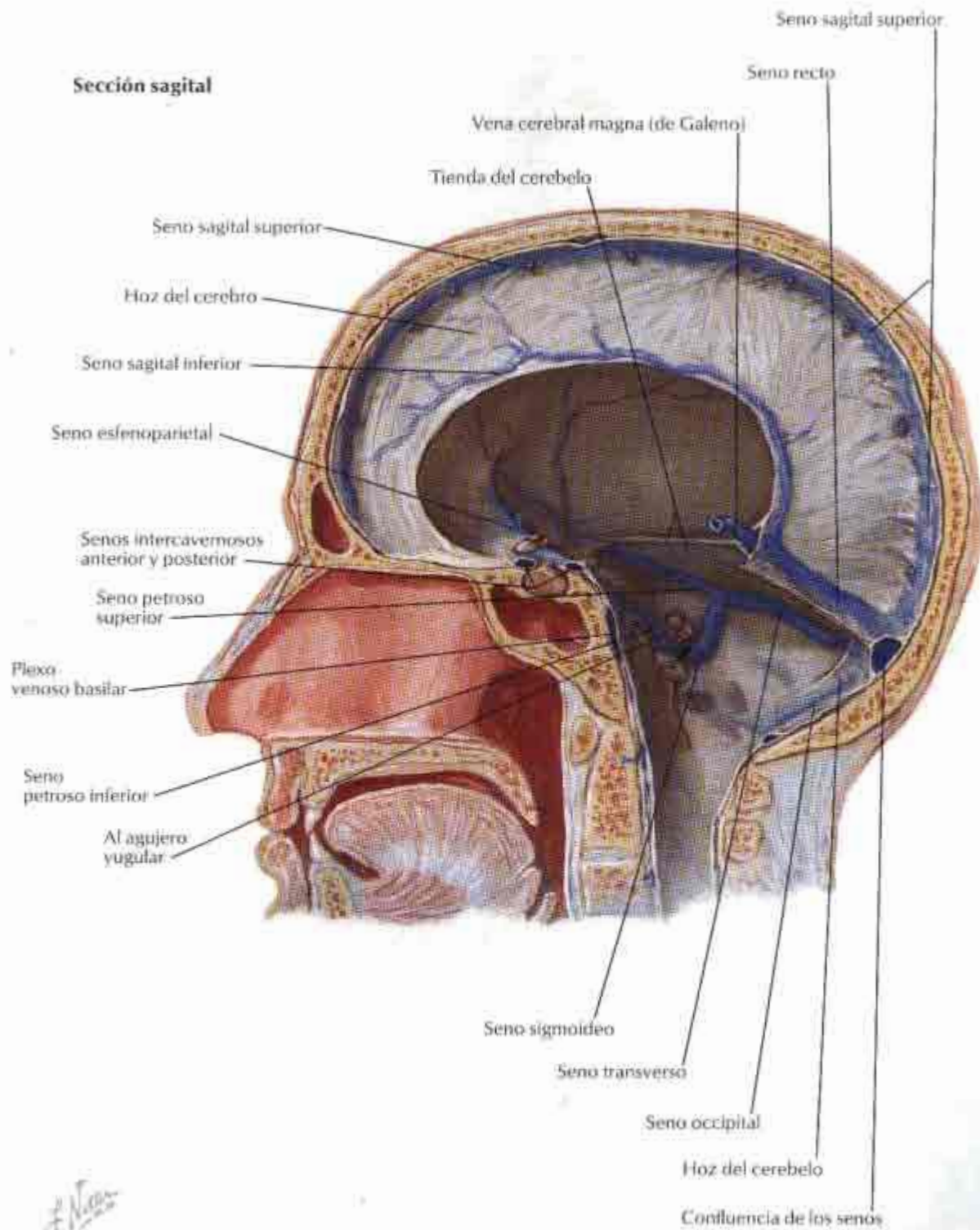
*Variables: frecuentemente estas ramas nacen directamente de la arteria carótida interna

Meninges y venas cerebrales superficiales

PARA LAS VENAS PROFUNDAS DEL CEREBRO VÉASE LÁMINA 138



Senos venosos de la duramadre

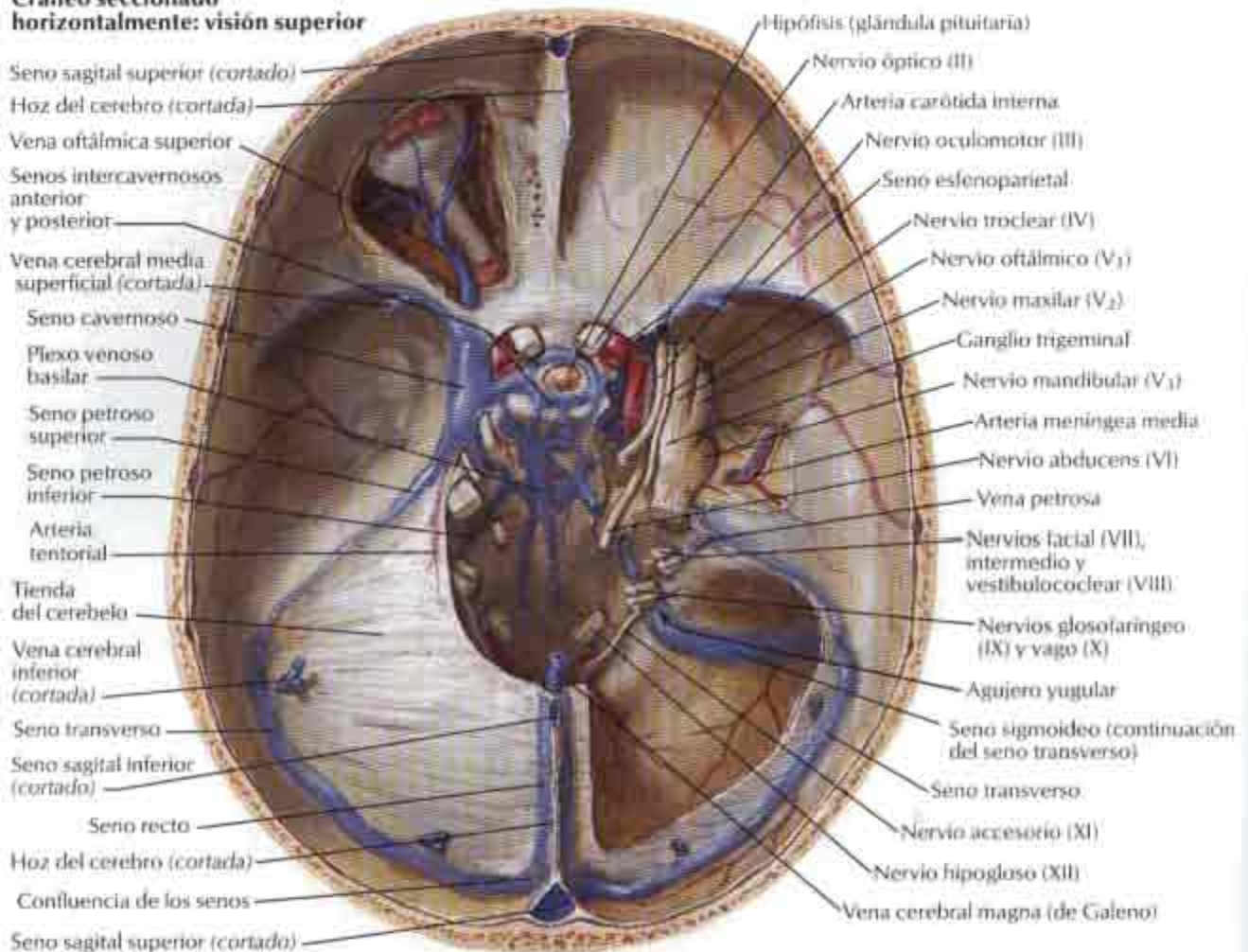


H. Negró
© ION

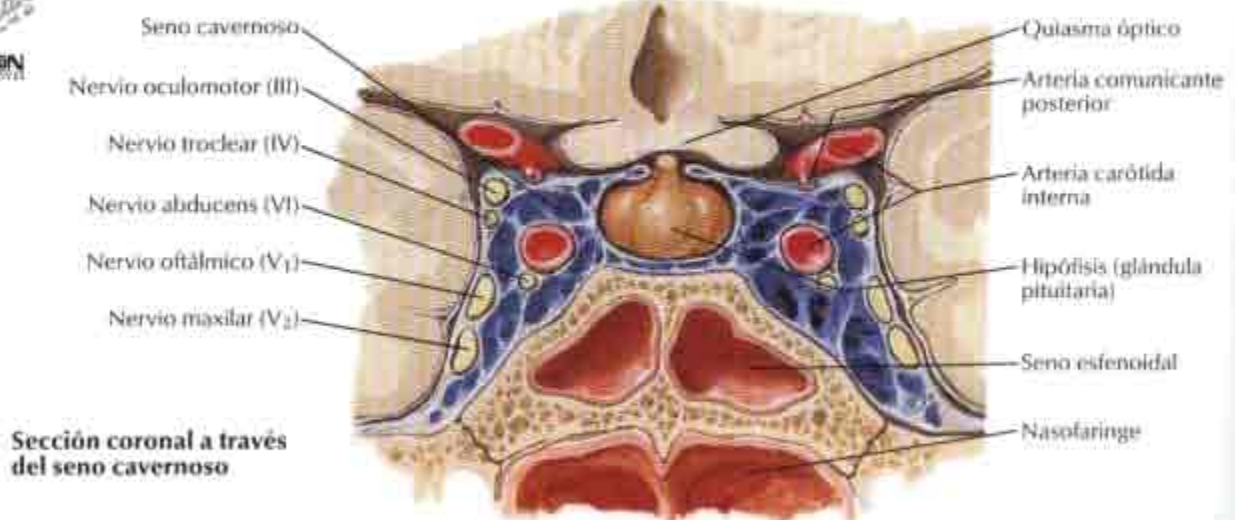
Senos venosos de la duramadre (continuación)

VÉASE TAMBIÉN LÁMINA 80

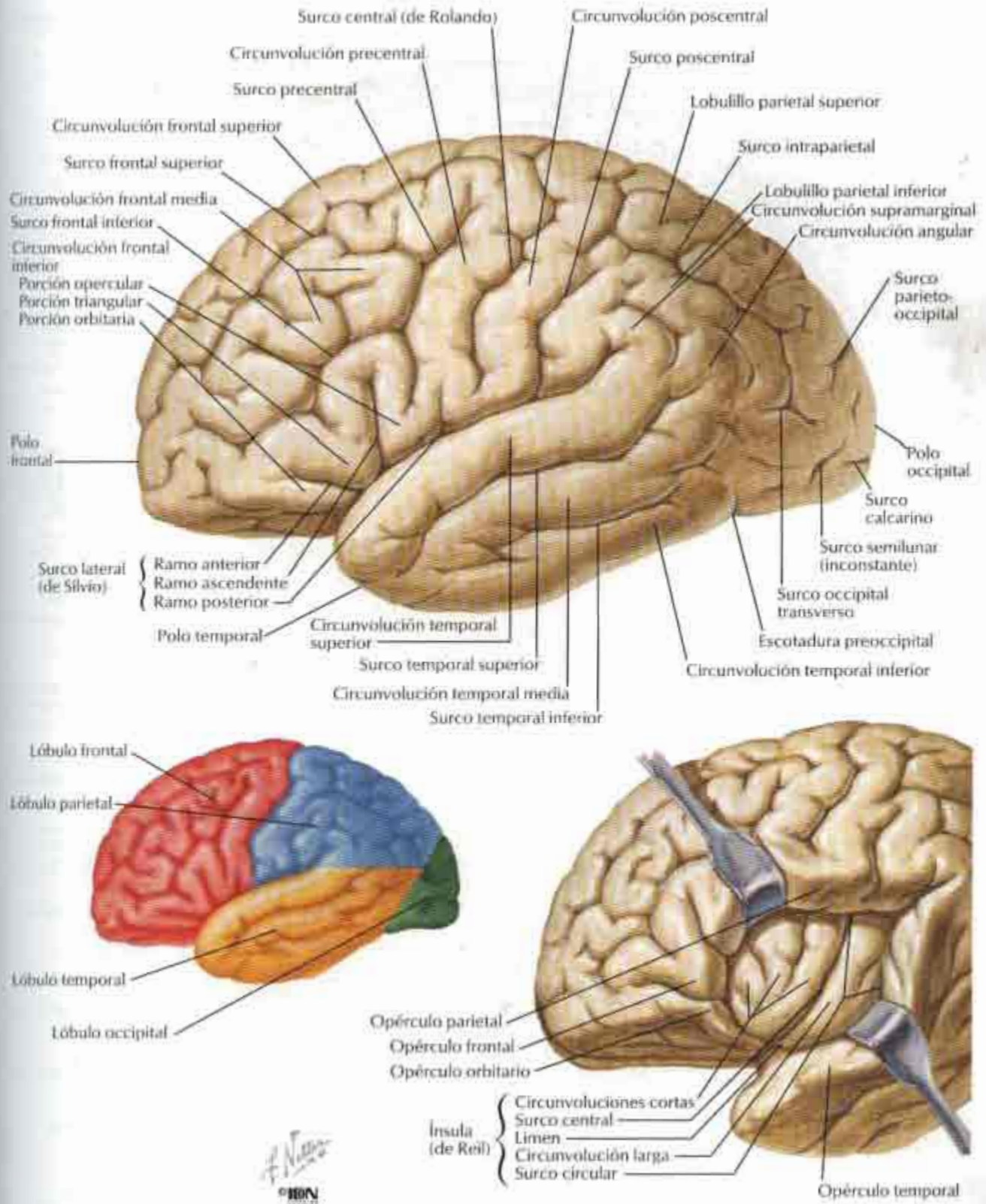
Cráneo seccionado horizontalmente: visión superior



F. Navarro
© IMA

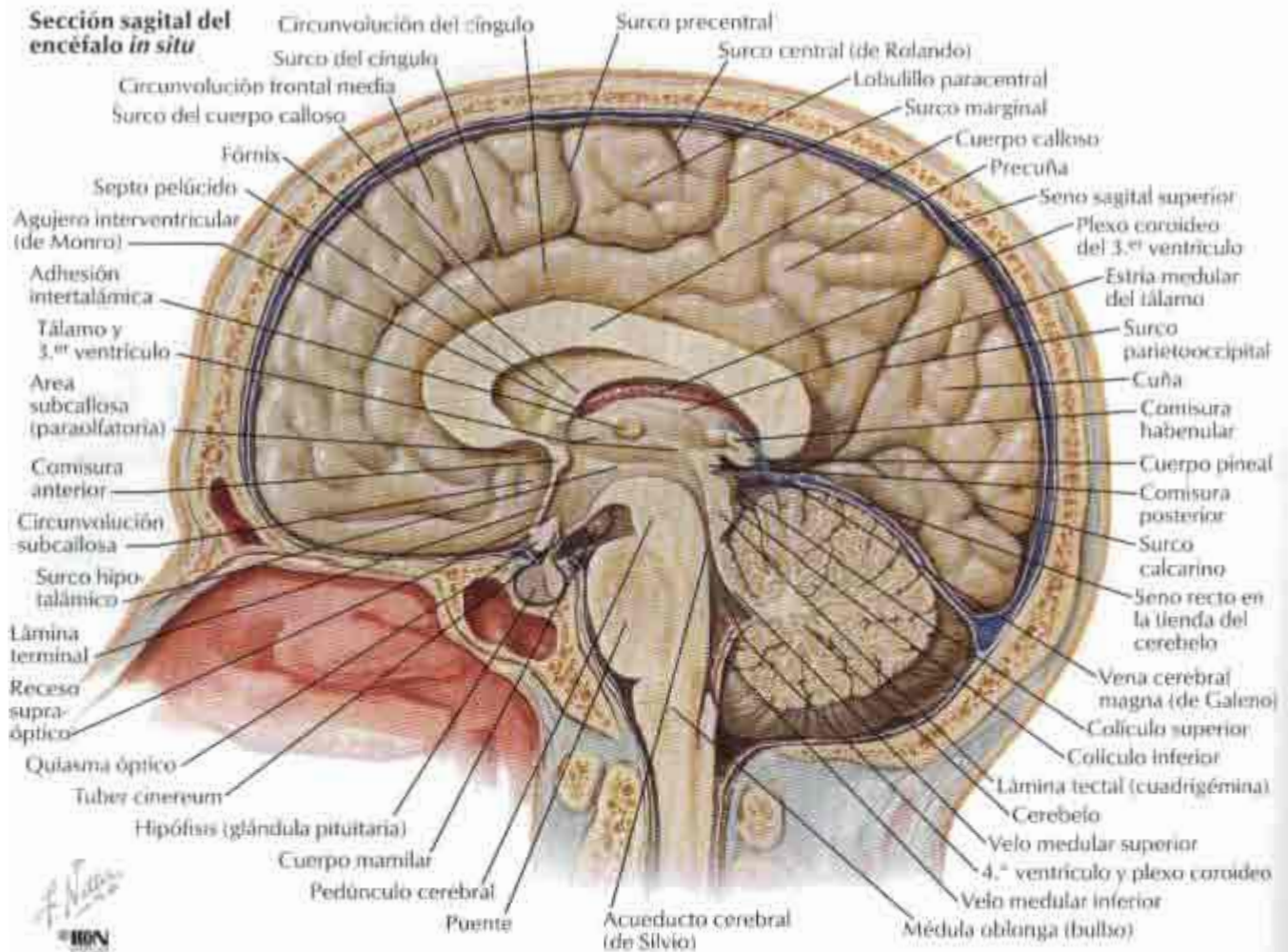


Sección coronal a través del seno cavernoso

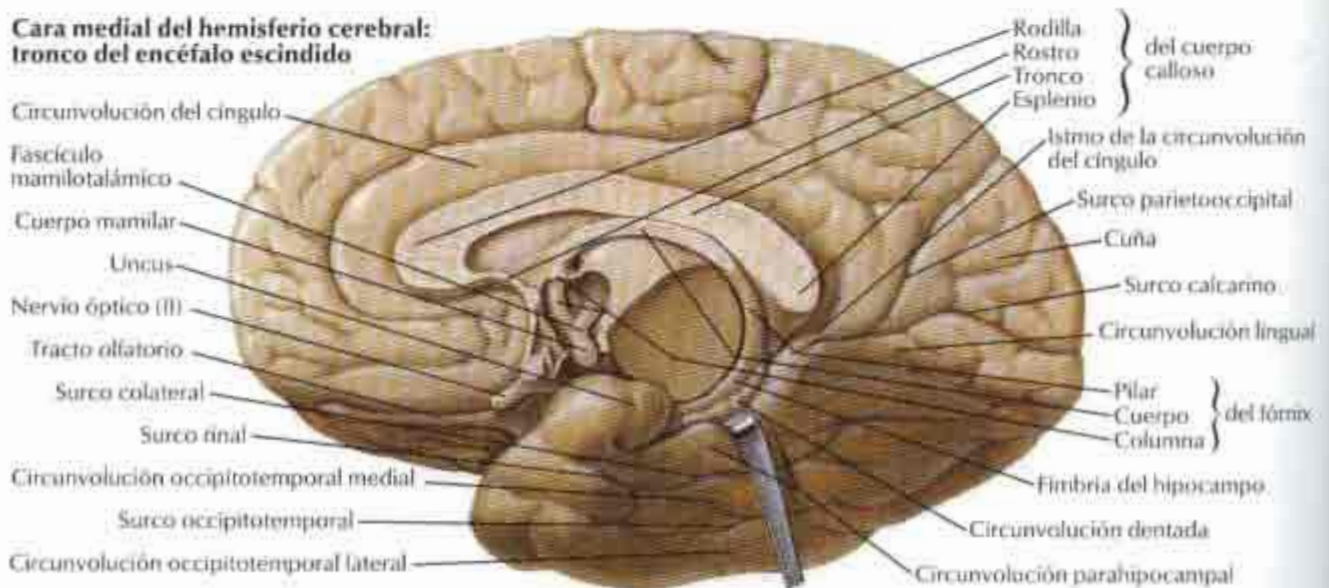


Cerebro: visiones mediales

PARA LA HIPÓFISIS VEÁSE LÁMINA 140



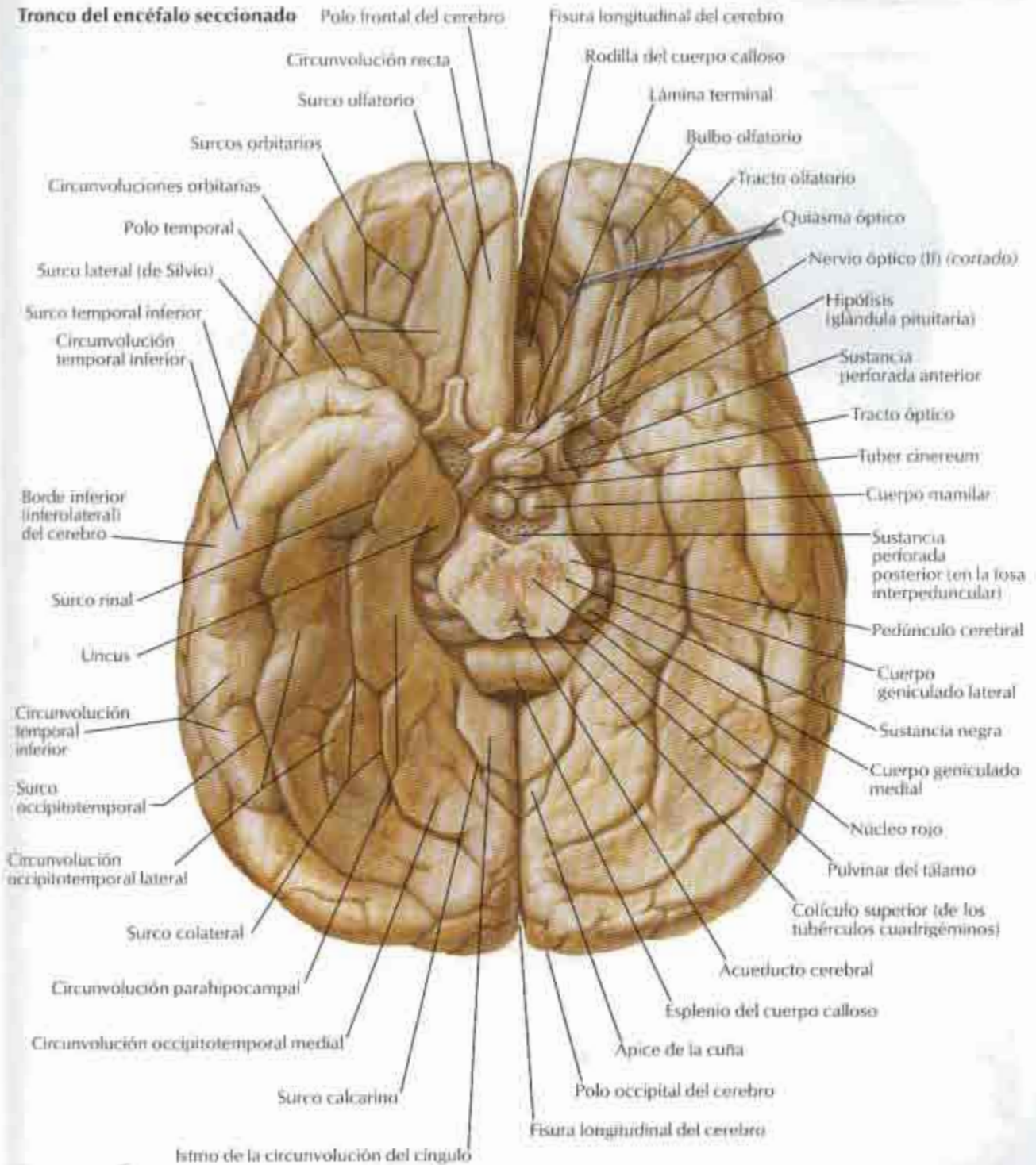
Cara medial del hemisferio cerebral: tronco del encéfalo escindido



Cerebro: visión inferior

PARA LA HIPÓFISIS VEÁSE LÁMINA 140

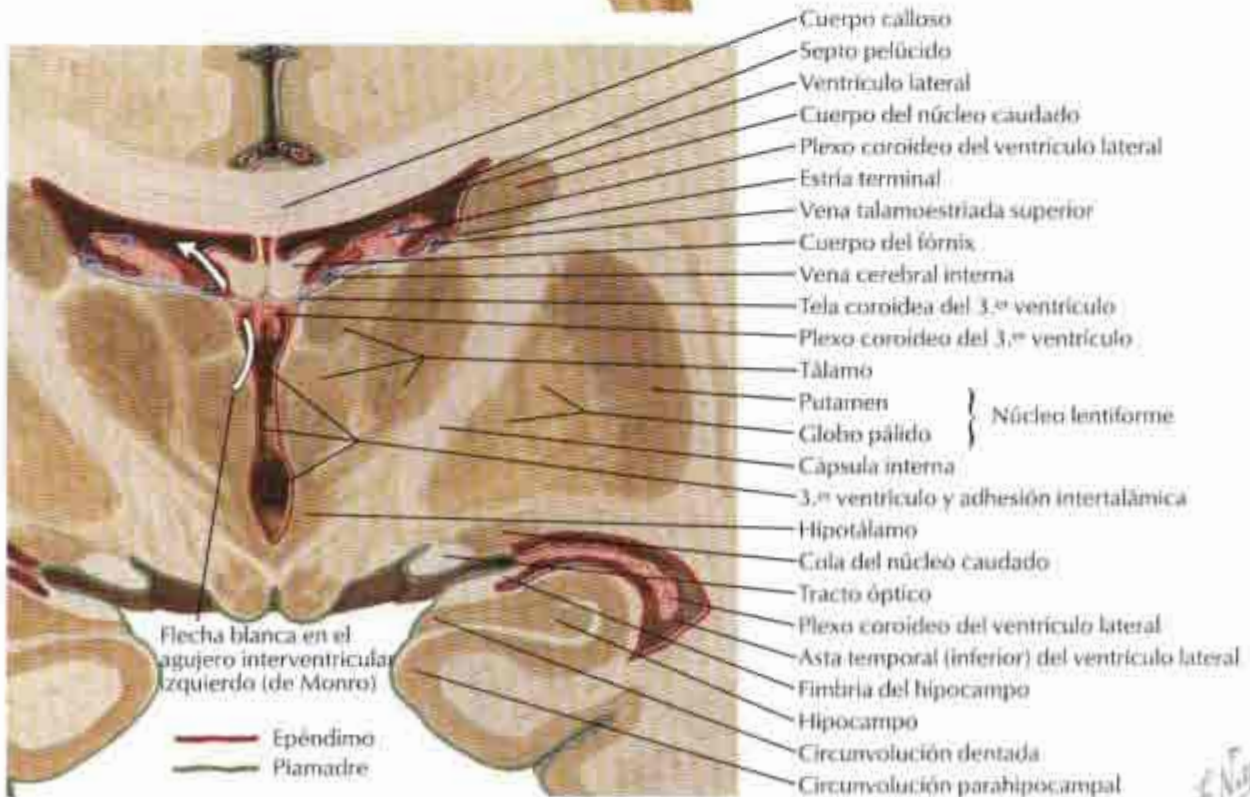
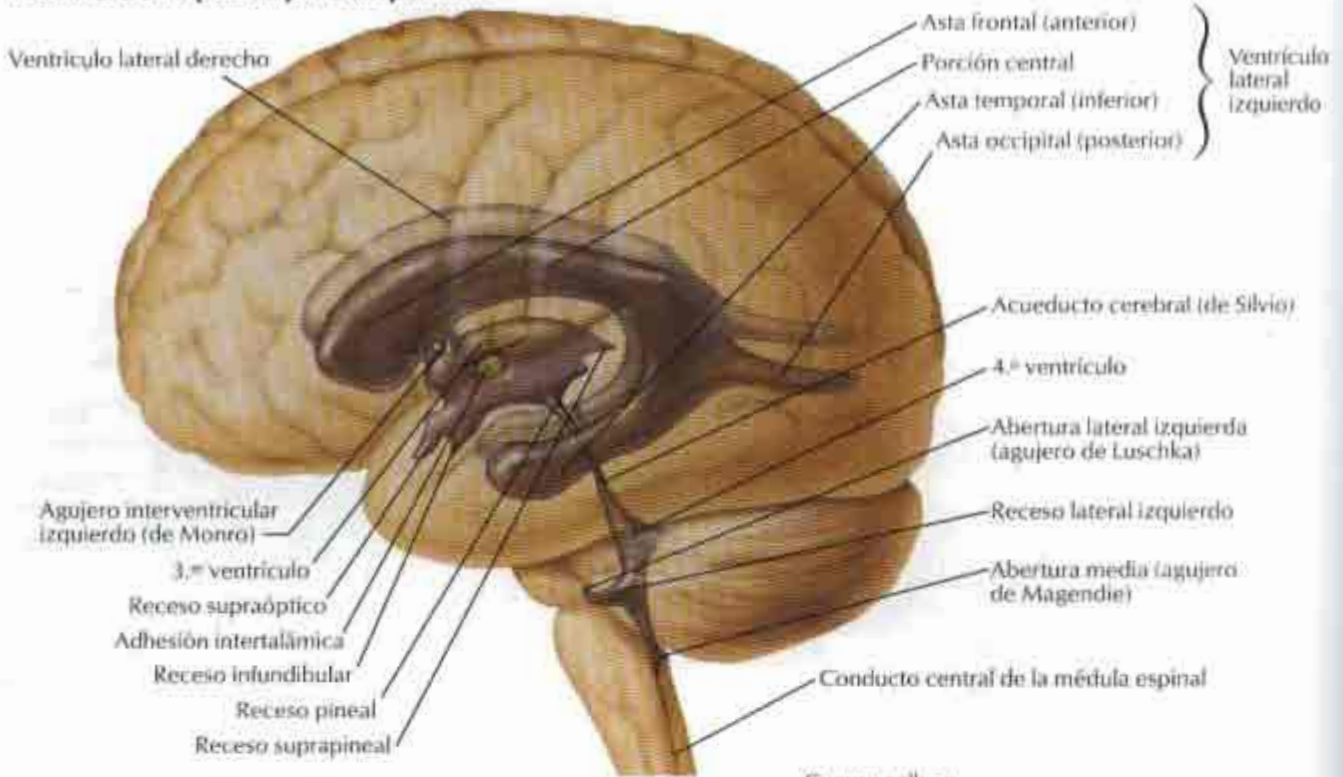
Tronco del encéfalo seccionado



F. Navarro
© RPN

Ventriculos del encéfalo

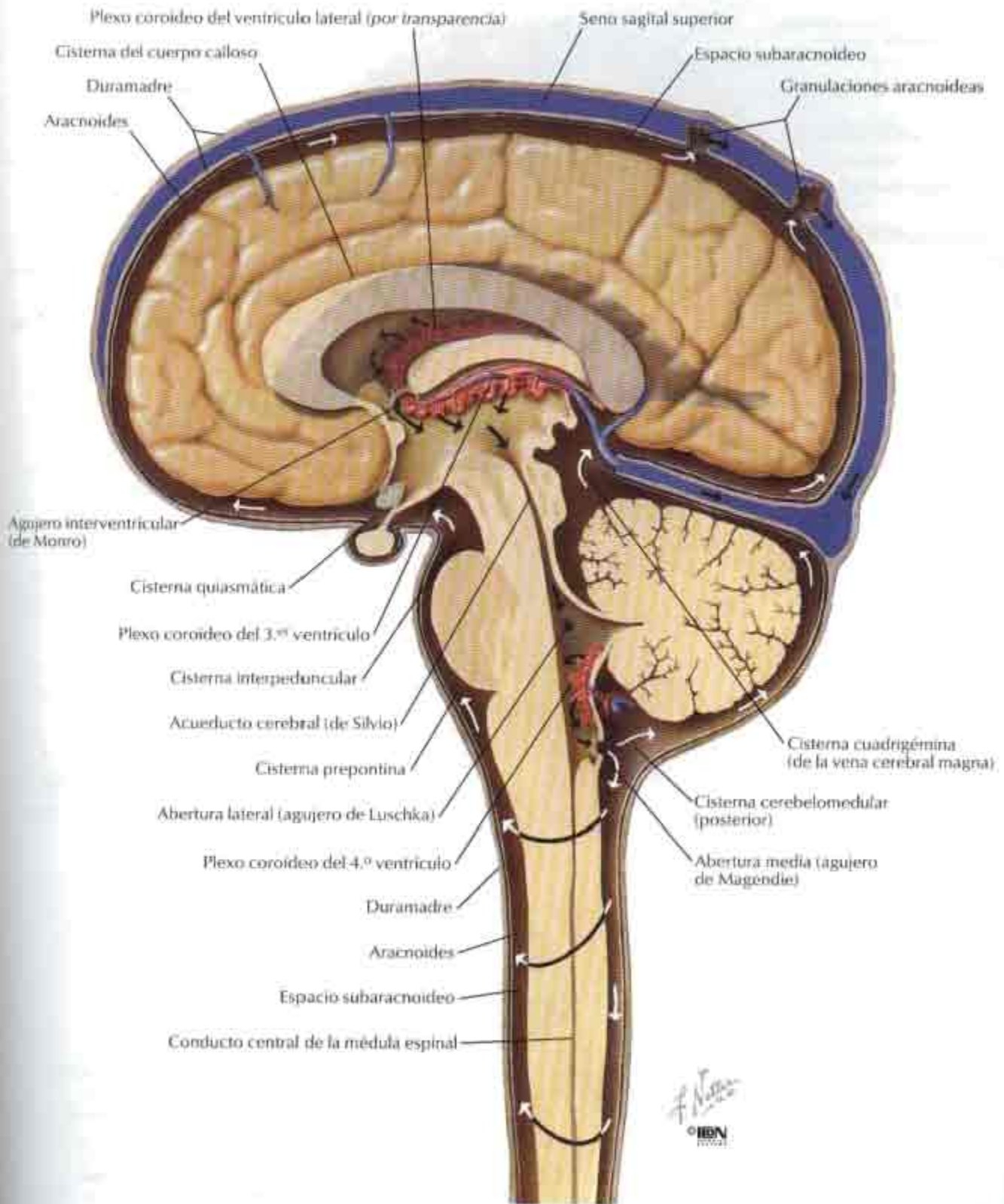
Visión lateral izquierda por transparencia



Sección coronal del cerebro: visión posterior

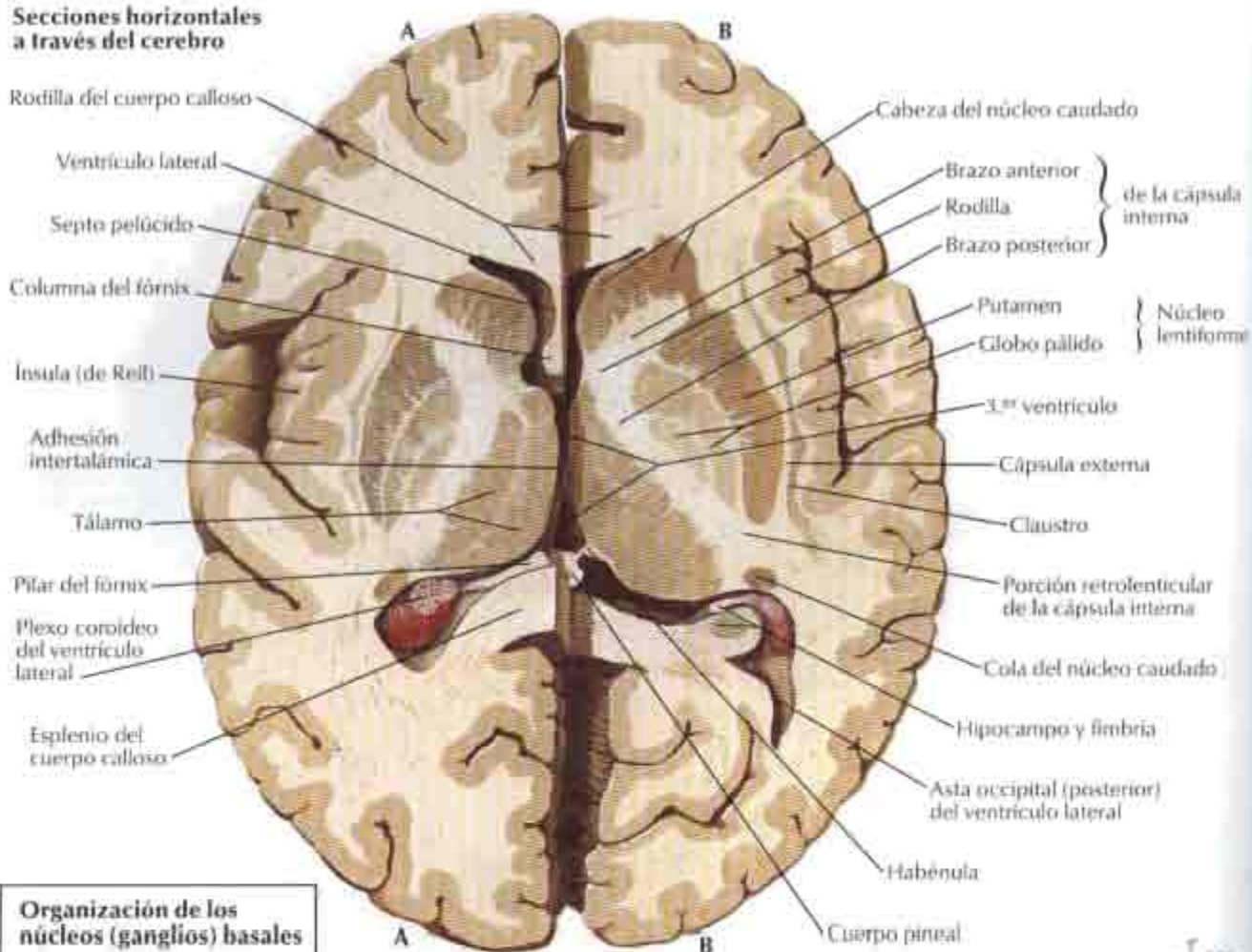
F. N. V. 102
© IBN

Circulación del líquido cerebrospinal (cefalorraquídeo)

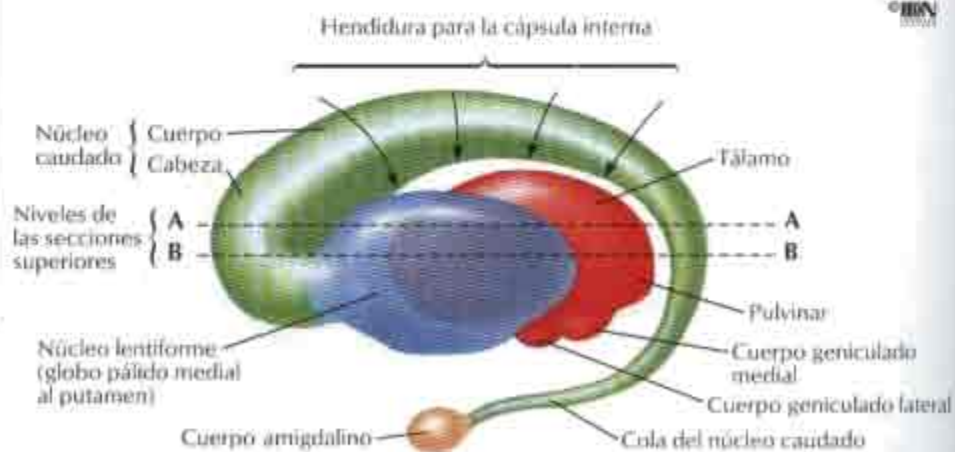
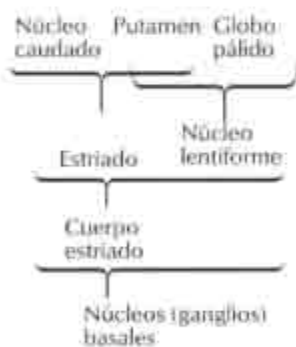

Núcleos (ganglios) basales

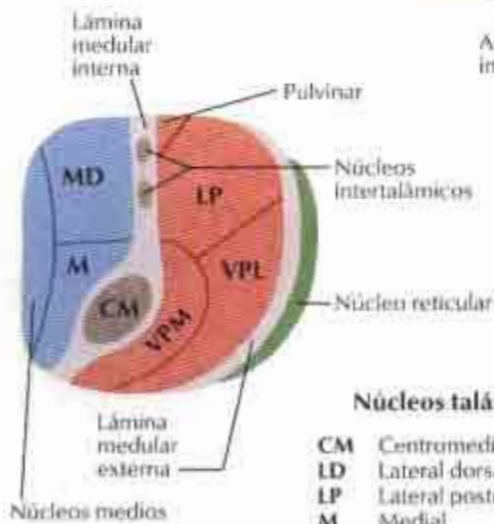
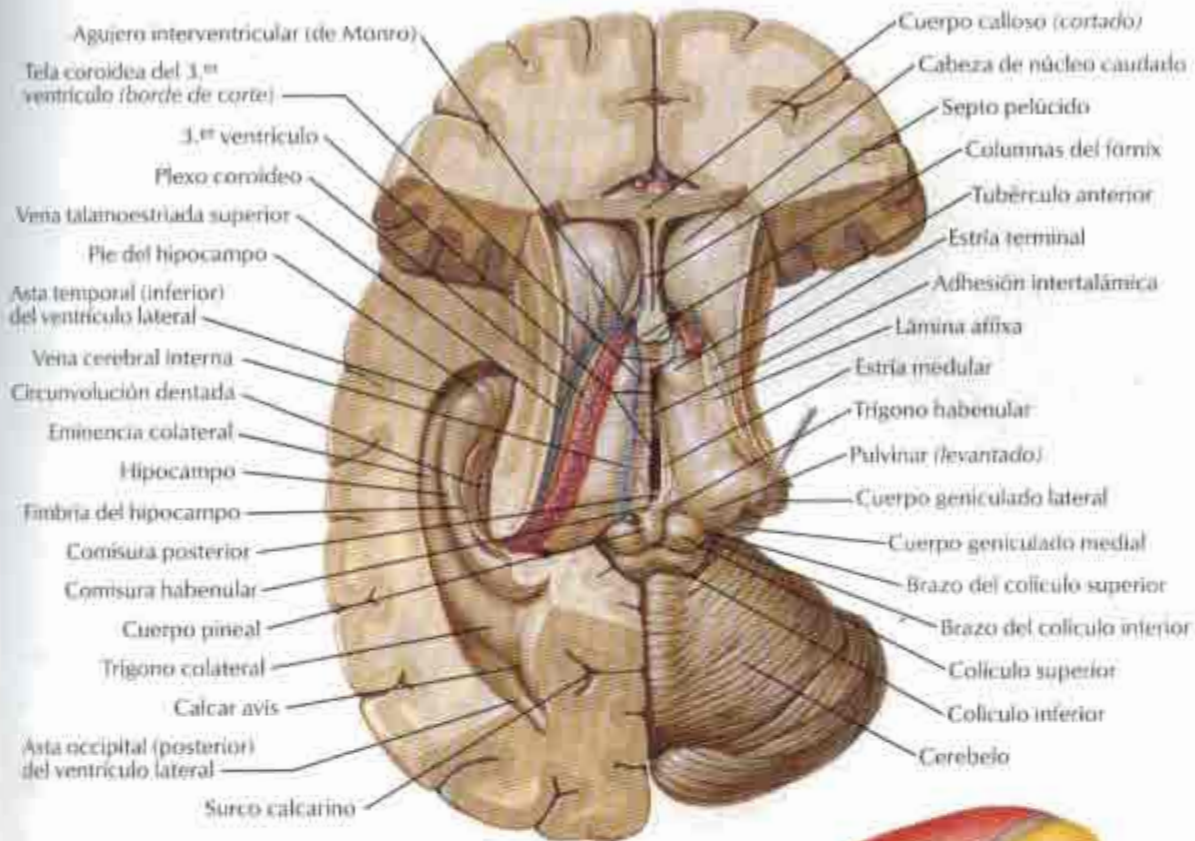
Secciones horizontales a través del cerebro



Organización de los núcleos (ganglios) basales

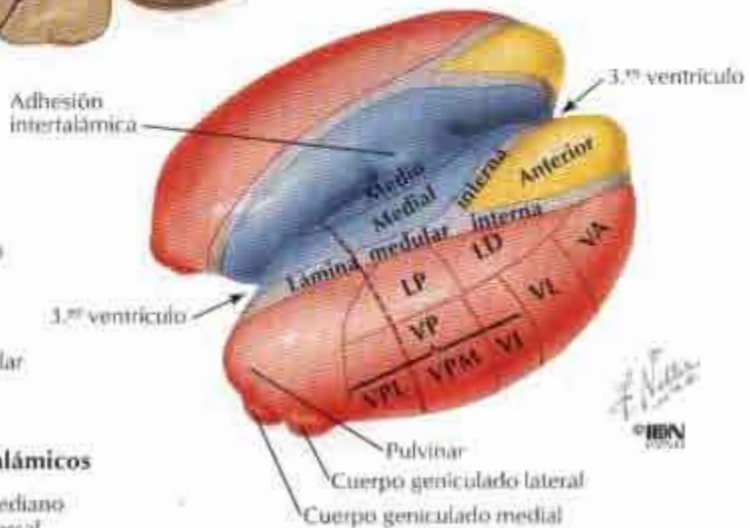


Interrelaciones del tálamo, núcleo lentiforme, núcleo caudado y cuerpo amigdalino (esquema): visión lateral izquierda



Sección esquemática a través del tálamo
(a nivel de la línea discontinua que se muestra en la figura de la derecha)

- Núcleos talámicos**
- CM Centromediano
 - LD Lateral dorsal
 - LP Lateral posterior
 - M Medial
 - MD Medial dorsal
 - VA Ventral anterior
 - VI Ventral intermedio
 - VL Ventral lateral
 - VP Ventral posterior
 - VPL Ventral posterolateral
 - VPM Ventral posteromedial

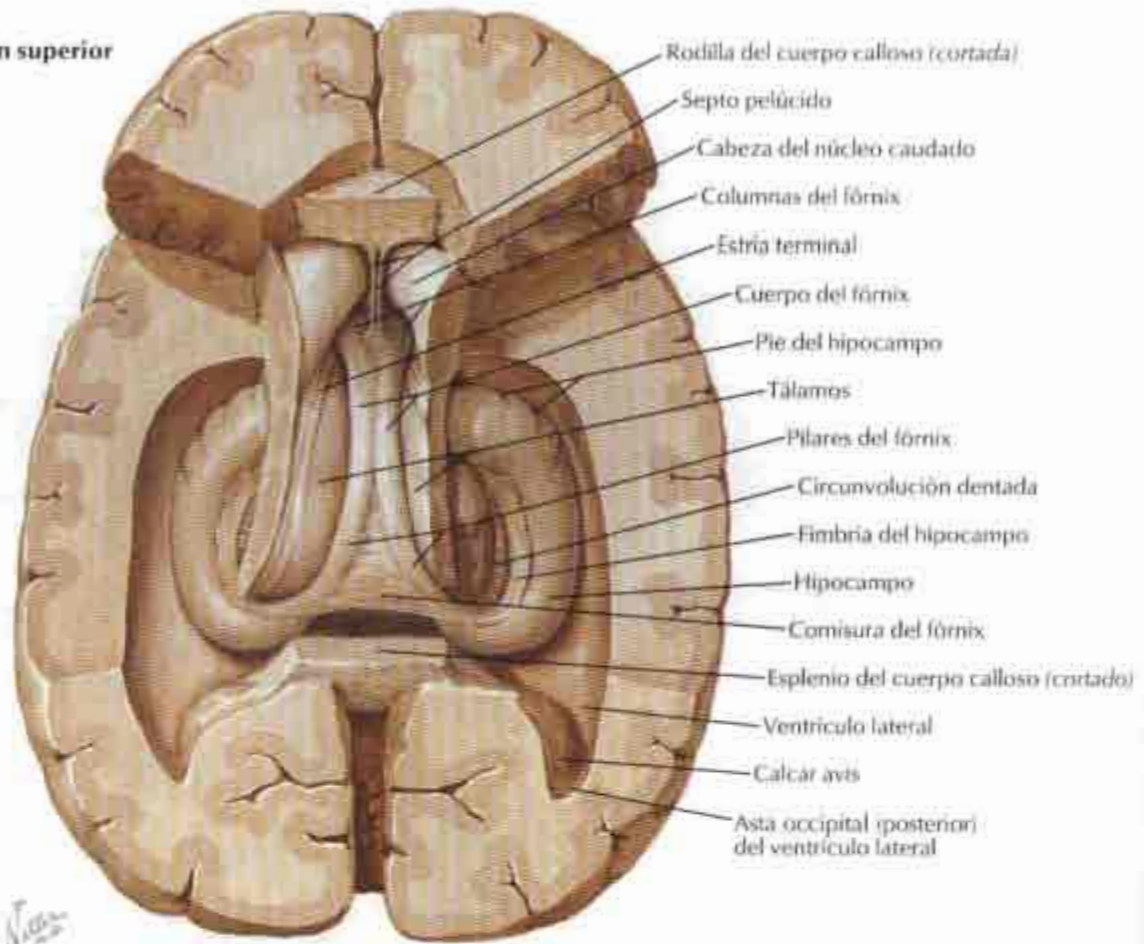


Representación esquemática del tálamo
(se han extirpado la lámina medular externa y los núcleos reticulares)

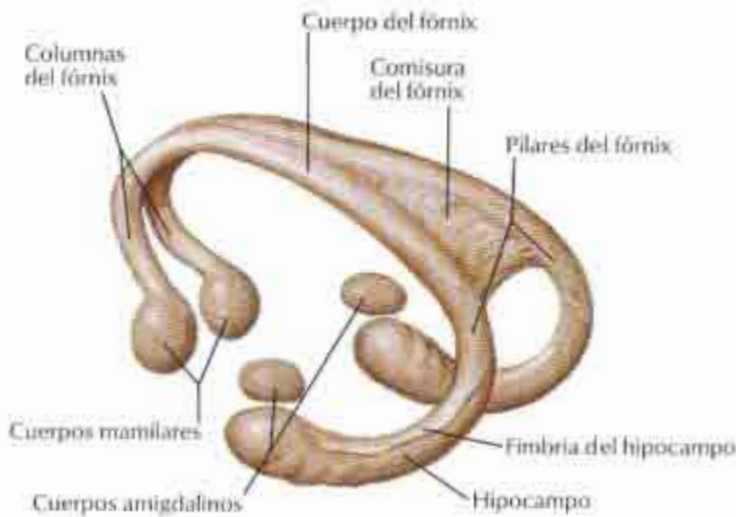
- Núcleos laterales
- Núcleos mediales
- Núcleos anteriores

Hipocampo y fórnix

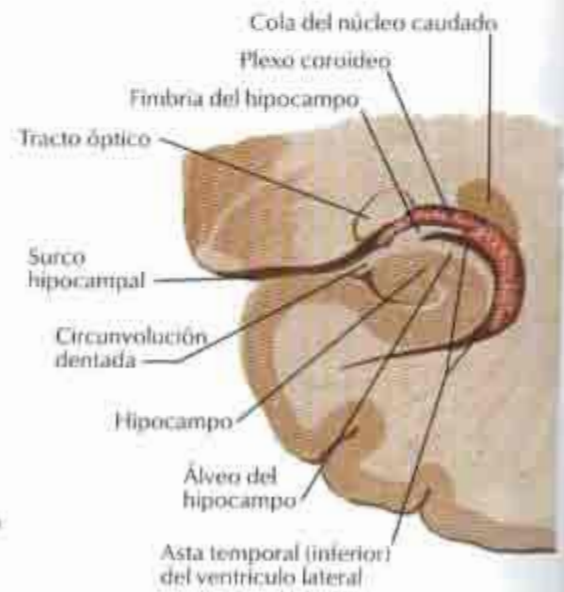
Disección superior



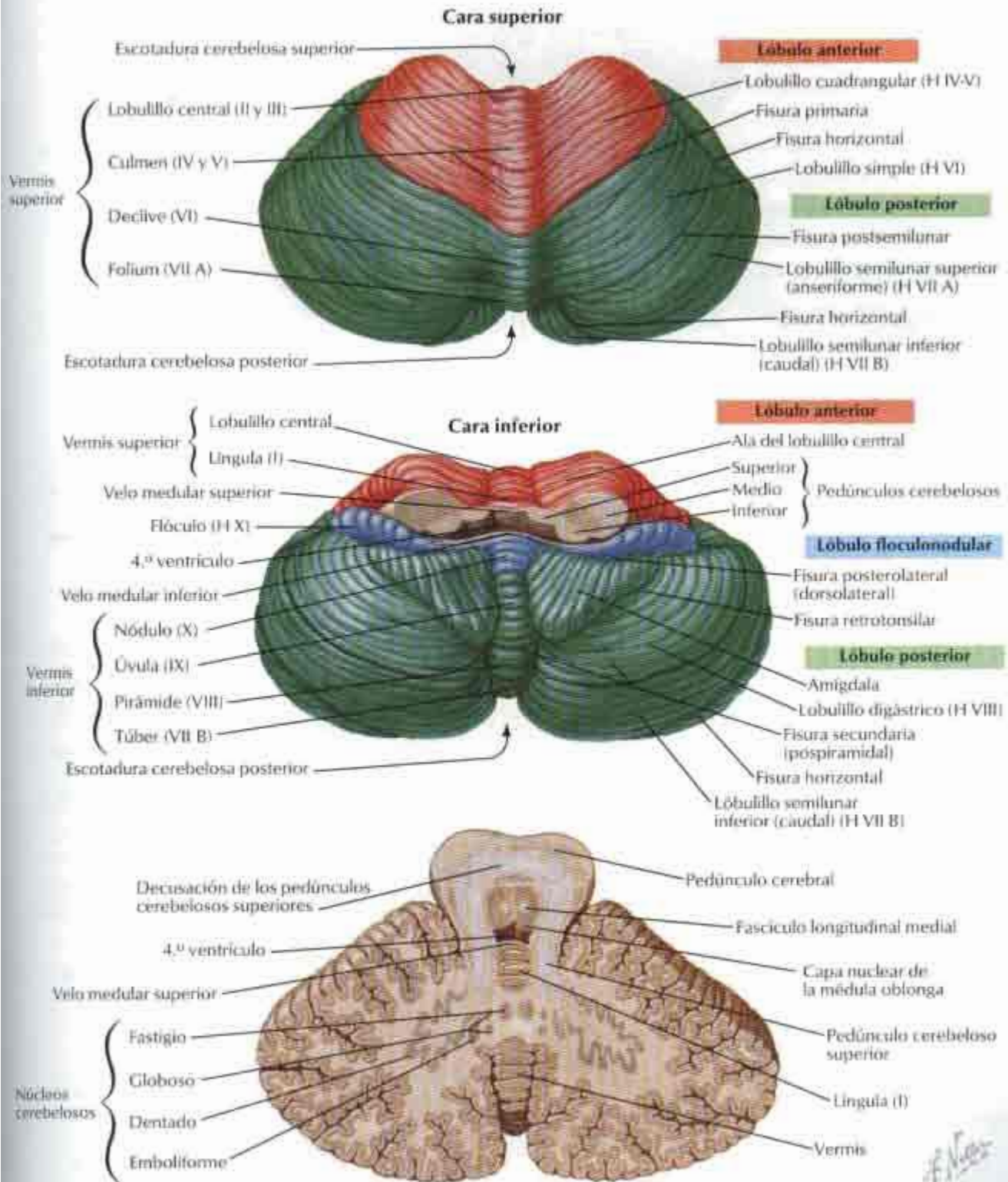
F. N. N. N.
© 1988



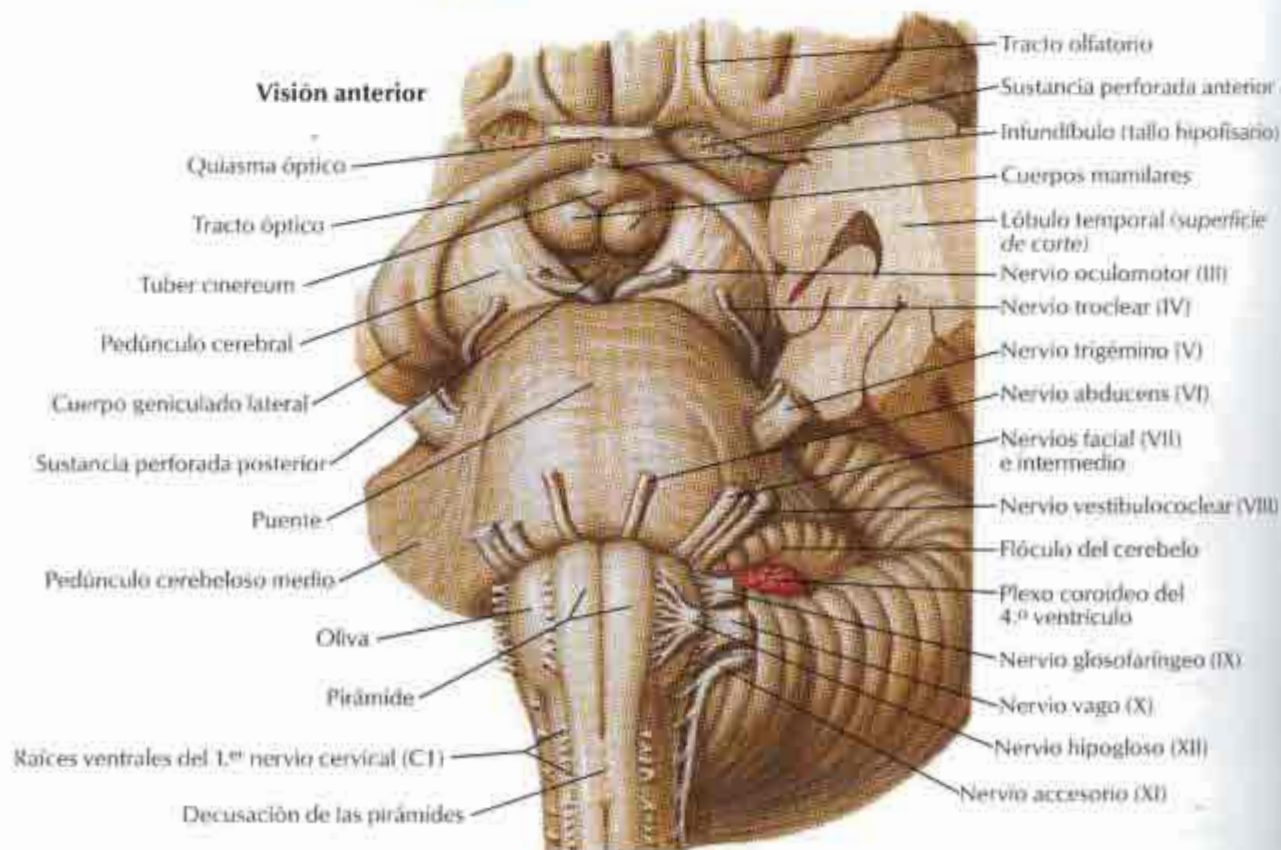
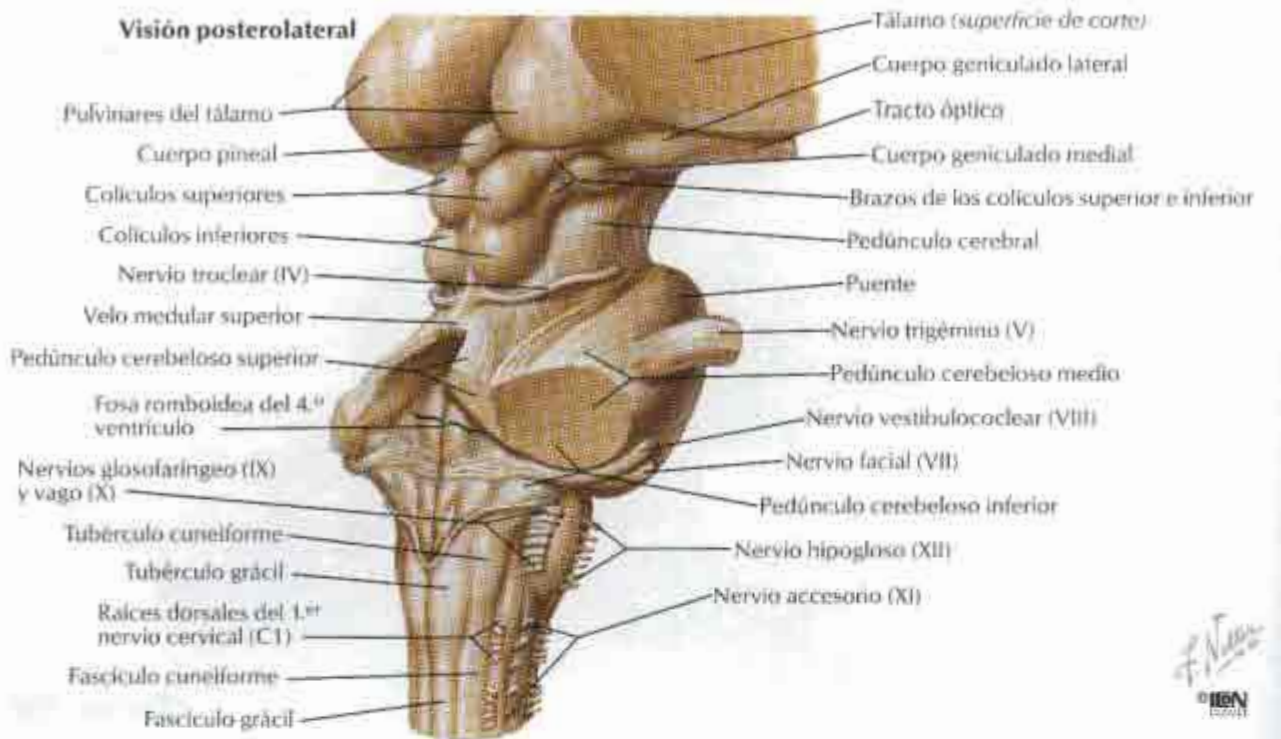
Fórnix: esquema



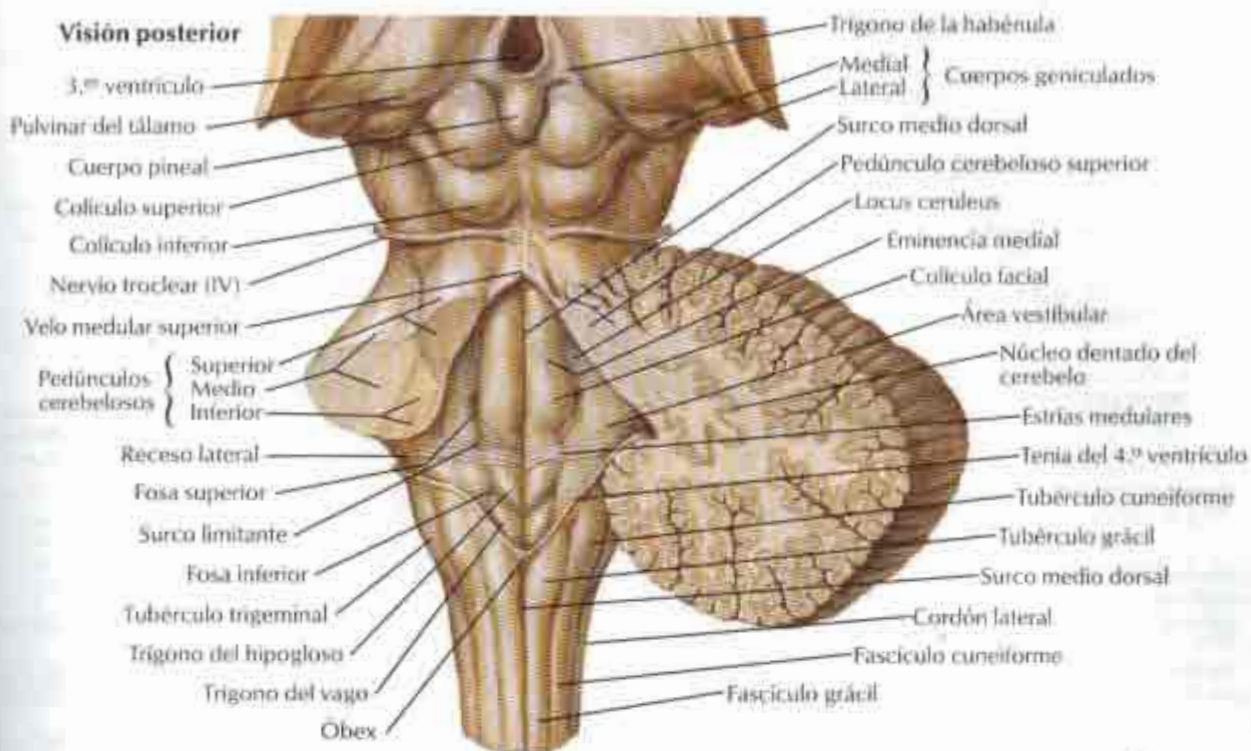
Sección coronal: visión posterior



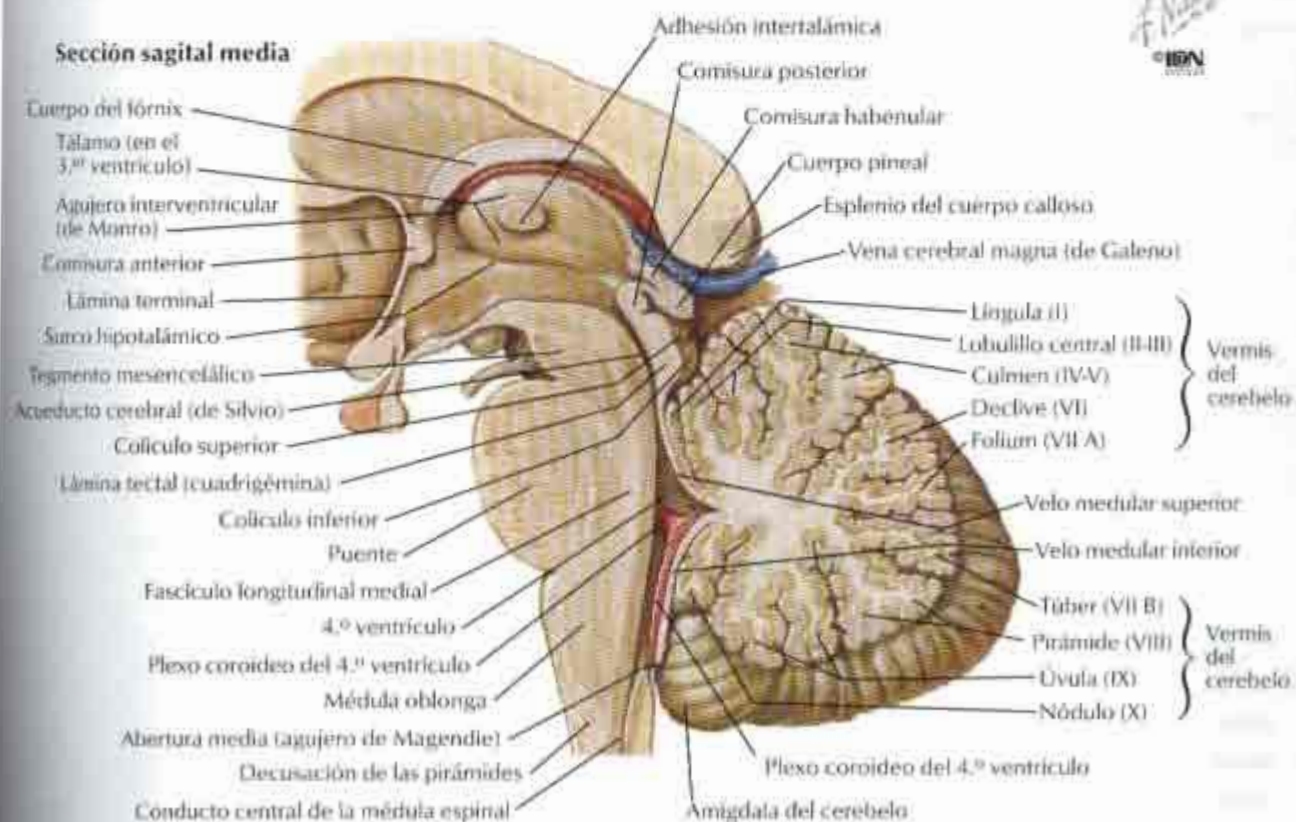
Tronco del encéfalo



Visión posterior

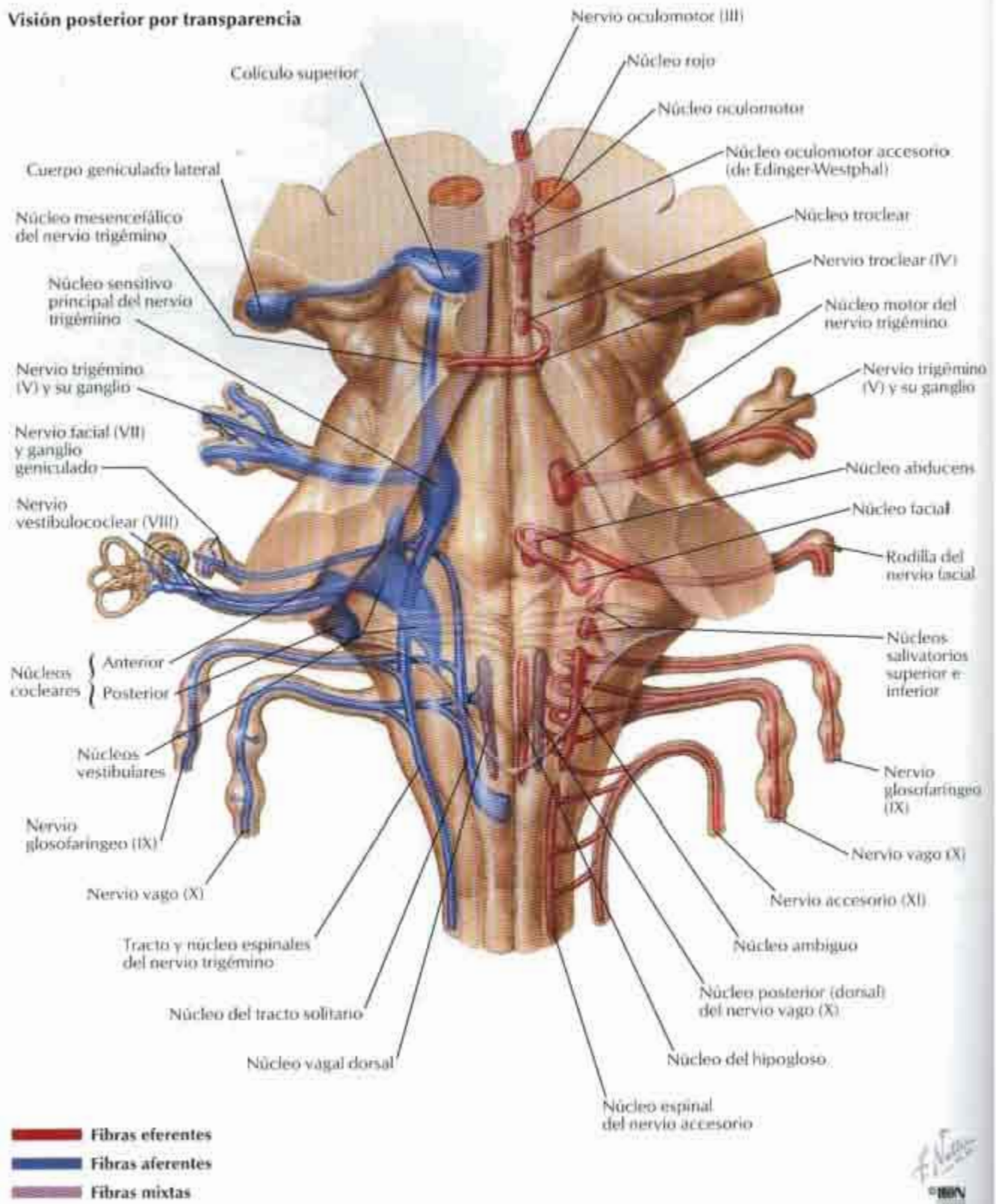


Sección sagital media



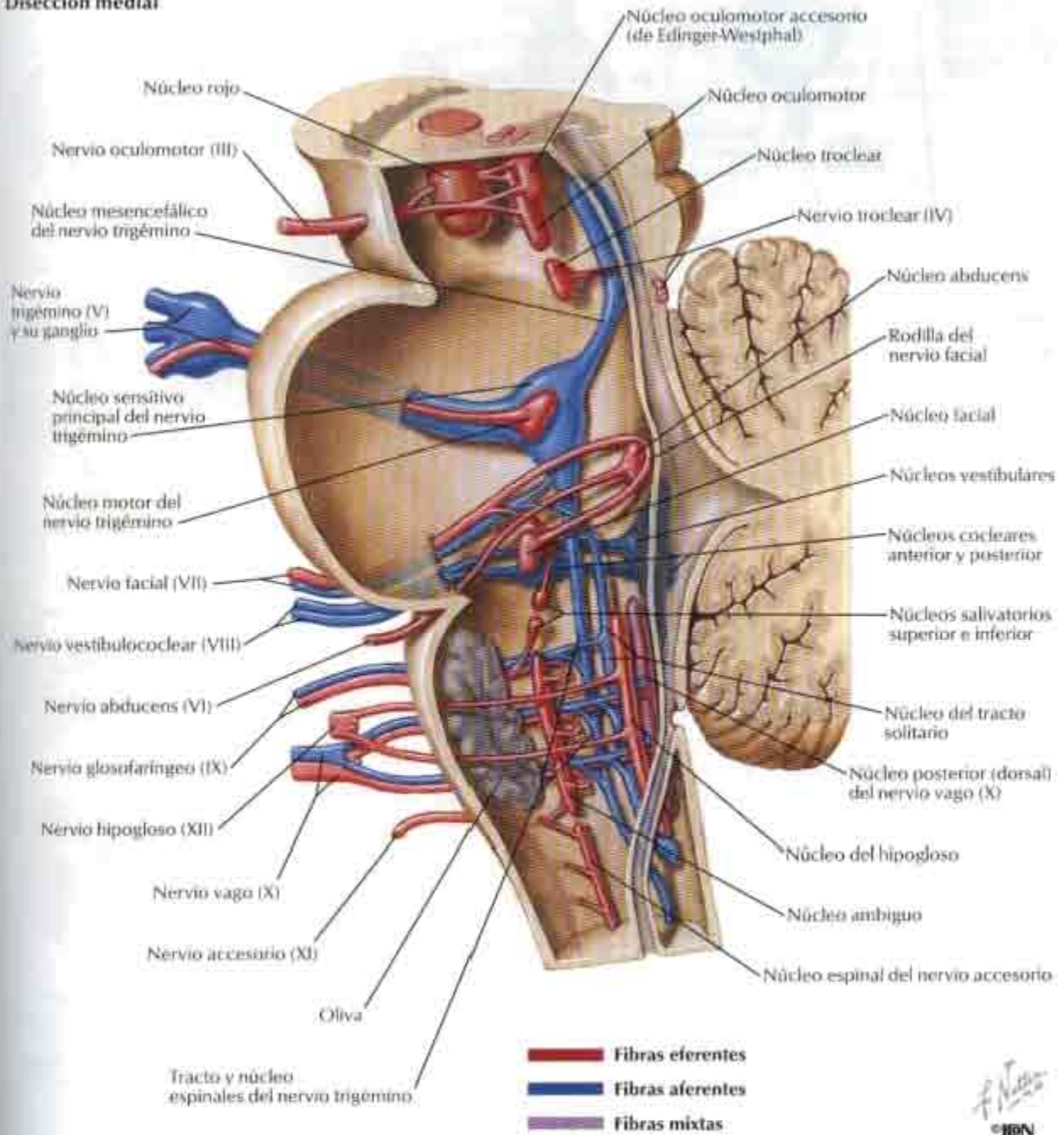
Núcleos de los nervios craneales en el tronco del encéfalo: esquema

Visión posterior por transparencia



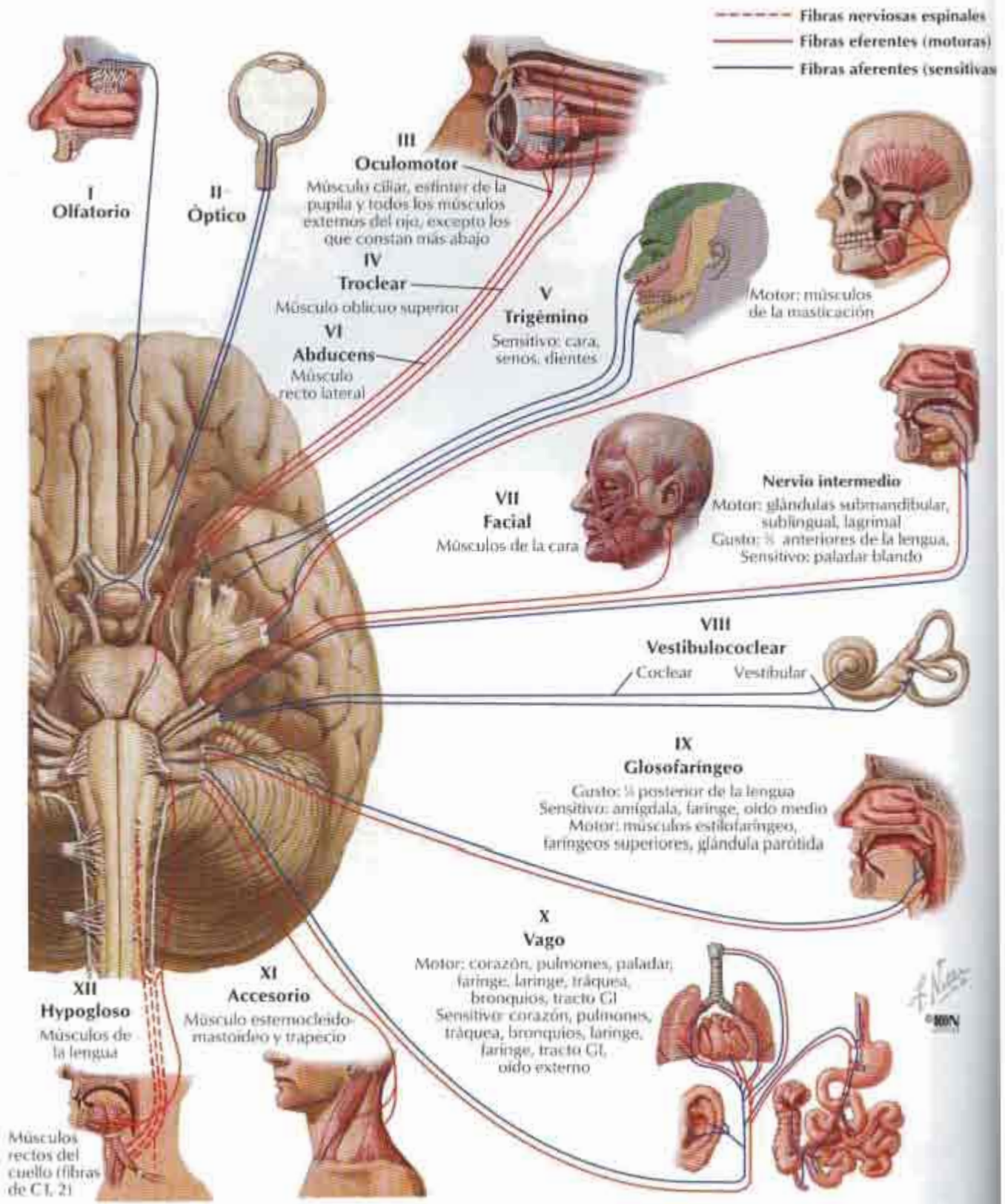
Núcleos de los nervios craneales en el tronco del encéfalo: esquema (continuación)

Disección medial

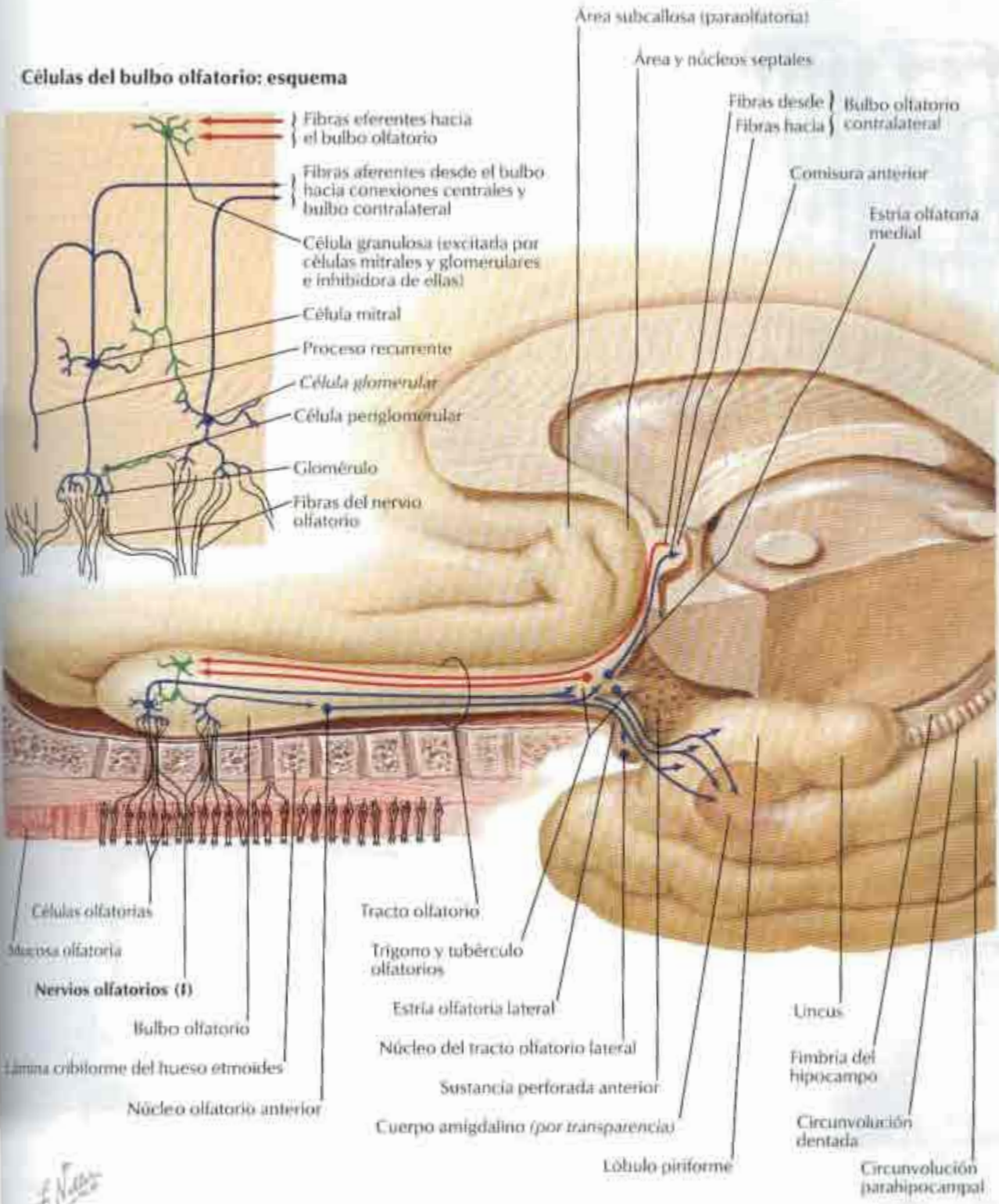
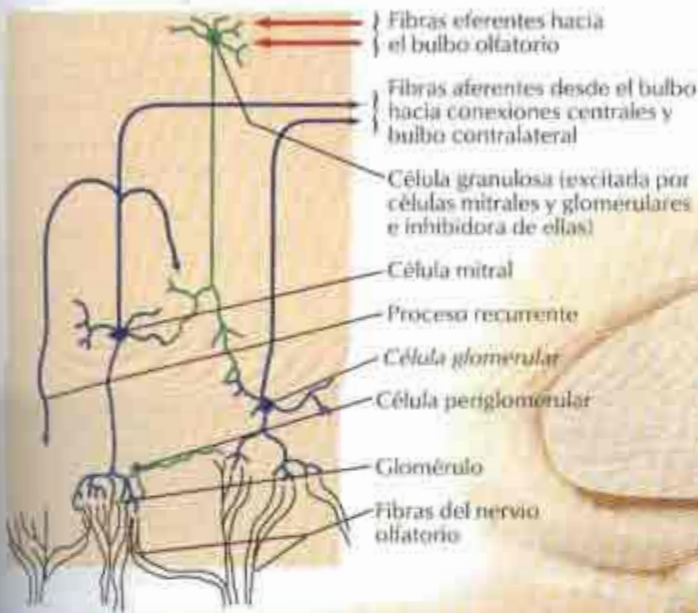


F. Navarro
© IBERNA

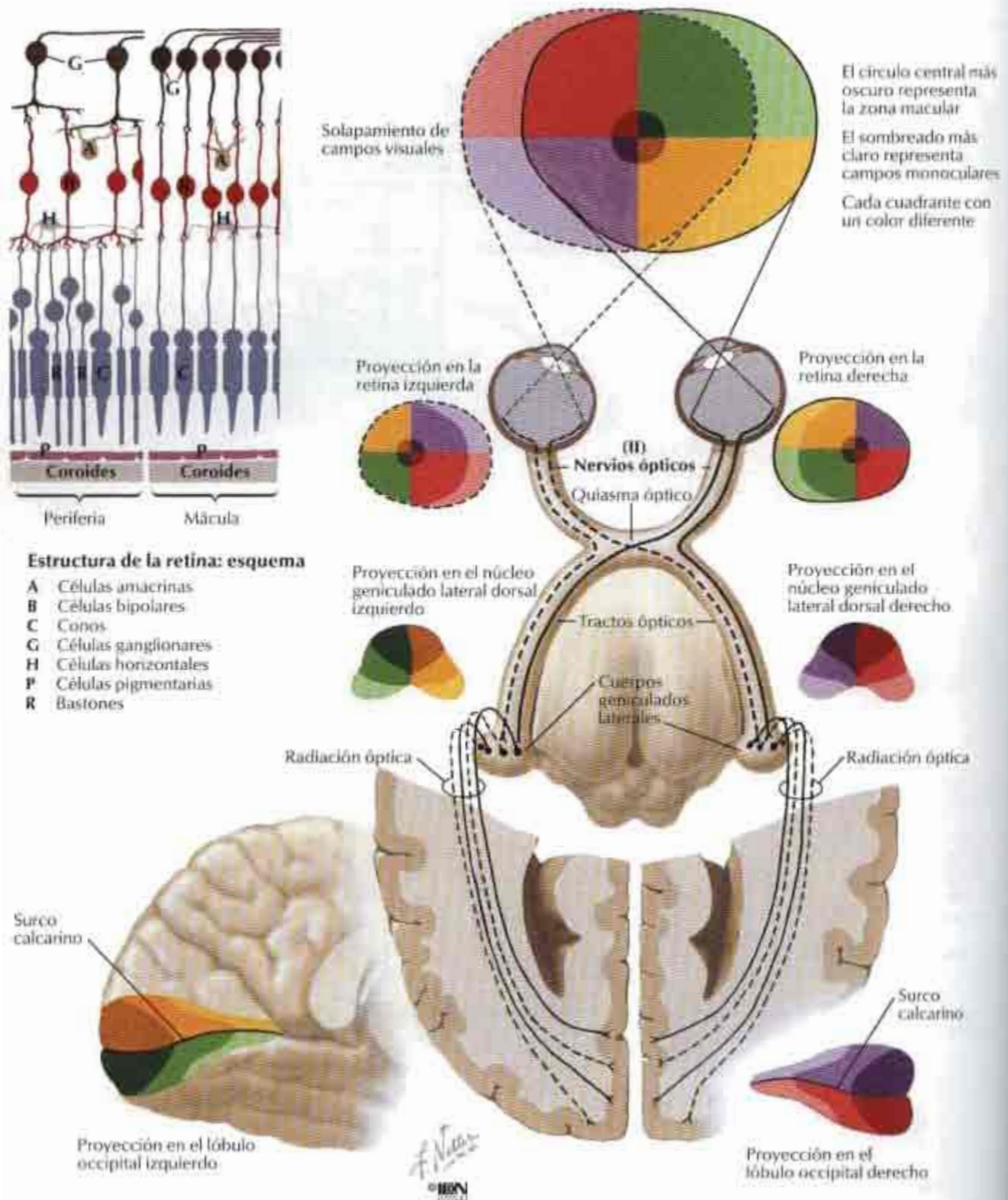
Nervios craneales (distribución motora y sensitiva): esquema



Células del bulbo olfatorio: esquema

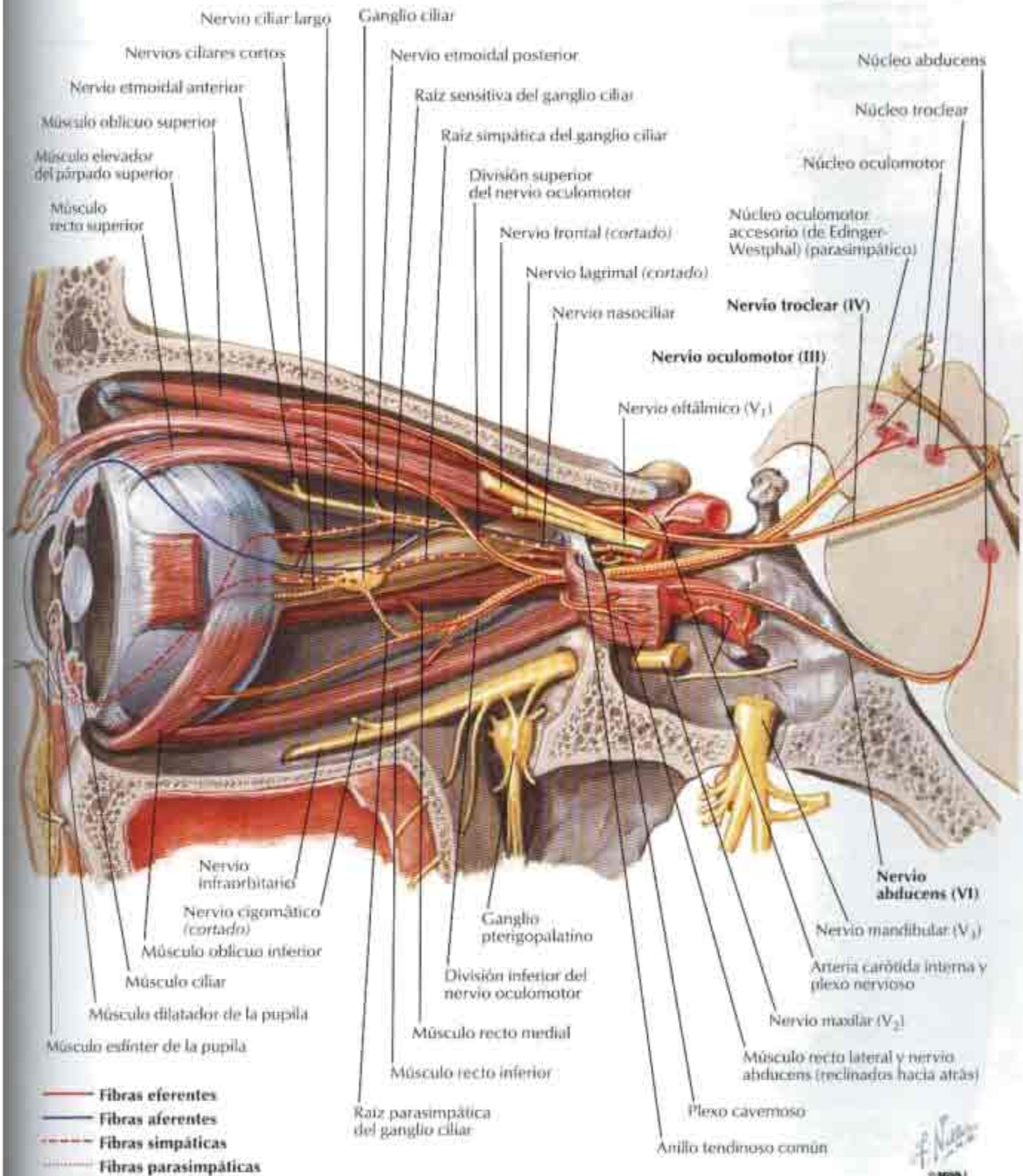


Nervio óptico (II) (vía óptica): esquema



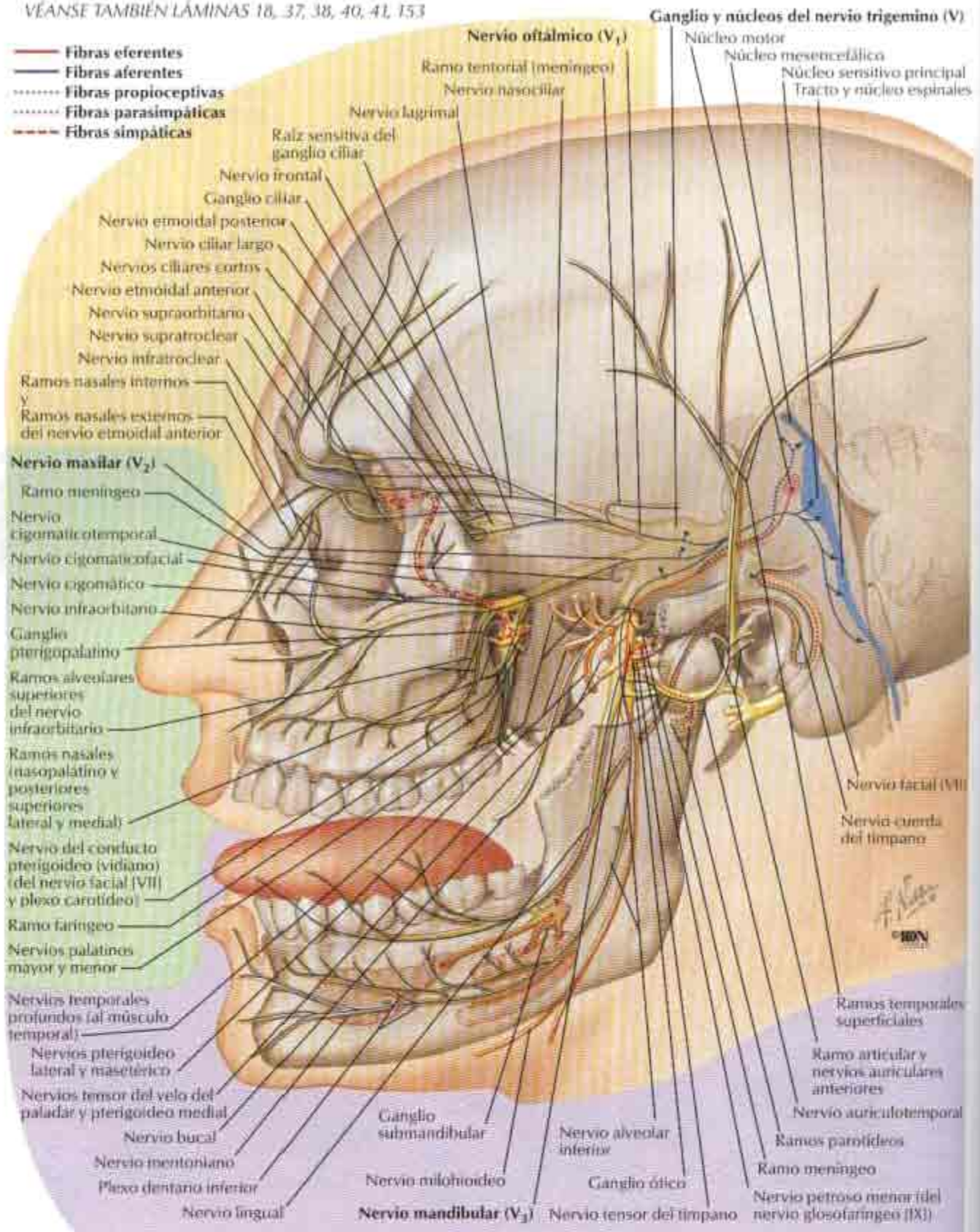
Nervios oculomotor (III), troclear (IV) y abducens (VI): esquema

VEÁNSE TAMBIÉN LÁMINAS 81, 126, 153



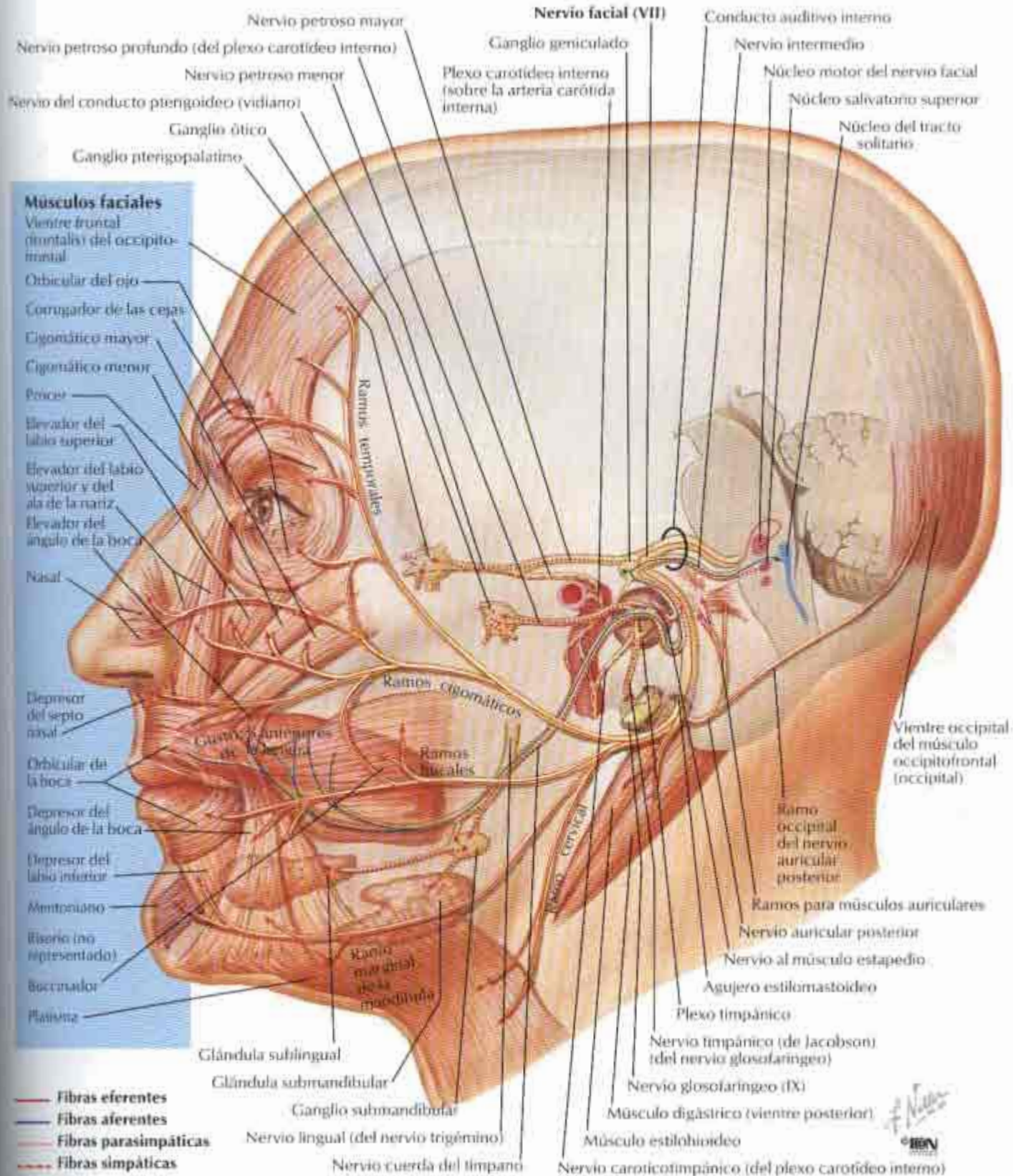
Nervio trigémino (V): esquema

VÉANSE TAMBIÉN LÁMINAS 18, 37, 38, 40, 41, 153

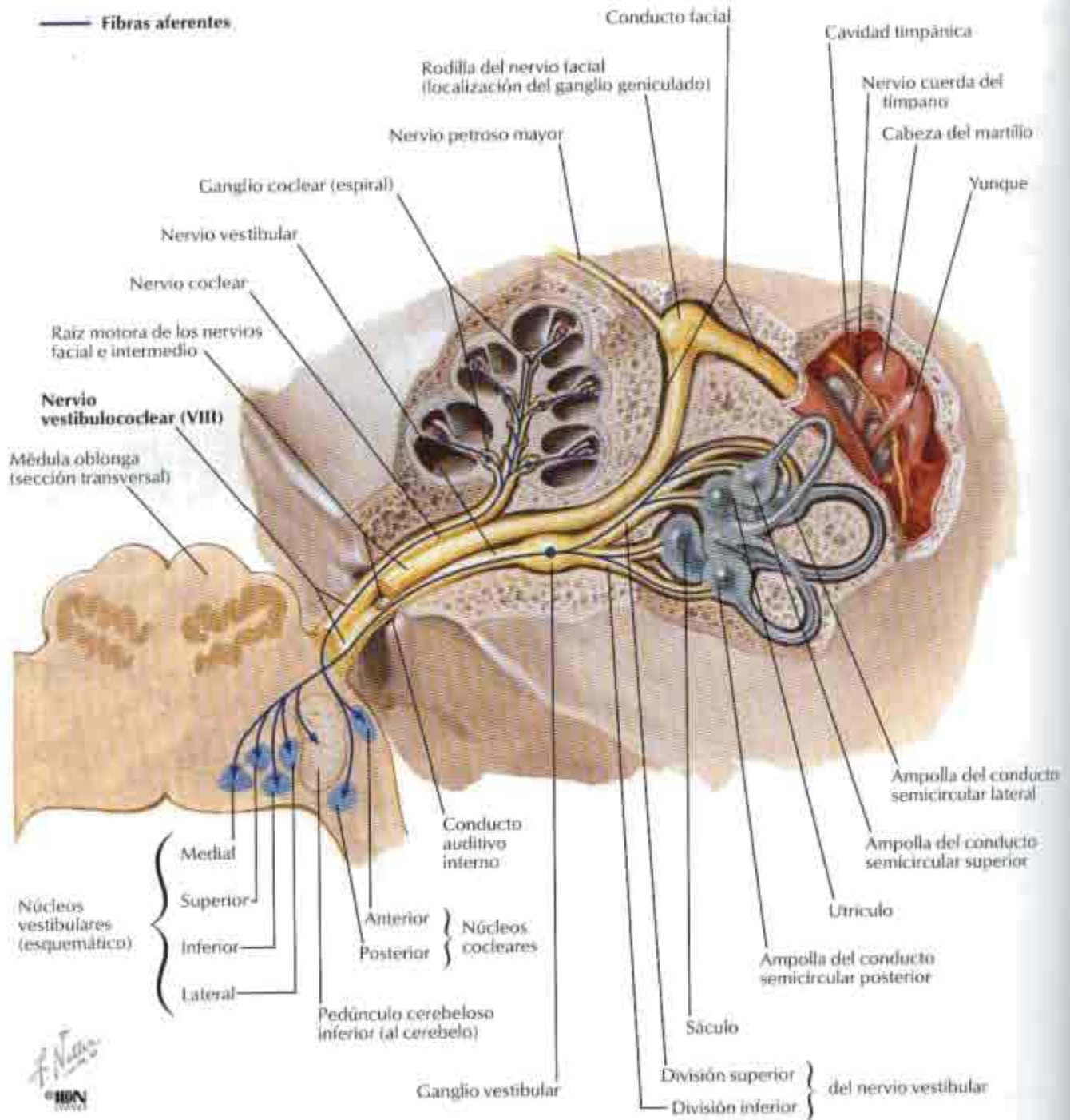


Nervio facial (VII): esquema

VEÁNSE TAMBIÉN LÁMINAS 19, 153

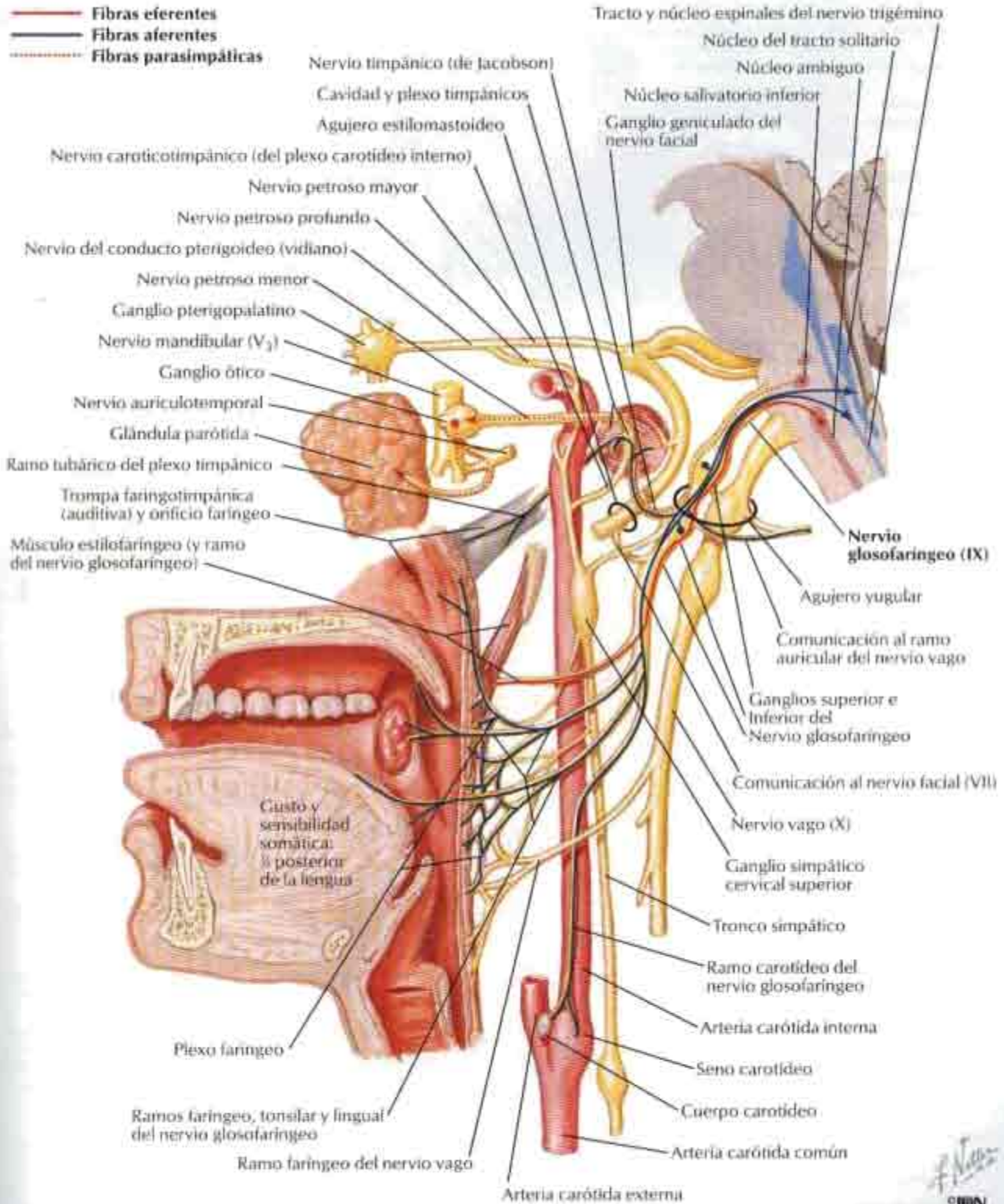


Nervio vestibulococlear (VIII): esquema



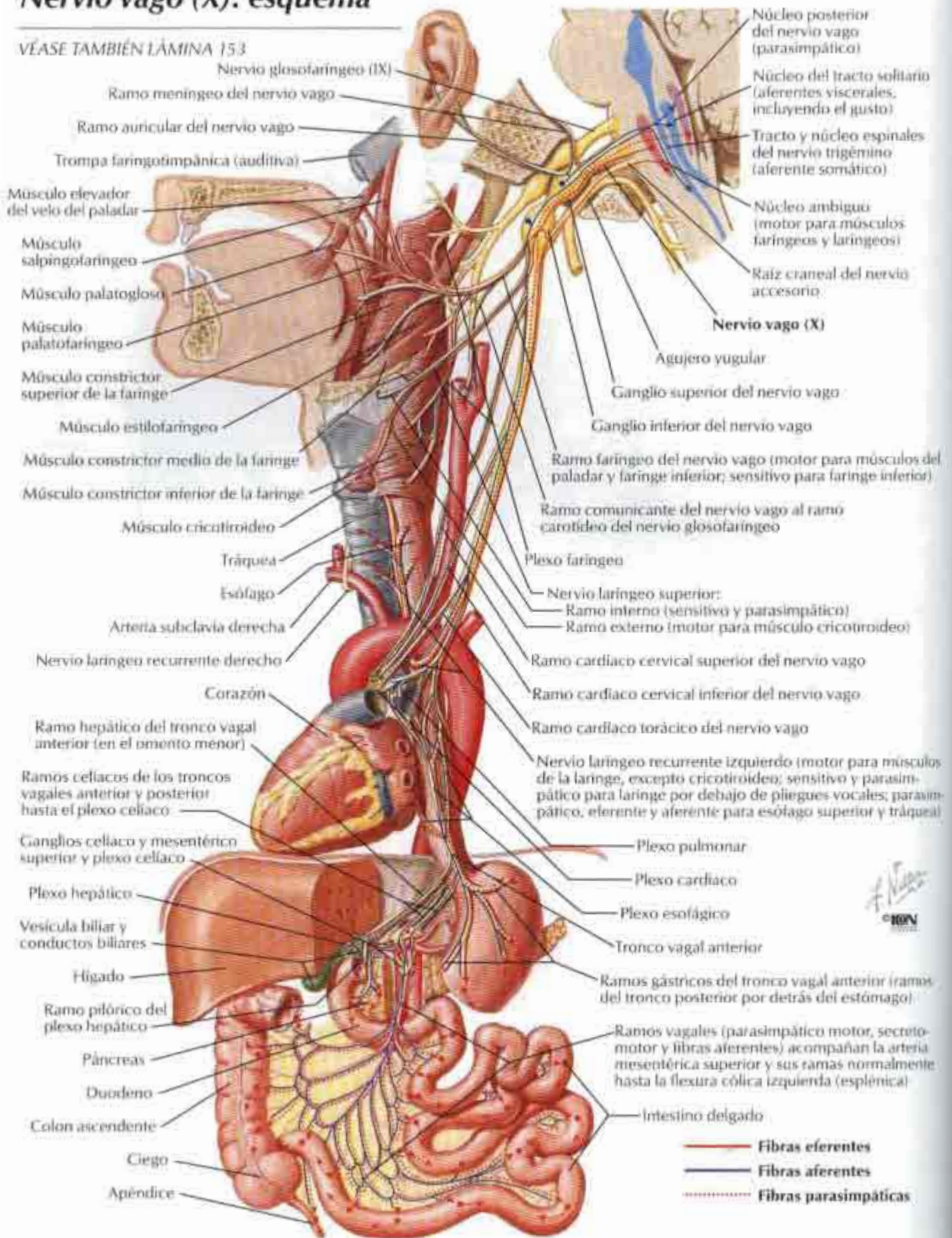
Nervio glossofaríngeo (IX): esquema

VEÁSE TAMBIÉN LÁMINA 153



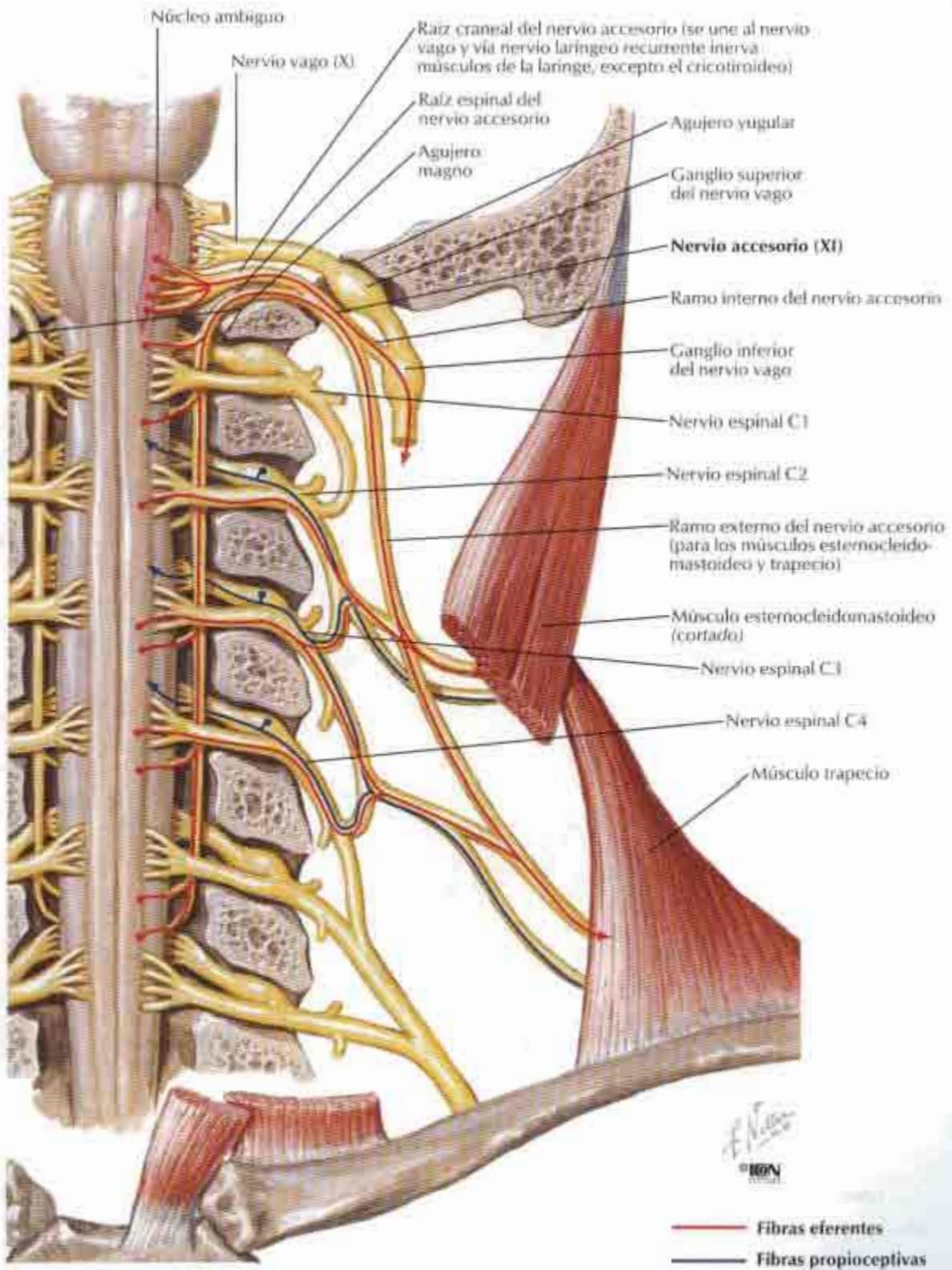
Nervio vago (X): esquema

VÉASE TAMBIÉN LÁMINA 153



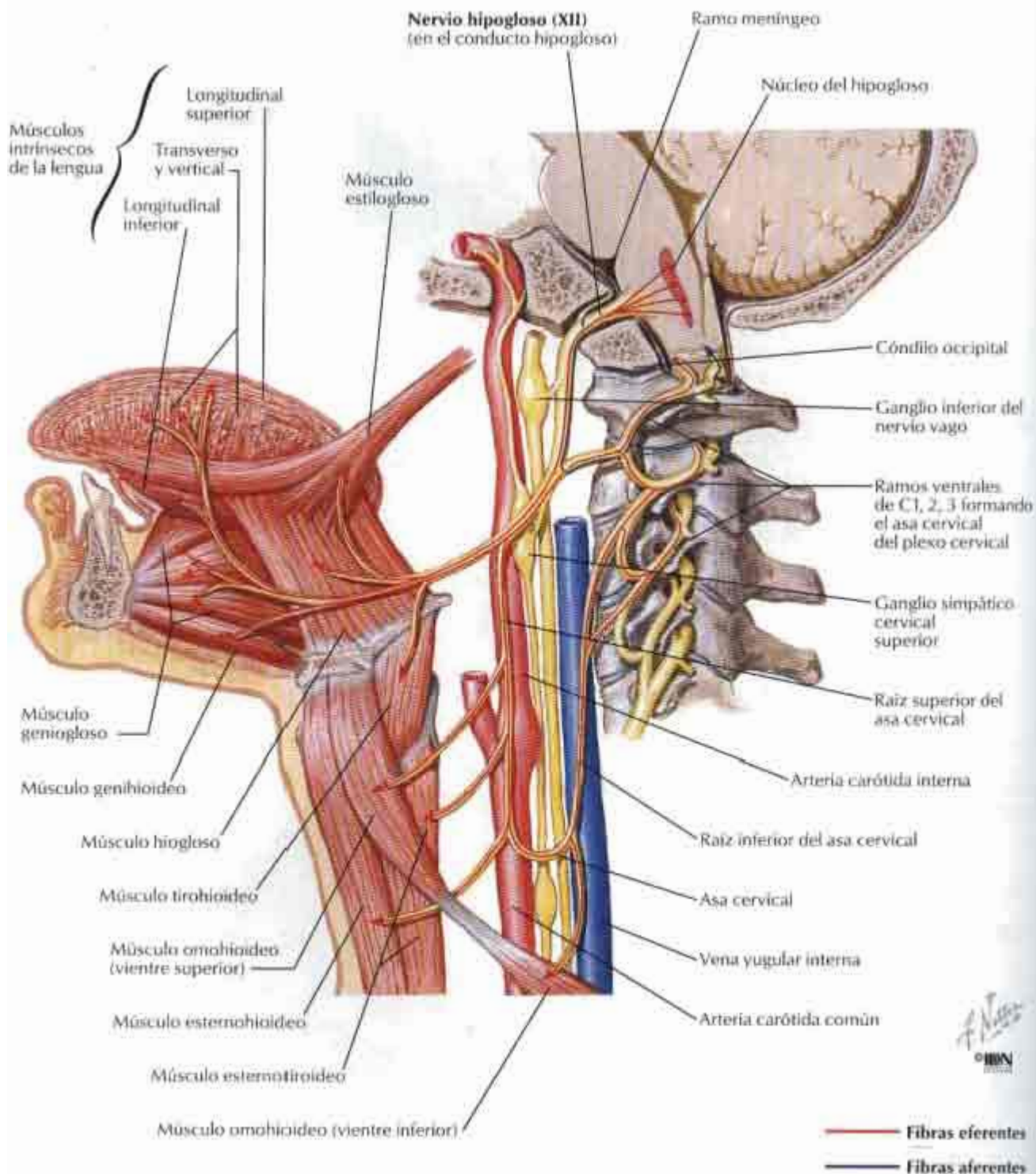
Nervio accesorio (XI): esquema

VÉASE TAMBIÉN LÁMINA 27



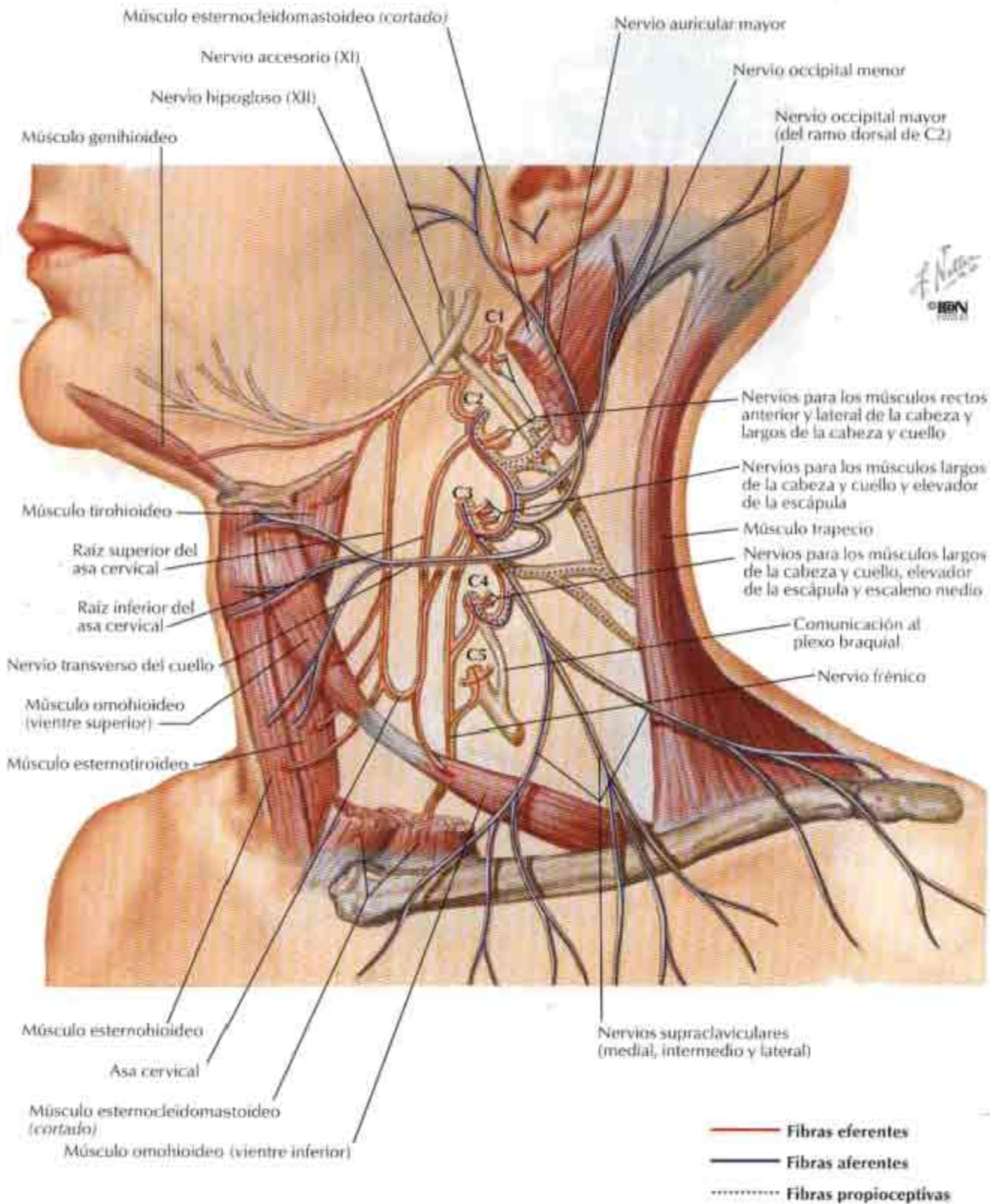
Nervio hipogloso (XII): esquema

VÉASE TAMBIÉN LÁMINA 27



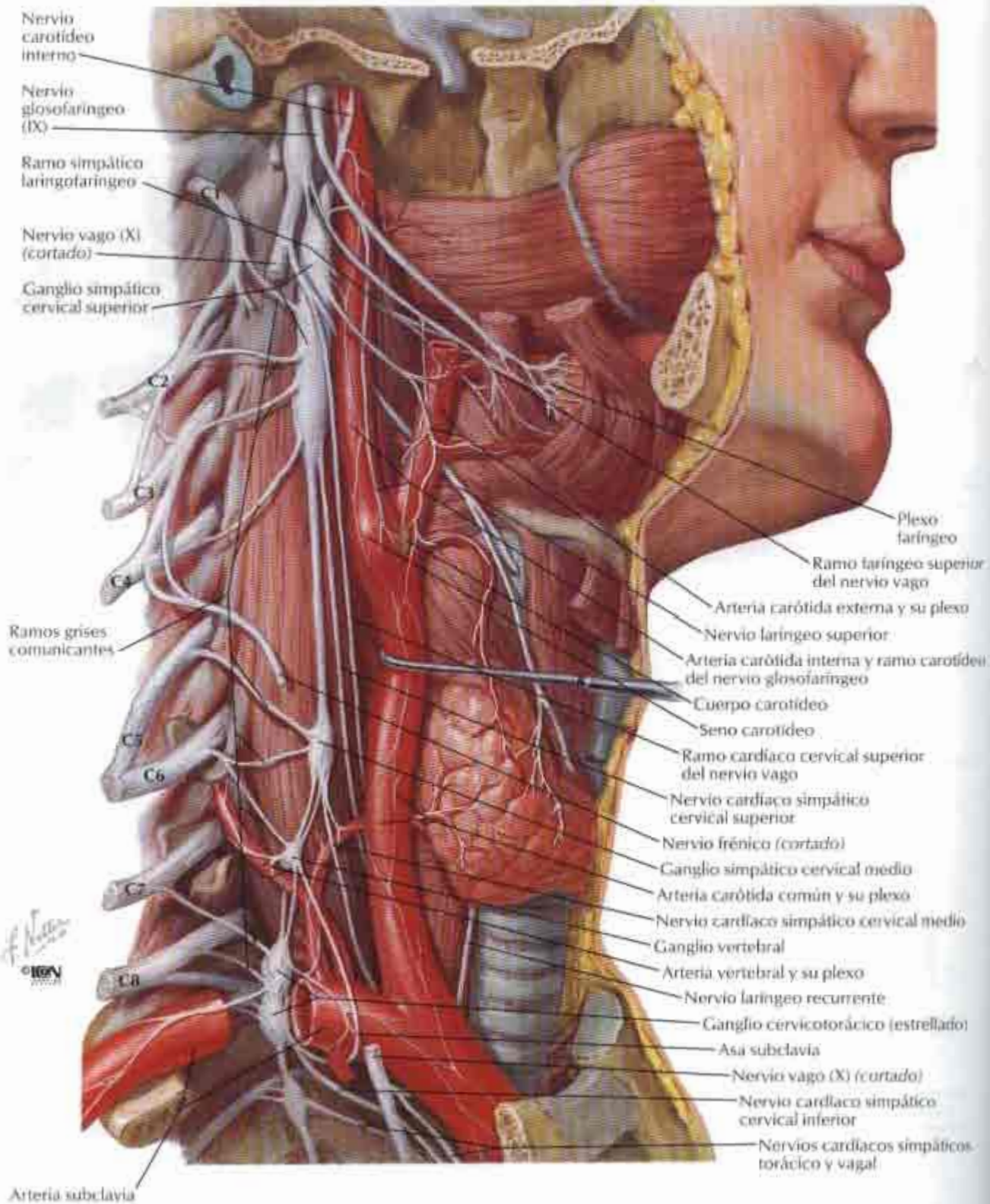
Plexo cervical: esquema

VEÁSE TAMBIÉN LÁMINA 27



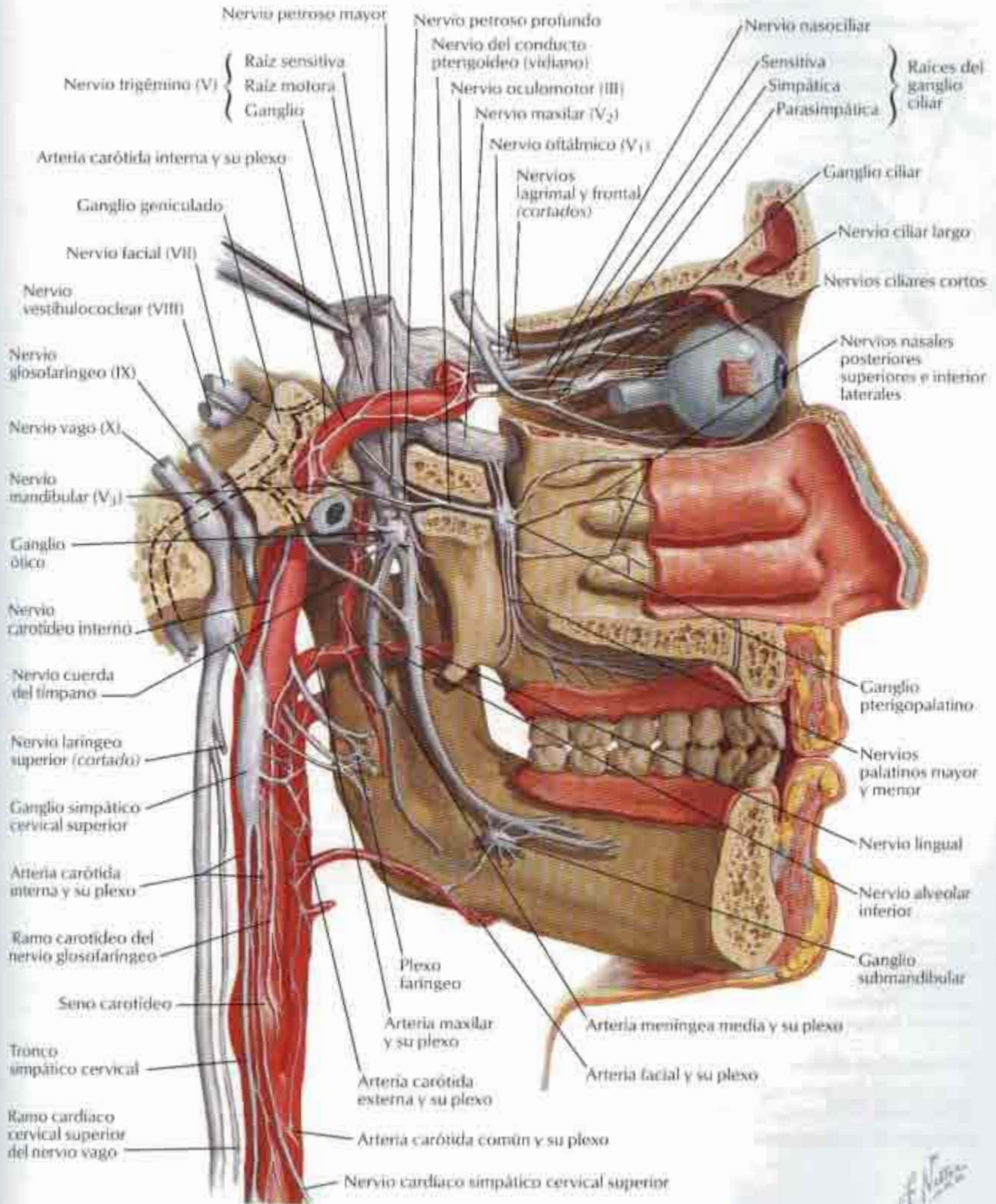
Nervios autónomos en el cuello

VEÁNSE TAMBIÉN LÁMINAS 65, 119, 120, 152, 198, 214, 228, 300



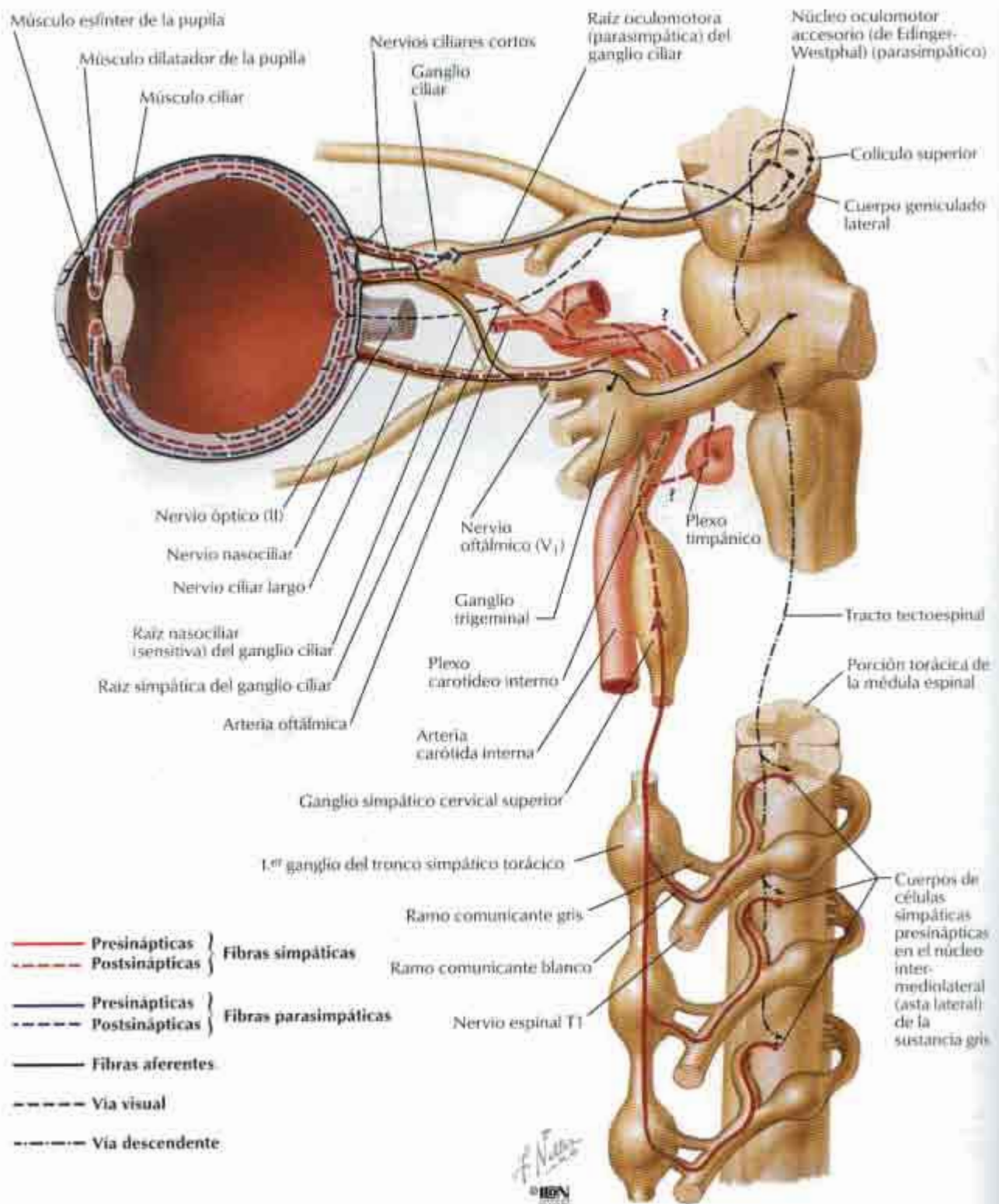
Nervios autónomos en la cabeza

VÉANSE TAMBIÉN LÁMINAS 39, 40, 41, 81, 115, 126, 127, 128, 152



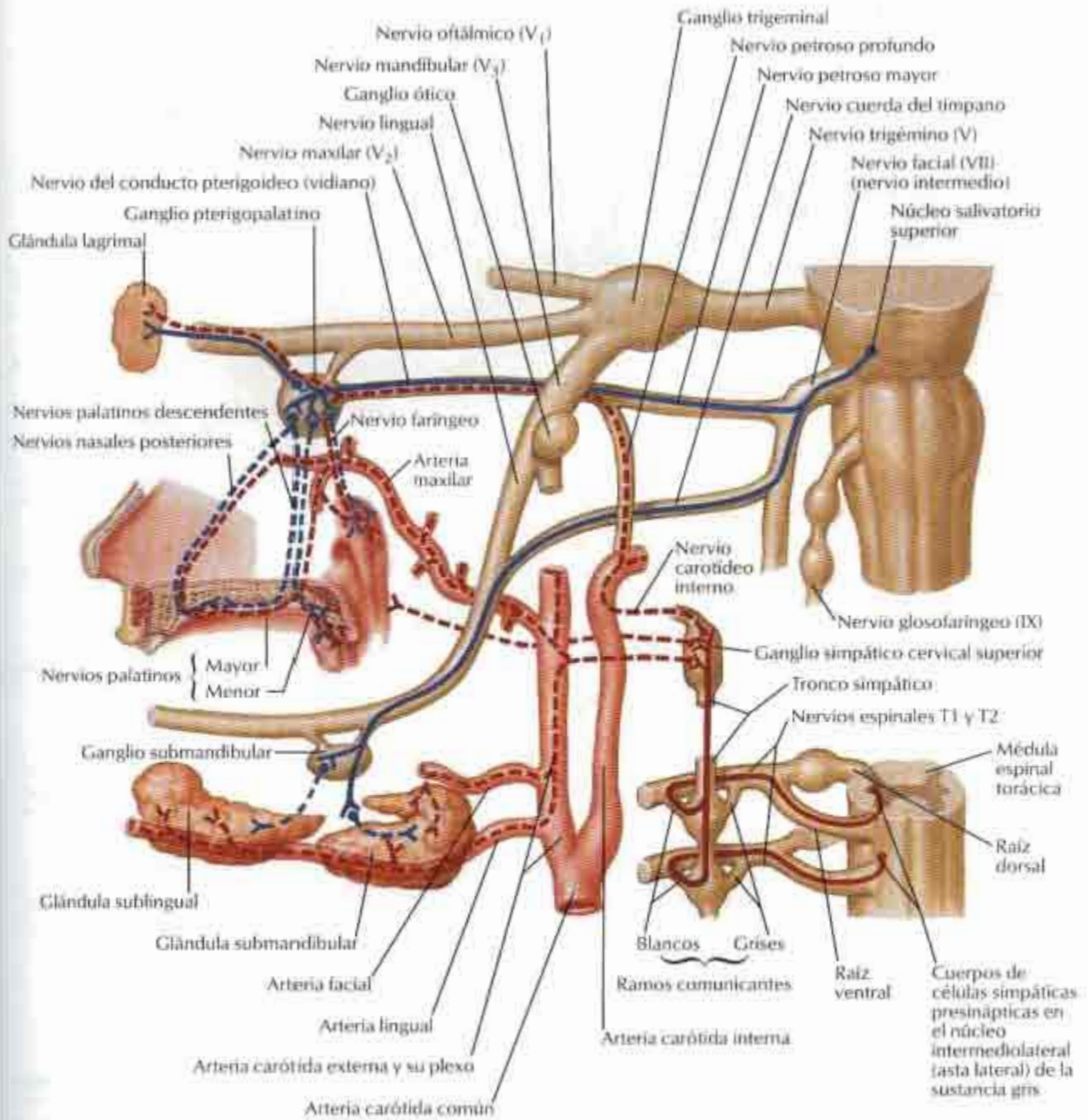
Ganglio ciliar: esquema

VÉASE TAMBIÉN LÁMINA 153



Ganglios pterigopalatino y submandibular: esquema

VÉASE TAMBIÉN LÁMINA 153

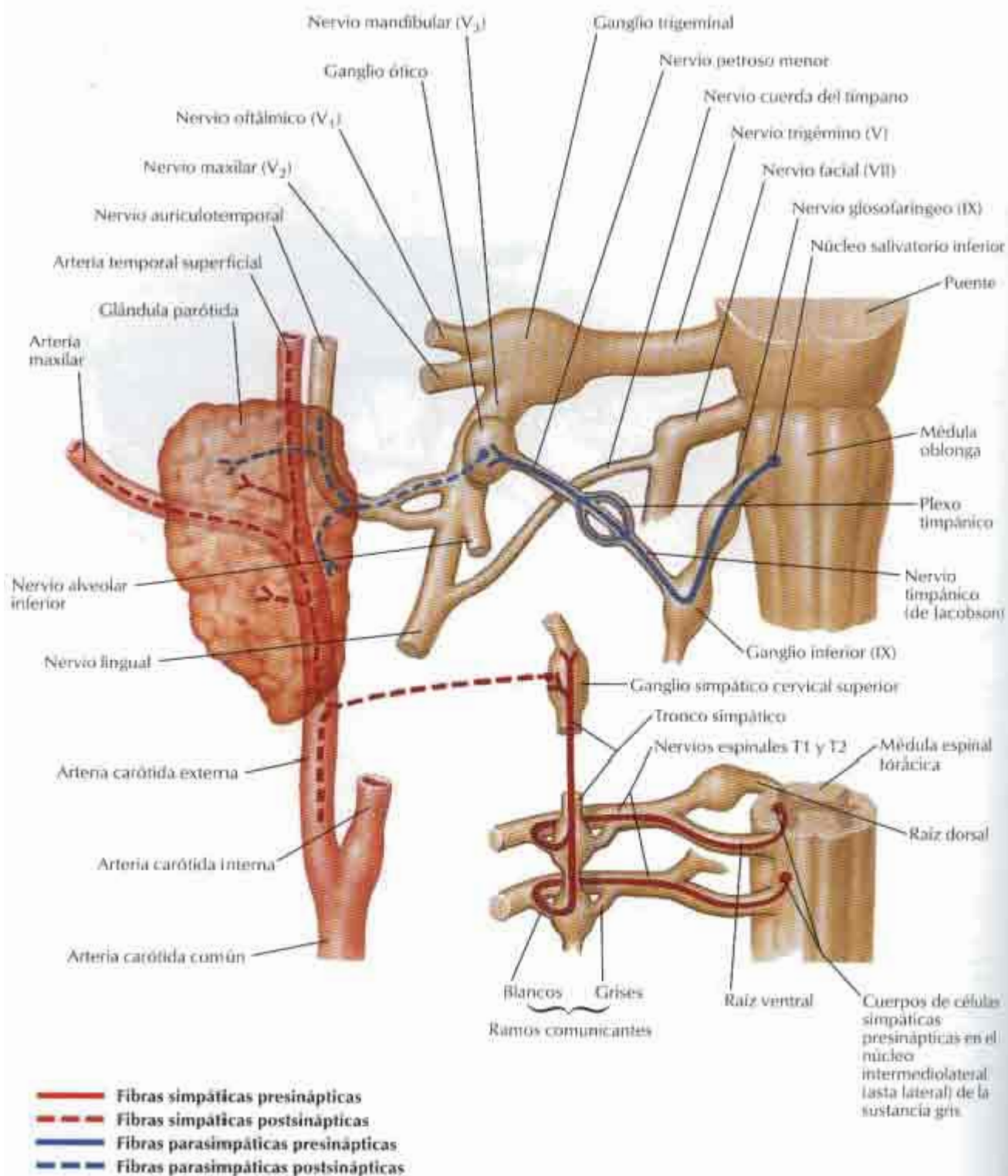


F. Navarro
PRON

- Fibras simpáticas presinápticas
- - - Fibras simpáticas postsinápticas
- Fibras parasimpáticas presinápticas
- - - Fibras parasimpáticas postsinápticas

Ganglio ótico: esquema

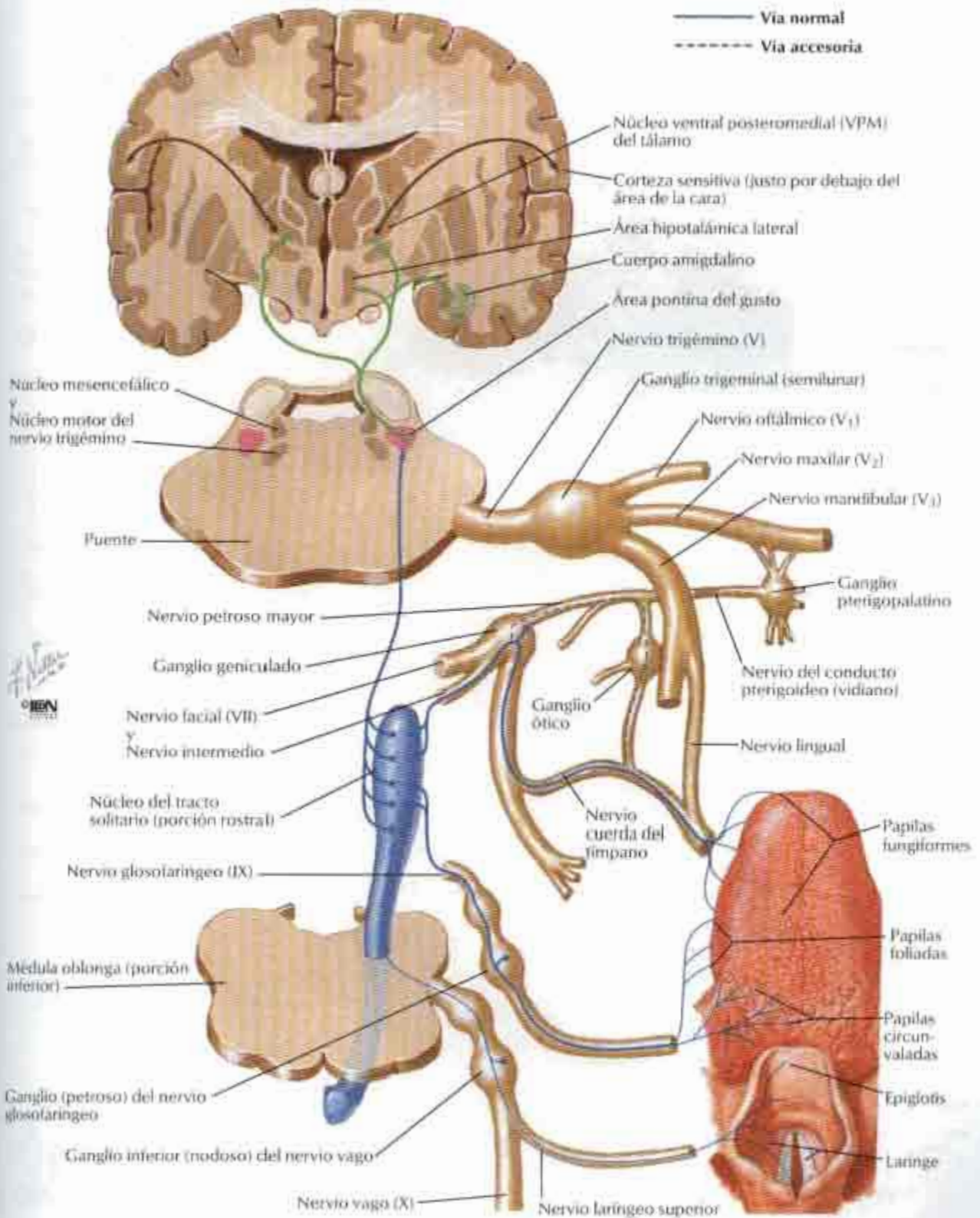
VÉASE TAMBIÉN LÁMINA 153



F. López
© IIBN 2002

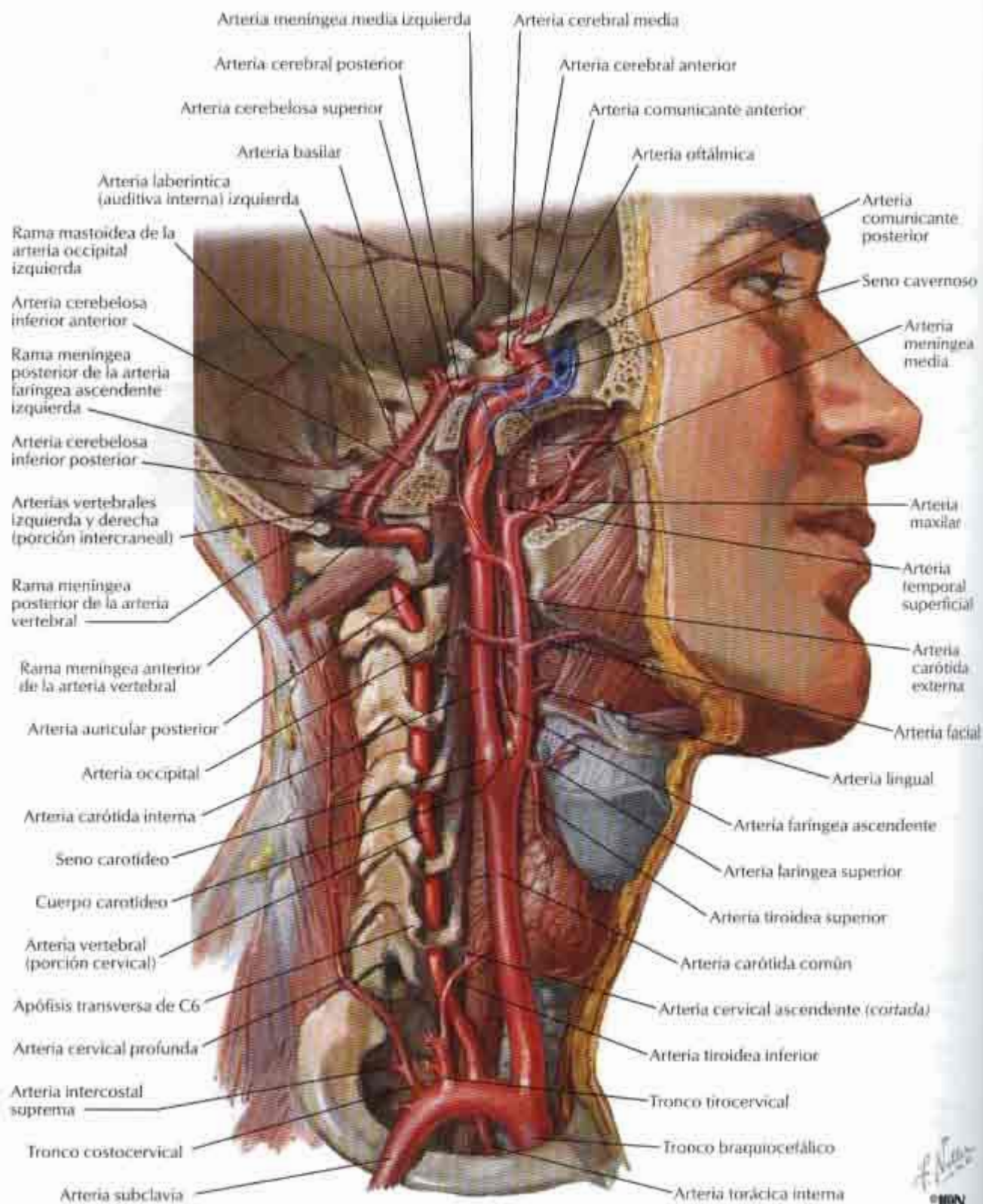
Vías gustativas: esquema

VÉANSE TAMBIÉN LÁMINAS 41, 89, 117, 119, 120

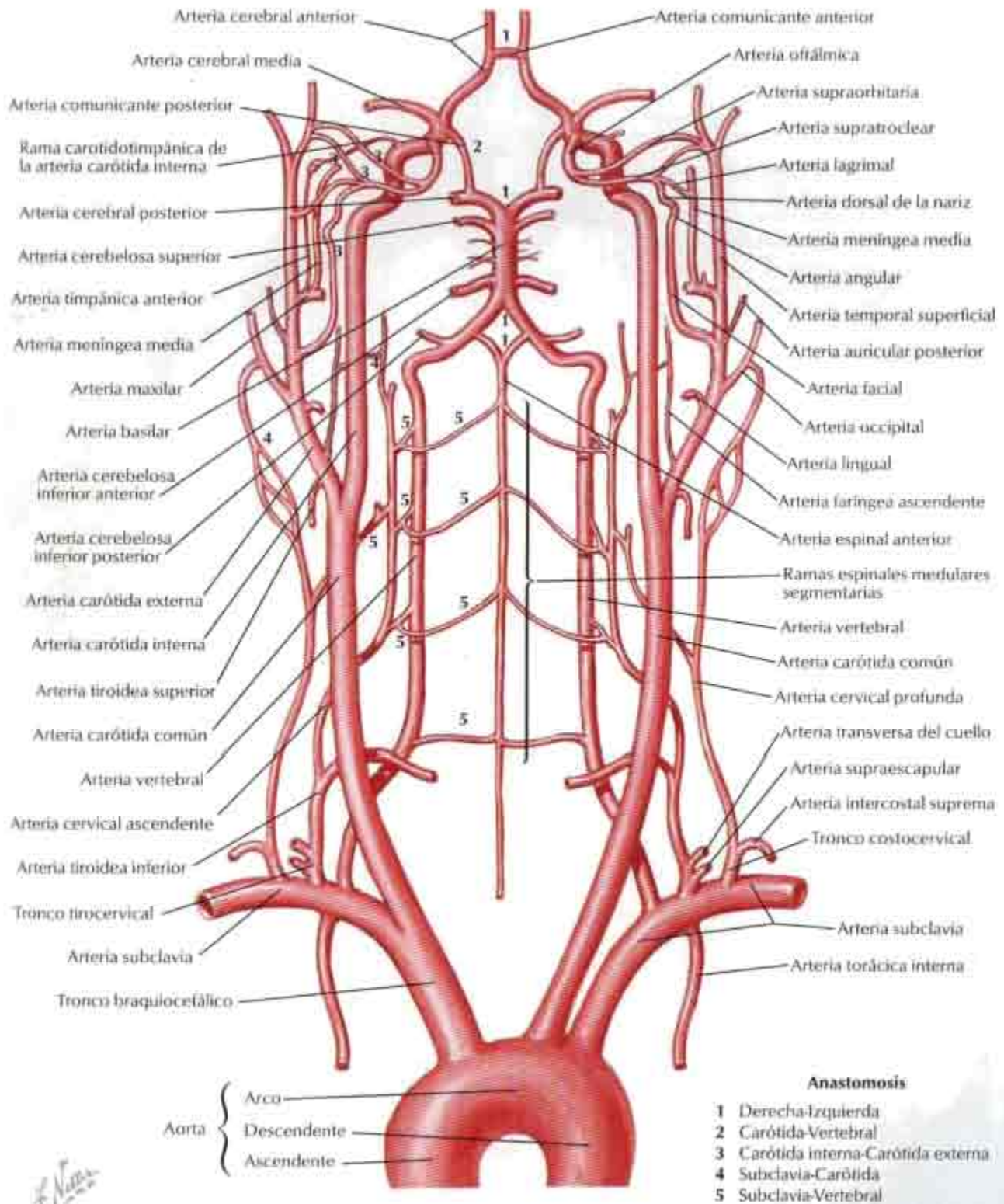


Arterias del encéfalo y meninges

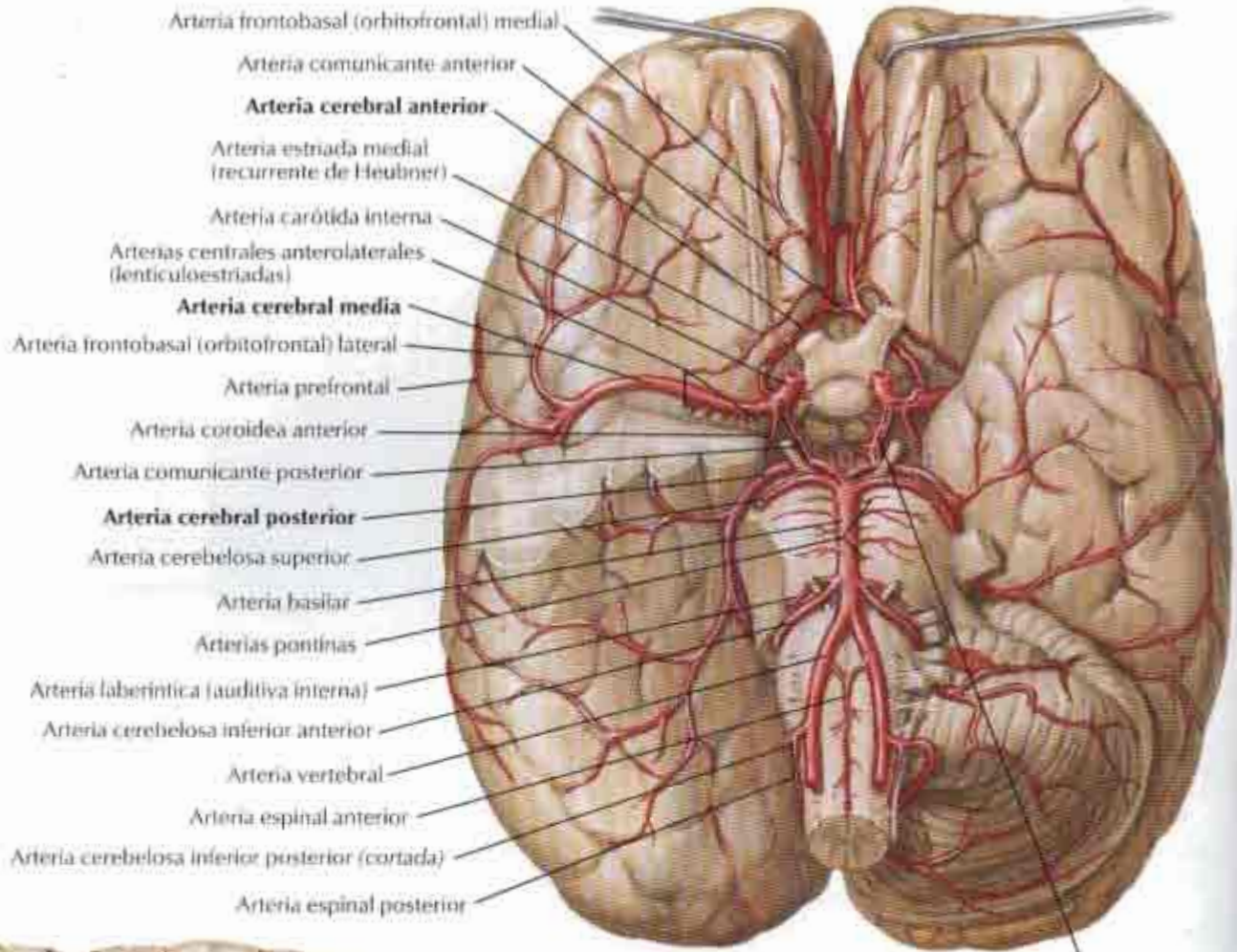
VÉANSE TAMBIÉN LÁMINAS 28, 29



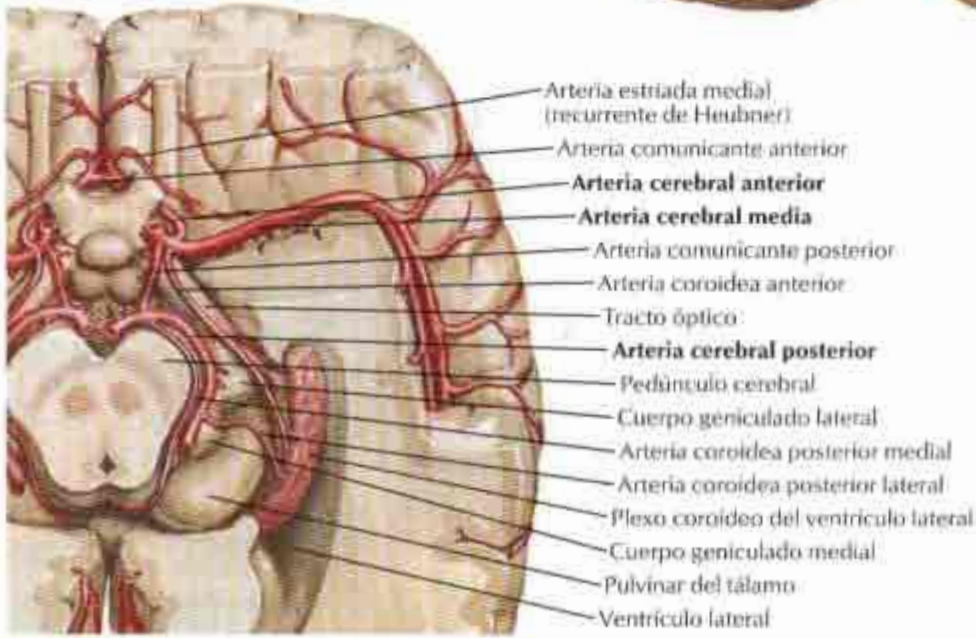
Arterias de encéfalo: esquema



Arterias del encéfalo: visiones inferiores



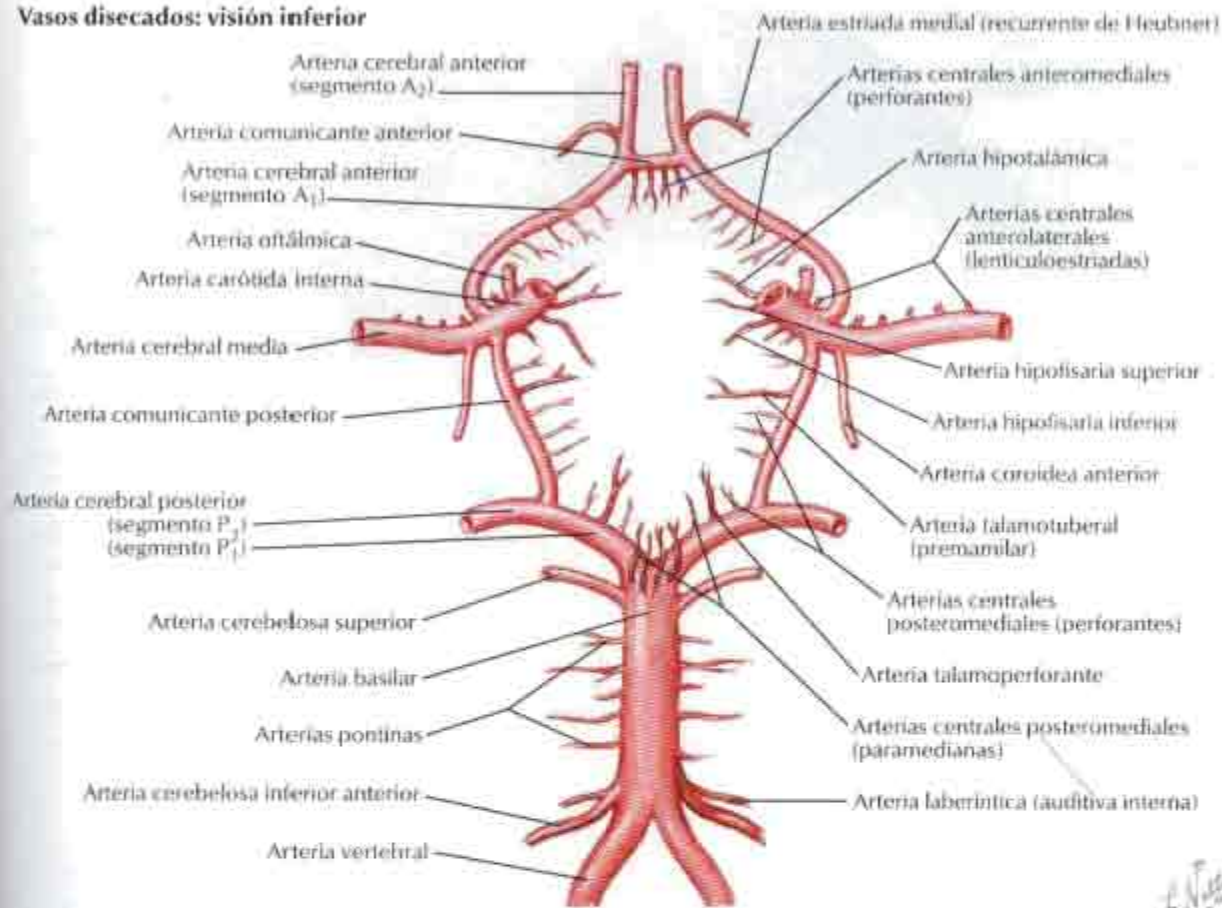
Circulo arterial del cerebro (de Willis) (línea discontinua)



Círculo arterial del cerebro (de Willis)

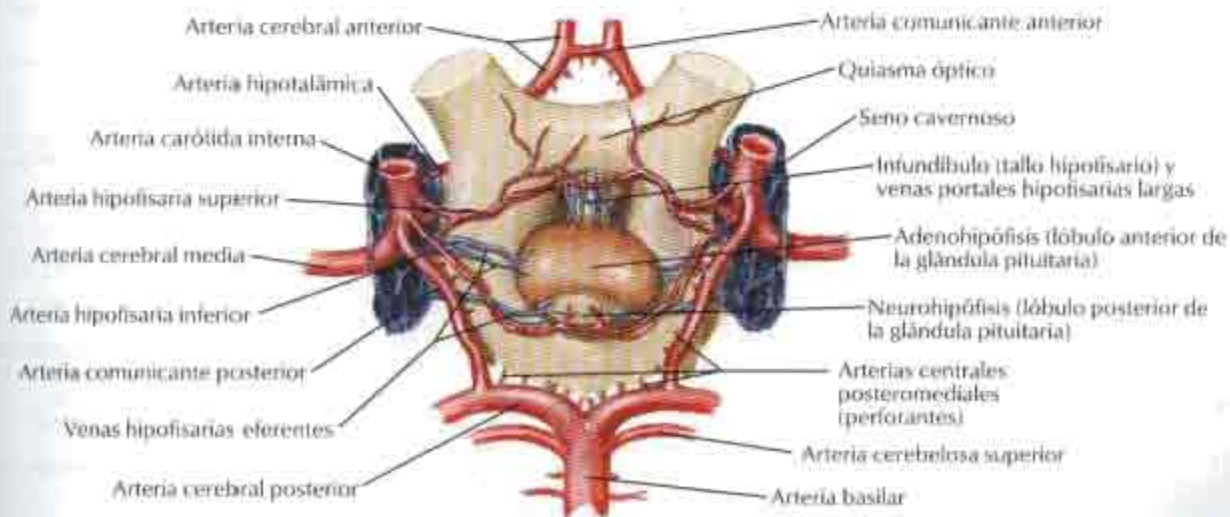
PARA LAS ARTERIAS HIPOFISARIAS VÉASE LÁMINA 141

Vasos disecados: visión inferior

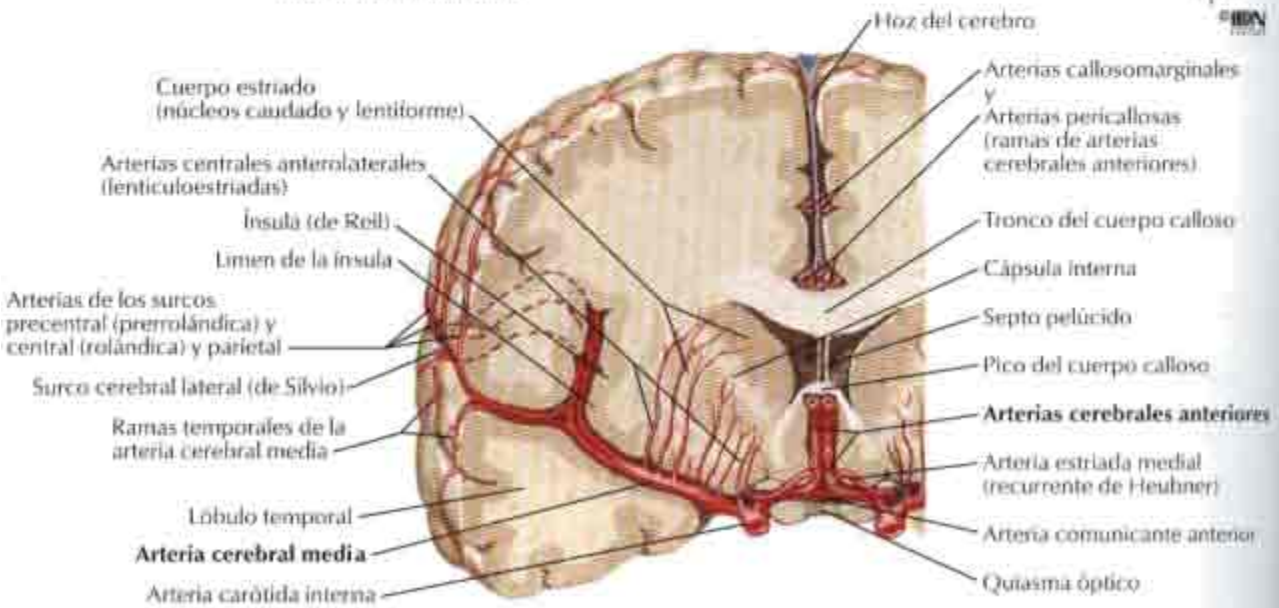
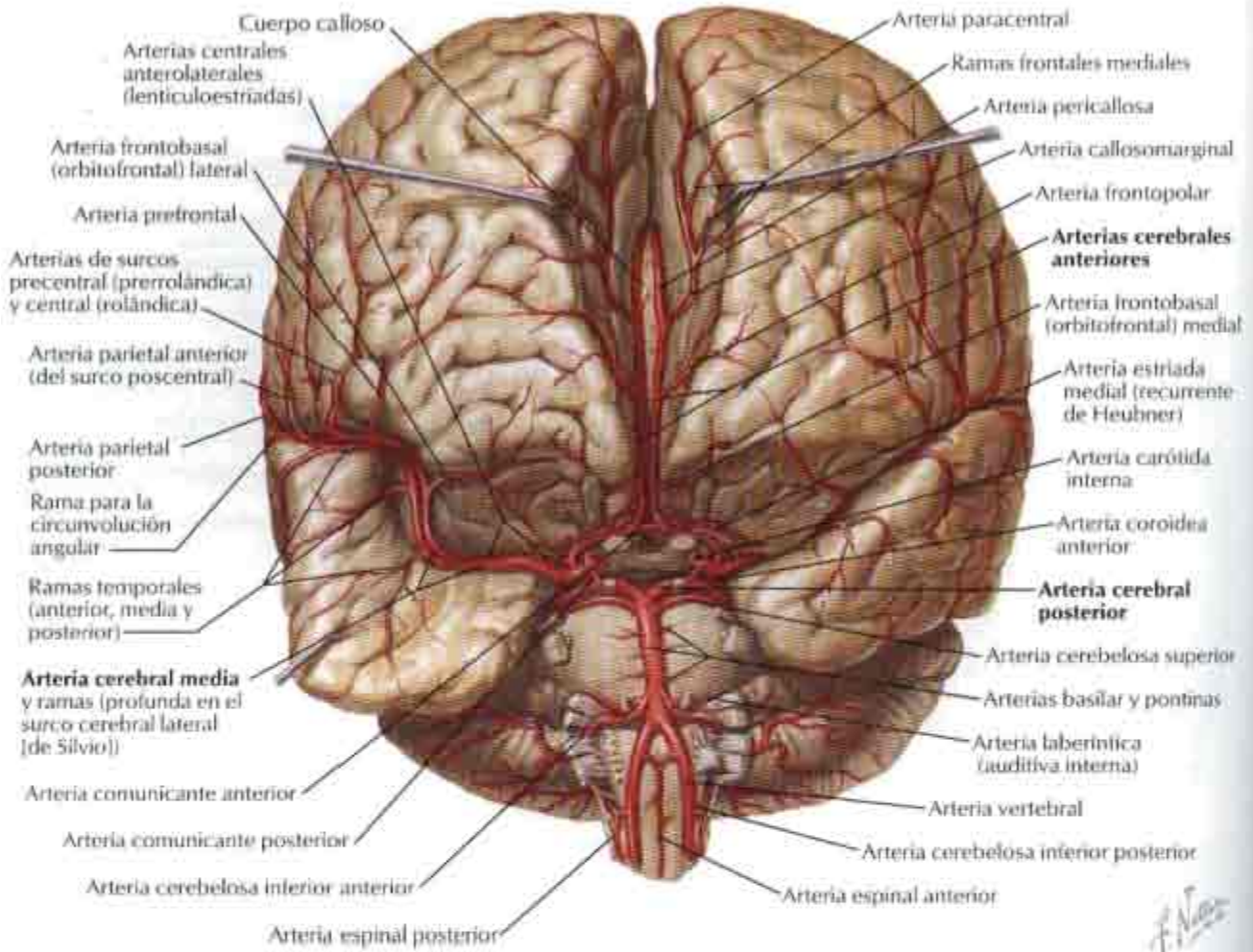


F. Velasco
IBN

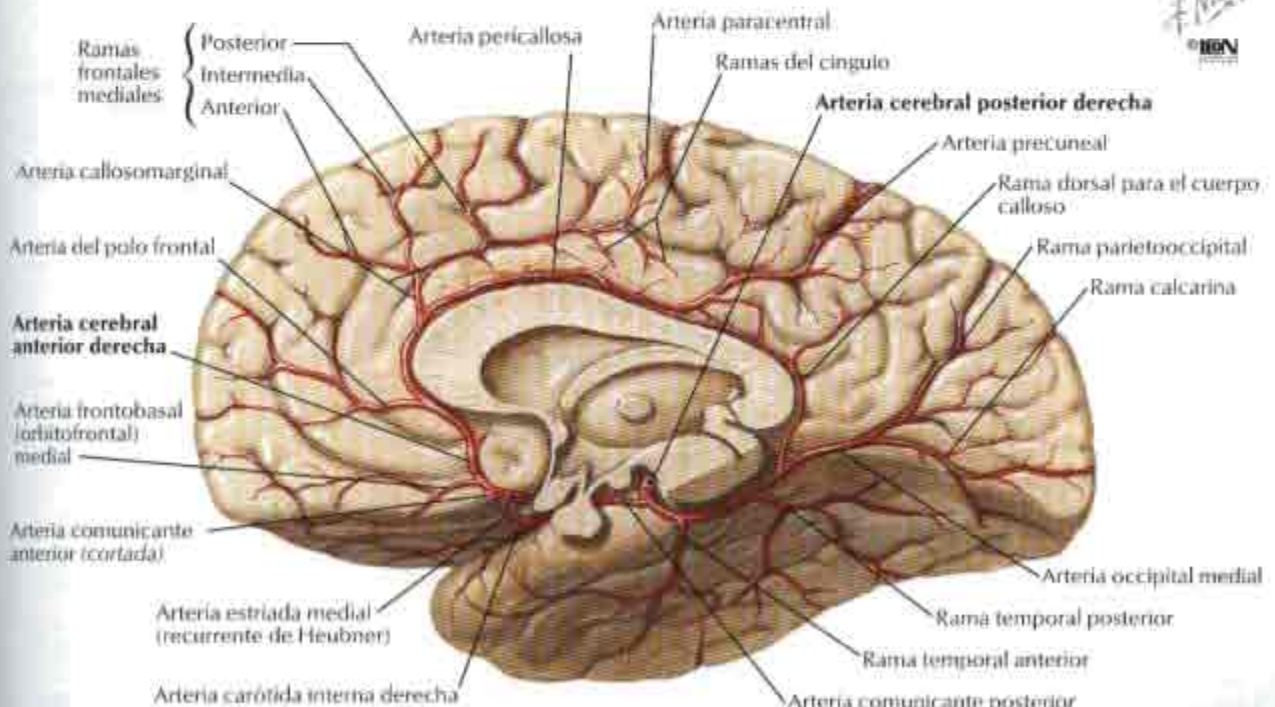
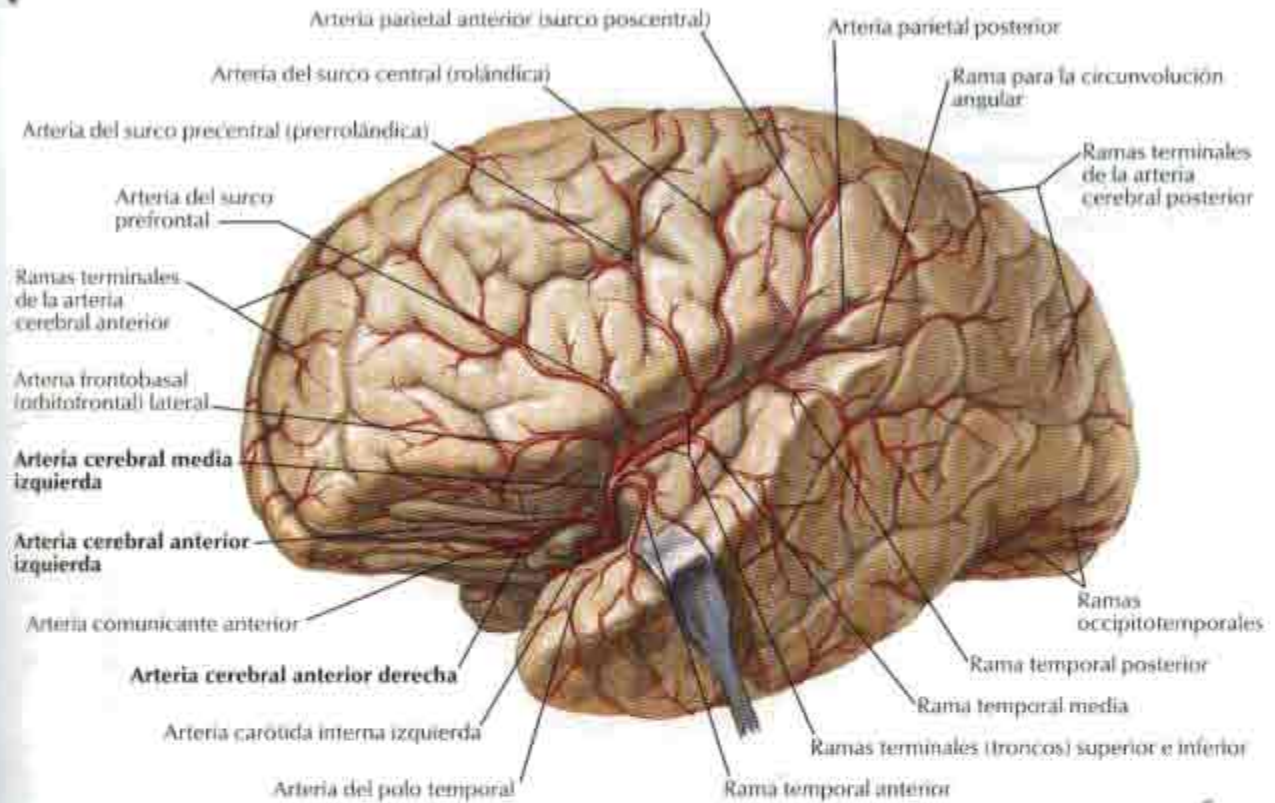
Vasos in situ: visión inferior



Arterias del encéfalo: visión y sección frontales

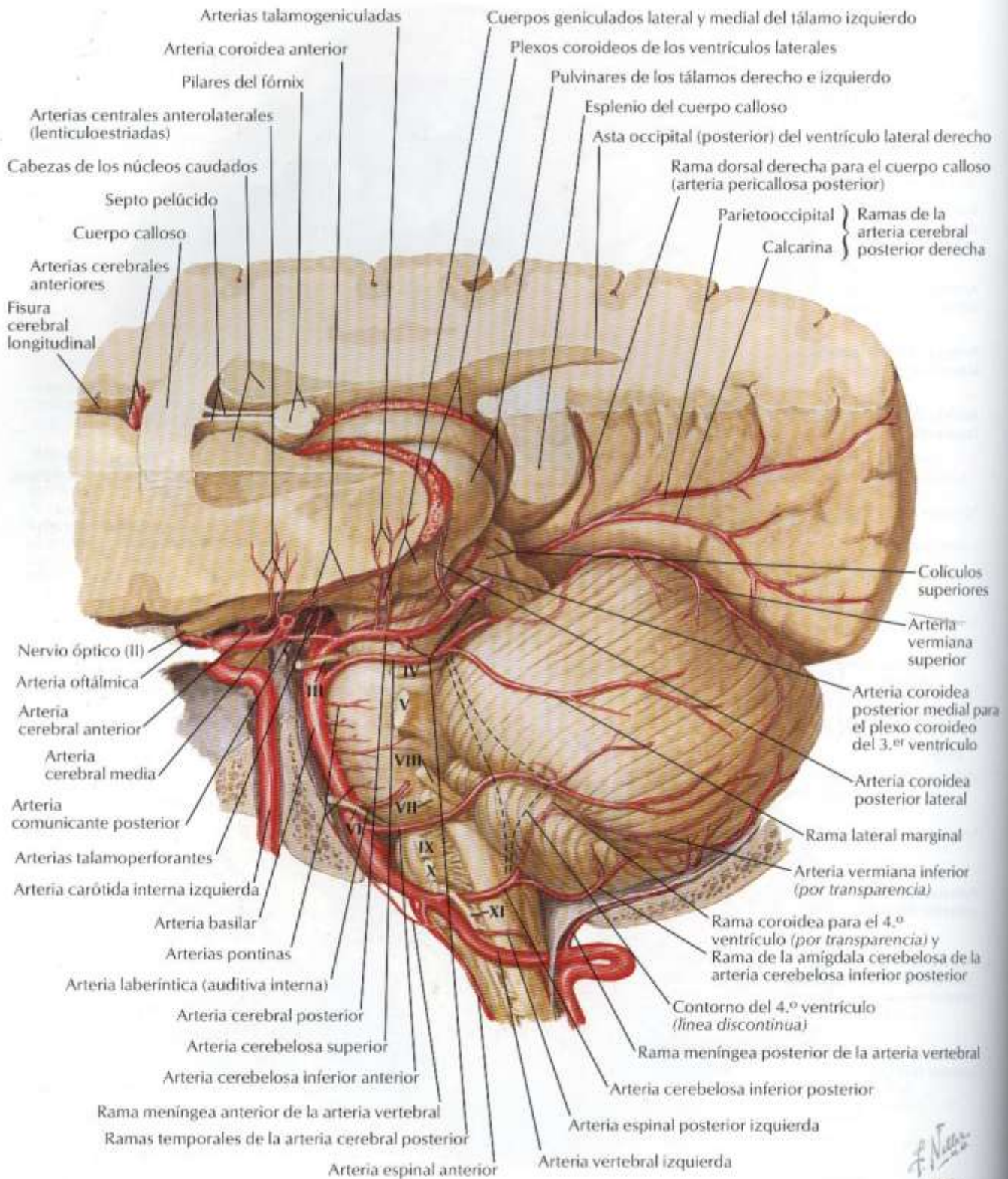


Arterias del encéfalo: visiones lateral y medial



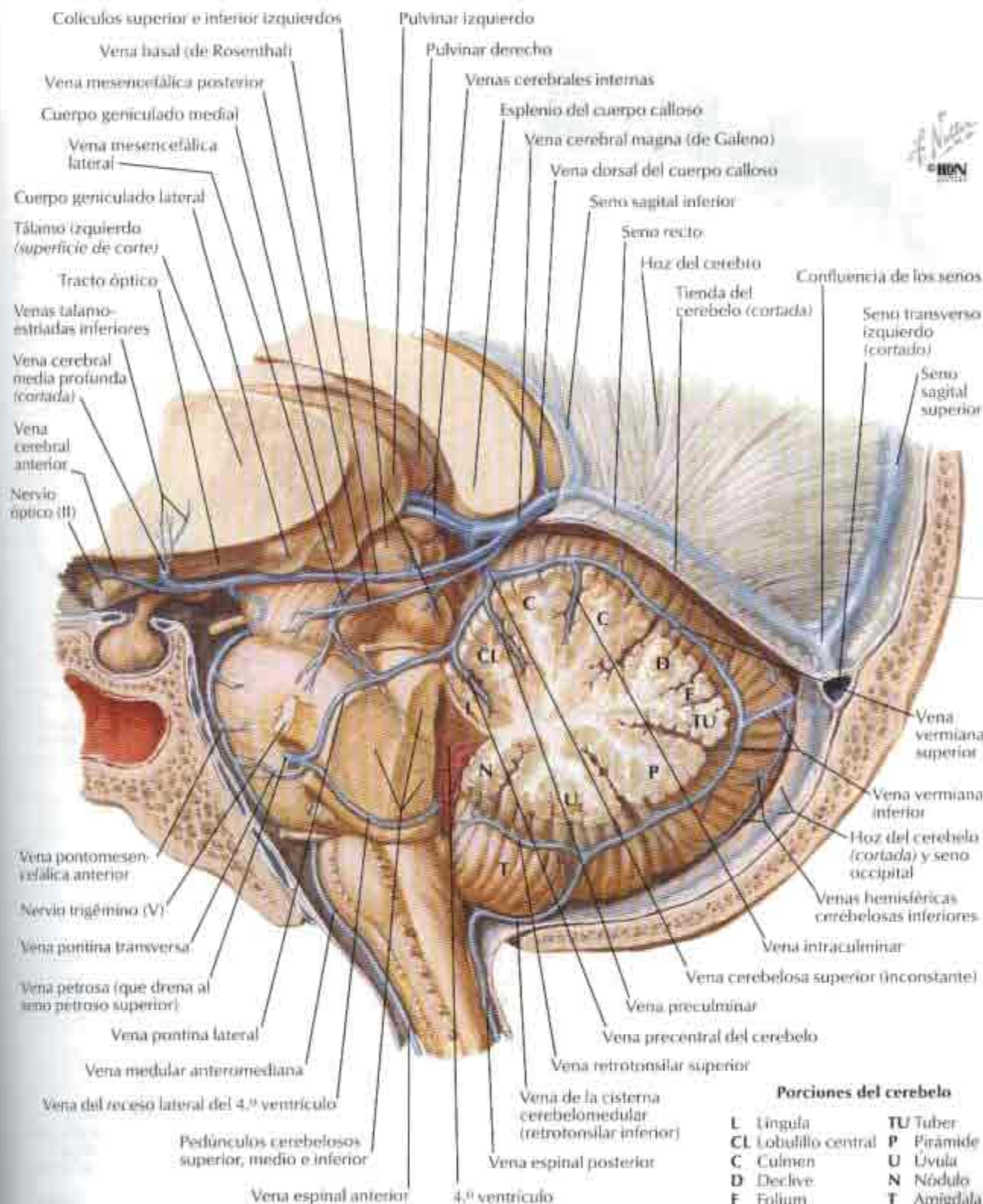
Nota: la arteria parietal anterior (o del surco poscentral) también se halla como arteria parietal anterior y arteria del surco poscentral por separado

Arterias de la fosa craneal posterior



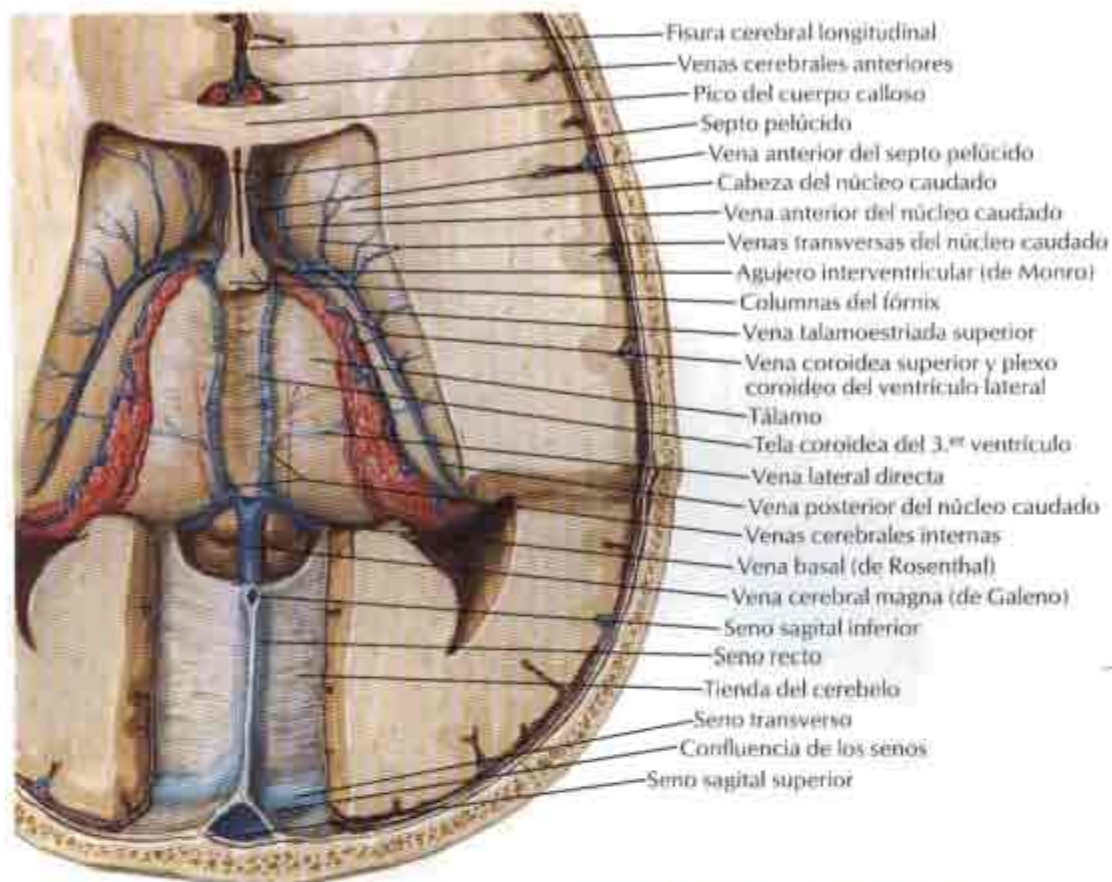
F. J. Varela
© IBN

Venas de la fosa craneal posterior

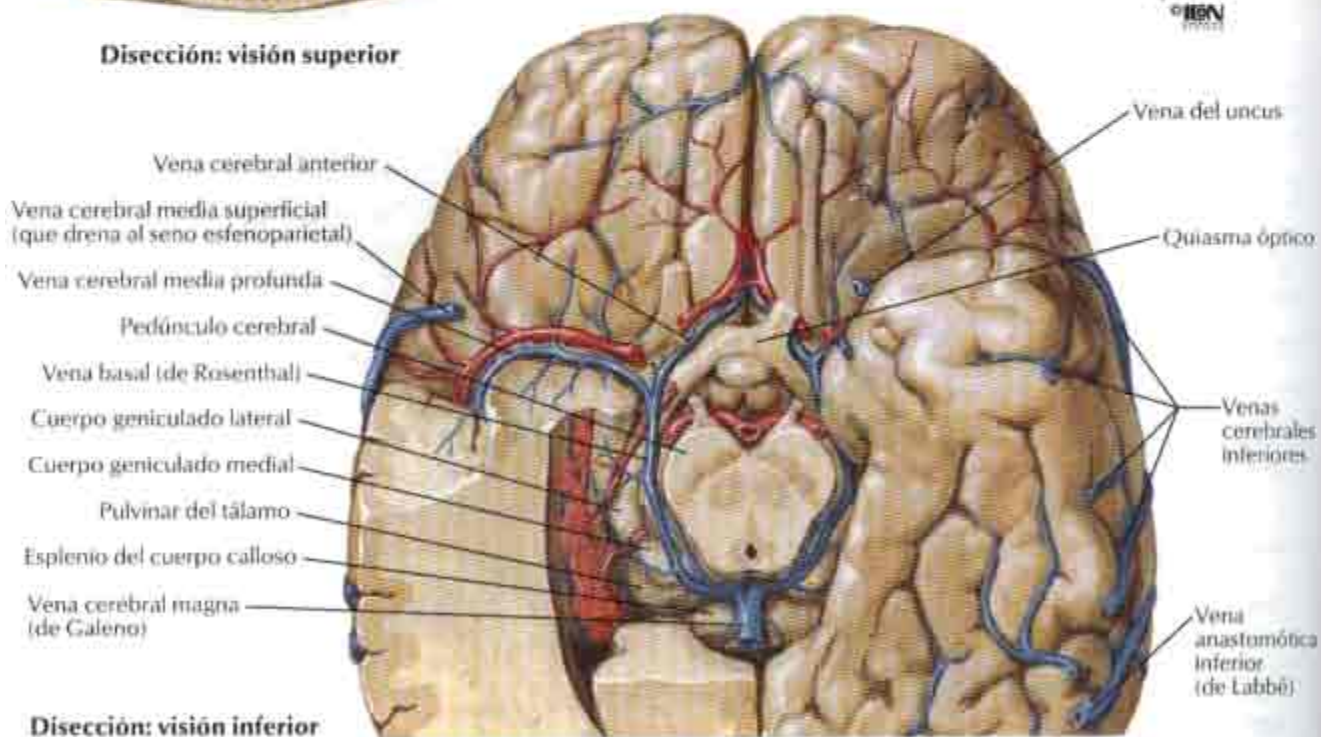


Venas profundas del encéfalo

PARA LAS VENAS SUPERFICIALES VEÁSE LÁMINA 96

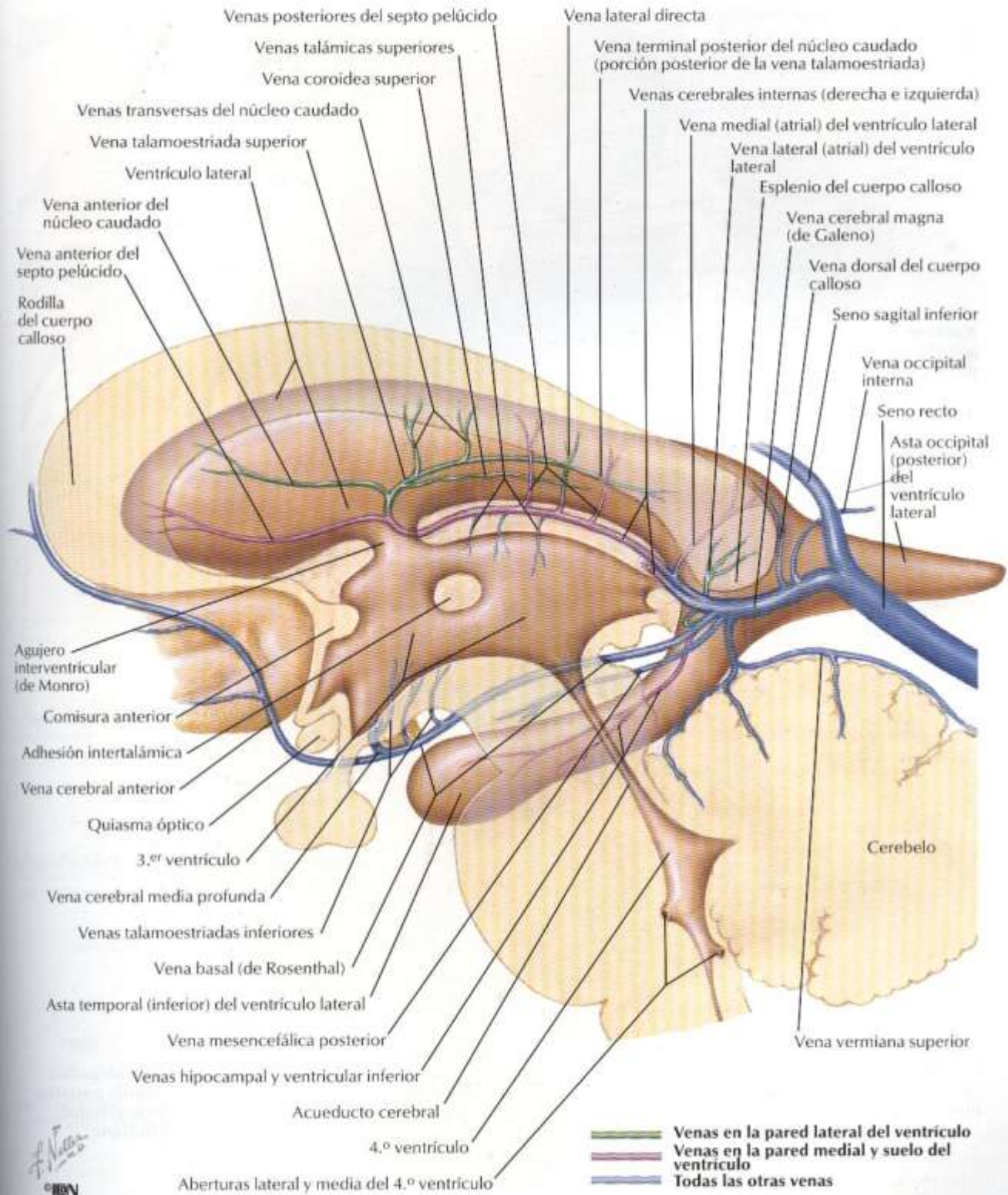


Disección: visión superior



Disección: visión inferior

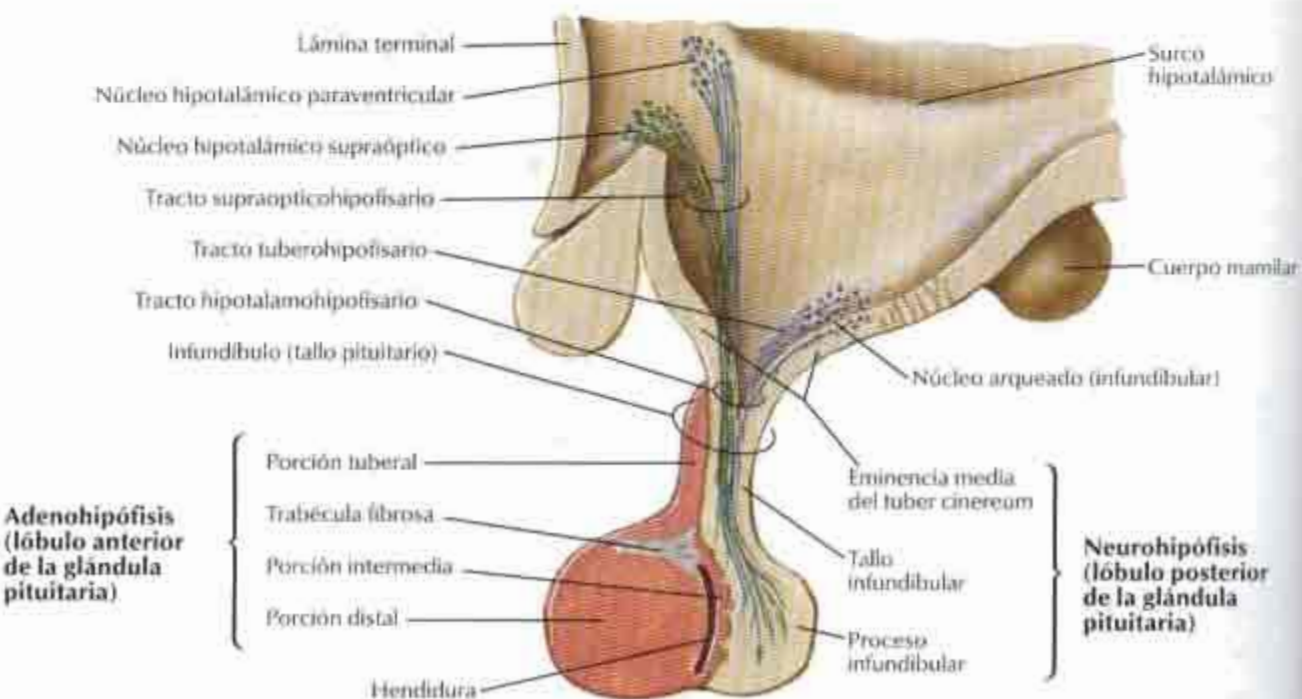
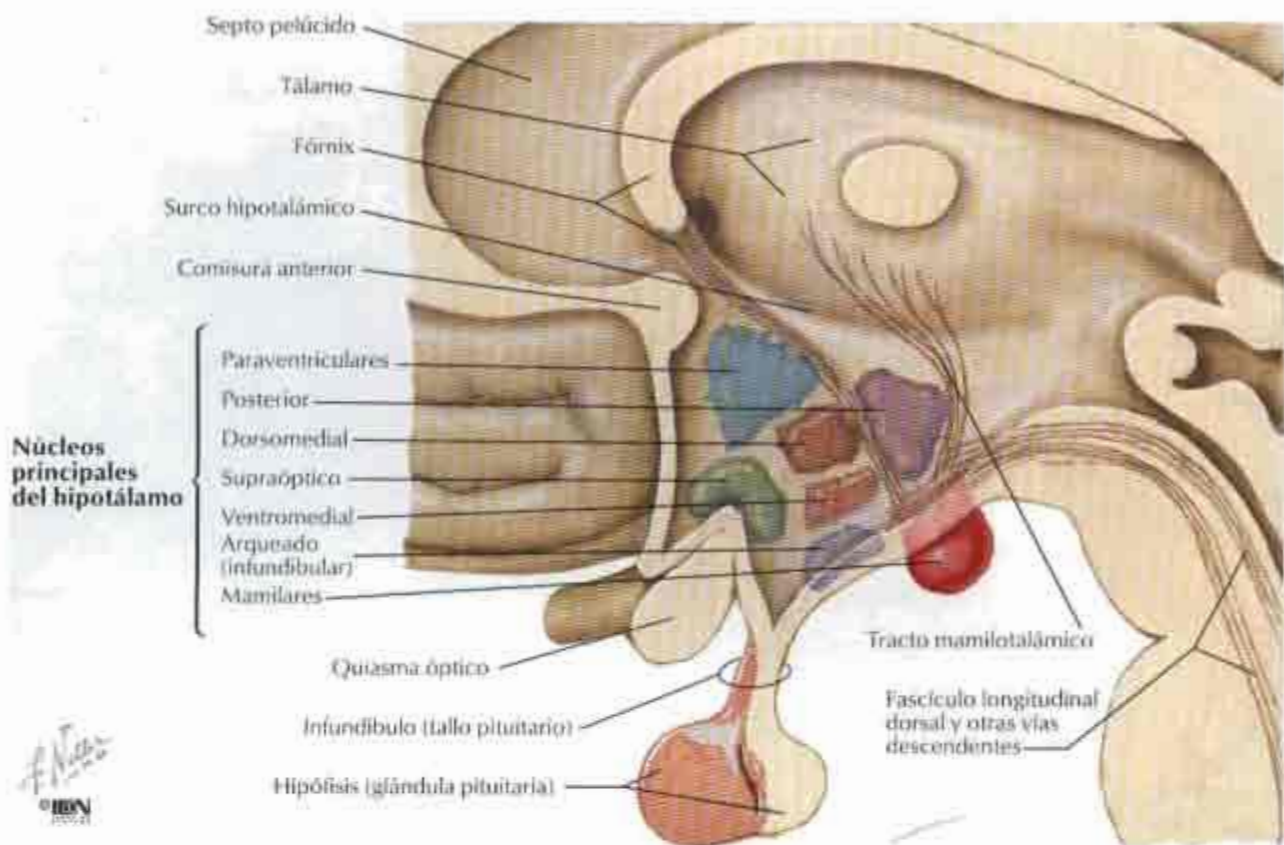
Venas subependimarias del encéfalo



F. Navarro
 IBN

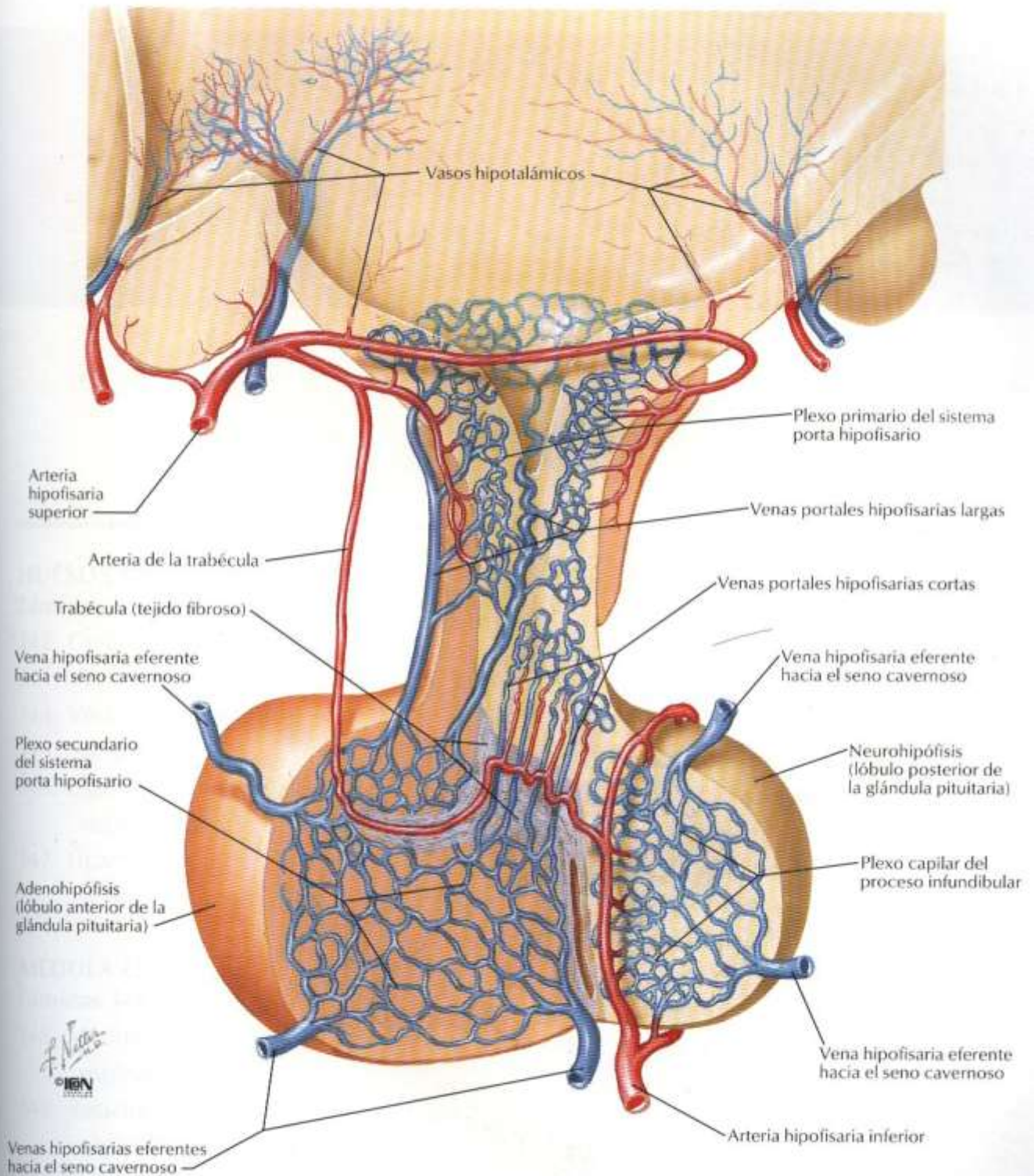
Hipotálamo e hipófisis

VEÁNSE TAMBIÉN LÁMINAS 100, 101



Arterias y venas de hipotálamo e hipófisis

VEÁSE TAMBIÉN LÁMINA 133



Sección II

DORSO Y MÉDULA ESPINAL

HUESOS Y LIGAMENTOS

Láminas 142 – 147

- 142. Columna vertebral
- 143. Vértebras torácicas
- 144. Vértebras lumbares
- 145. Sacro y cóccix
- 146. Ligamentos vertebrales:
región lumbar
- 147. Ligamentos vertebrales:
región lumbosacra

MÉDULA ESPINAL

Láminas 148 – 159

- 148. Médula espinal y ramos ventrales
espinales in situ
- 149. Relación de las raíces de los nervios
espinales con las vértebras
- 150. Dermatomas
- 151. Secciones transversales de la médula
espinal: tractos con fibras

- 152. Sistema nervioso autónomo:
topografía general
- 153. Sistema nervioso autónomo:
esquema
- 154. Sinápsis colinérgicas y adrenérgicas:
esquema
- 155. Membranas y raíces nerviosas
espinales
- 156. Origen del nervio espinal:
secciones transversales
- 157. Arterias de la médula espinal: esquema
- 158. Arterias de la médula espinal:
distribución intrínseca
- 159. Venas de la médula espinal
y columna vertebral

MÚSCULOS Y NERVIOS

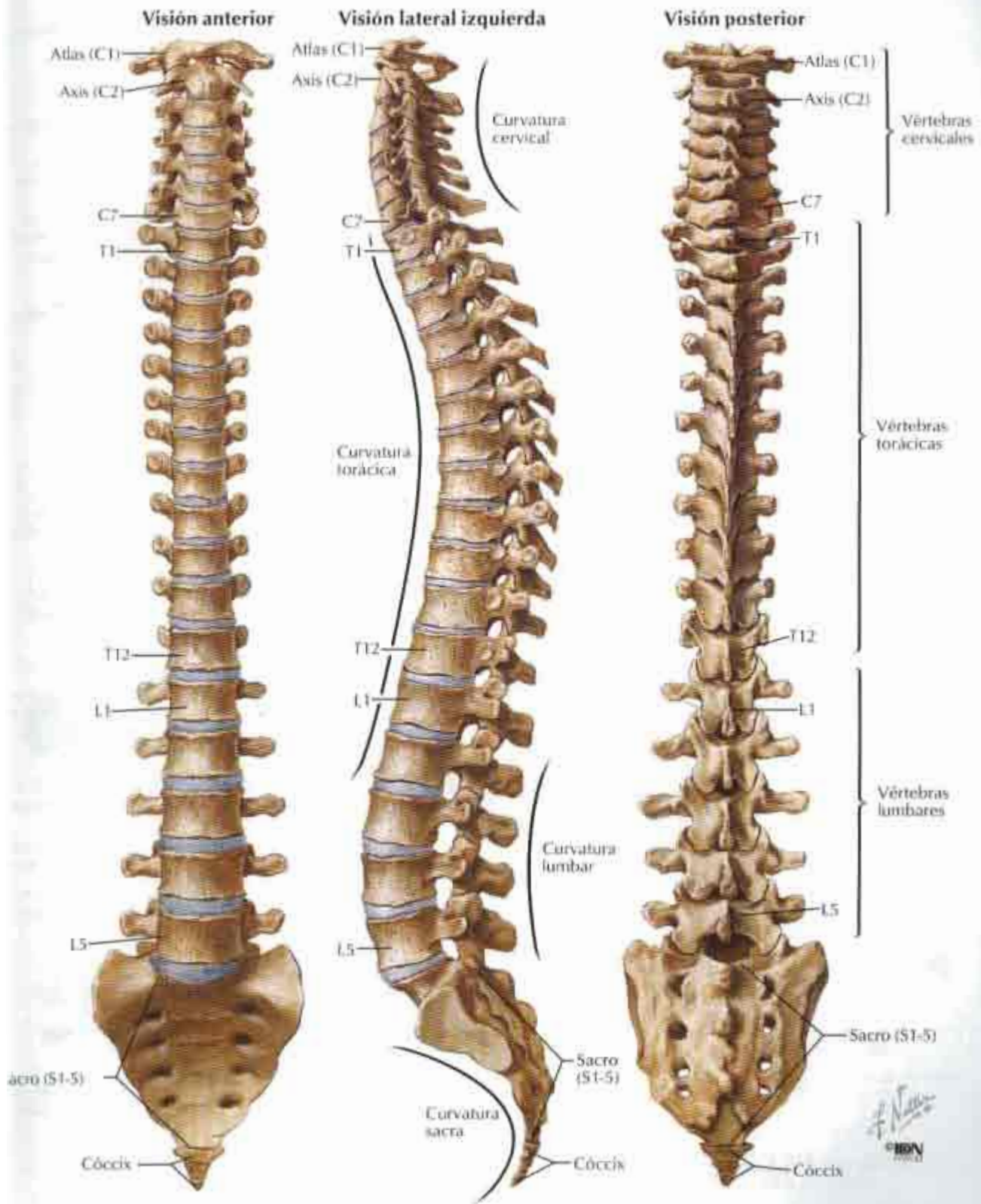
Láminas 160 – 166

- 160. Músculos del dorso: planos
superficiales

- 161. Músculos del dorso: planos intermedios
- 162. Músculos del dorso: planos profundos
- 163. Nervios del dorso

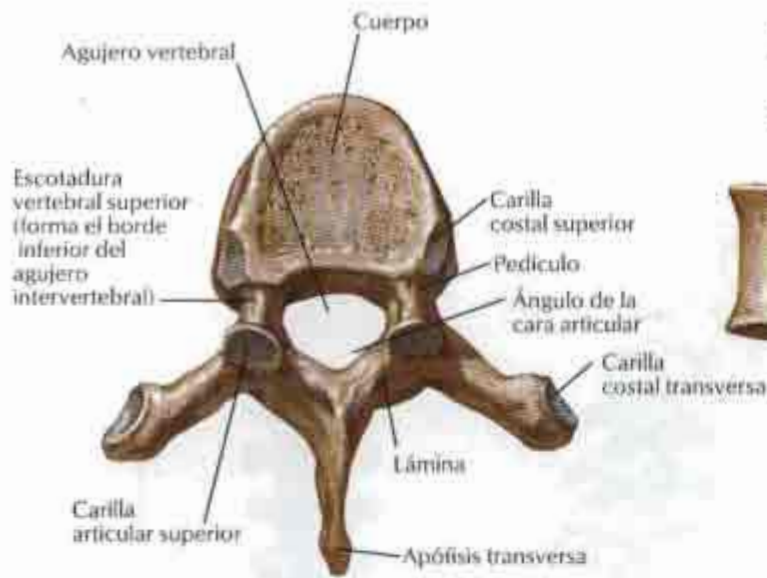
- 164. Triángulo suboccipital
- 165. Región lumbar del dorso: sección transversal (visión superior)
- 166. Nervio espinal torácico típico

VÉANSE TAMBIÉN LÁMINAS 9, 12, 13, 143, 144, 145, 170, 231

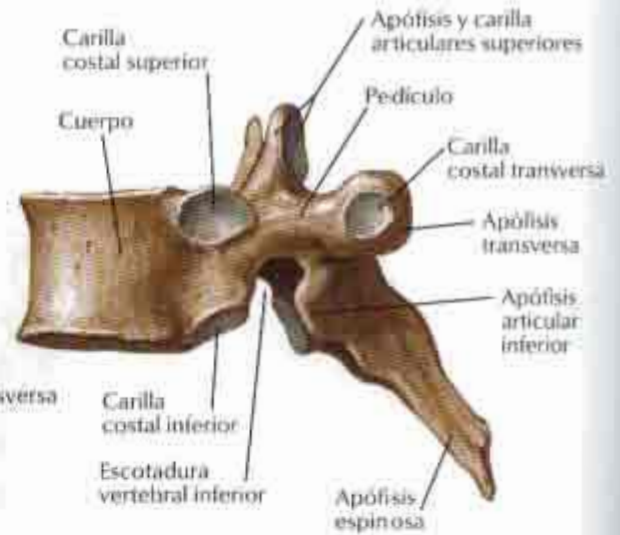


Vértebras torácicas

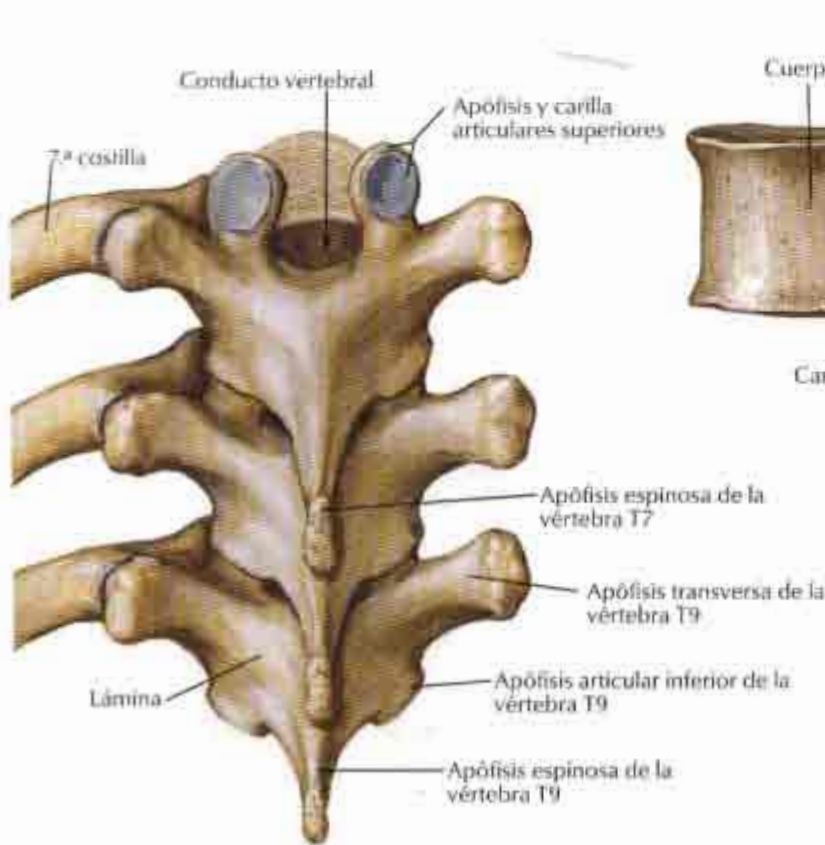
VÉASE TAMBIÉN LÁMINA 172



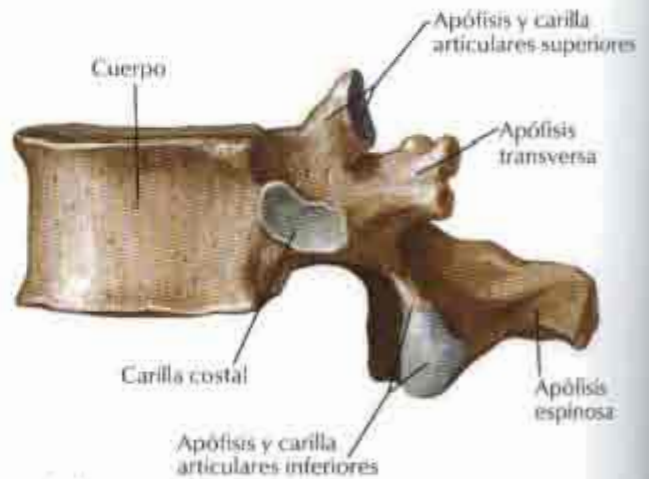
**Vértebra T6:
visión superior**



**Vértebra T6:
visión lateral**

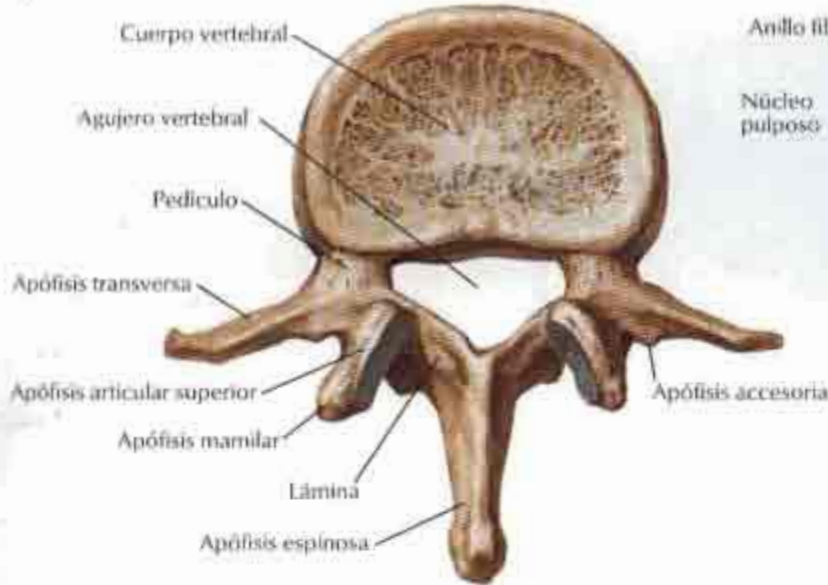


**Vértebras T7, T8 y T9:
visión posterior**




**Vértebra T12:
visión lateral**

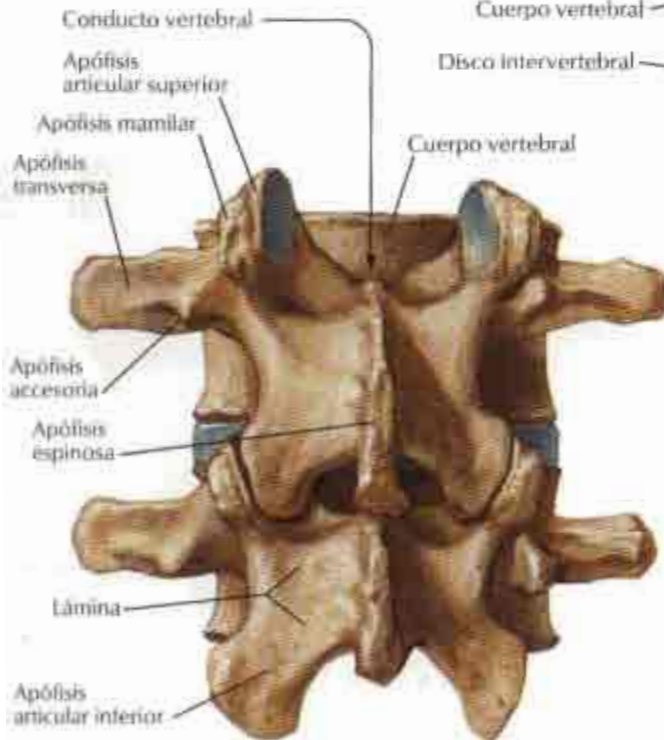
F. Navarro
© IBN



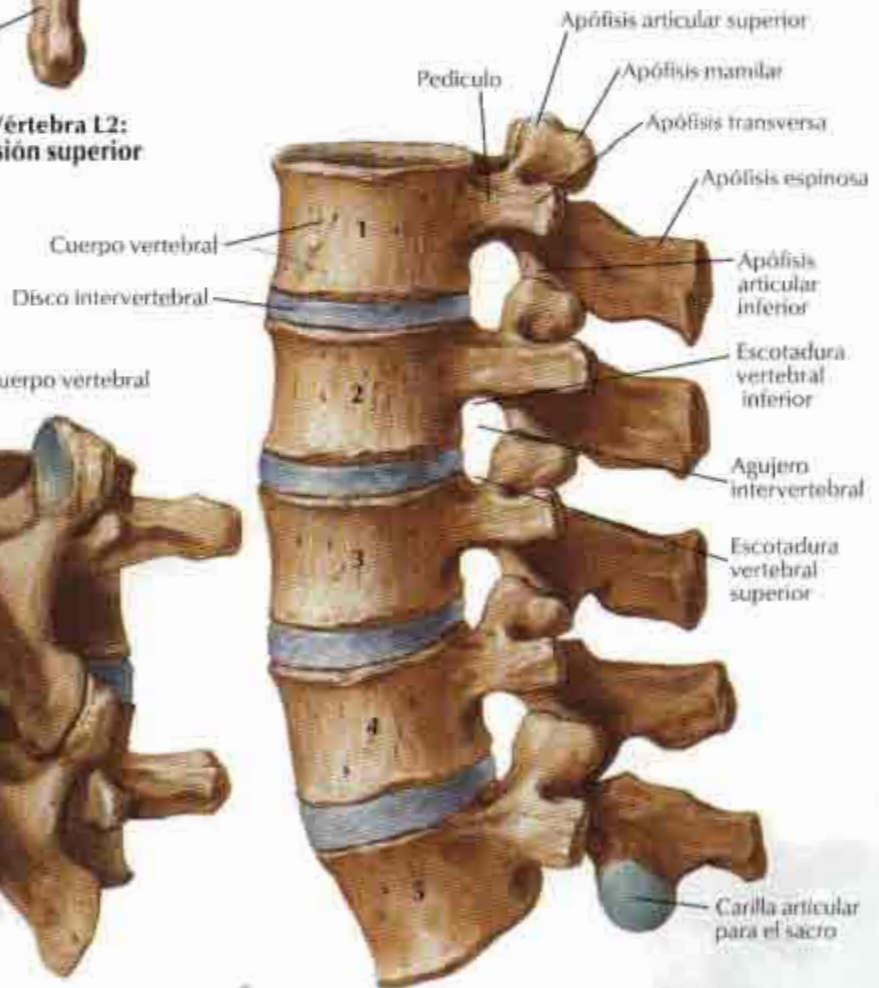
**Vértebra L2:
visión superior**



Disco intervertebral



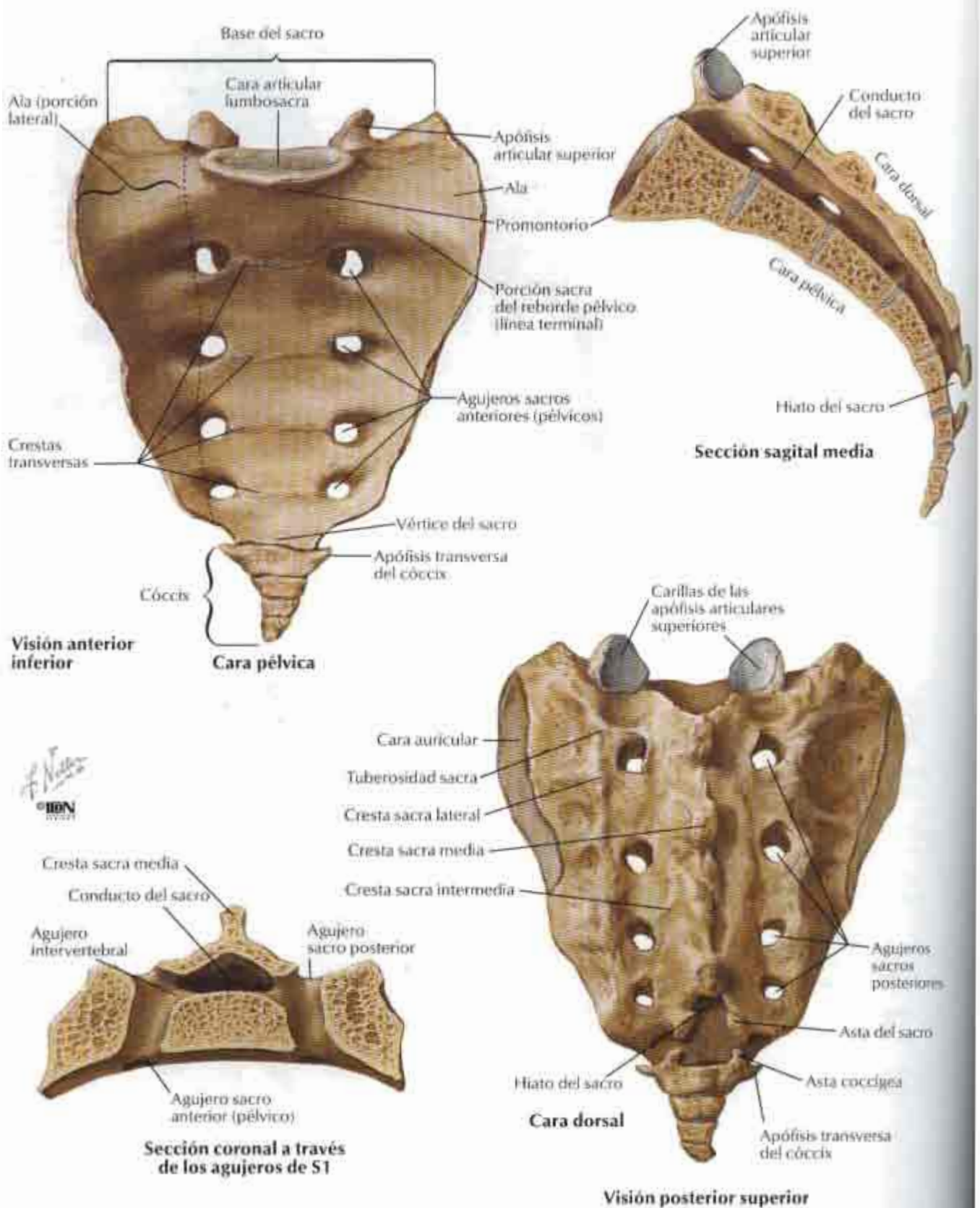
**Vértebras L3 y L4:
visión posterior**



**Vértebras lumbares articuladas:
visión lateral izquierda**

Sacro y cóccix

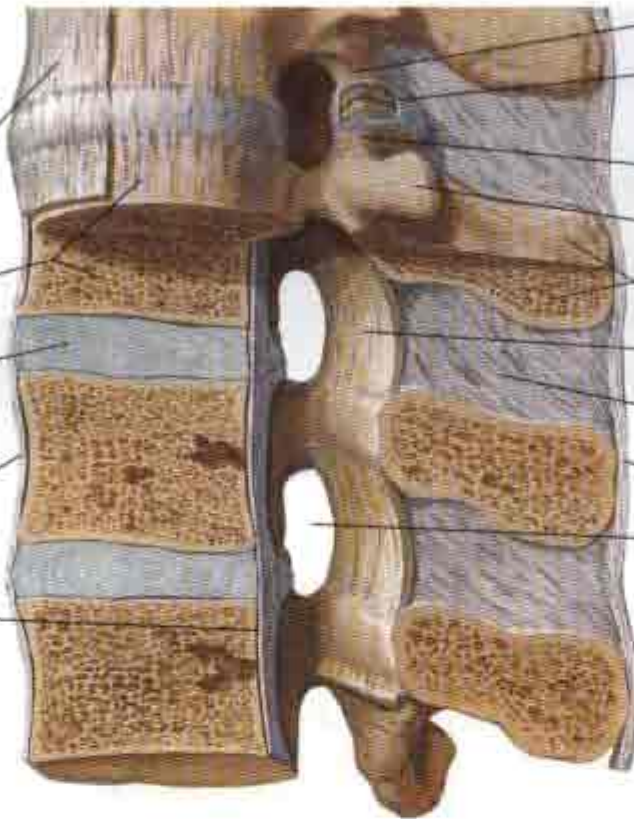
VÉANSE TAMBIÉN LÁMINAS 142, 147, 231, 330, 331, 332



Ligamentos vertebrales: región lumbar

Visión lateral izquierda (parcialmente seccionada en el plano medio)

- Ligamento longitudinal anterior
- Cuerpo vertebral lumbar
- Disco intervertebral
- Ligamento longitudinal anterior
- Ligamento longitudinal posterior



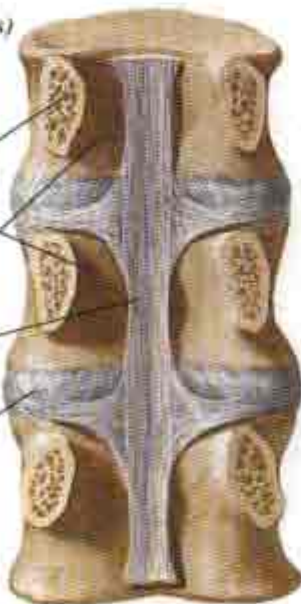- Apófisis articular inferior
- Cápsula de la articulación cigapofisaria (parcialmente abierta)
- Apófisis articular superior
- Apófisis transversa
- Apófisis espinosa
- Ligamento amarillo
- Ligamento interespinoso
- Ligamento supraespinoso
- Agujero intervertebral

F. Navarro
© IRYN

Segmentos vertebrales posteriores: visión anterior

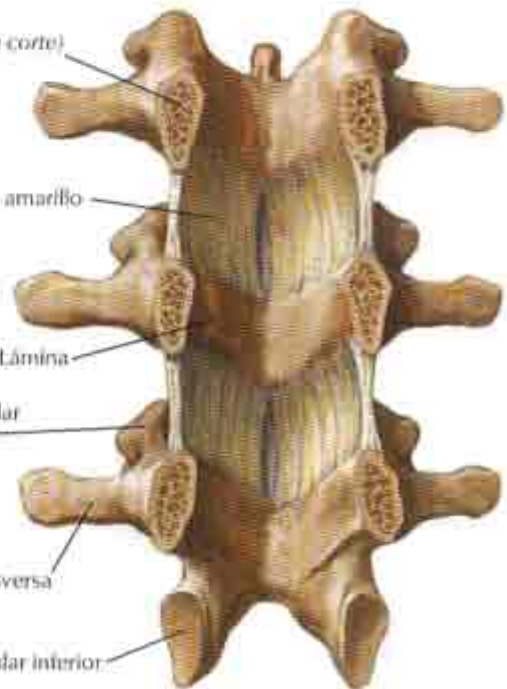
Segmentos vertebrales anteriores: visión posterior (pedículos seccionados)

- Pedículo (superficie de corte)
- Cara posterior de los cuerpos vertebrales
- Ligamento longitudinal posterior
- Disco intervertebral

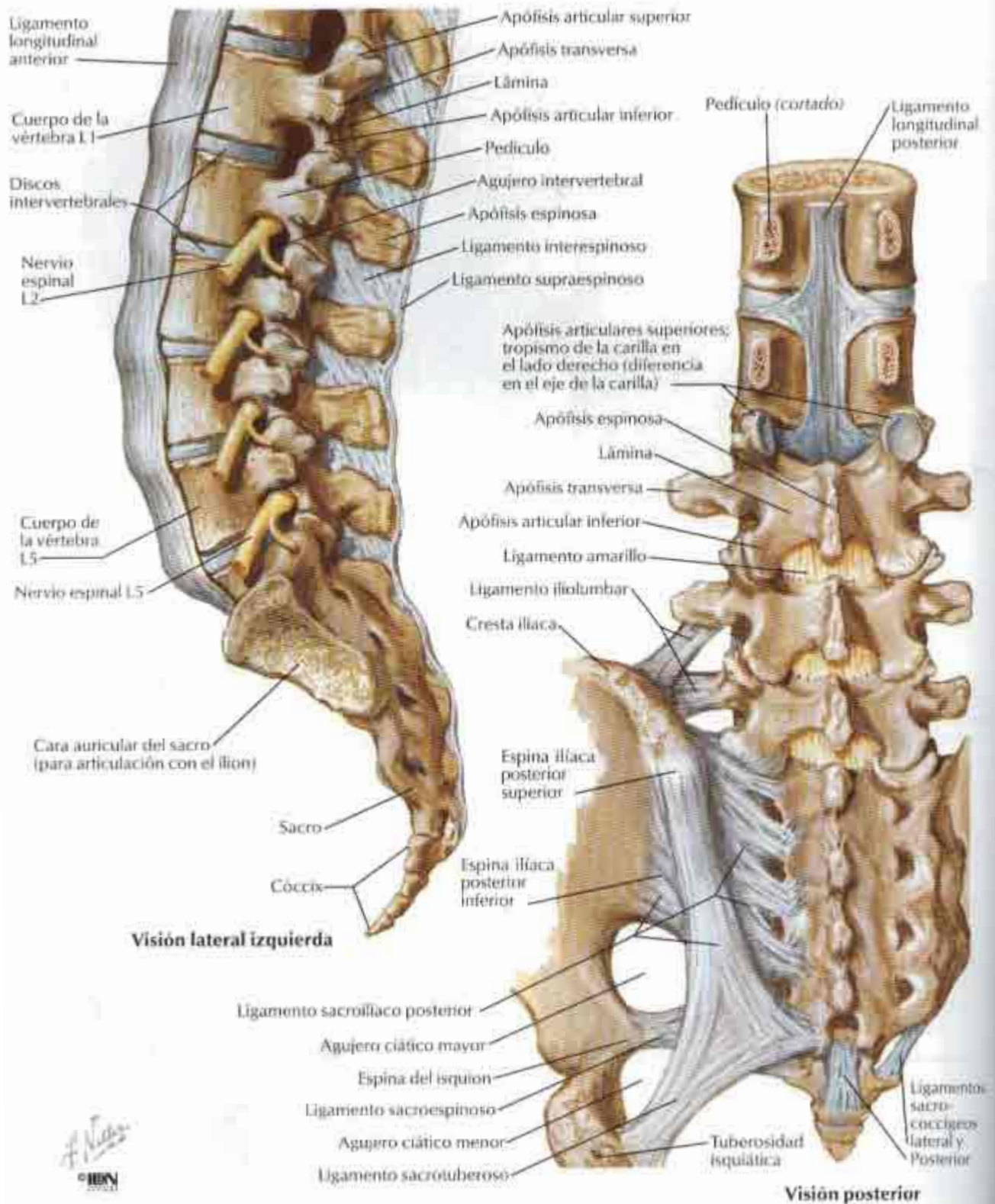


Pedículo (superficie de corte)

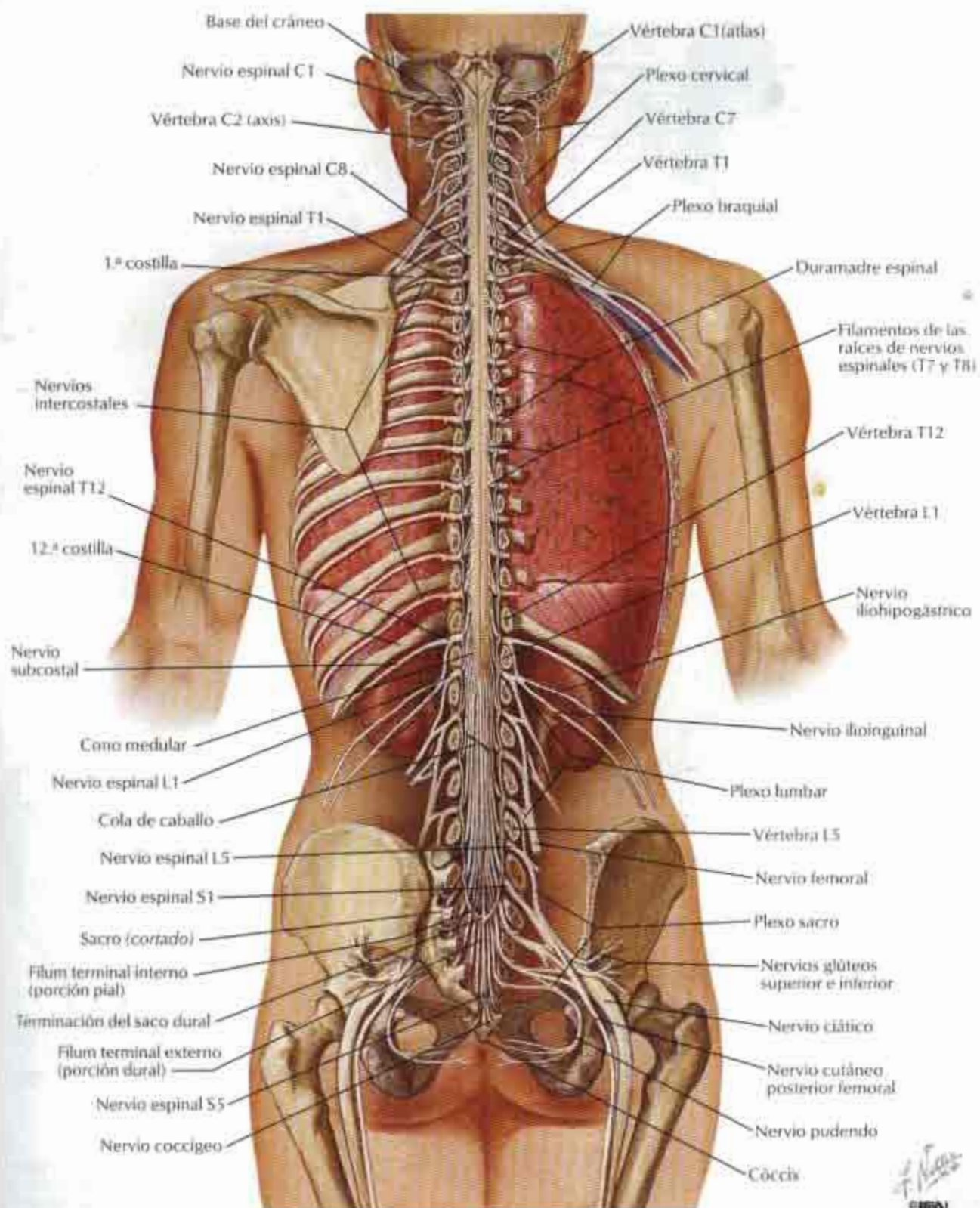
- Ligamento amarillo
- Lámina
- Apófisis articular superior
- Apófisis transversa
- Canilla articular inferior



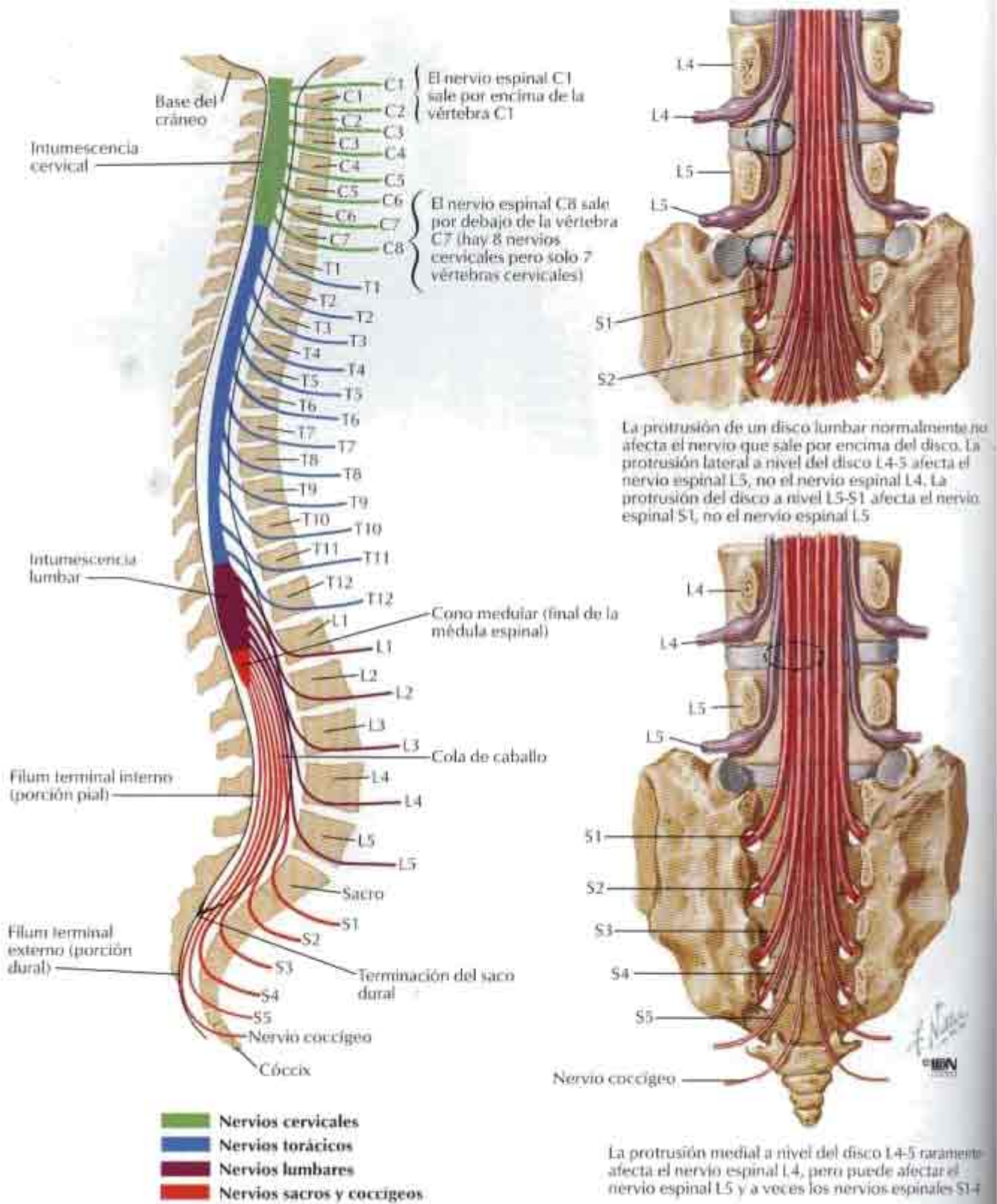
Ligamentos vertebrales: región lumbosacra



Médula espinal y ramos ventrales espinales in situ

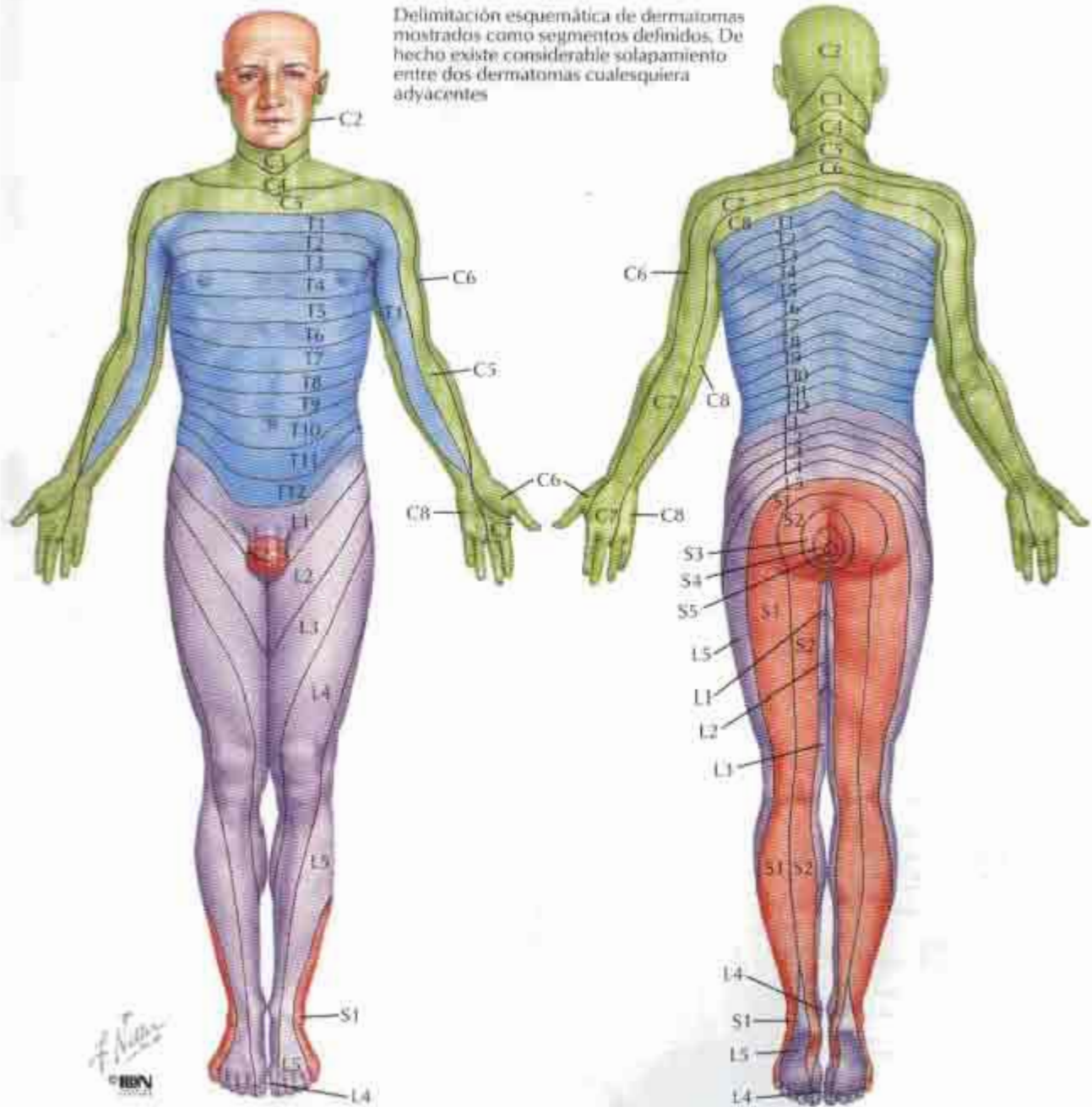


Relación de las raíces de los nervios espinales con las vértebras



VEANSE TAMBIÉN LÁMINAS 451, 507; PARA MAPAS DE INERVACIÓN CUTÁNEA VEANSE LÁMINAS 18, 441, 443, 444, 445, 447, 450, 502-506

Delimitación esquemática de dermatomas mostrados como segmentos definidos. De hecho existe considerable solapamiento entre dos dermatomas cualesquiera adyacentes



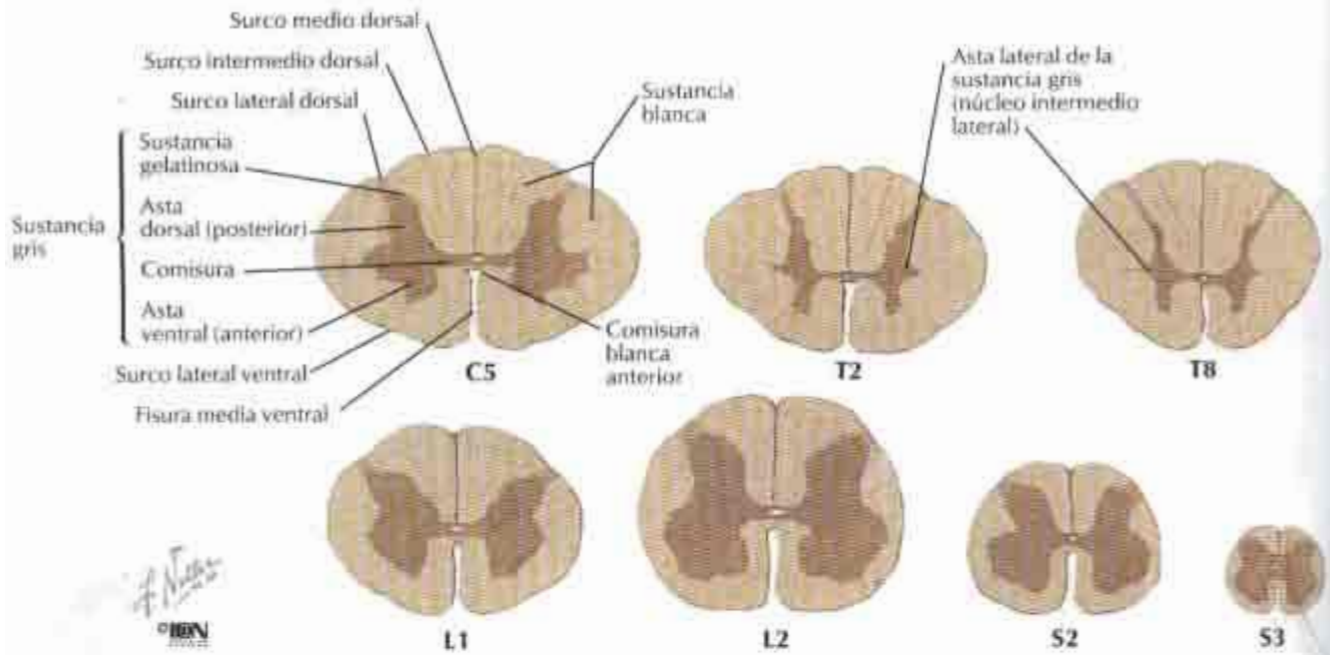
Niveles de los principales dermatomas

- C5** Claviculas
- C5, 6, 7** Partes laterales de los miembros superiores
- C8, T1** Partes mediales de los miembros superiores
- C6** Pulgar
- C6, 7, 8** Mano
- C8** Dedos anular y meñique
- T4** Nivel de los pezones

- T10** Nivel del ombligo
- T12** Región inguinal
- L1, 2, 3, 4** Caras anterior e interna de los miembros inferiores
- L4, 5, S1** Pie
- L4** Cara medial del dedo gordo del pie
- S1, 2, L5** Caras posterior y externa de los miembros inferiores
- S1** Bordo lateral del pie y dedo pequeño del pie
- S2, 3, 4** Periné

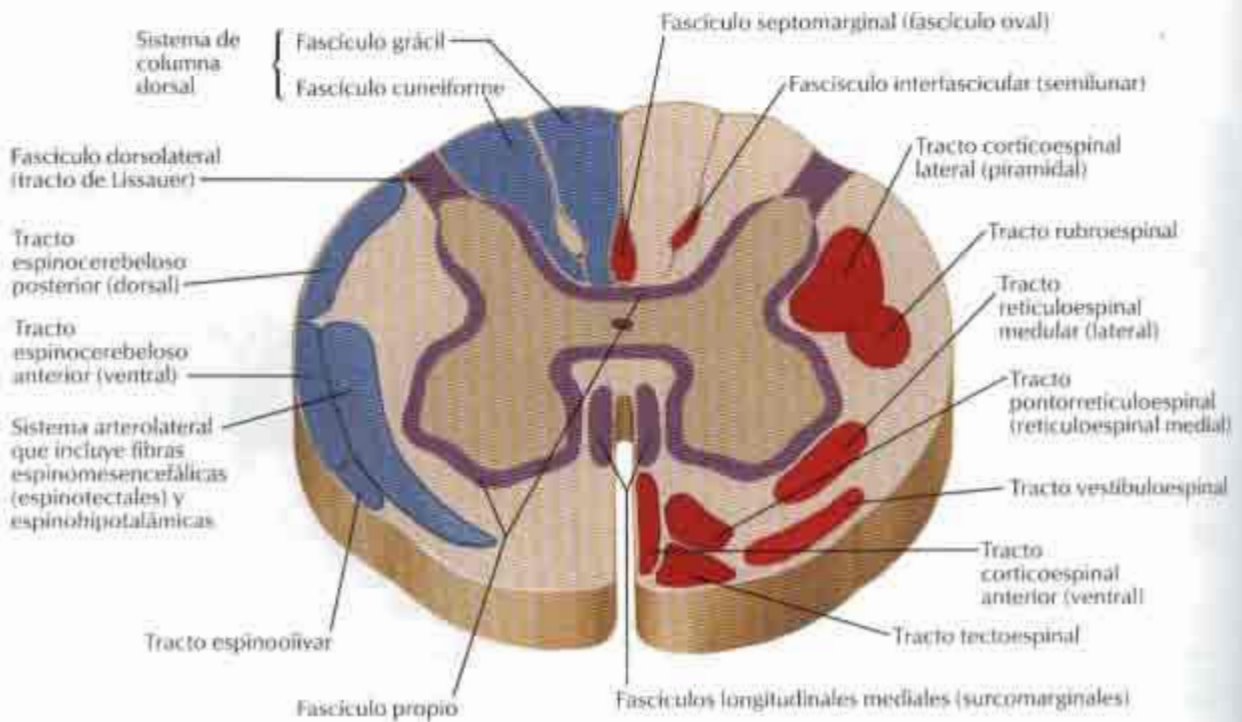
Secciones transversales de la médula espinal: tractos de fibras

Secciones a través de la médula espinal a varios niveles

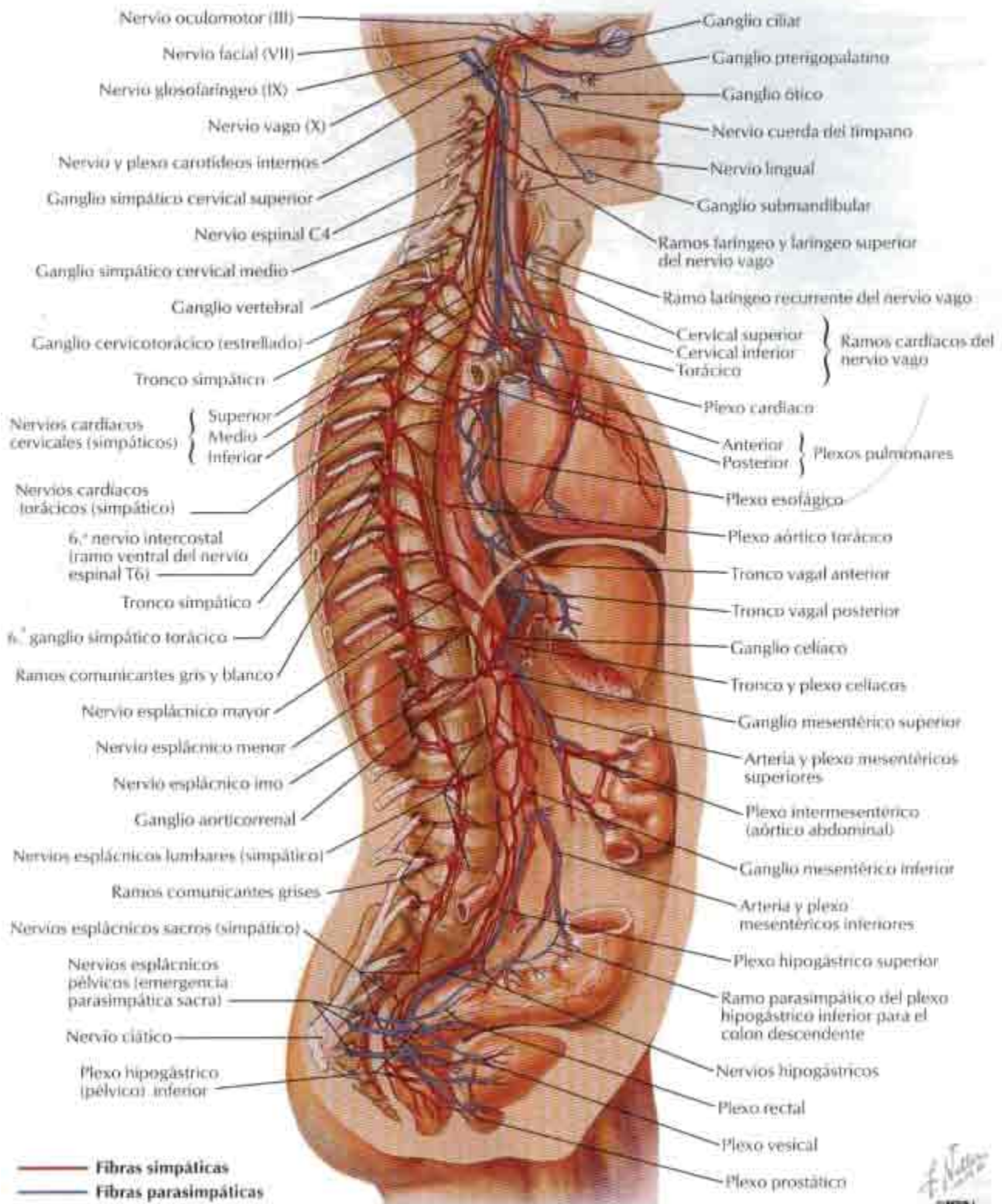


Principales tractos de fibras de la médula espinal

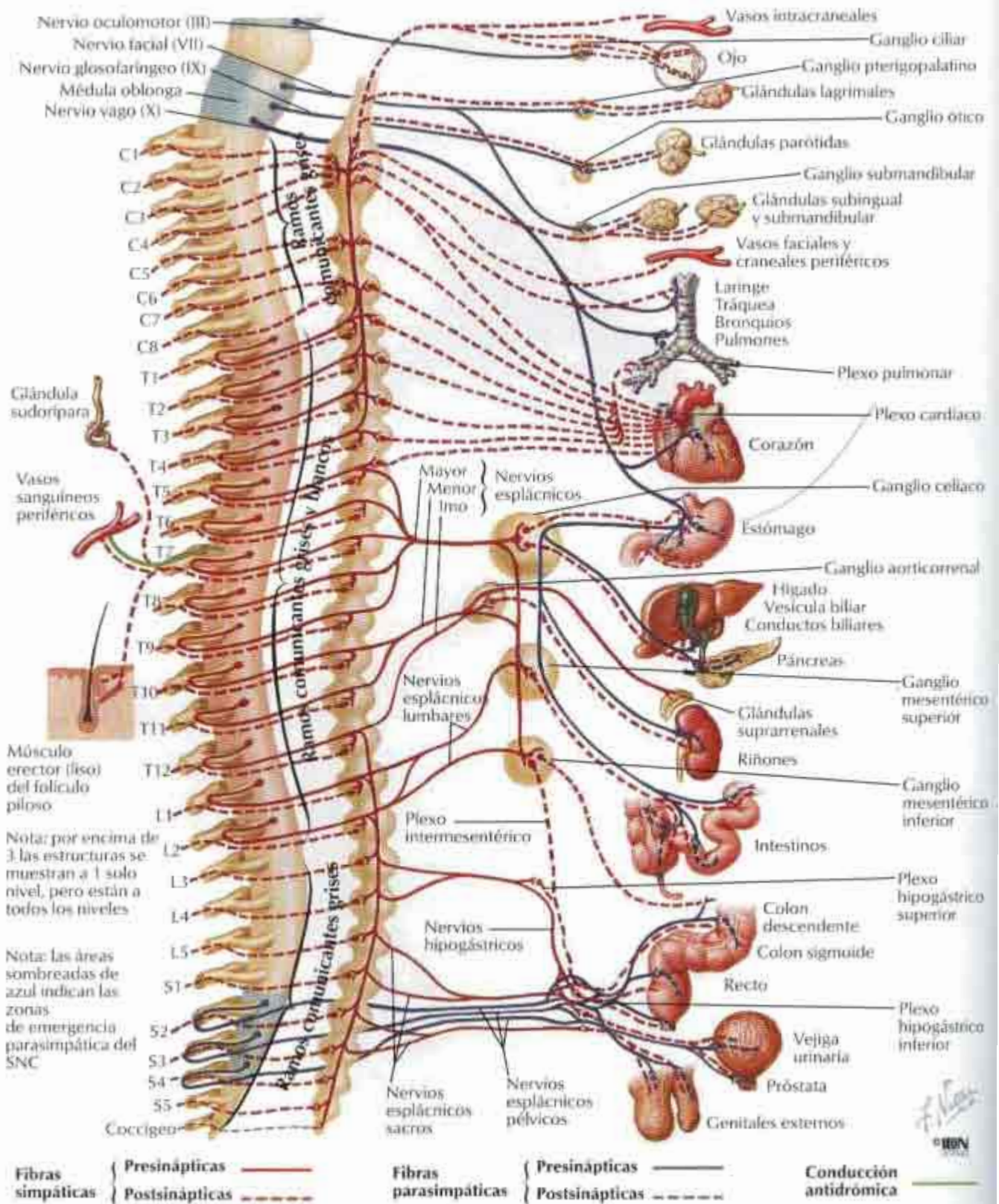
- Vías ascendentes
- Vías descendentes
- Fibras que van en ambas direcciones



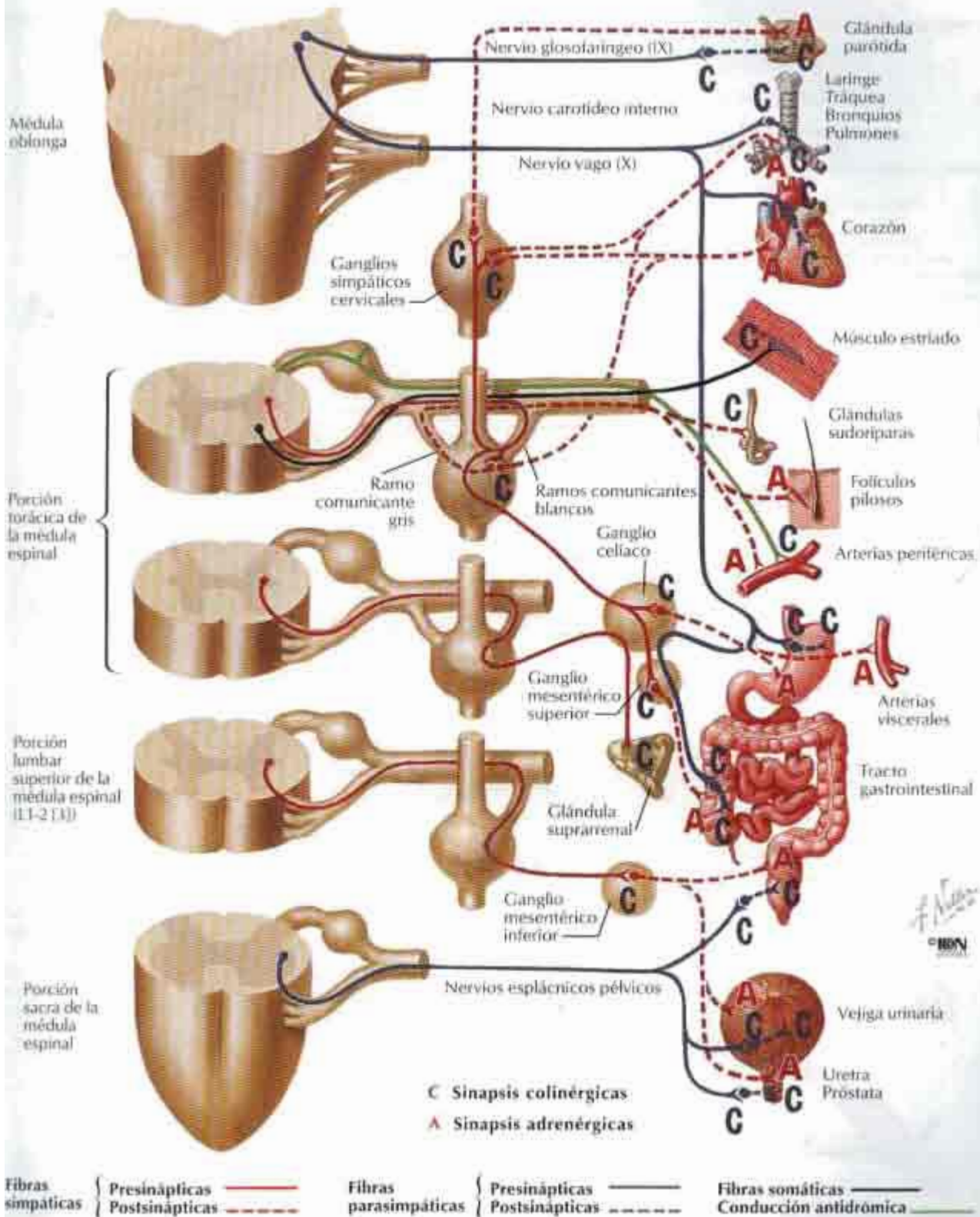
Sistema nervioso autónomo: topografía general



Sistema nervioso autónomo: esquema

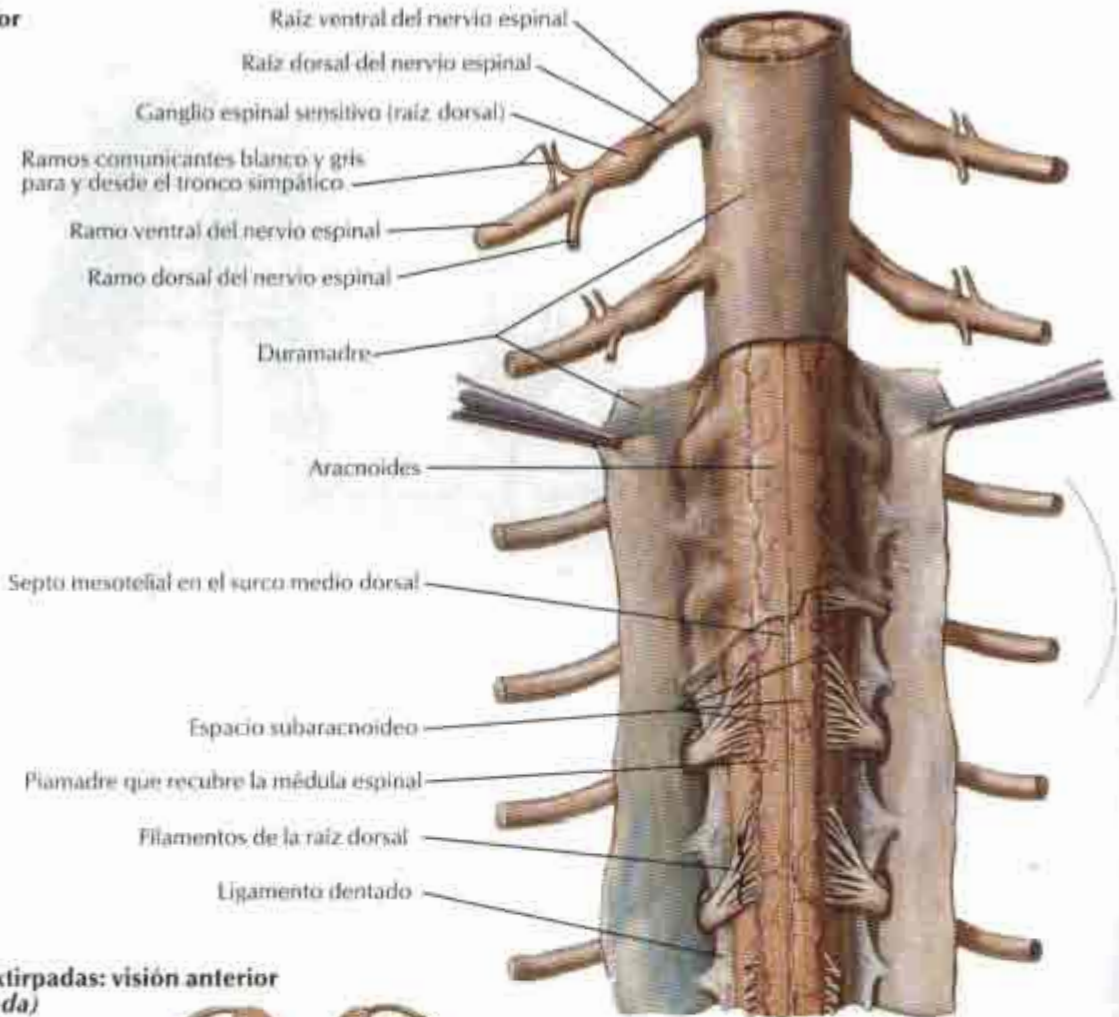


Sinapsis colinérgicas y adrenérgicas: esquema

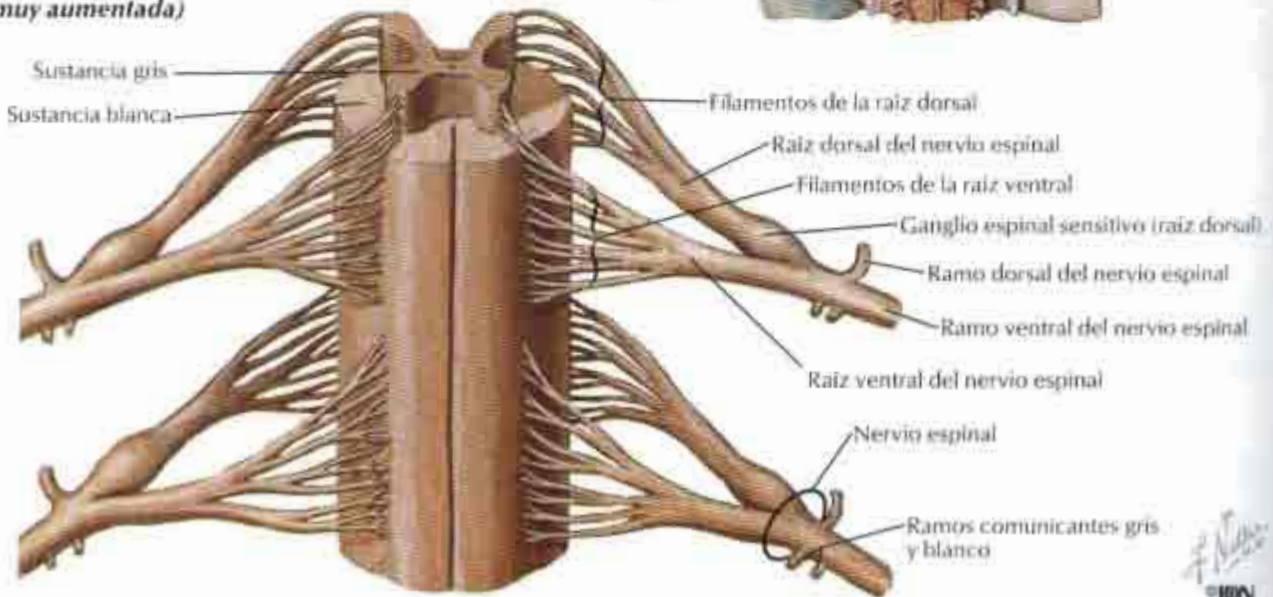


Membranas y raíces nerviosas espinales

Visión posterior



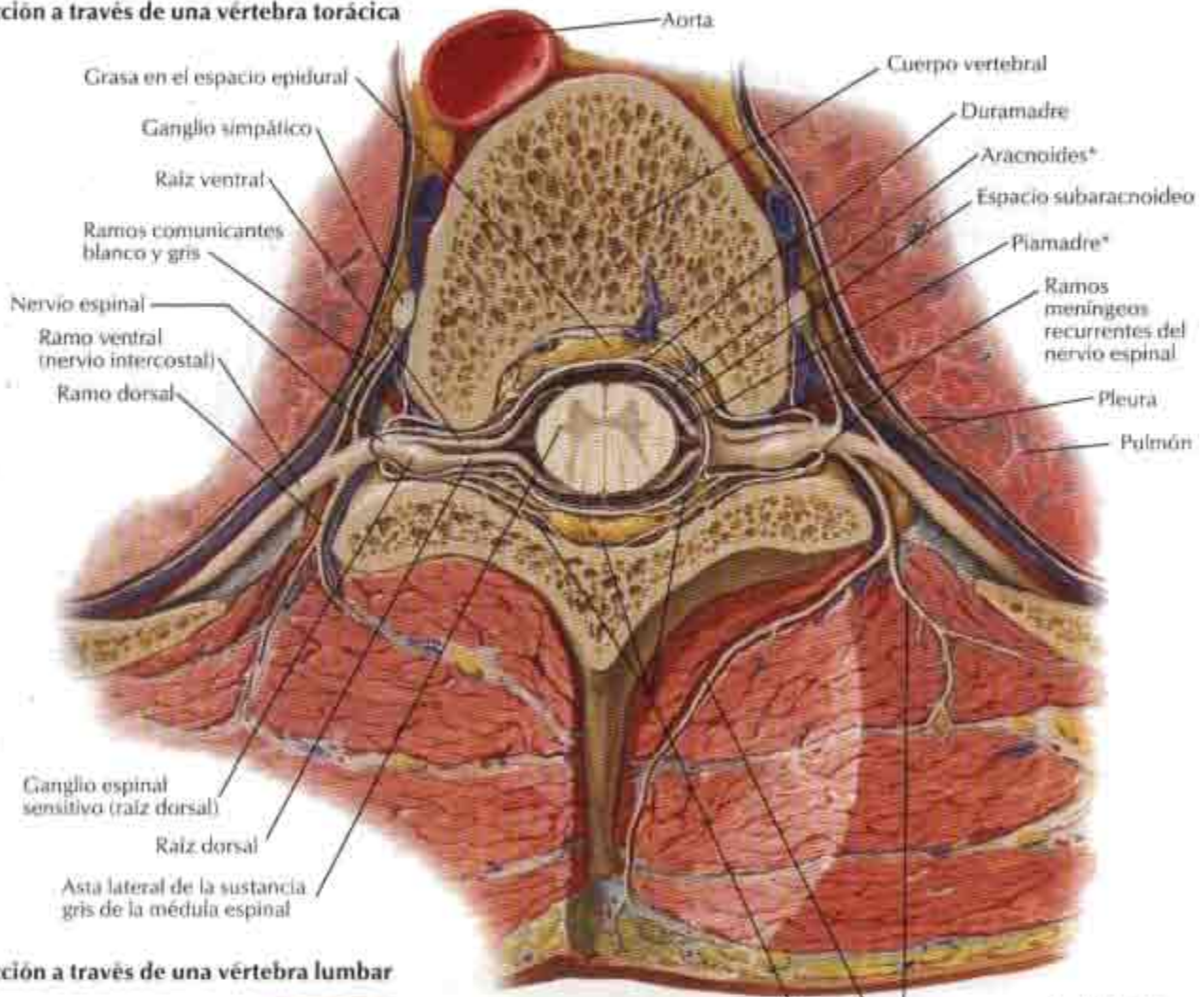
Membranas extirpadas: visión anterior (muy aumentada)



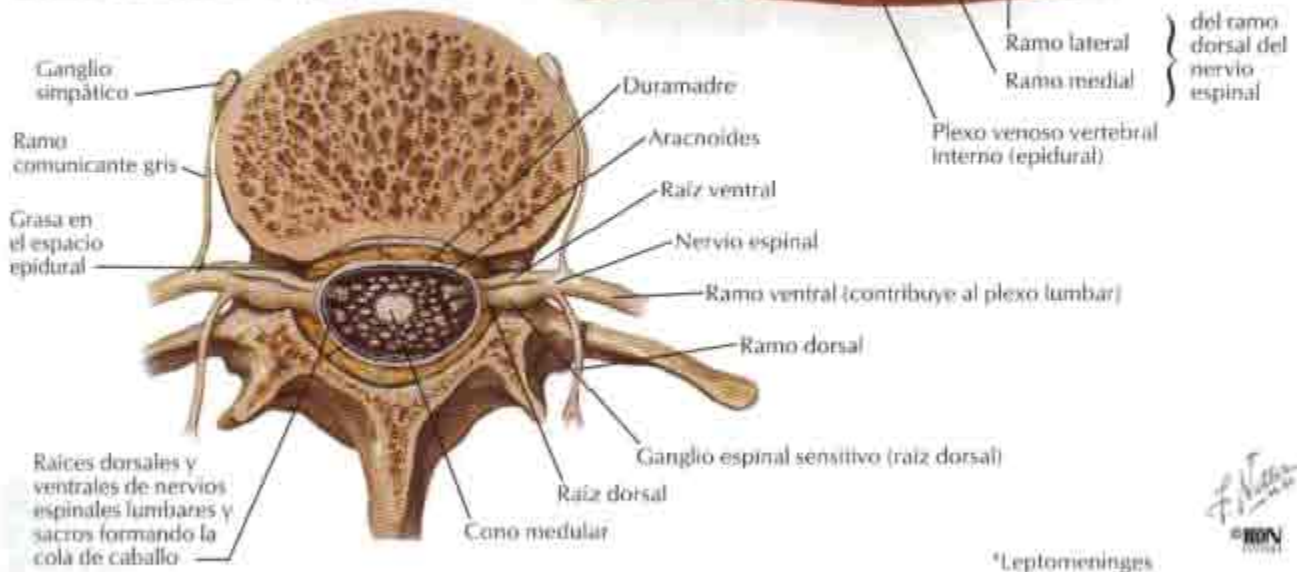
Origen del nervio espinal: secciones transversales

VÉANSE TAMBIÉN LÁMINAS 154, 155, 158, 159

Sección a través de una vértebra torácica



Sección a través de una vértebra lumbar

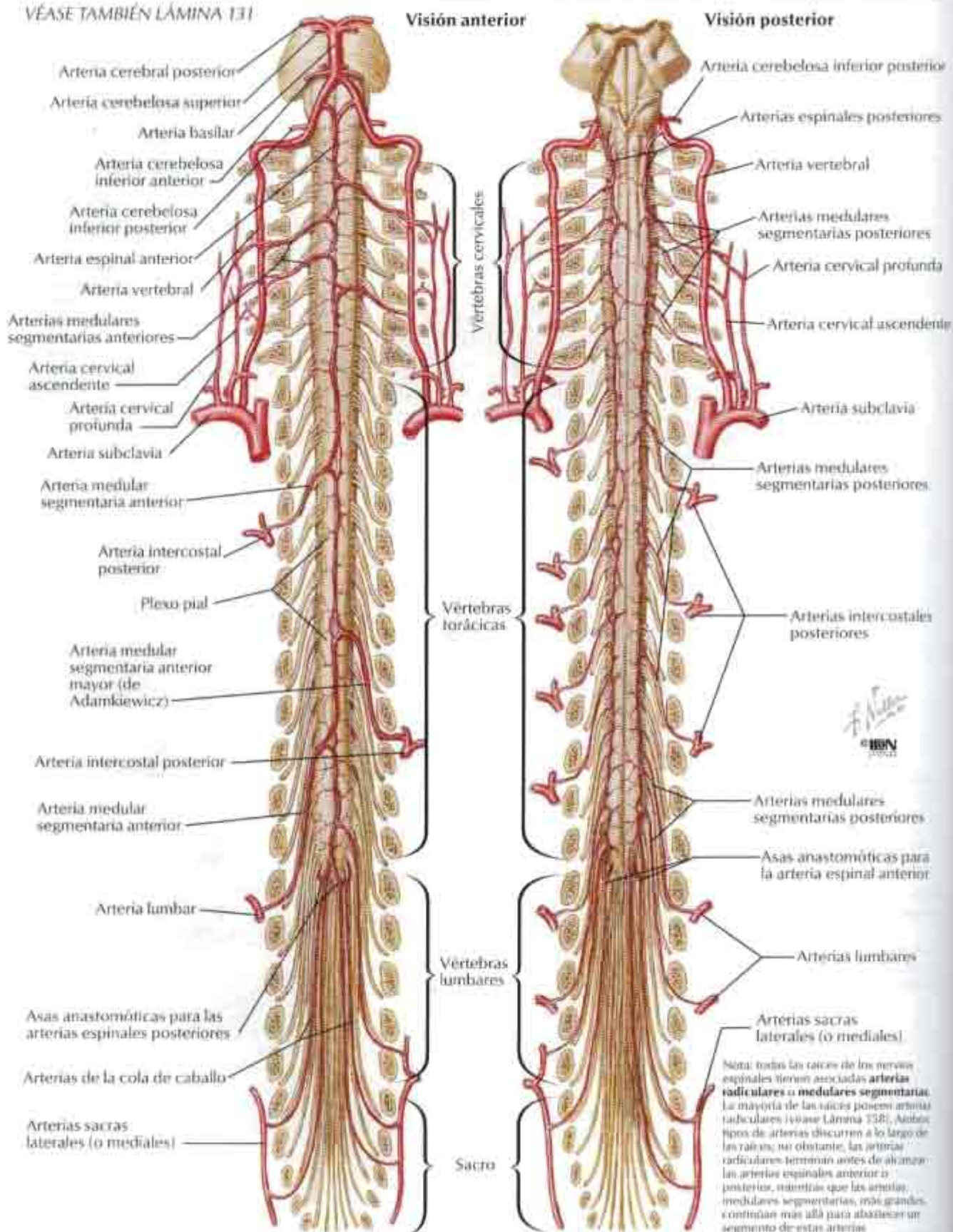


*Leptomeninges

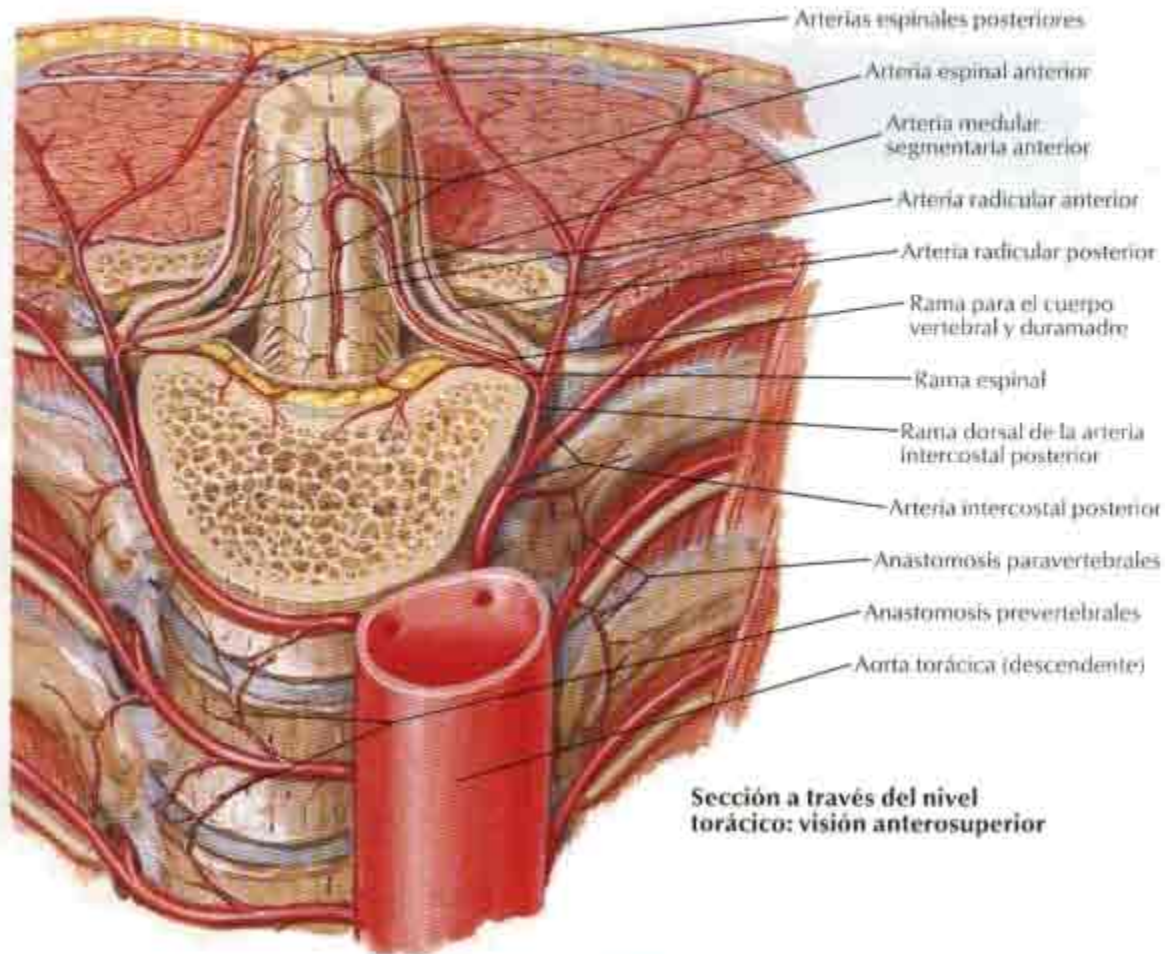


Arterias de la médula espinal: esquema

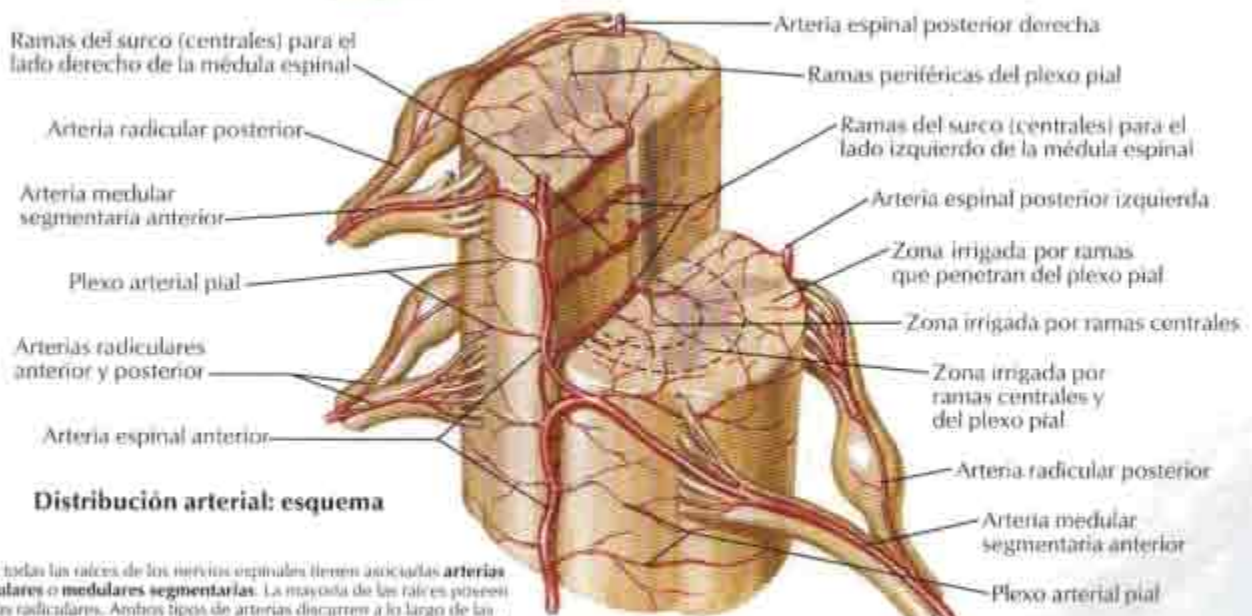
VÉASE TAMBIÉN LÁMINA 131



Arterias de la médula espinal: distribución intrínseca



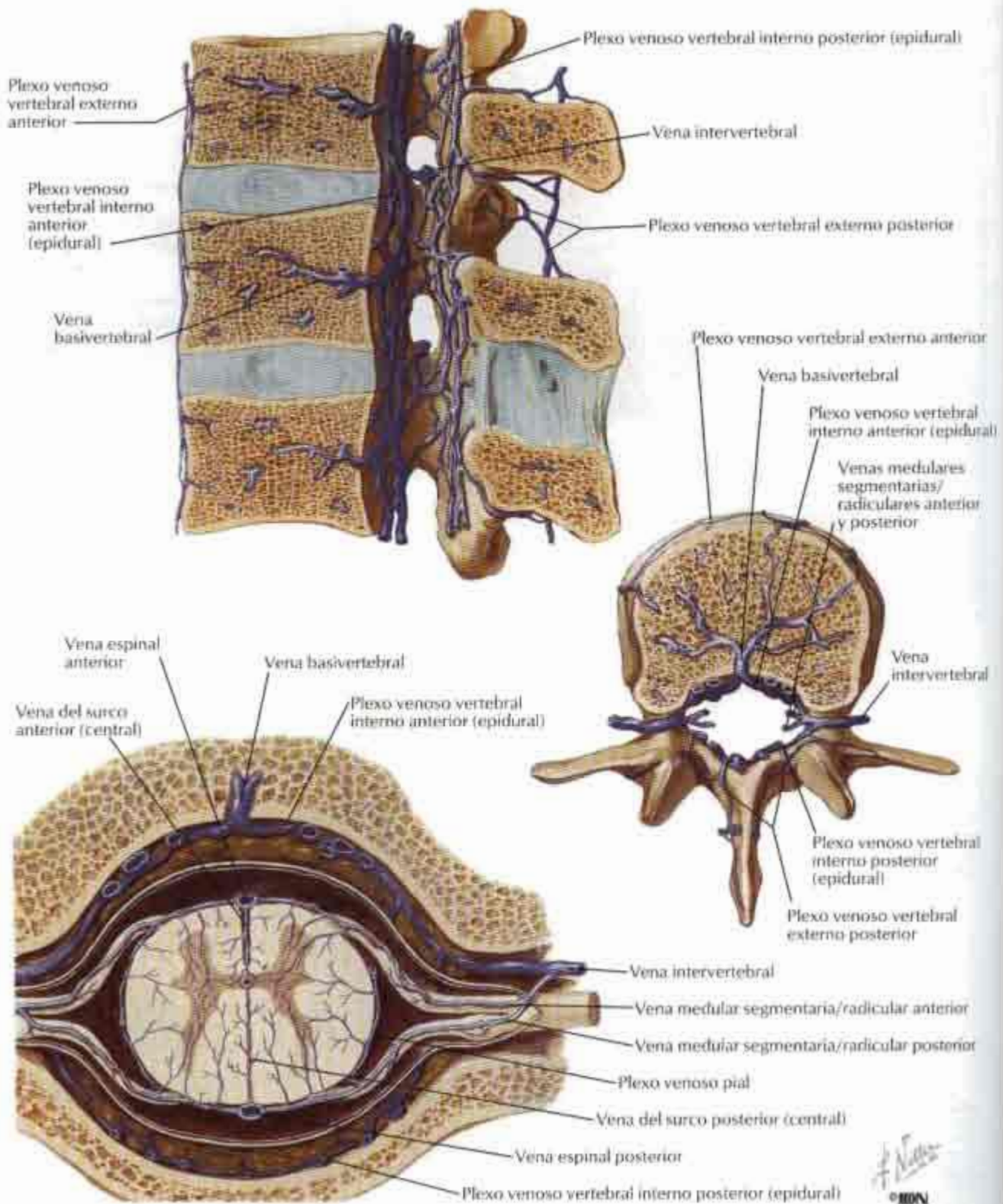
Sección a través del nivel torácico: visión anterosuperior



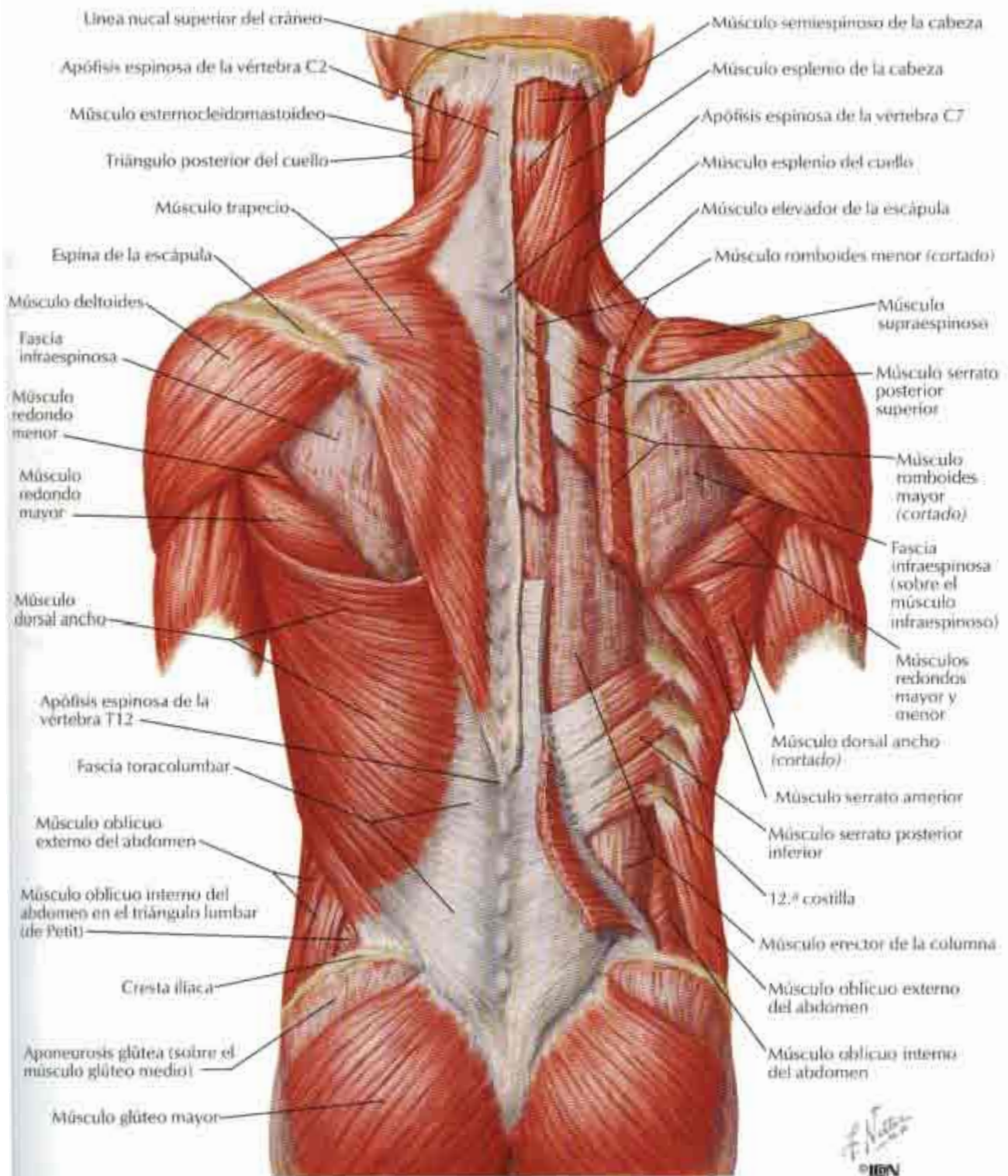
Distribución arterial: esquema

Nota: todas las raíces de los nervios espinales tienen asociadas **arterias radiculares** o **medulares segmentarias**. La mayoría de las raíces poseen **arterias radiculares**. Ambos tipos de arterias discurren a lo largo de las raíces; no obstante, las arterias radiculares terminan antes de alcanzar las arterias espinales anterior o posterior, mientras que las arterias medulares segmentarias, más grandes, continúan más allá para abastecer un segmento de estas arterias.

Venas de la médula espinal y columna vertebral

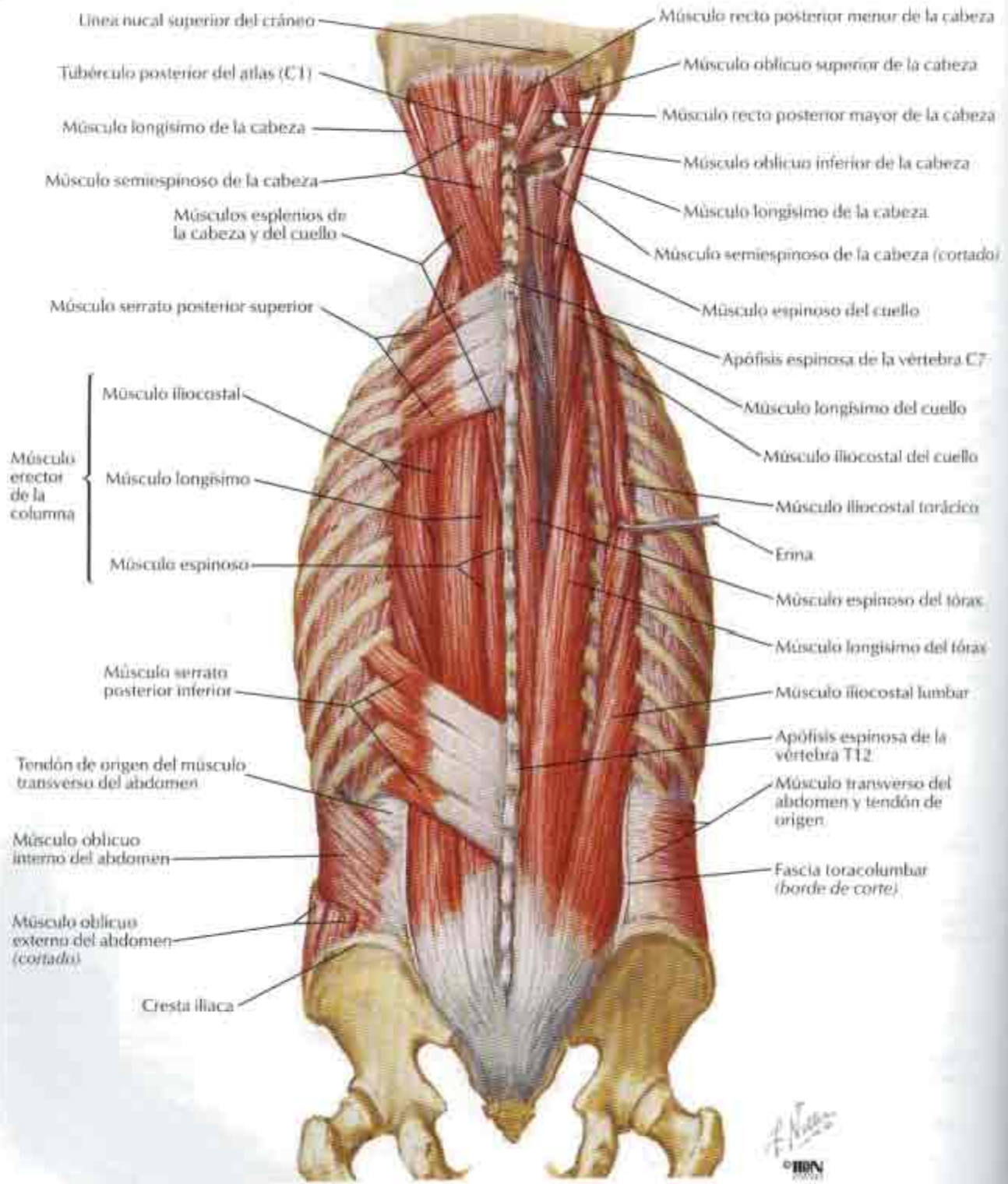


Músculos del dorso: planos superficiales

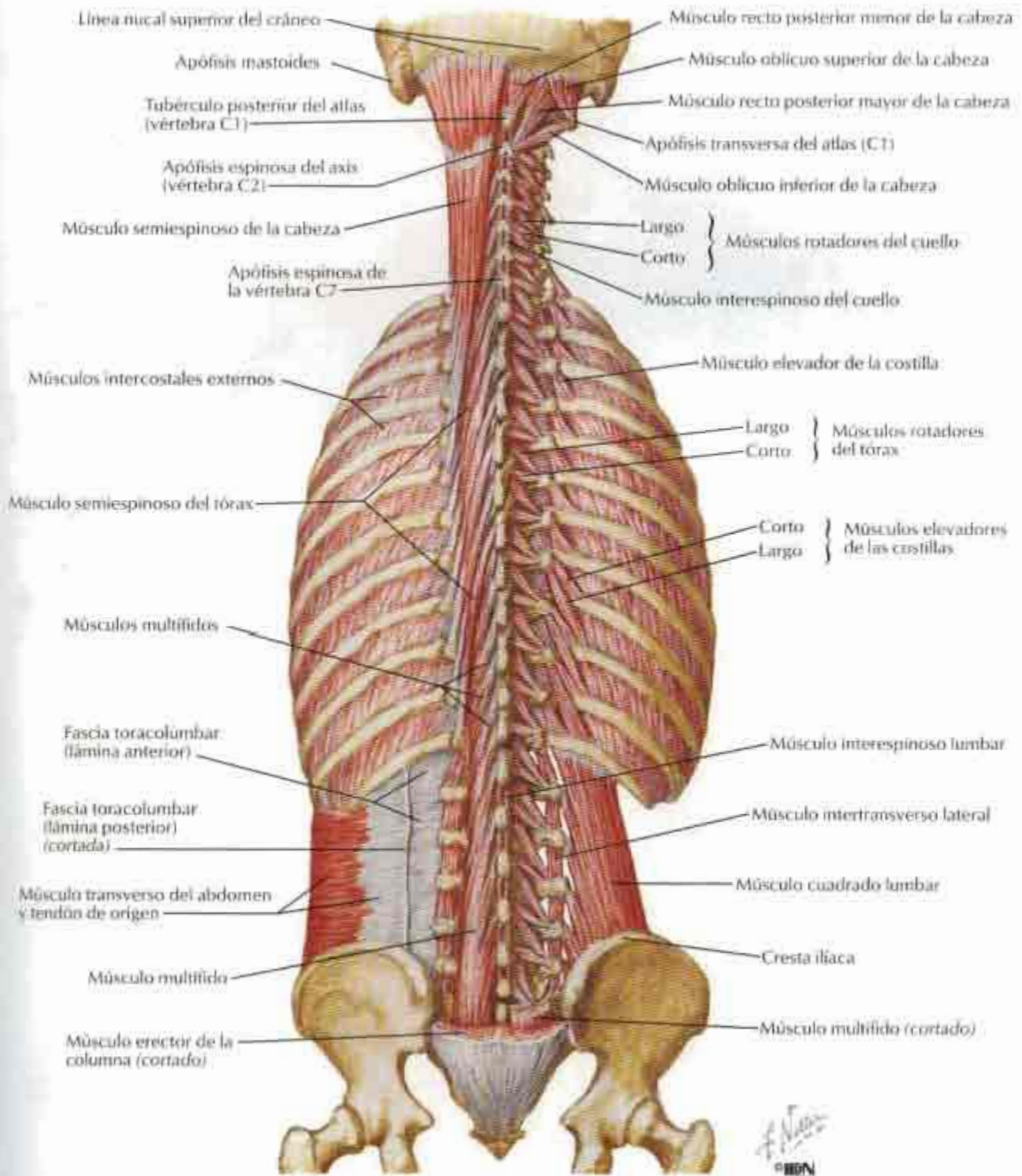


F. V. V. V.
© I.B.N.

Músculos del dorso: planos intermedios

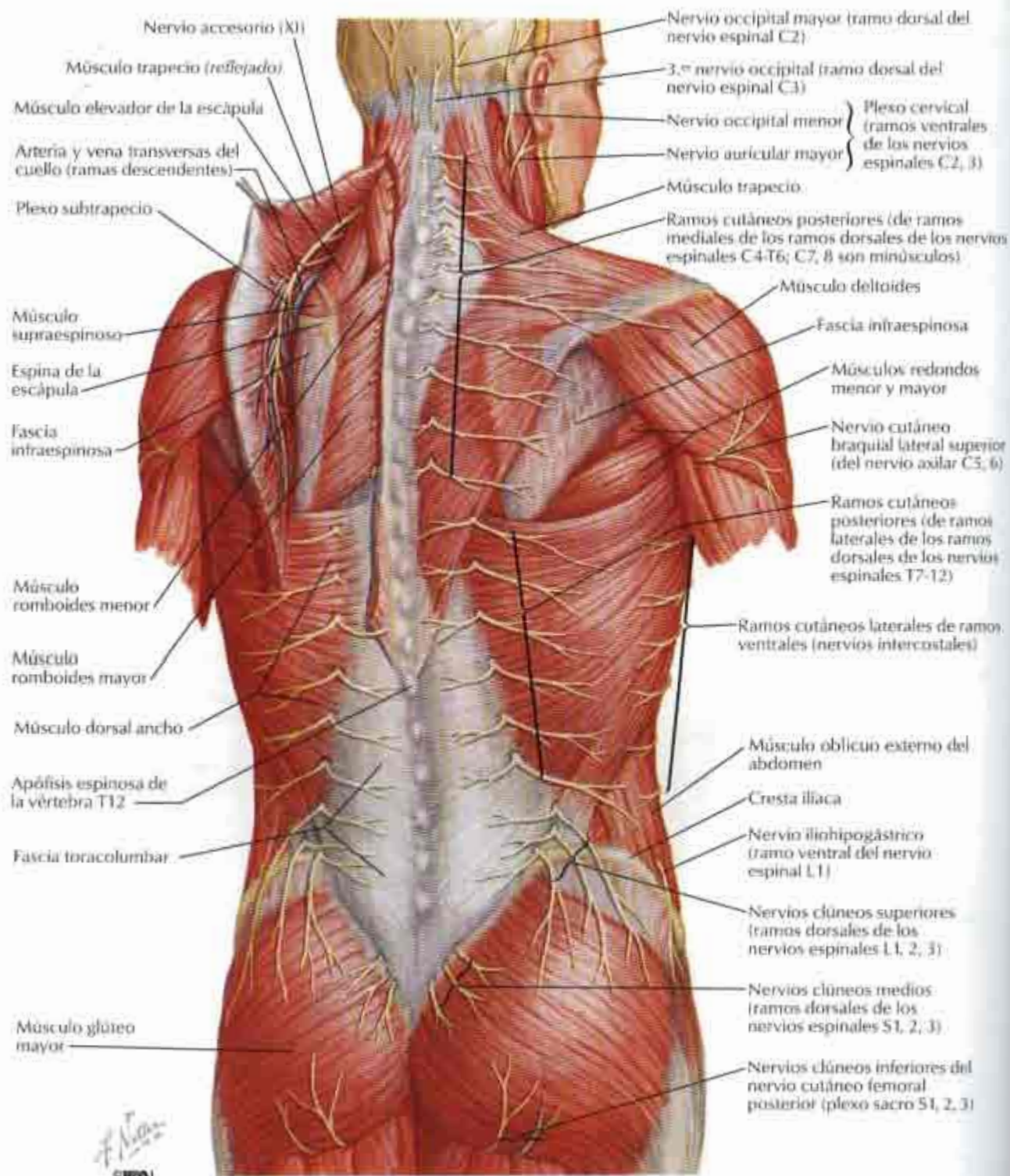


Músculos del dorso: planos profundos

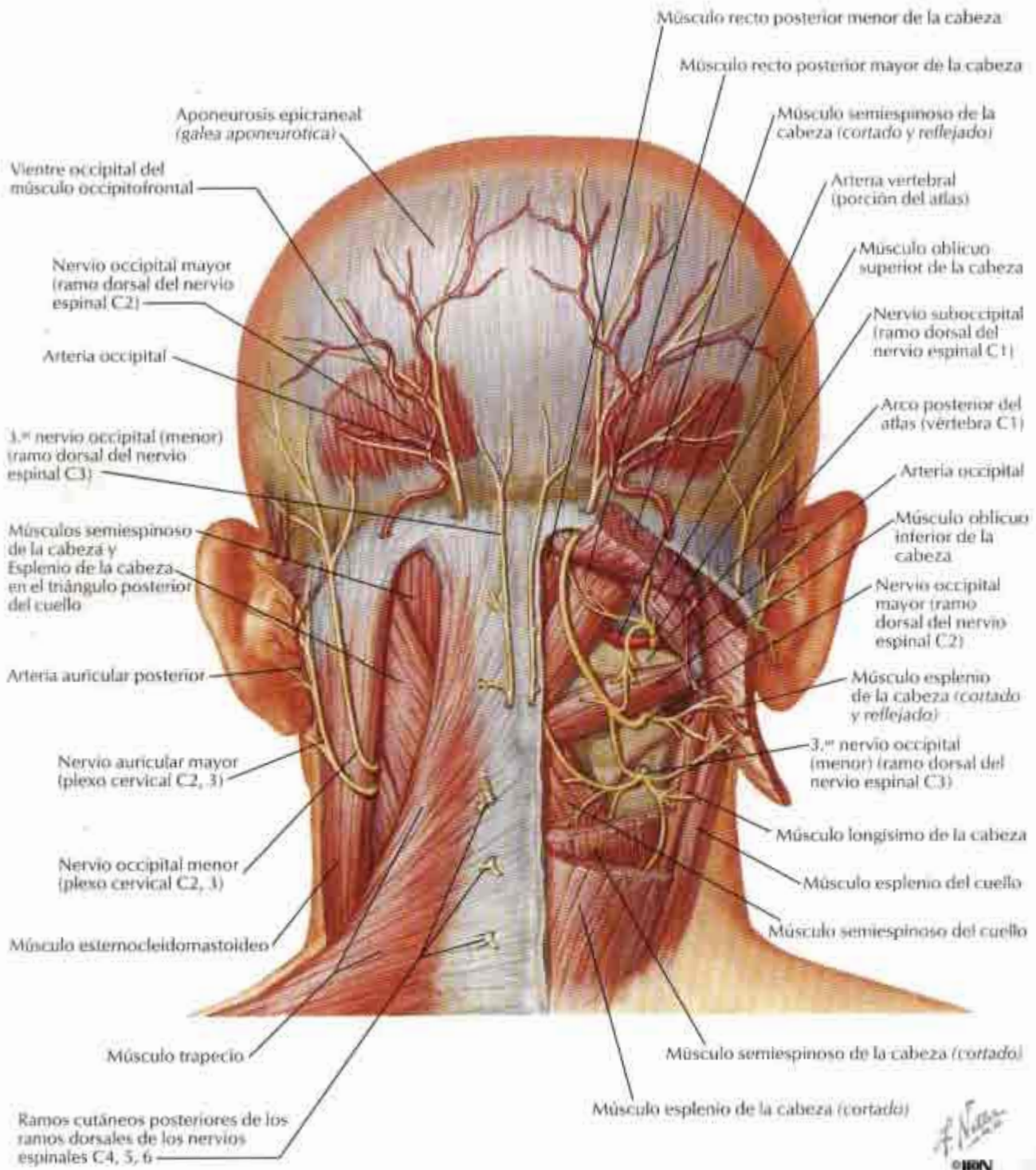


Nervios del dorso

VÉANSE TAMBIÉN LÁMINAS 166, 179, 237, 241

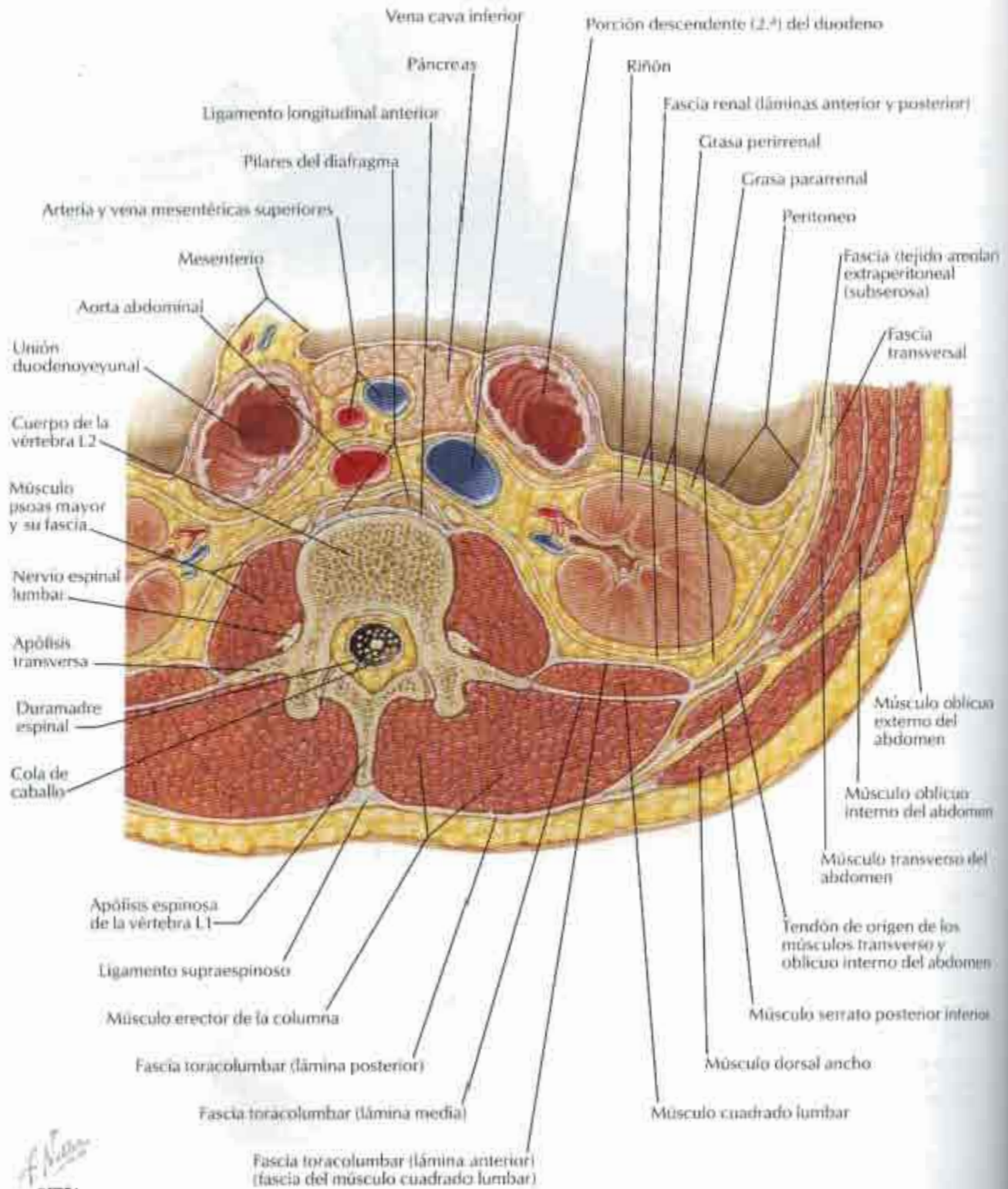


Triángulo suboccipital



F. Nuss
© IEM

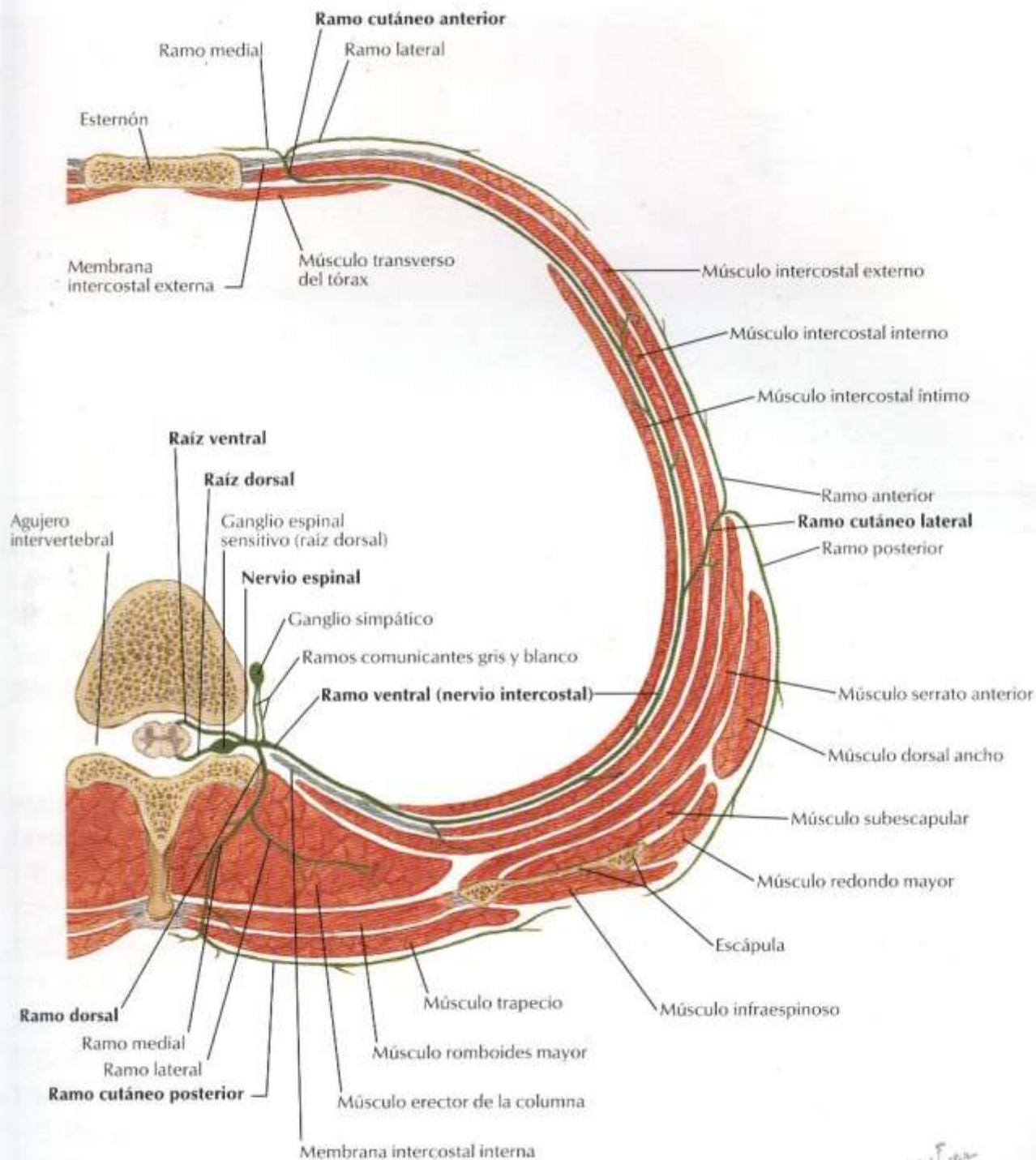
Región lumbar del dorso: sección transversal (visión superior)



F. H. N. S.
 IBN

Nervio espinal torácico típico

VÉANSE TAMBIÉN LÁMINAS 179, 241



Nota: en la región torácica inferior, el ramo lateral del ramo dorsal es más largo, motor y cutáneo; el ramo medial es más corto y sólo motor

F. Netter
© IBN

Sección III

TÓRAX

GLÁNDULA MAMARIA

Láminas 167 – 169

- 167. Glándula mamaria
- 168. Arterias de la glándula mamaria
- 169. Vasos y nódulos linfáticos de la glándula mamaria

PARED CORPORAL

Láminas 170 – 183

- 170. Esqueleto óseo del tórax
- 171. Costillas y articulaciones esternocostales
- 172. Articulaciones costovertebrales
- 173. Costillas cervicales y anomalías afines
- 174. Pared torácica anterior
- 175. Pared torácica anterior (*continuación*)
- 176. Pared torácica anterior: visión interna
- 177. Paredes torácicas posterior y lateral
- 178. Pared torácica posterior
- 179. Nervios y arterias intercostales
- 180. Diafragma: cara torácica
- 181. Diafragma: cara abdominal

- 182. Nervio frénico

- 183. Músculos de la respiración

PULMONES

Láminas 184 – 199

- 184. Topografía de los pulmones: visión anterior
- 185. Topografía de los pulmones: visión posterior
- 186. Pulmones in situ: visión anterior
- 187. Pulmones: visiones mediales
- 188. Segmentos broncopulmonares
- 189. Segmentos broncopulmonares (*continuación*)
- 190. Tráquea y bronquios mayores
- 191. Nomenclatura de los bronquios: esquema
- 192. Vías intrapulmonares: esquema
- 193. Circulación sanguínea intrapulmonar: esquema
- 194. Arterias y venas pulmonares

- 195. Grandes vasos del mediastino superior
- 196. Arterias y venas bronquiales
- 197. Vasos y nódulos linfáticos del pulmón
- 198. Nervios autónomos en el tórax
- 199. Inervación del árbol bronquial:
esquema

CORAZÓN

Láminas 200 – 217

- 200. Corazón in situ
- 201. Corazón: exposición anterior
- 202. Corazón: caras basal y
diafragmática
- 203. Saco pericárdico
- 204. Arterias coronarias y venas cardíacas
- 205. Arterias coronarias y venas cardíacas:
variaciones
- 206. Arterias coronarias: visiones
arteriográficas
- 207. Arterias coronarias: visiones
arteriográficas (*continuación*)
- 208. Atrio (aurícula) y ventrículo derechos
- 209. Atrio (aurícula) y ventrículo izquierdos
- 210. Válvulas y esqueleto fibroso del corazón
- 211. Válvulas y esqueleto fibroso del corazón
(*continuación*)

- 212. Atrios (aurículas), ventrículos y
septo interventricular
- 213. Sistema de conducción del corazón
- 214. Nervios del corazón
- 215. Inervación del corazón: esquema
- 216. Inervación de los vasos sanguíneos:
esquema
- 217. Circulación prenatal y posnatal

MEDIASTINO

Láminas 218 – 230

- 218. Mediastino: visión lateral derecha
- 219. Mediastino: visión lateral izquierda
- 220. Esófago in situ
- 221. Topografía y constricciones del esófago
- 222. Musculatura del esófago
- 223. Unión faringoesofágica
- 224. Unión esofagogástrica
- 225. Arterias del esófago
- 226. Venas del esófago
- 227. Vasos y nódulos linfáticos del esófago
- 228. Nervios del esófago
- 229. Nervios intrínsecos y variaciones en
los nervios del esófago
- 230. Mediastino: sección transversal
(visión superior)

Disección anterolateral

Músculo pectoral mayor (profundo a la fascia pectoral)

Músculo serrato anterior

Músculo oblicuo externo del abdomen

Clavícula

2.^a costilla

Músculo pectoral mayor

Fascia pectoral

Músculos intercostales

Vasos y nervio intercostales

Pulmón

6.^a costilla

Ligamentos suspensorios (de Cooper)

Glándulas areolares

Areola

Pezón

Conductos galactóforos

Seno galactóforo

Grasa

Lobulillos glandulares

Ligamentos suspensorios (de Cooper)

Conducto galactóforo

Seno galactóforo

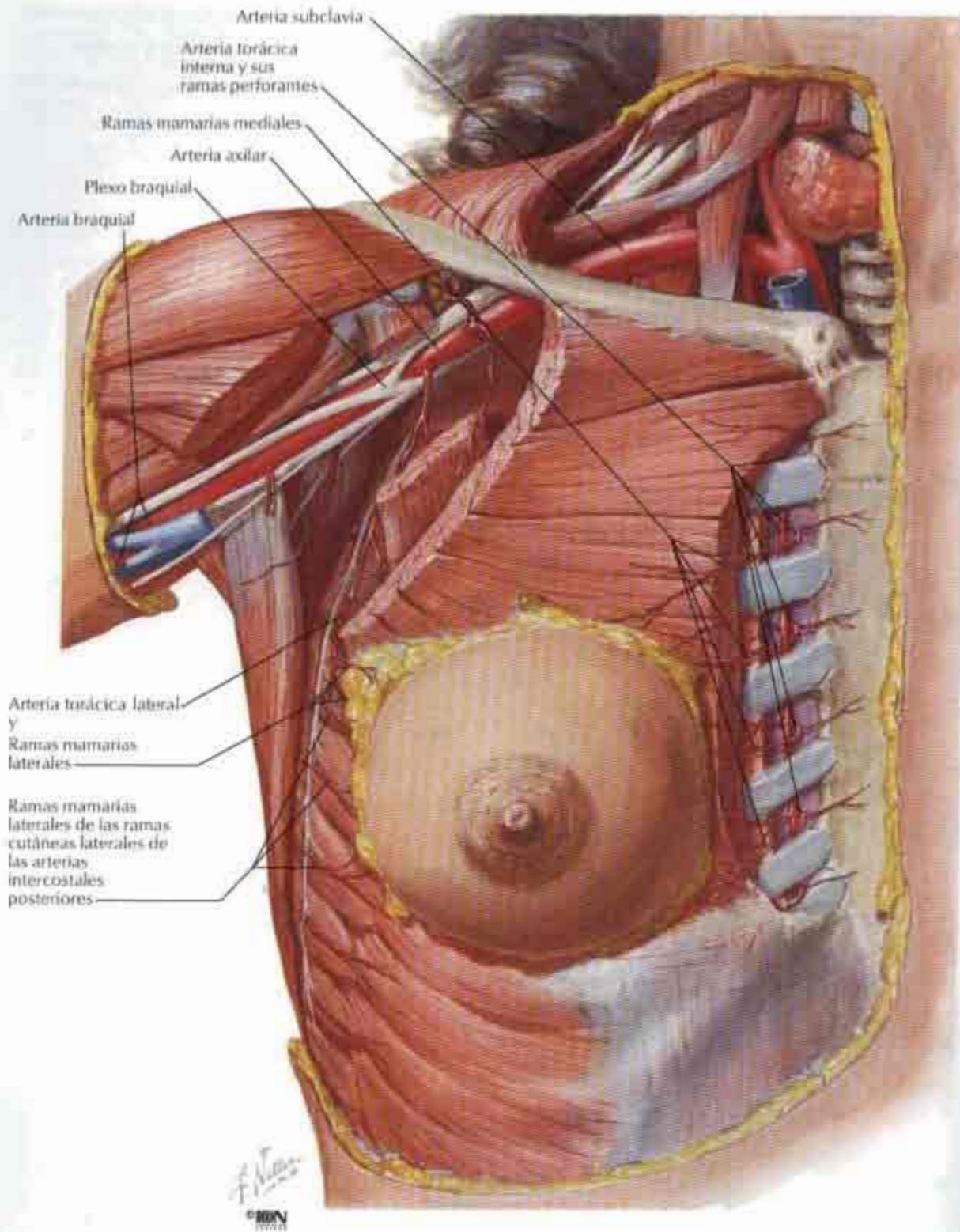
Lobulillos glandulares

Grasa (lámina del tejido subcutáneo)

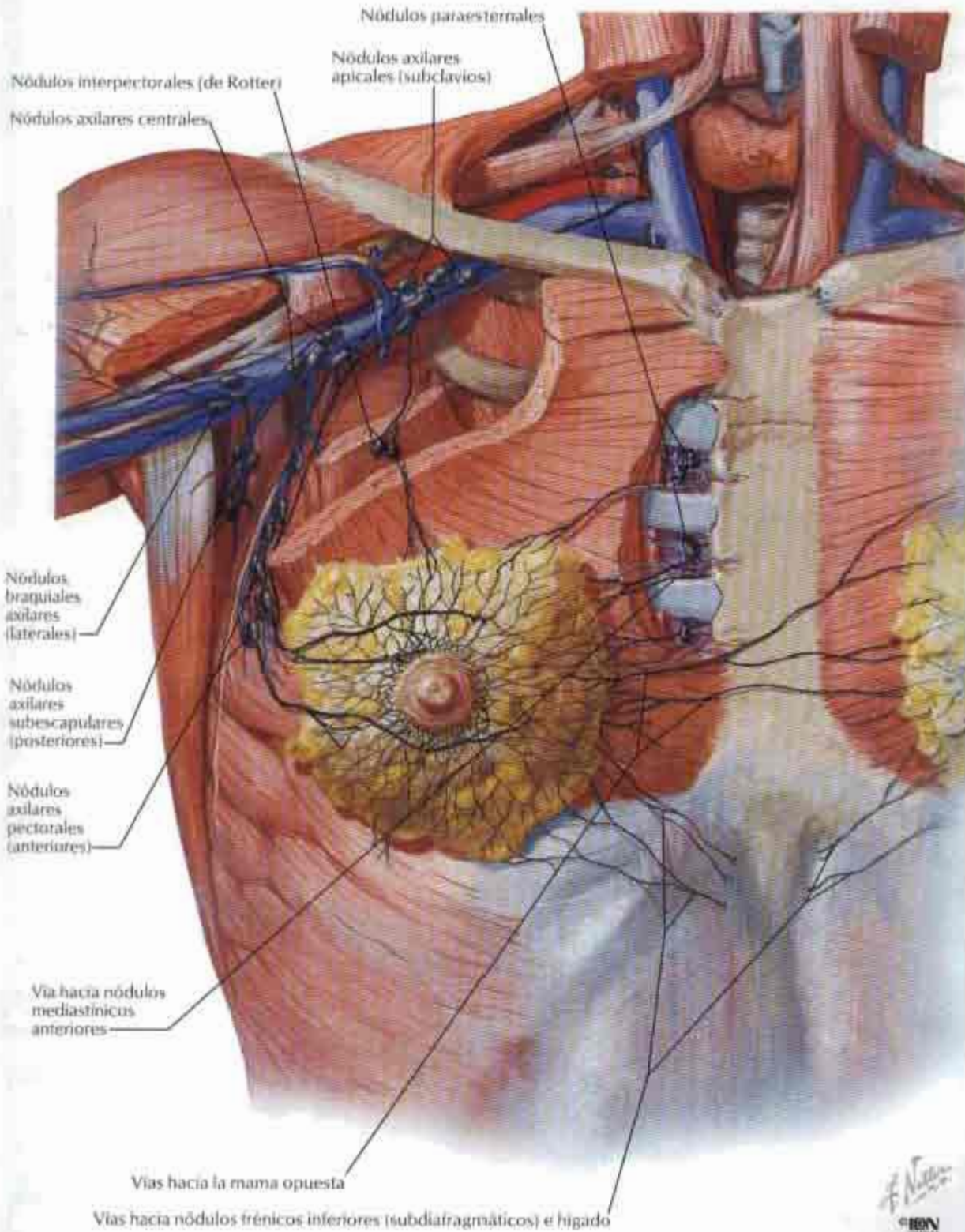
Sección sagital

F. NUBES
© ION

Arterias de la glándula mamaria



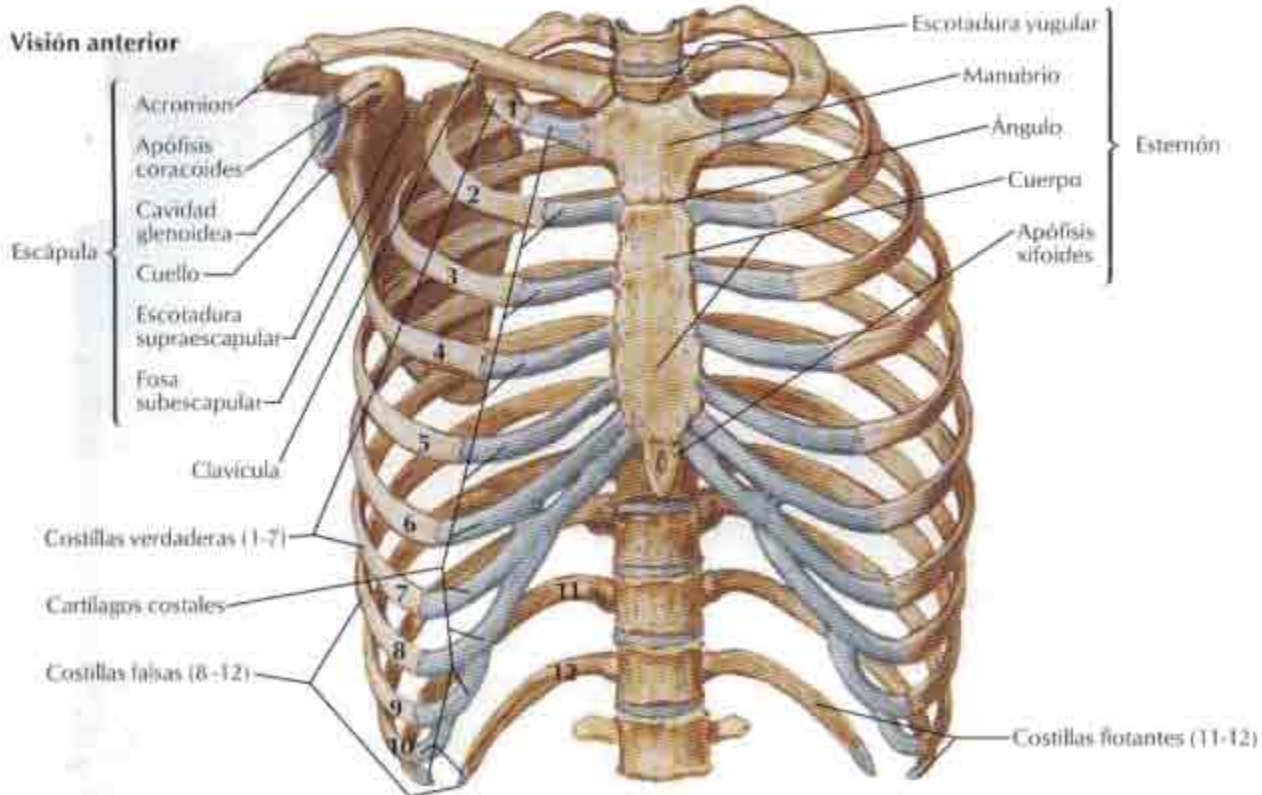
Vasos y nódulos linfáticos de la glándula mamaria



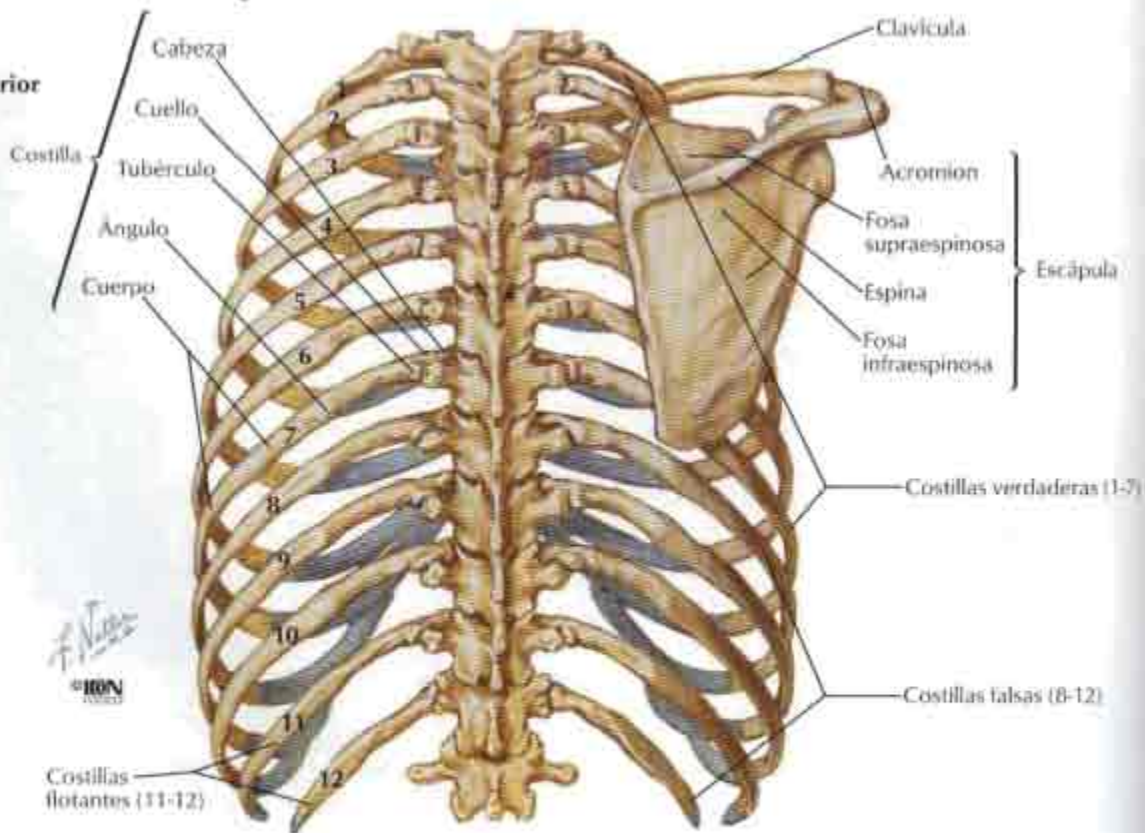
Esqueleto óseo del tórax

VÉASE TAMBIÉN LÁMINA 231

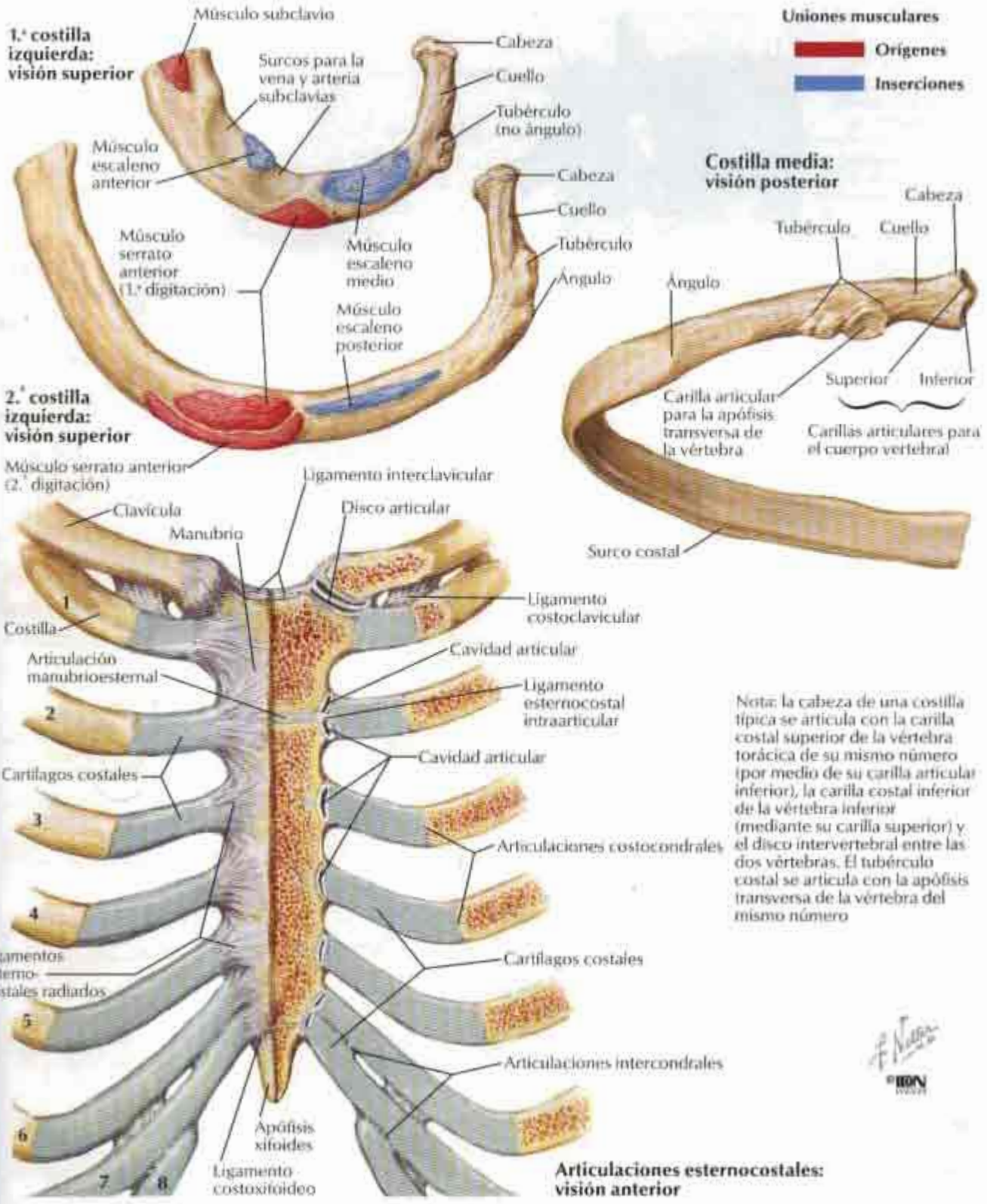
Visión anterior



Visión posterior

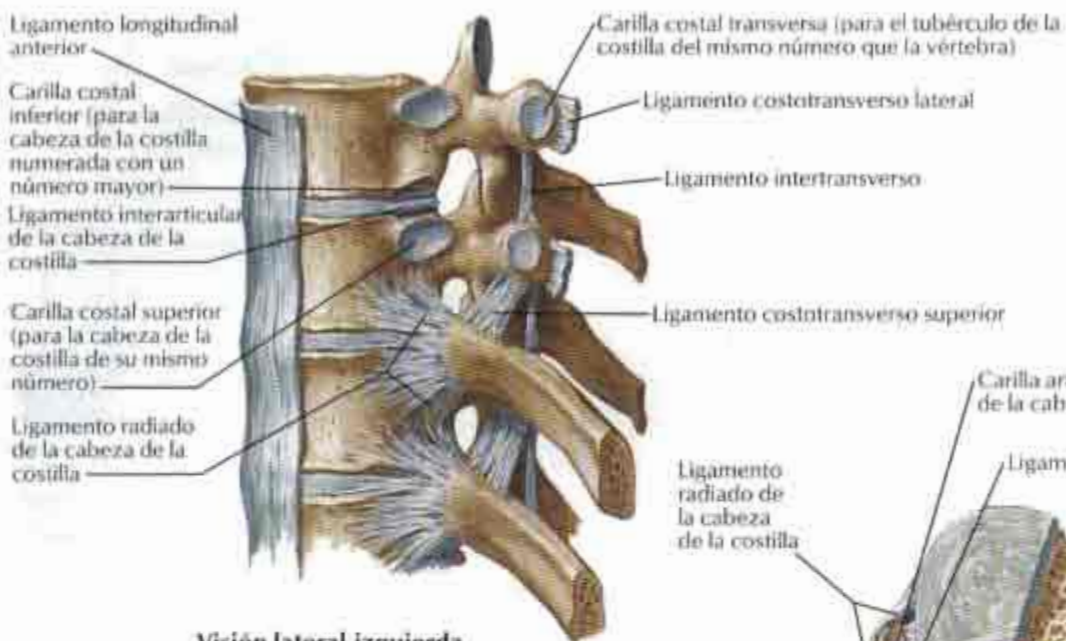


Costillas y articulaciones esternocostales

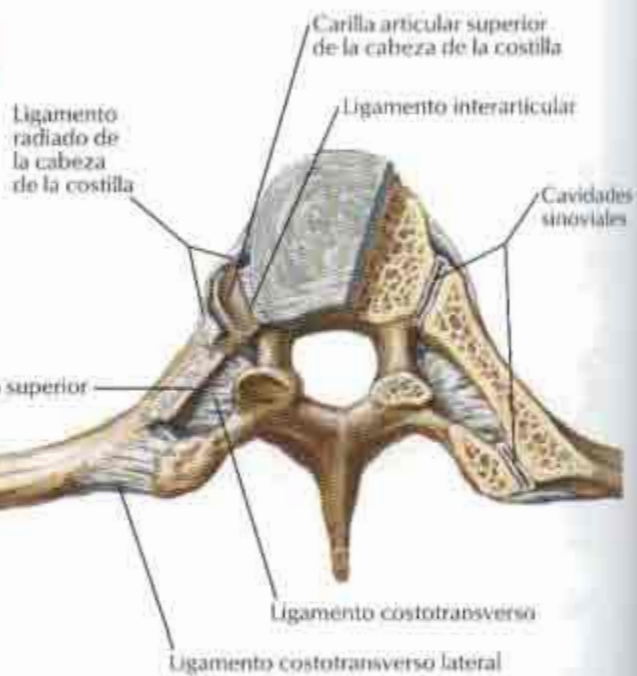


Articulaciones costovertebrales

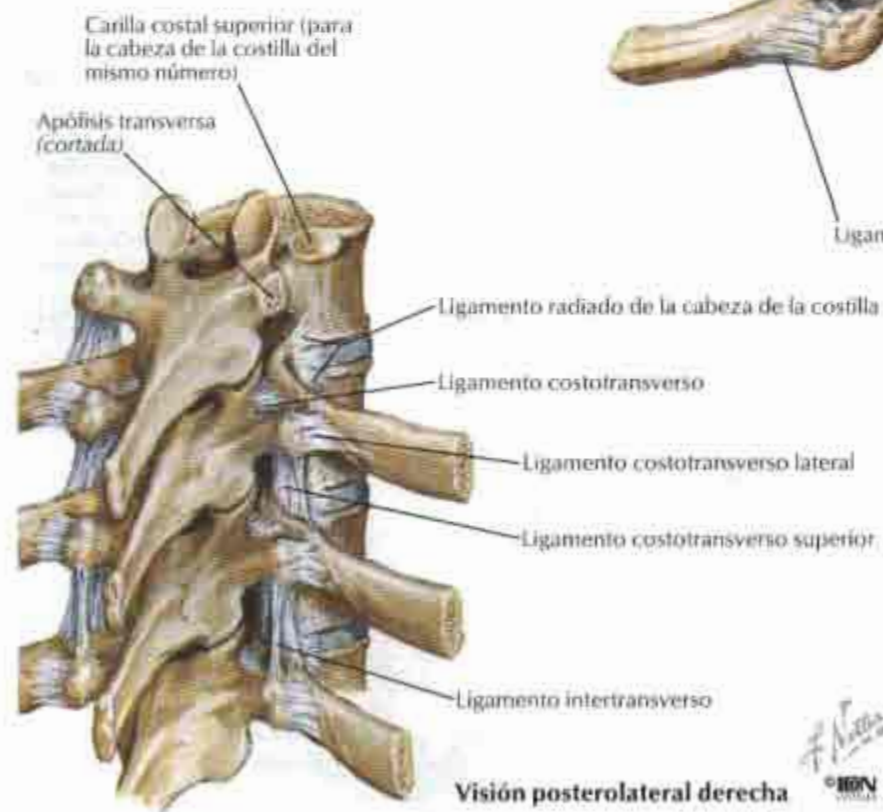
VÉASE TAMBIÉN LÁMINA 143



Visión lateral izquierda



Sección transversa: visión superior

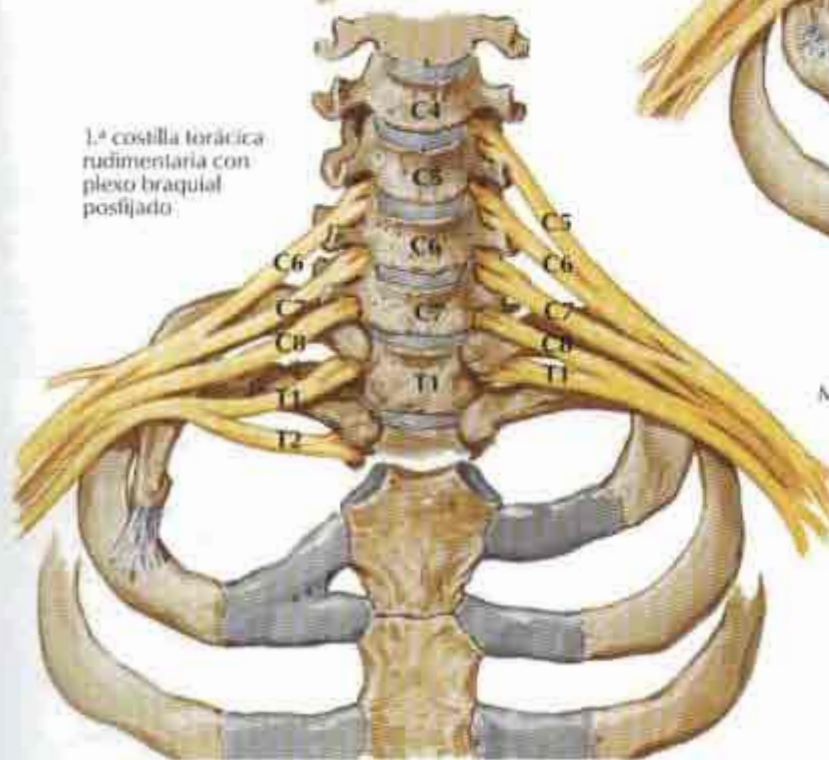
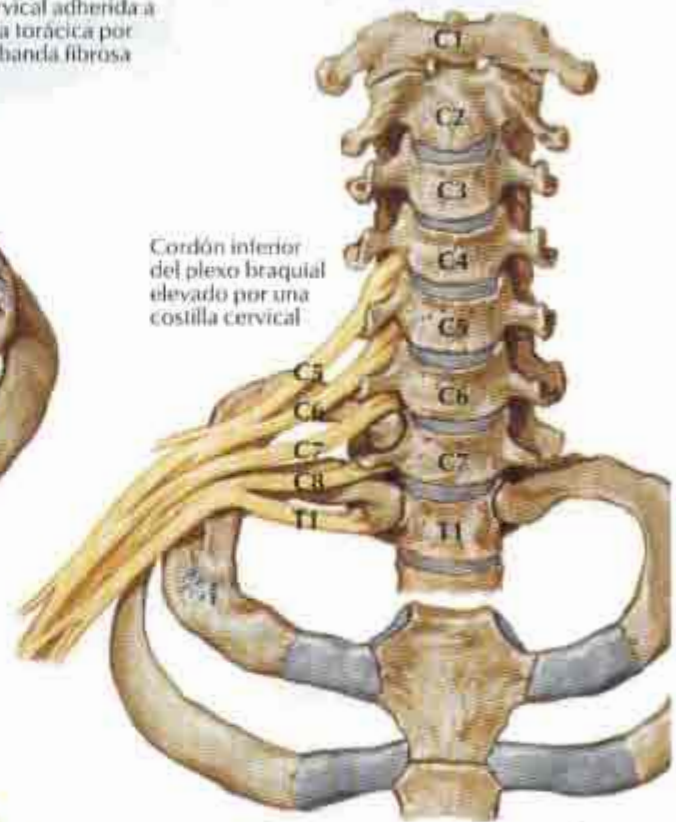
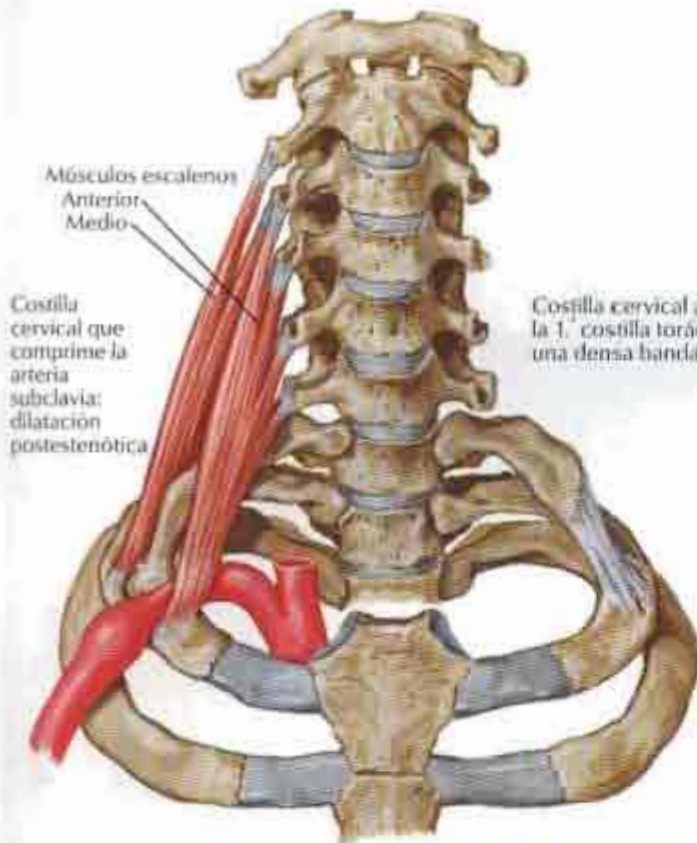


Visión posterolateral derecha

F. Netter
© IGM

Costillas cervicales y anomalías afines

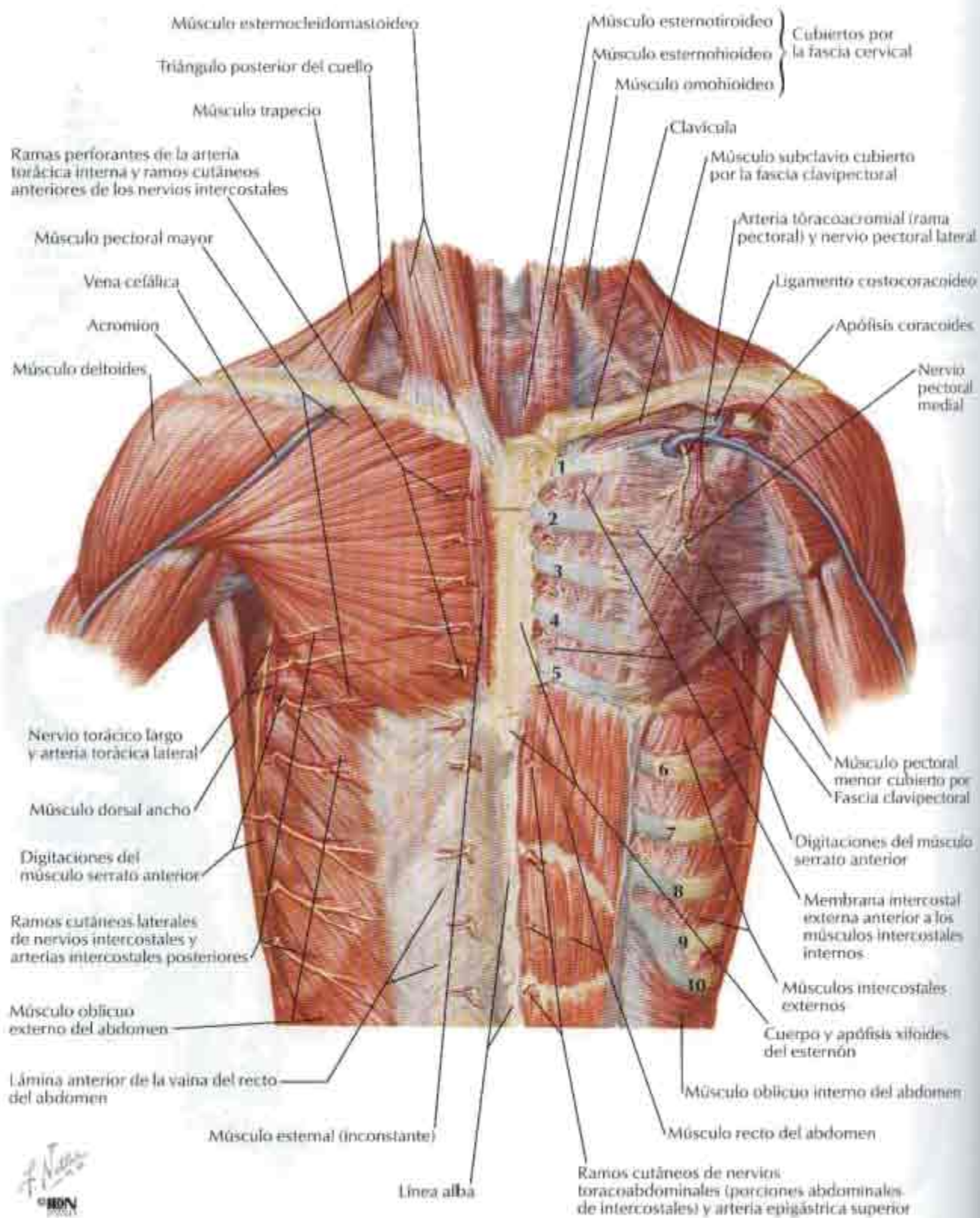
VÉANSE TAMBIÉN LÁMINAS 28, 400, 401



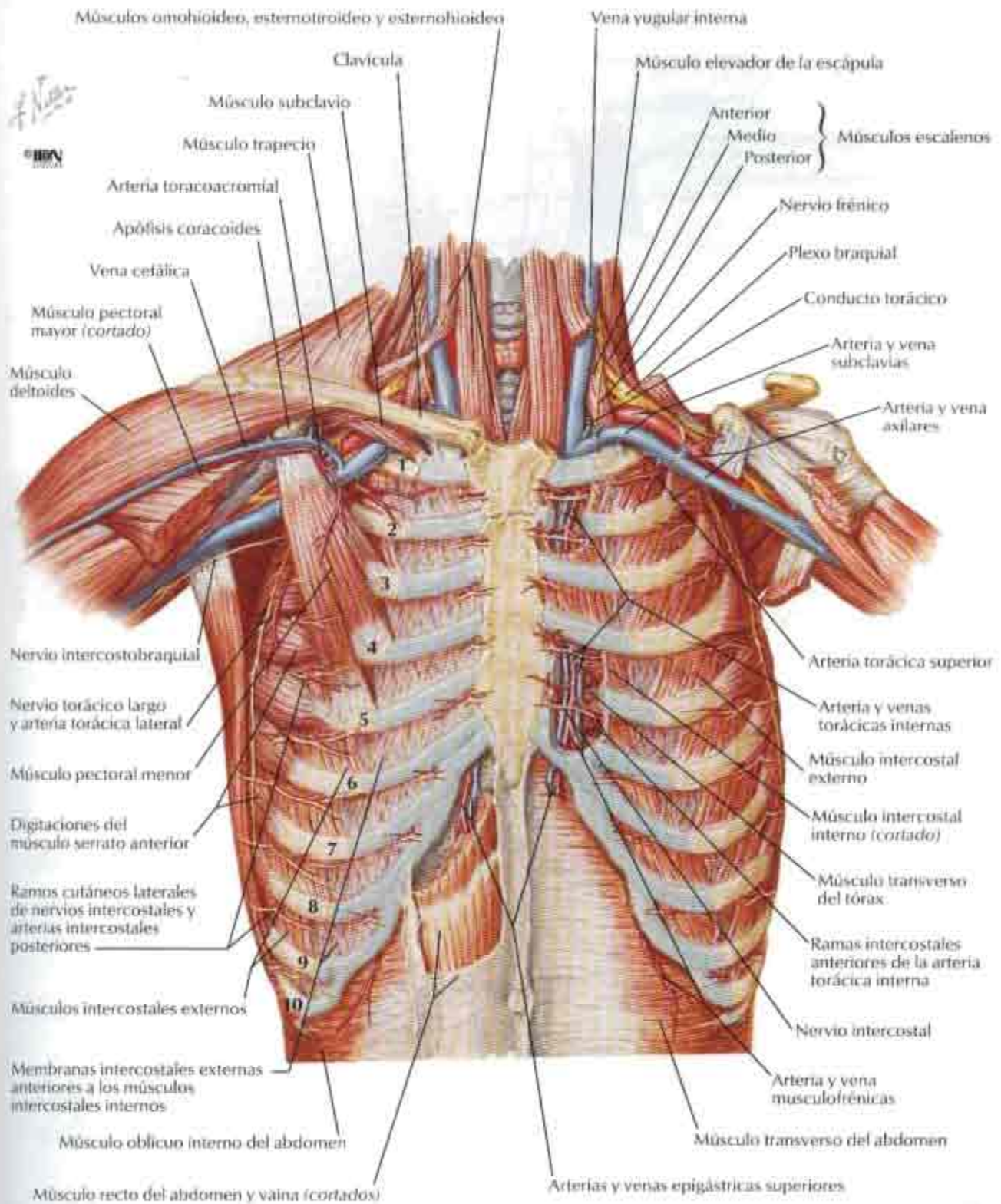
Morfología normal

Nota: costilla cervical a menudo asintomática

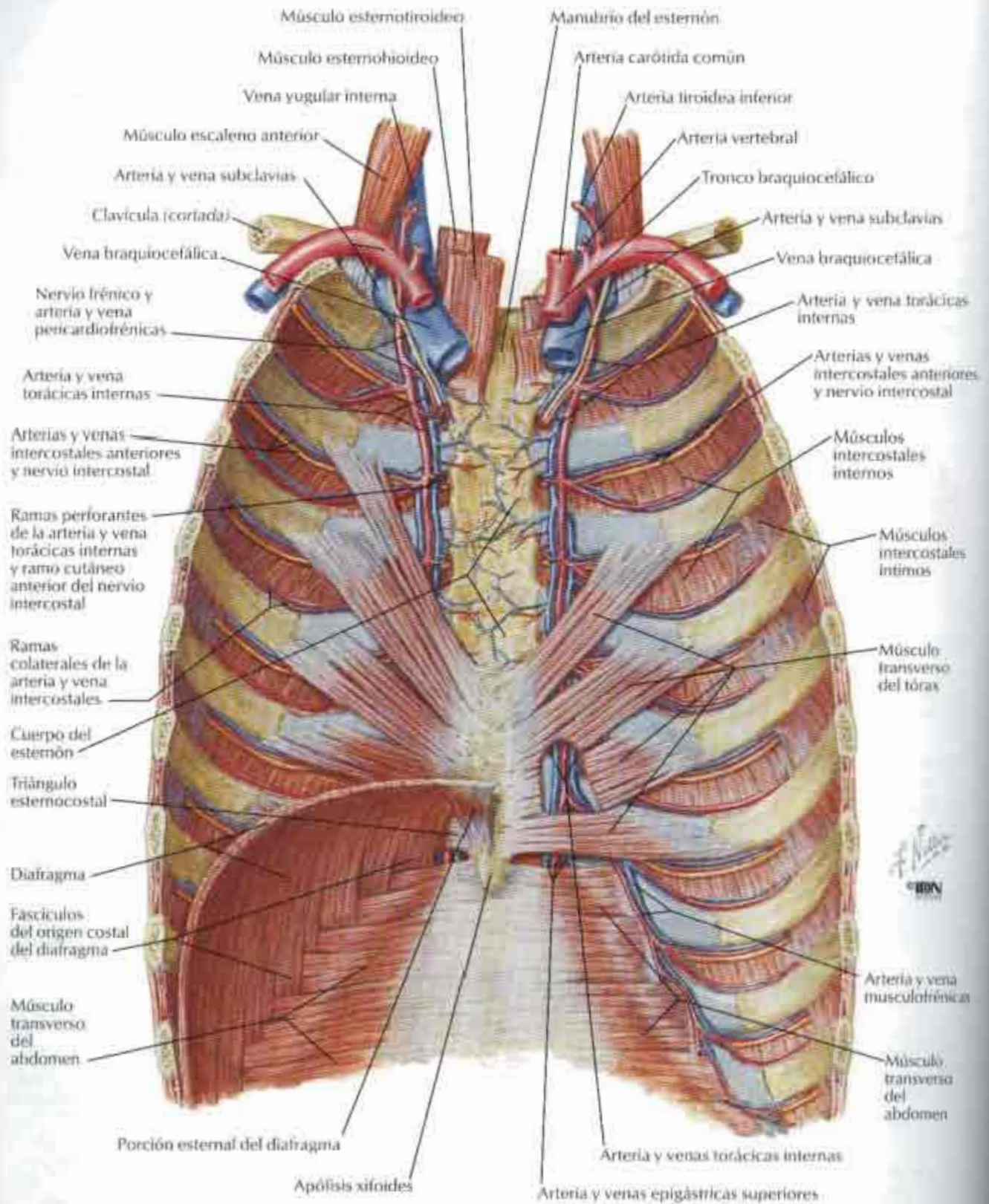
Pared torácica anterior



Pared torácica anterior (continuación)

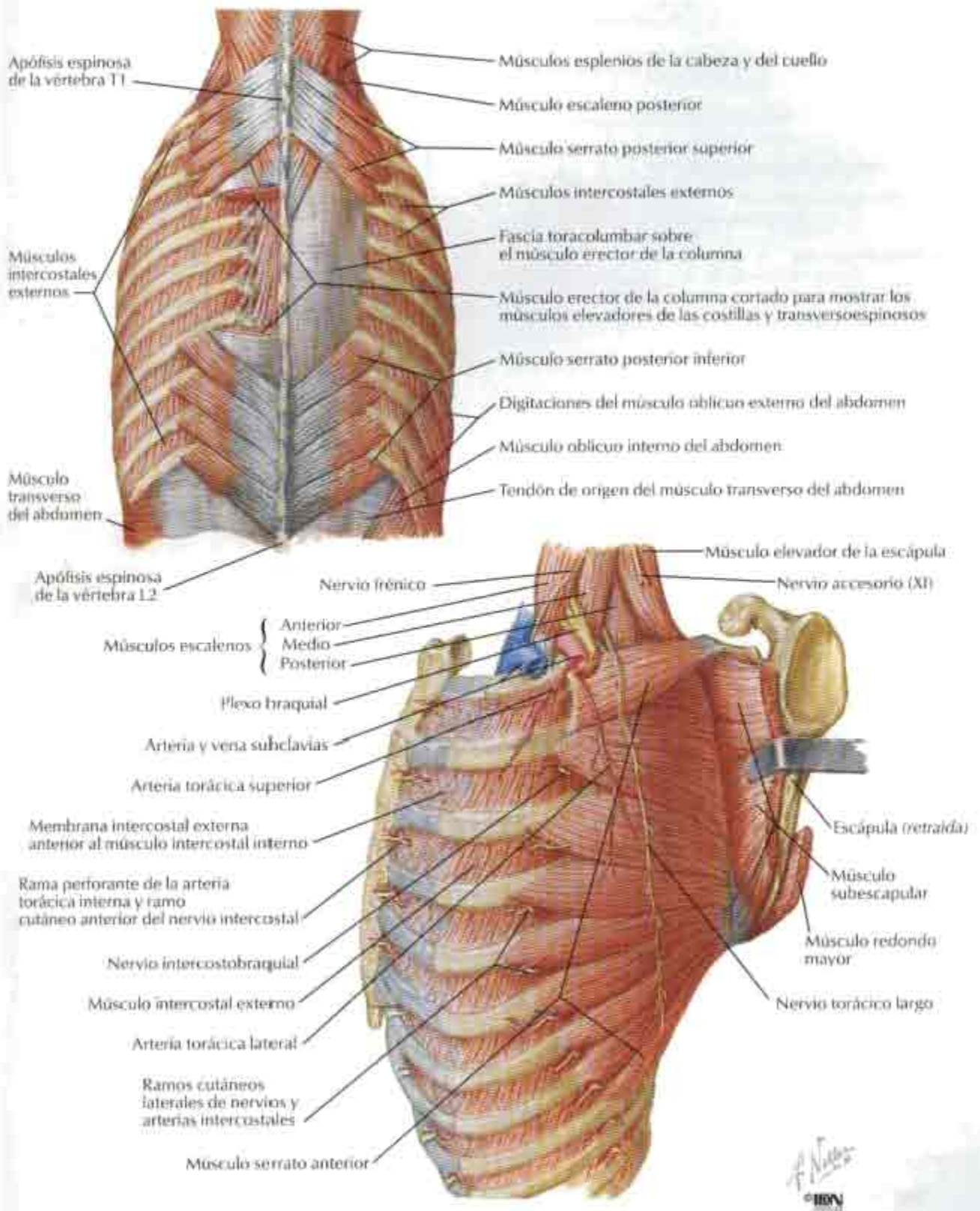


Pared torácica anterior: visión interna

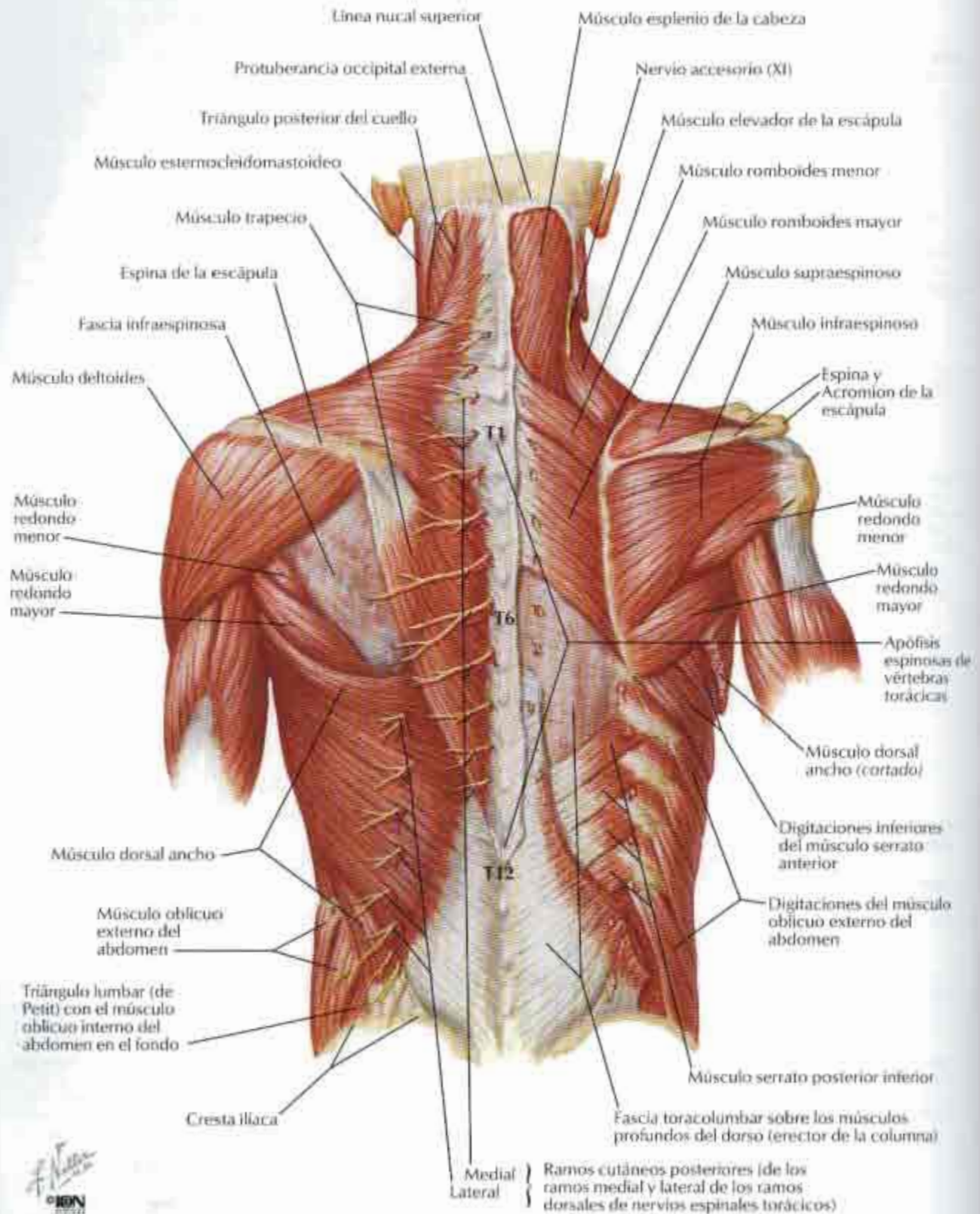


Paredes torácicas posterior y lateral

VEANSE TAMBIÉN LÁMINAS 160, 161, 162

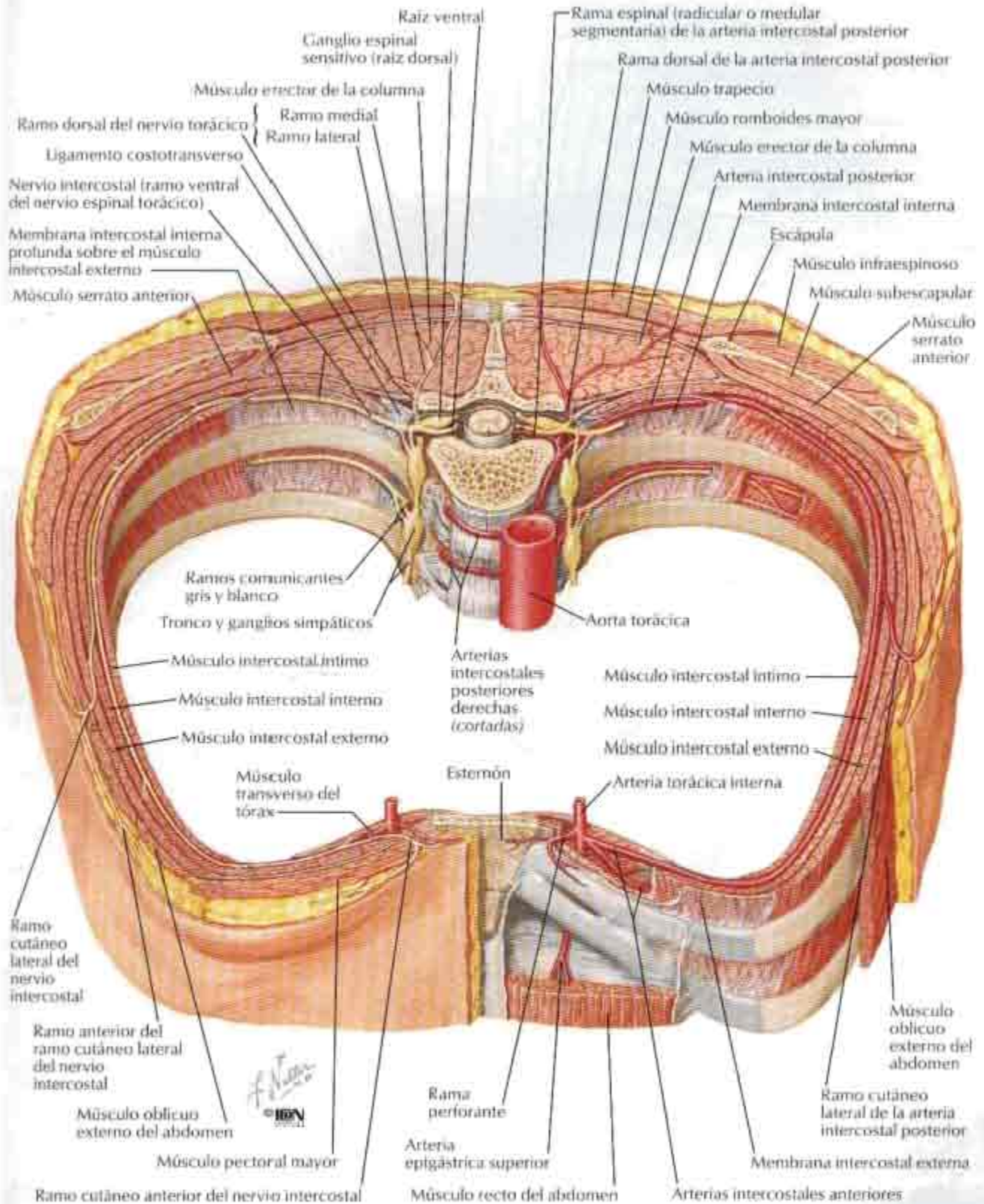


Pared torácica posterior



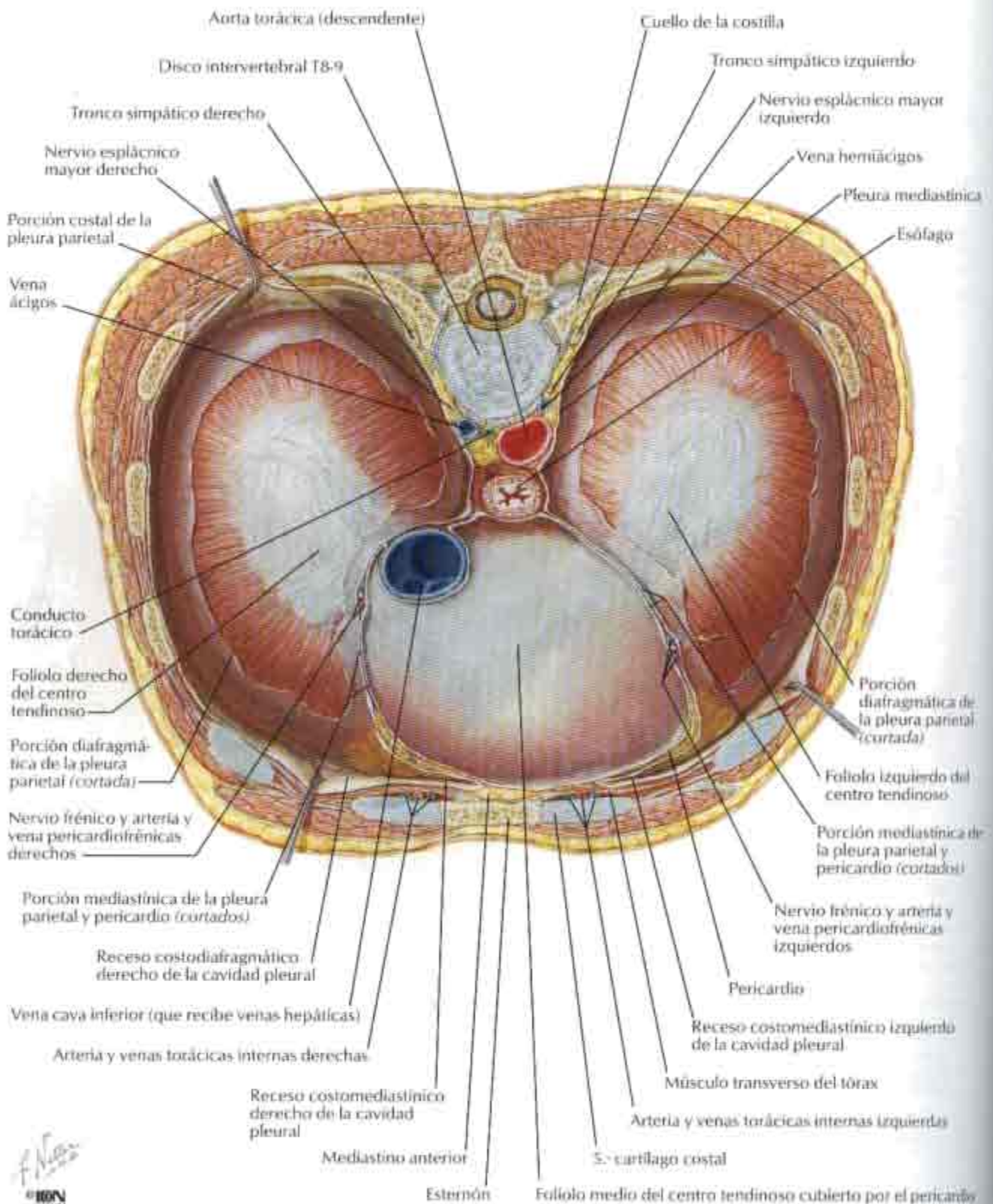
Nervios y arterias intercostales

VEÁNSE TAMBIÉN LÁMINAS 166, 241



Diafragma: cara torácica

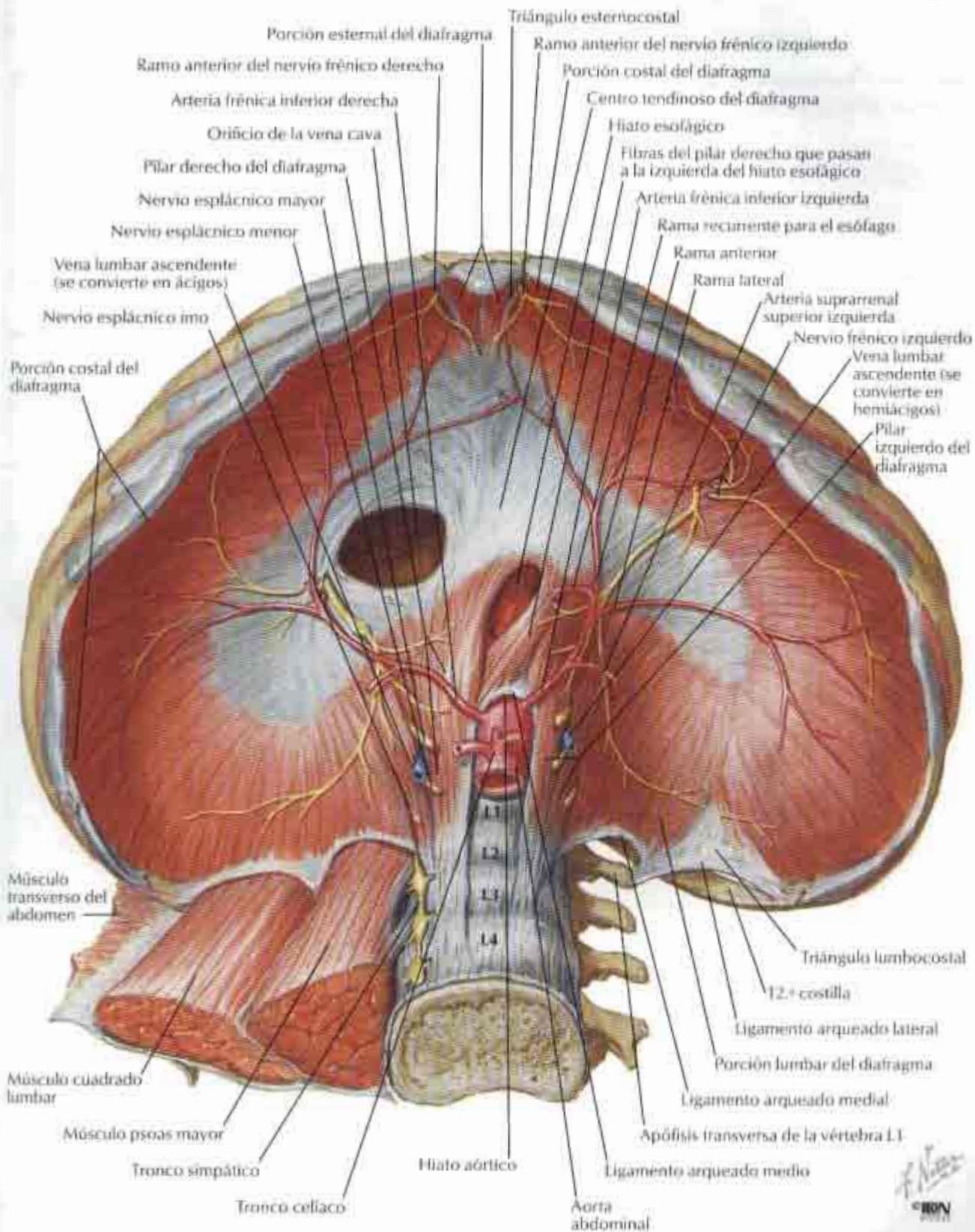
VEÁNSE TAMBIÉN LÁMINAS 218, 219



F. N. 180
© IBN

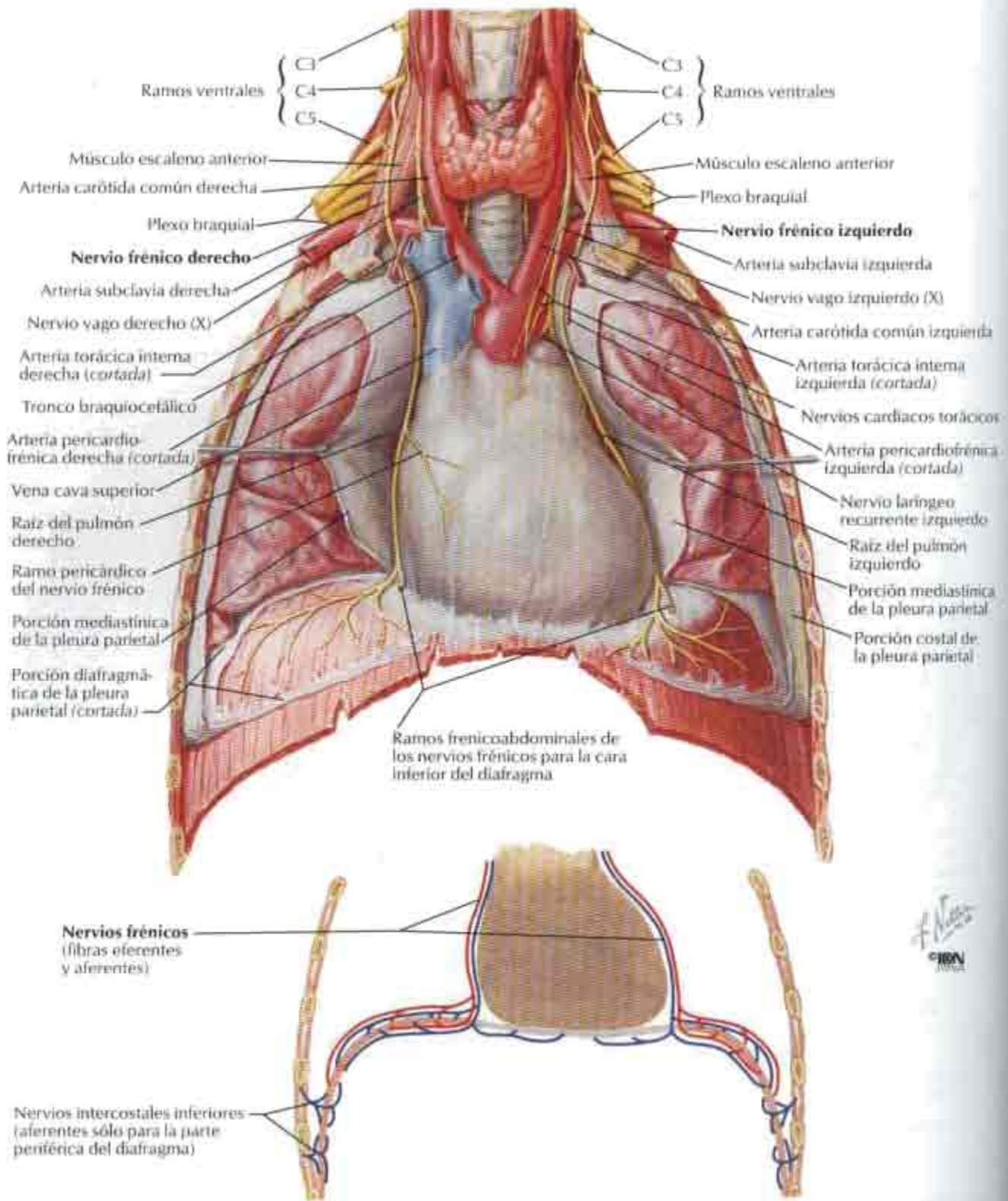
Diafragma: cara abdominal

VEÁNSE TAMBIÉN LÁMINAS 236, 246, 253



Nervio frénico

VÉANSE TAMBIÉN LÁMINAS 27, 123



Músculos de la respiración

PARA MÚSCULOS DE LA INSPIRACIÓN ADICIONALES VEÁNSE LÁMINAS 162, 177

Músculos de la inspiración

Accesorios

Esternocleidomastoideo
(eleva el esternón)

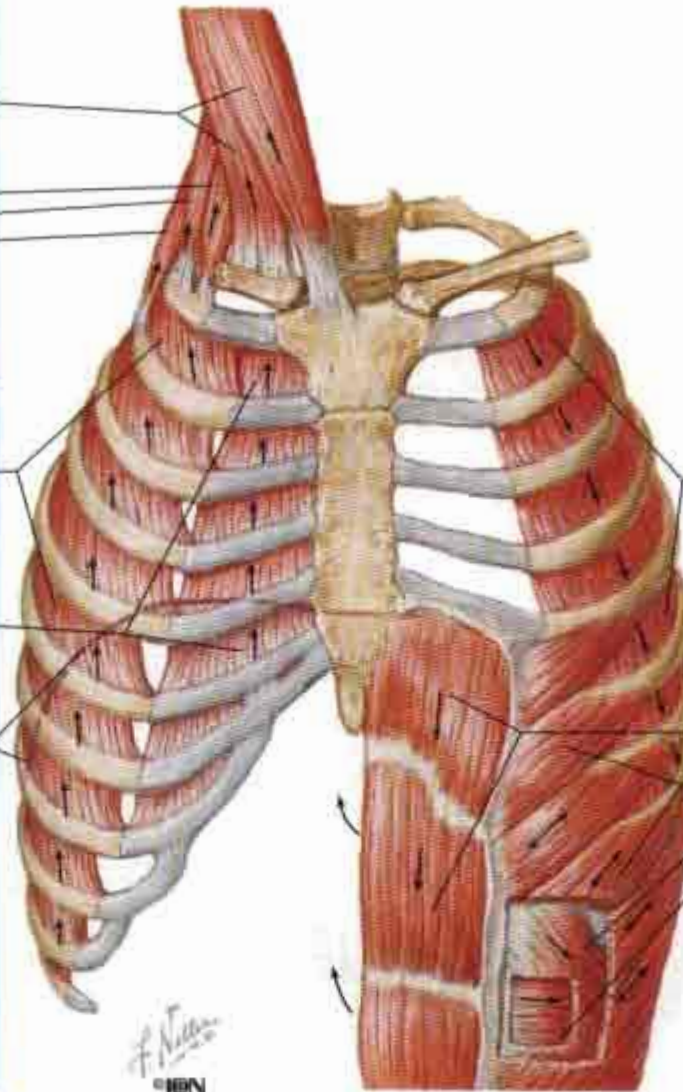
Escalenos
Anterior
Medio
Posterior
(elevan y fijan
las costillas
superiores)

Principales

Intercostales externos
(elevan las costillas,
incrementando así la
anchura de la cavidad
torácica)

Porción intercondral de
los intercostales internos
(también eleva las
costillas)

Diafragma
(desciende las cúpulas,
incrementando así la
dimensión vertical de
la cavidad torácica;
también eleva las
costillas inferiores)



Músculos de la espiración

Respiración pasiva

La espiración es el resultado
de la retracción pasiva de
los pulmones y la caja
torácica

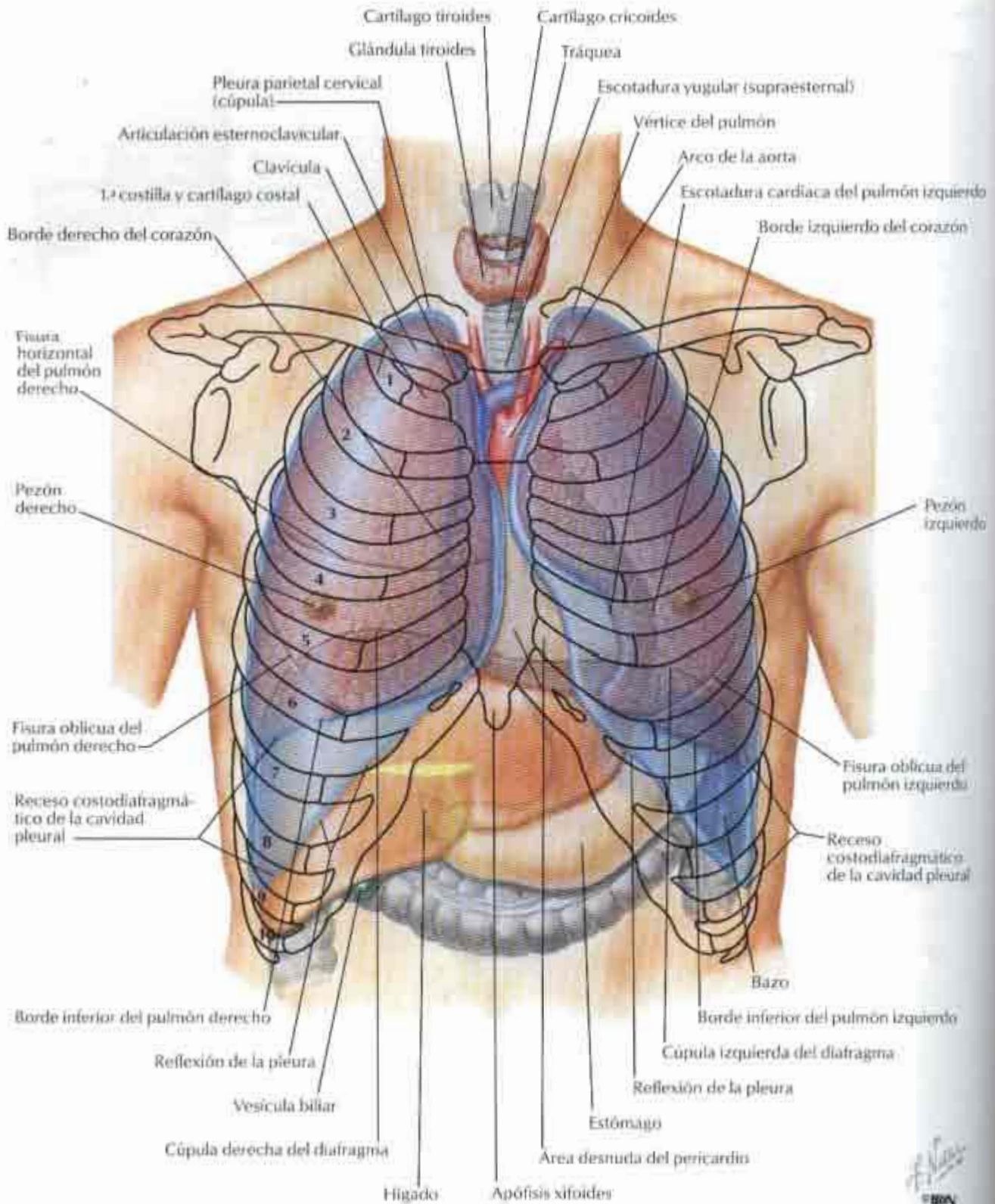
Respiración activa

Intercostales internos,
excepto la porción
intercondral

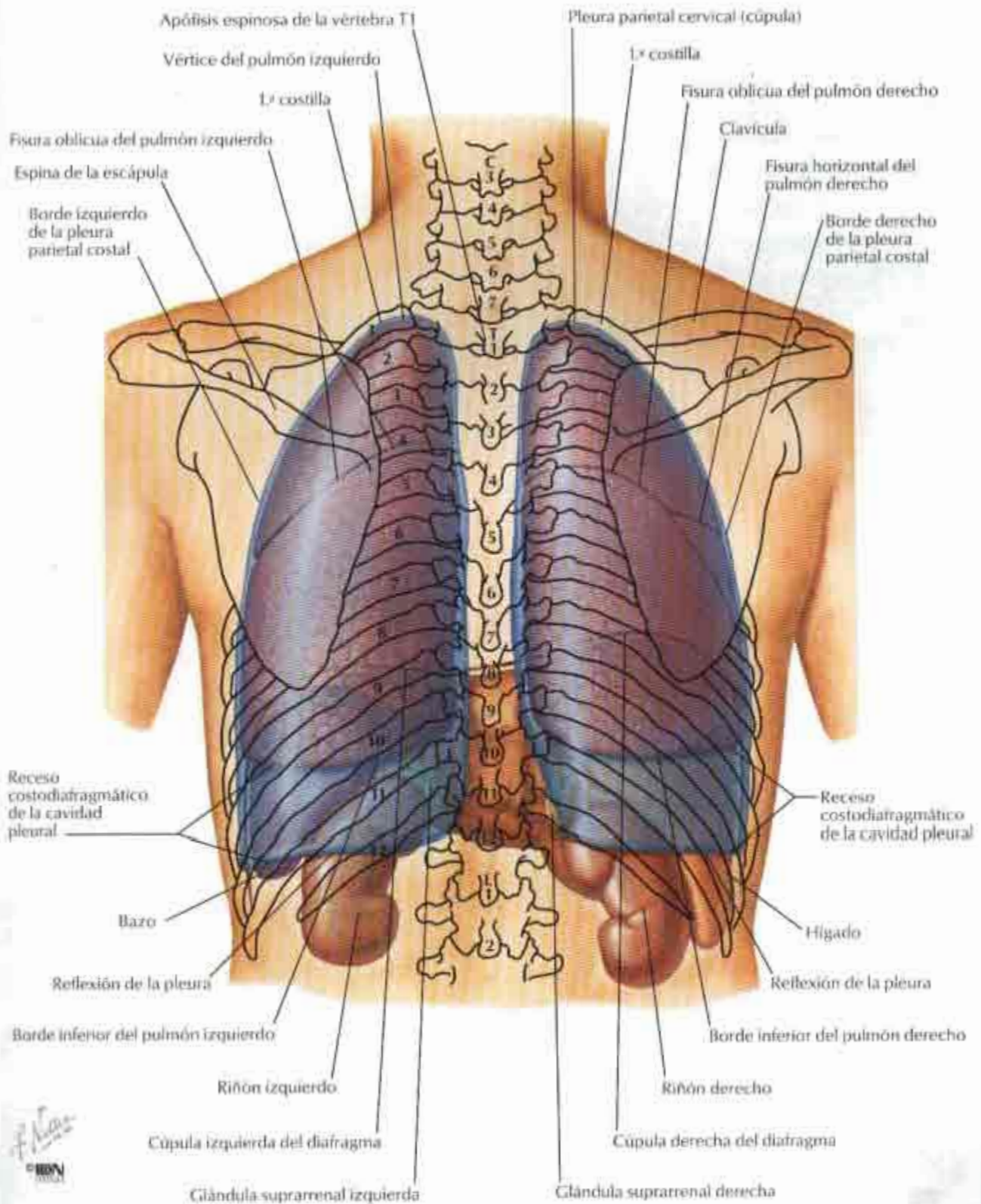
Abdominales (deprimen
las costillas inferiores,
comprimen el contenido
abdominal, empujando
así el diafragma hacia
arriba)

Recto del abdomen
Oblicuo externo
Oblicuo interno
Transverso del
abdomen

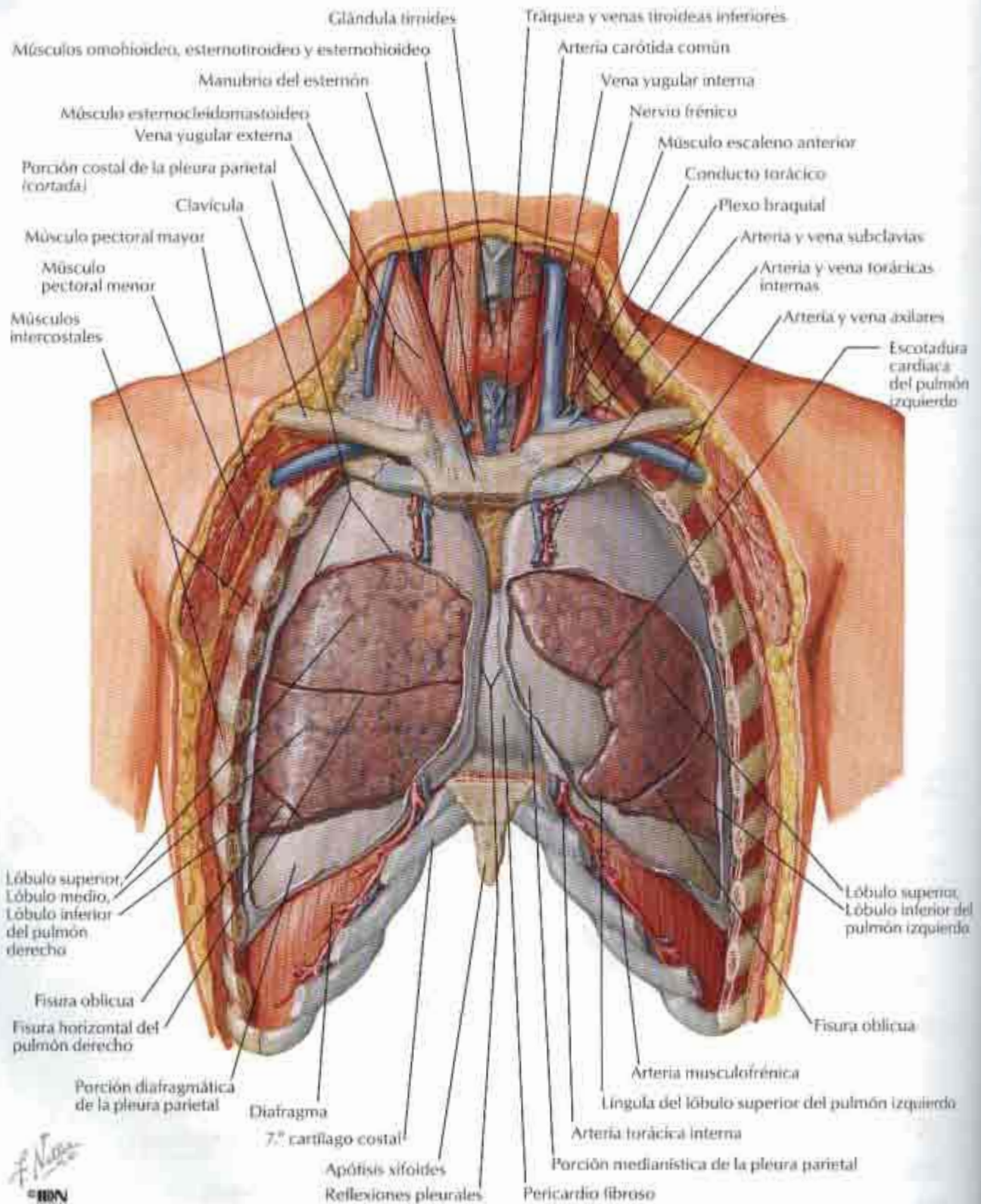
Topografía de los pulmones: visión anterior

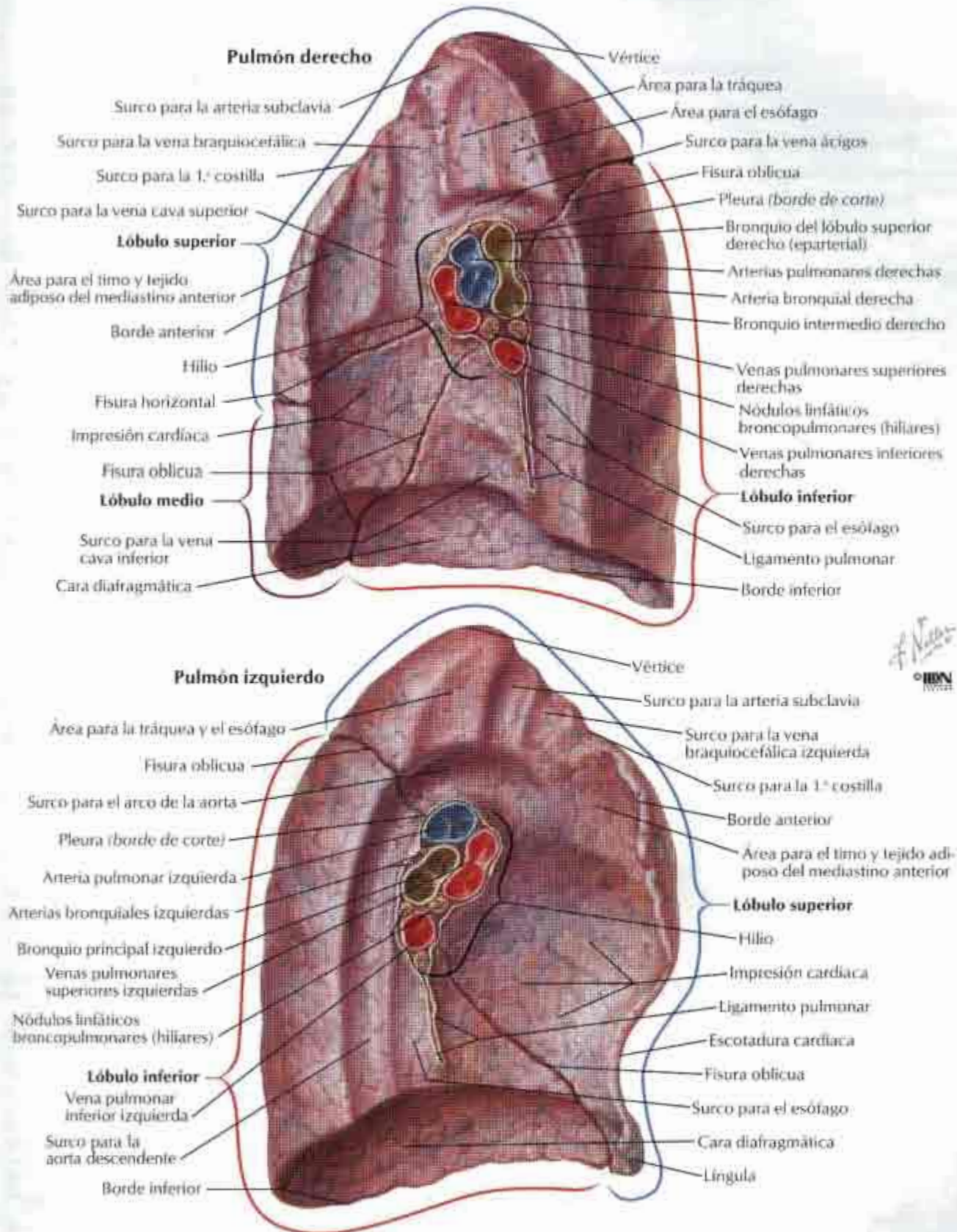


Topografía de los pulmones: visión posterior



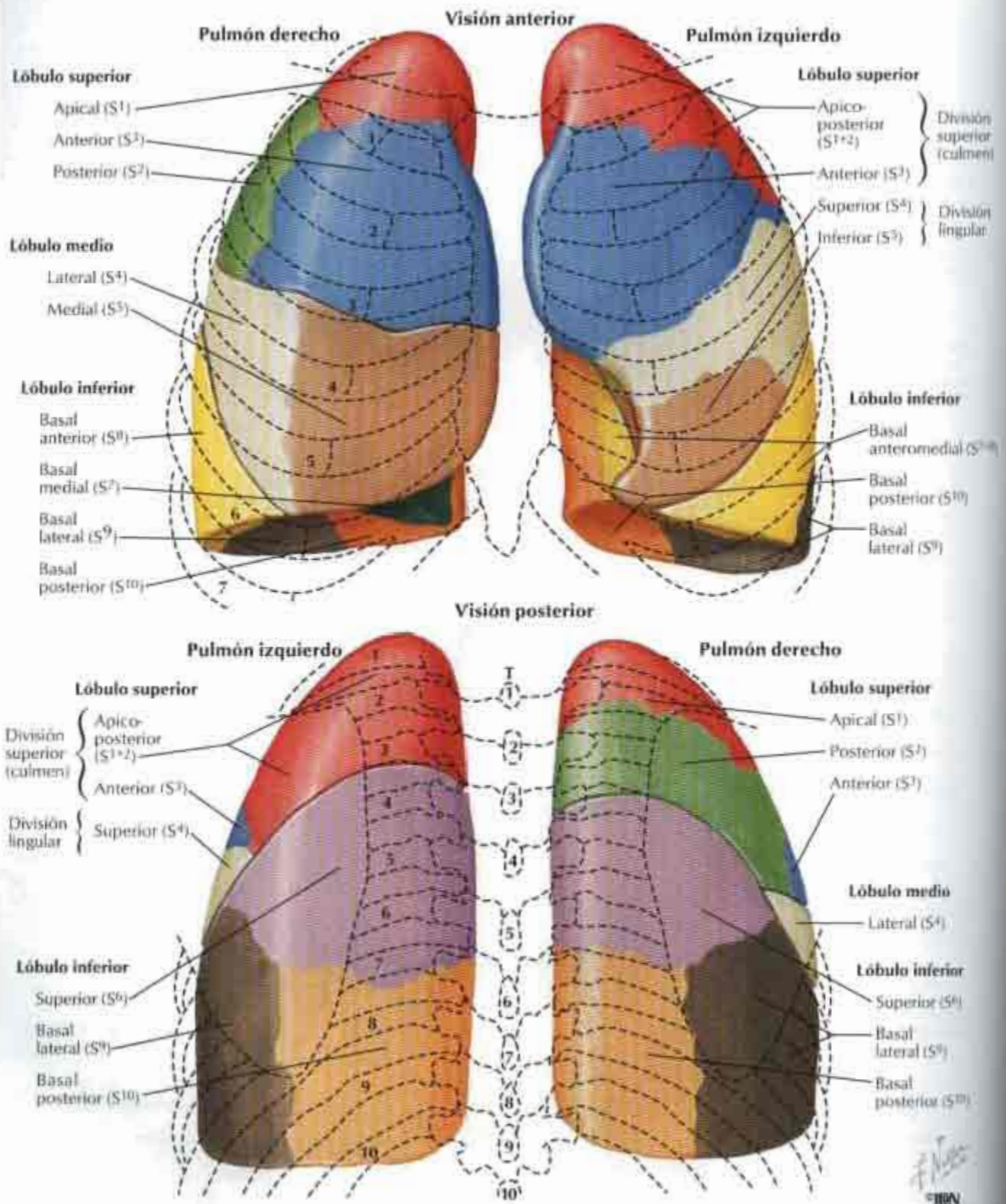
Pulmones in situ: visión anterior





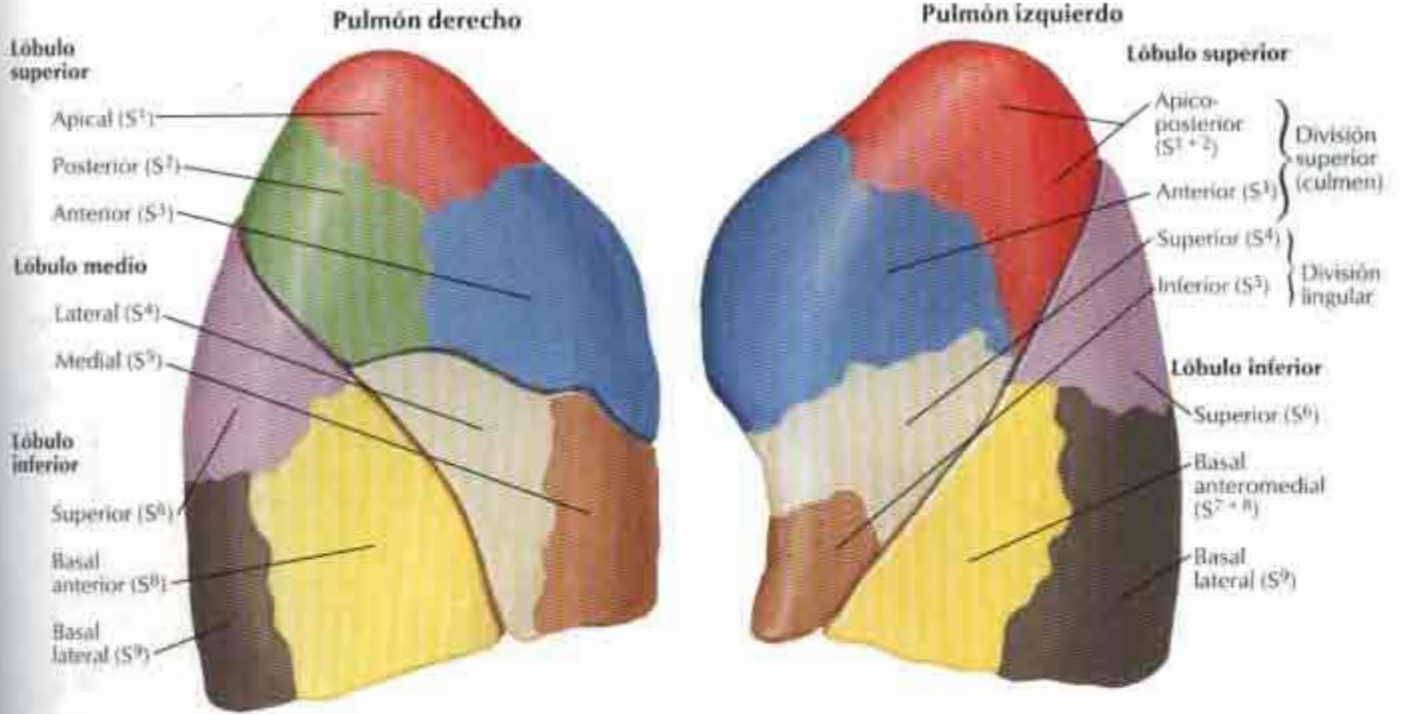
of Nucleo

Segmentos broncopulmonares

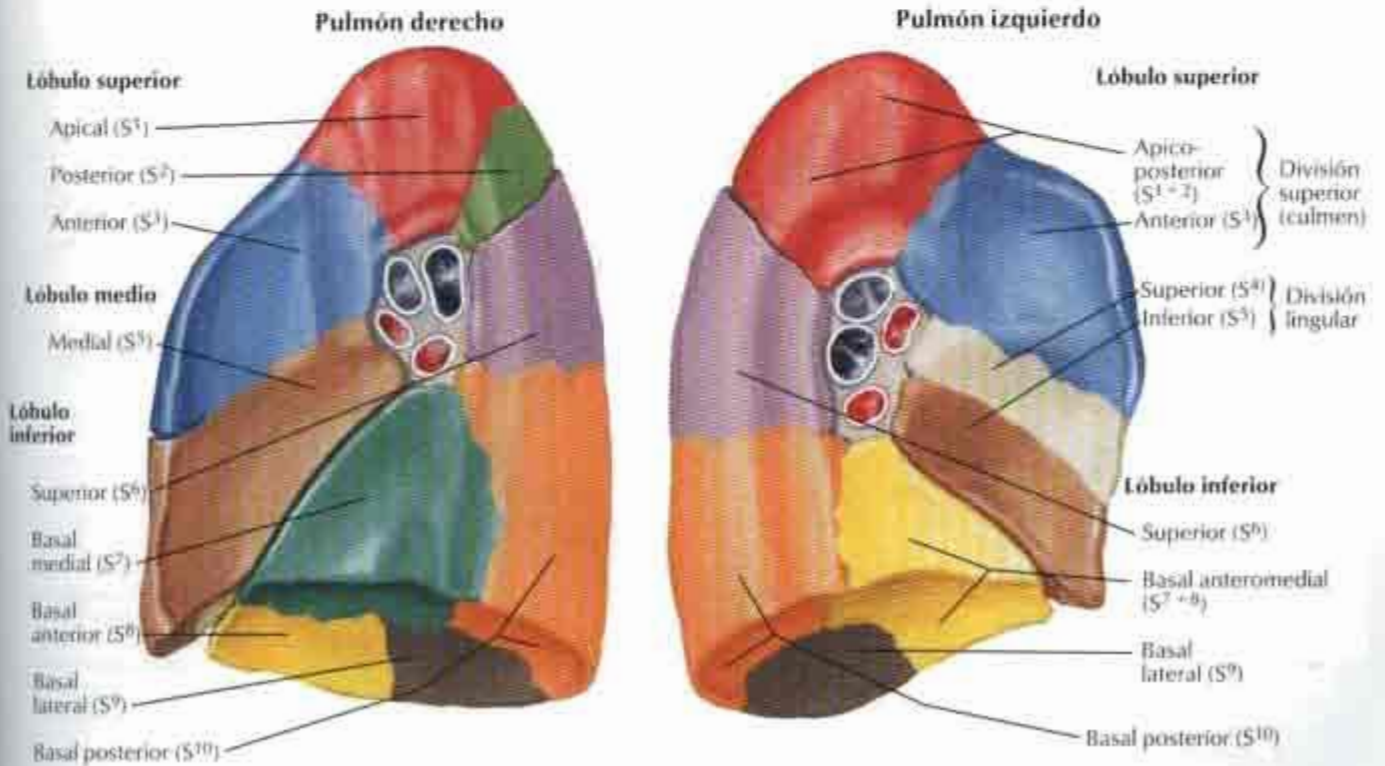


Segmentos broncopulmonares (continuación)

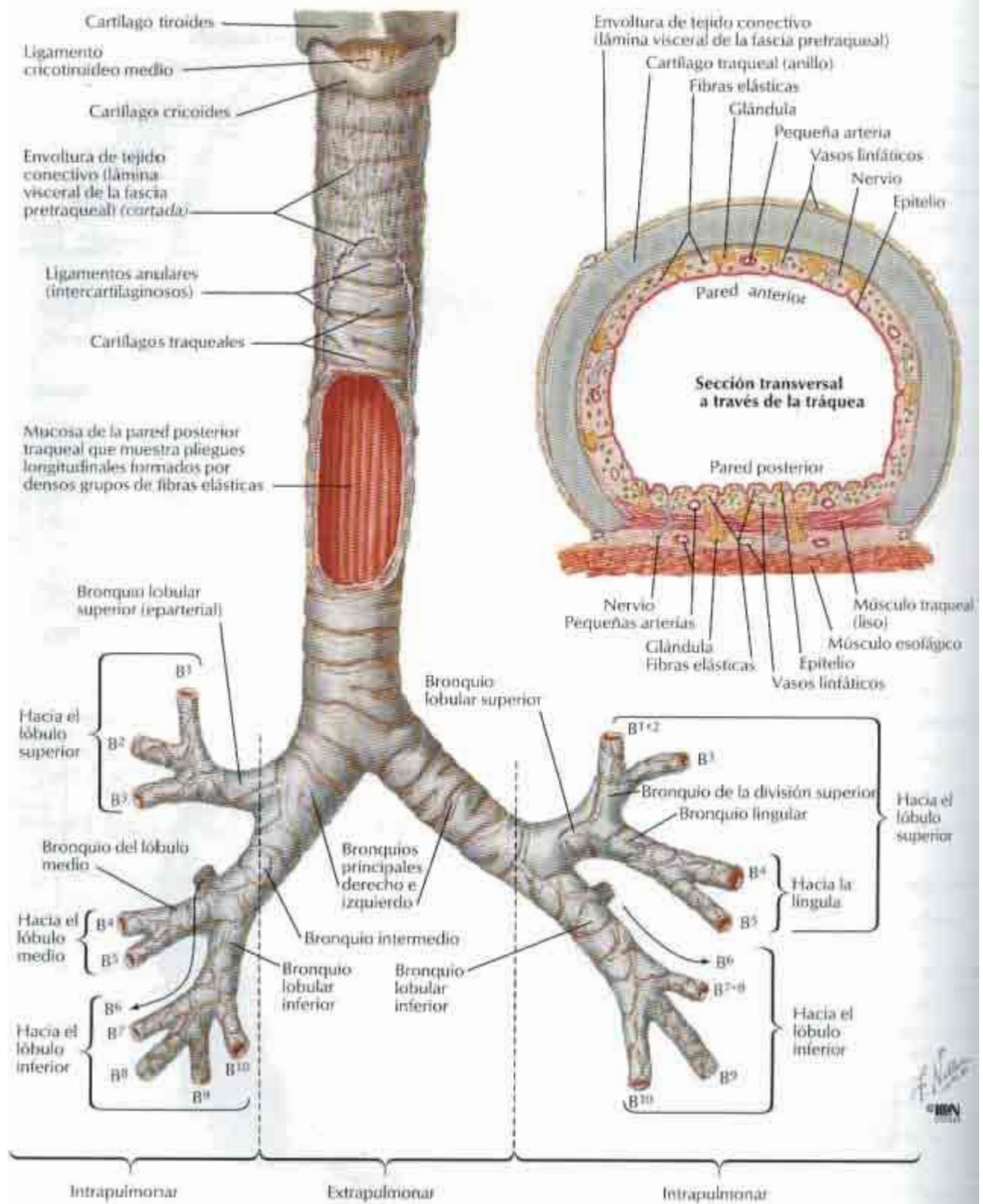
Visiones laterales



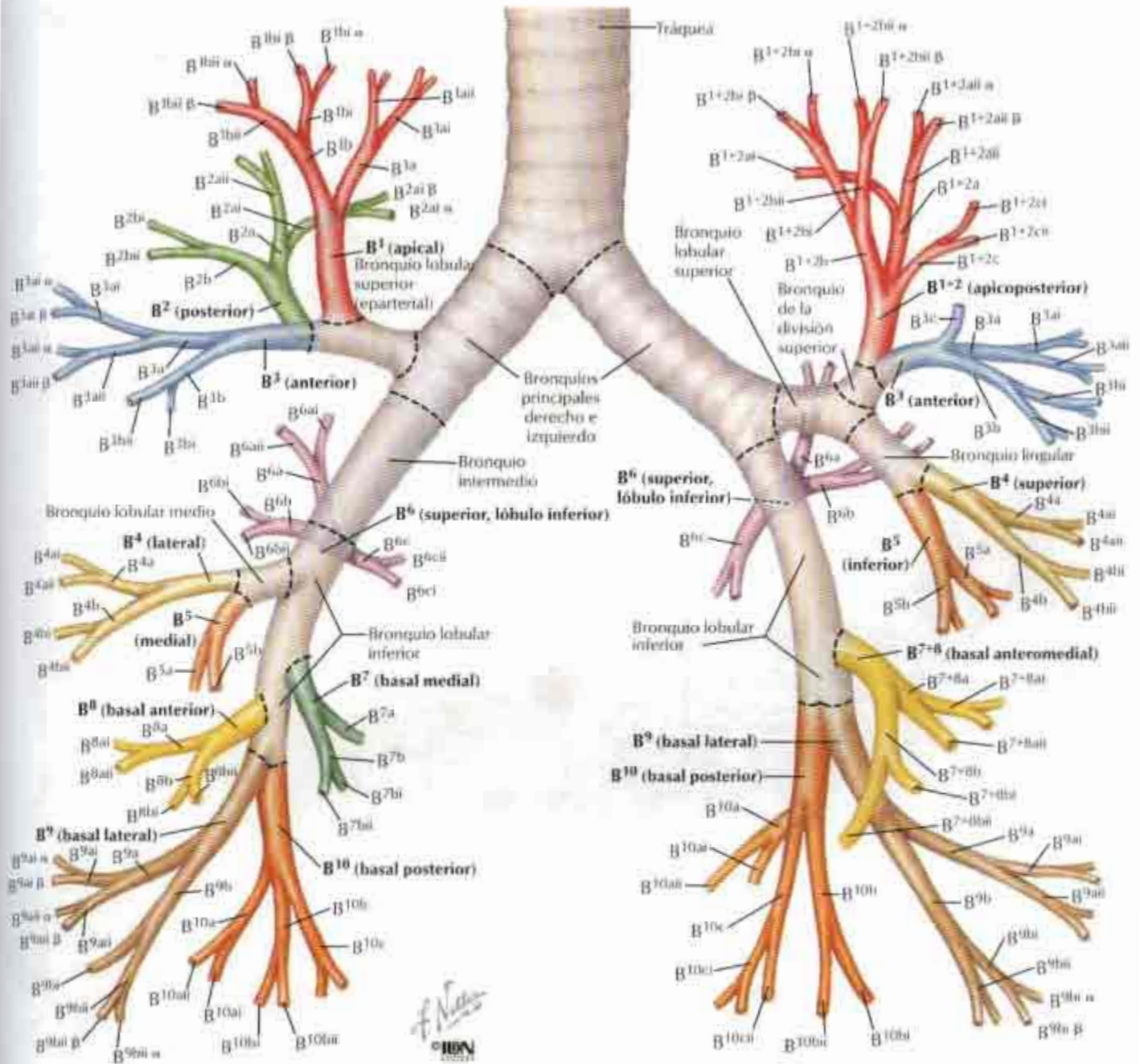
Visiones mediales



Tráquea y bronquios mayores



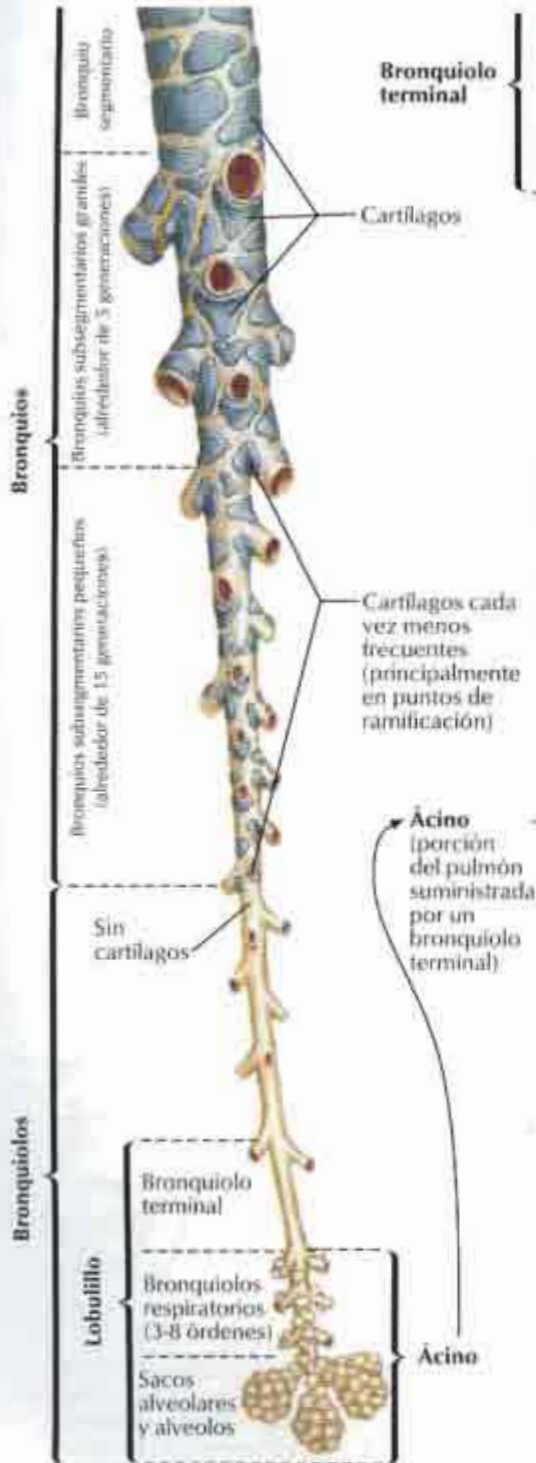
Nomenclatura de los bronquios: esquema



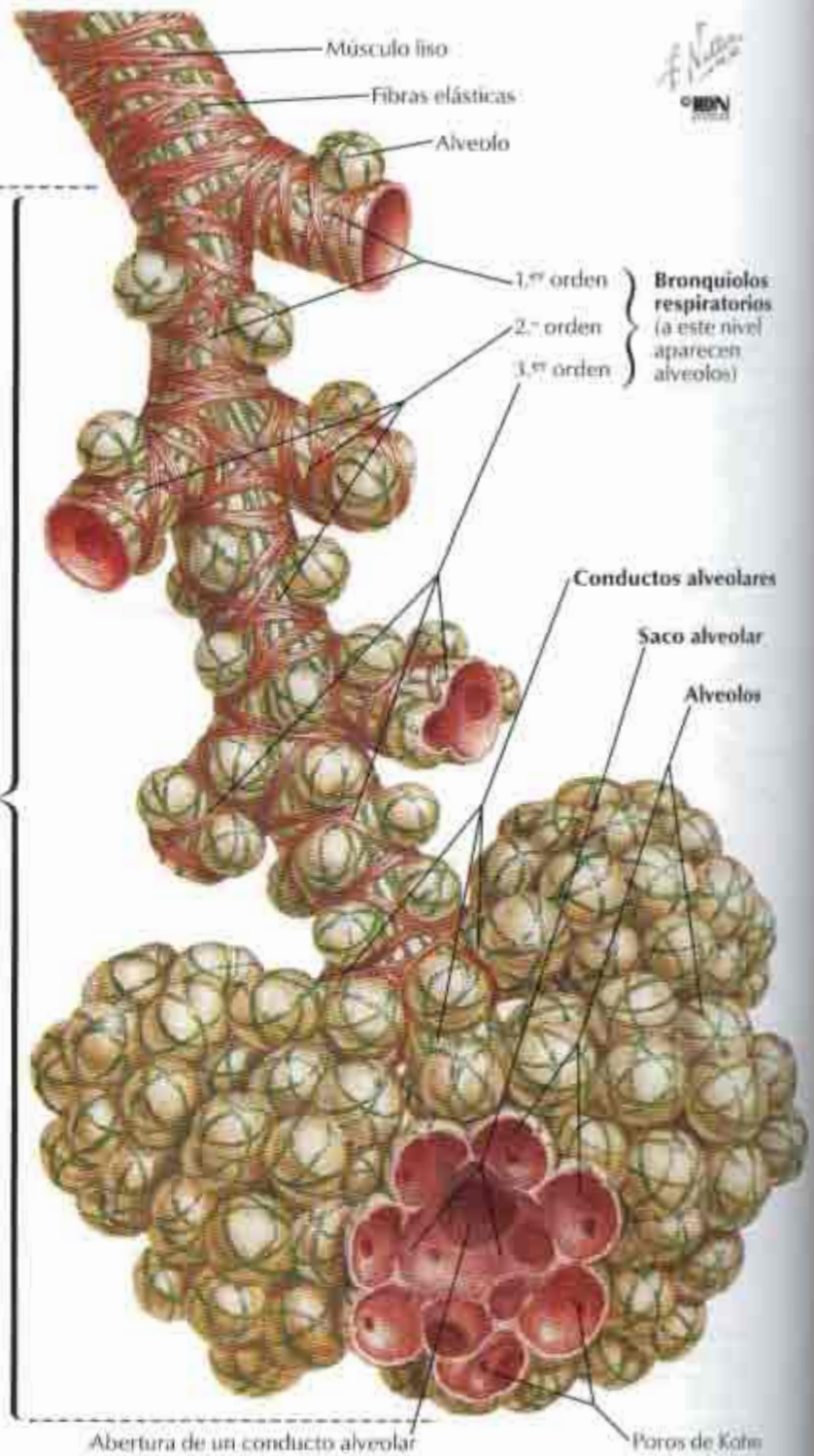
La nomenclatura de uso común para los segmentos broncopulmonares (láminas 188 y 189) es la de Jackson y Hüber, nombrándose los segmentos bronquiales de acuerdo con ella. Ikeda propuso una nomenclatura (como se muestra aquí) para las subdivisiones bronquiales hasta la 6.^a generación. Para simplificar la ilustración, sólo se han numerado algunas subdivisiones bronquiales hasta la 5.^a o 6.^a generación. Los bronquios segmentarios (B) se han numerado del 1 al 10 en cada pulmón, correspondiéndose con los segmentos pulmonares. En el pulmón izquierdo, B¹ y B² se

combinan como lo hacen B⁷ y B⁸. Los bronquios subsegmentarios, o de 4.^o orden, se indican añadiendo una letra subíndice a, b o c cuando se presenta una rama adicional. Los bronquios de 5.^o orden se designan por los números romanos i (anterior) o ii (posterior), y los bronquios de 6.^o orden, por las letras griegas α o β. Diversos textos usan números alternados (como propone Boyden) para los bronquios segmentarios. Las variaciones del patrón bronquial estándar mostrado aquí son corrientes, especialmente en las vías aéreas periféricas.

Vías intrapulmonares: esquema

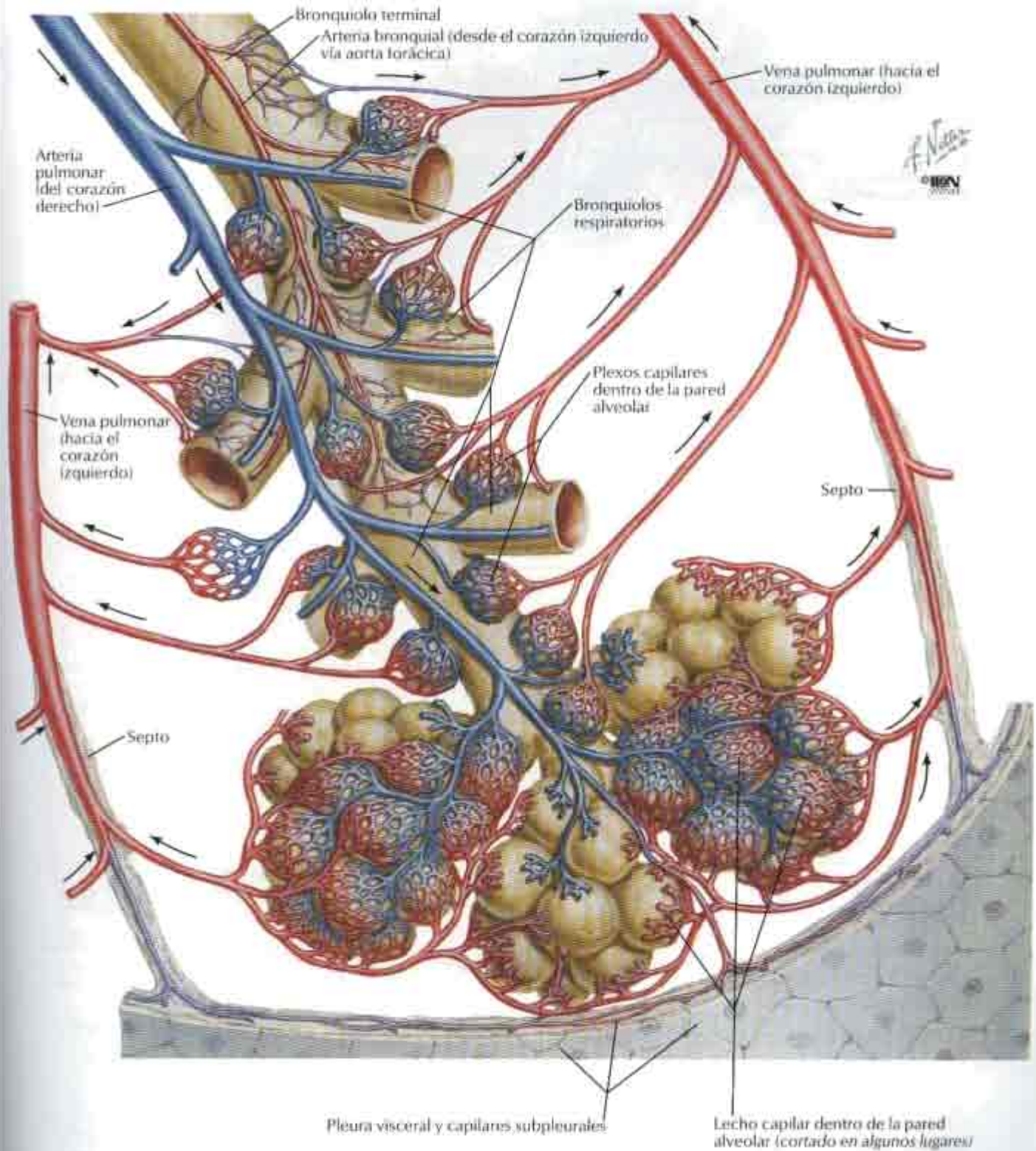


Subdivisiones de las vías intrapulmonares

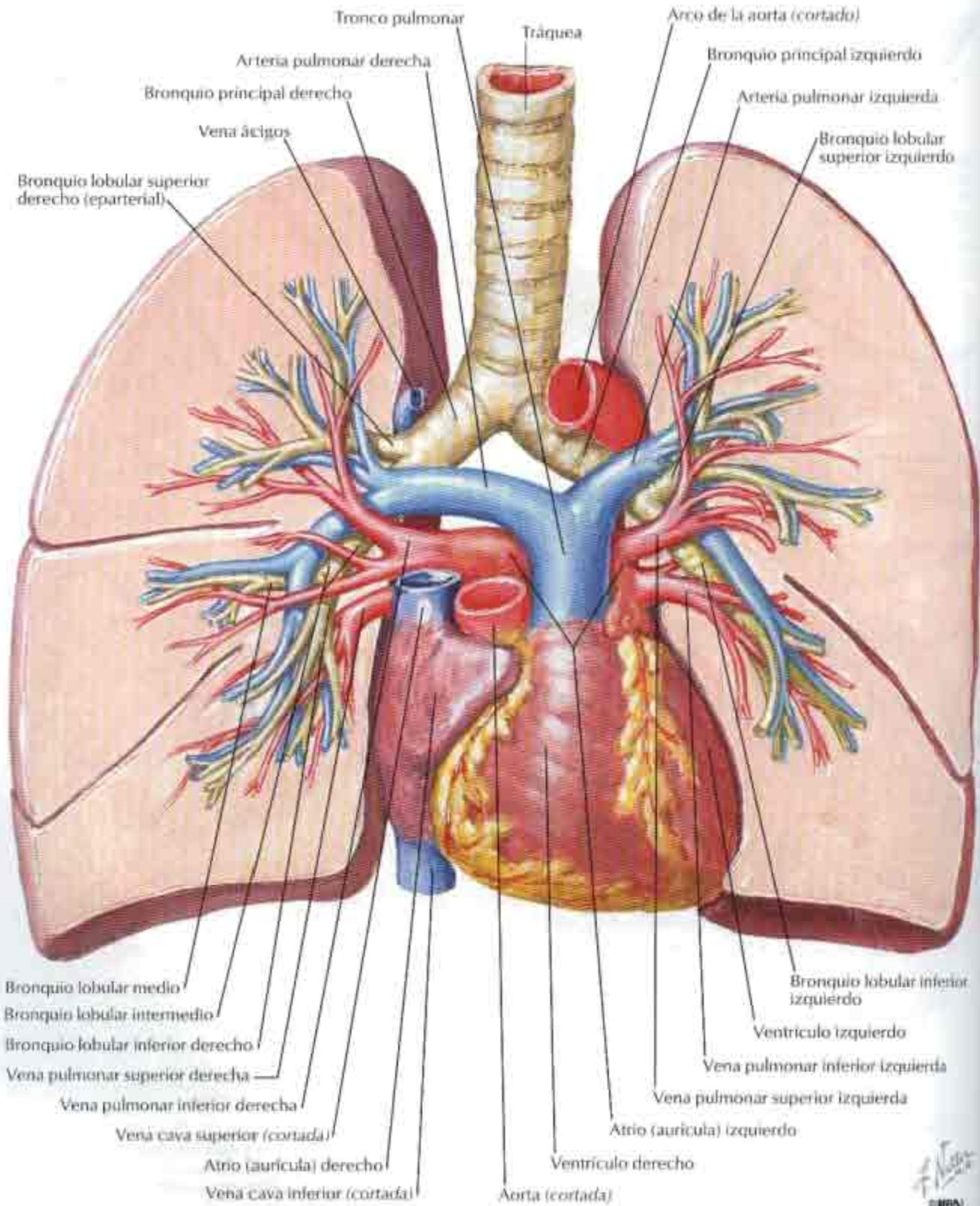


Estructura de las vías intrapulmonares

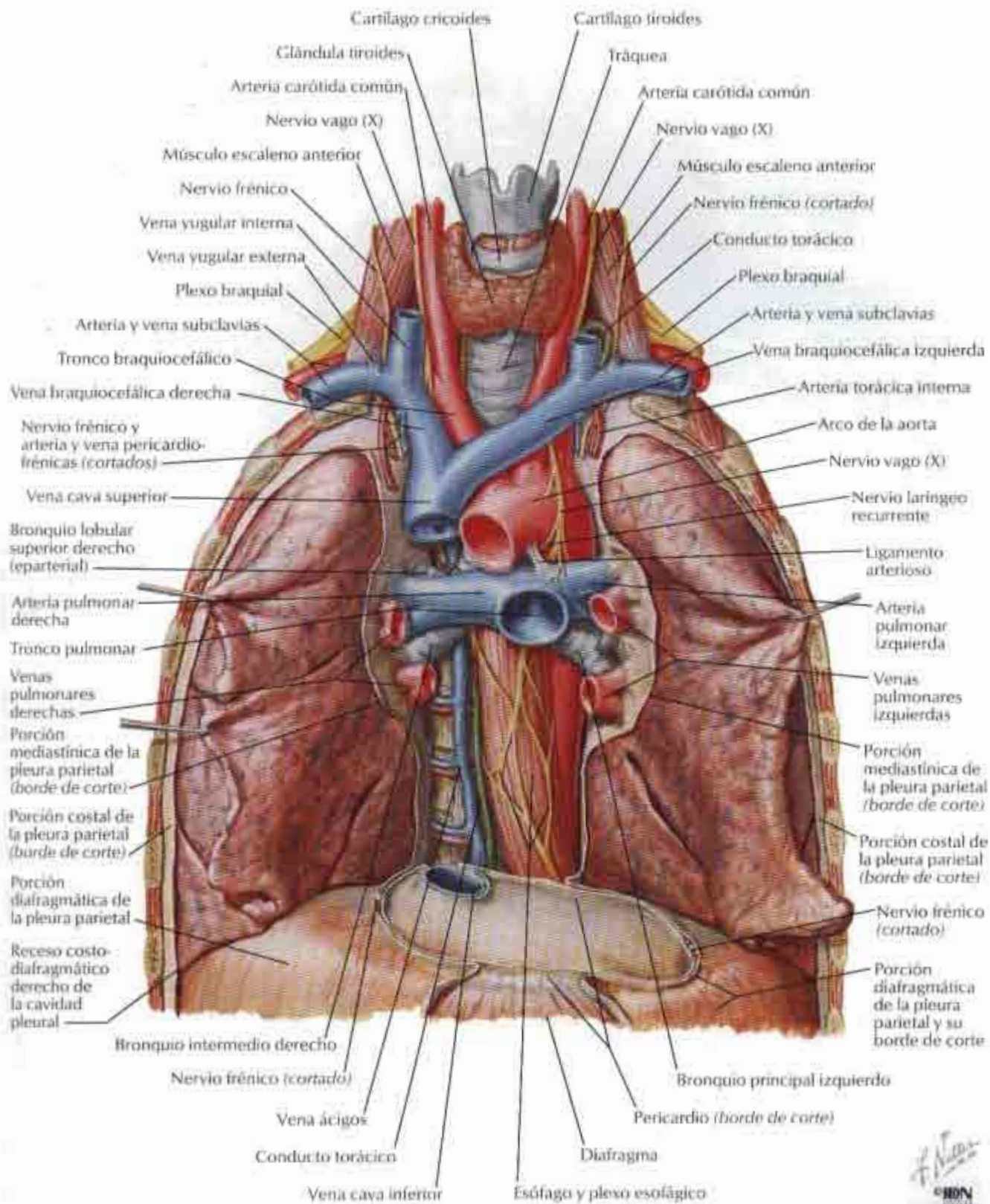
Circulación sanguínea intrapulmonar: esquema



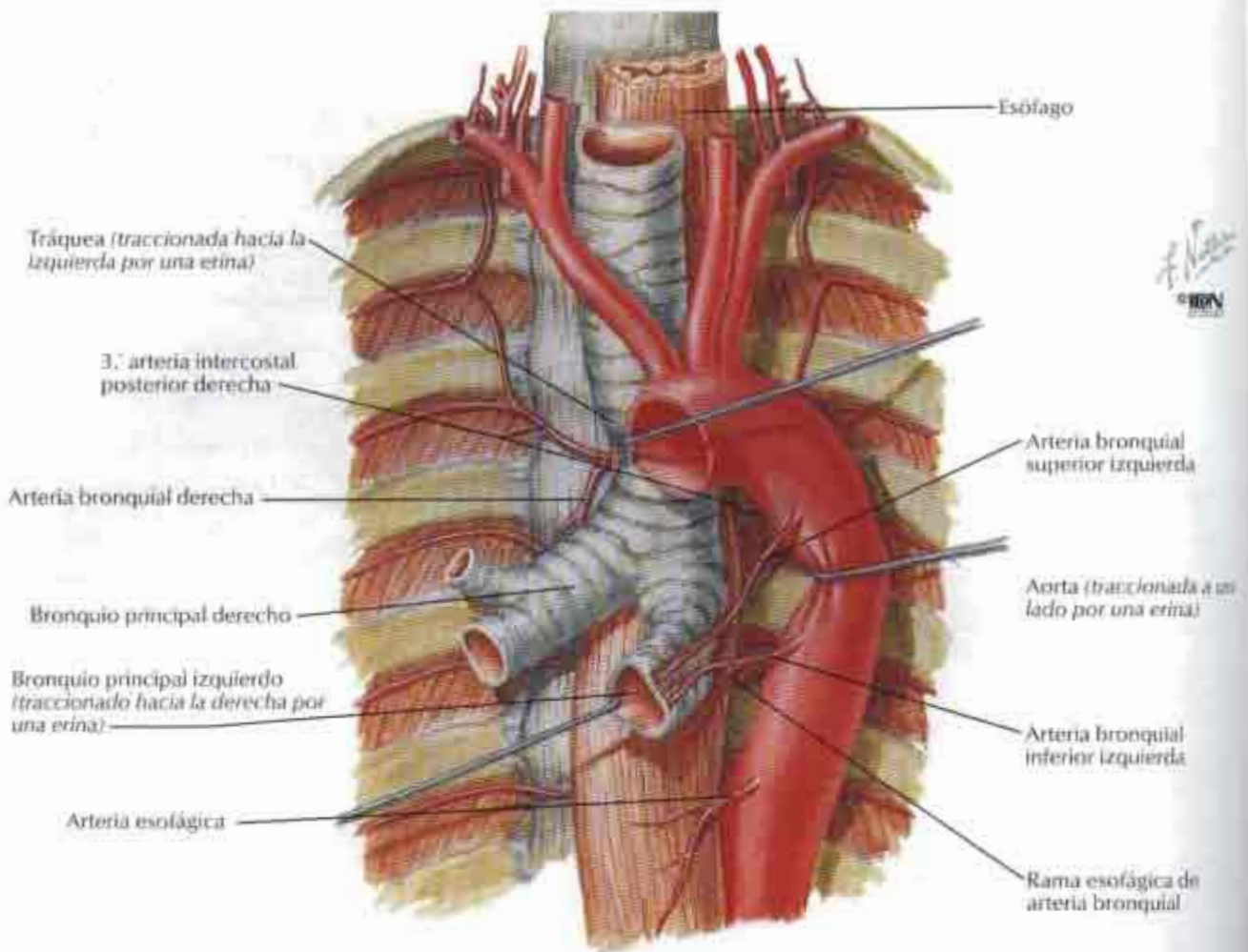
Arterias y venas pulmonares



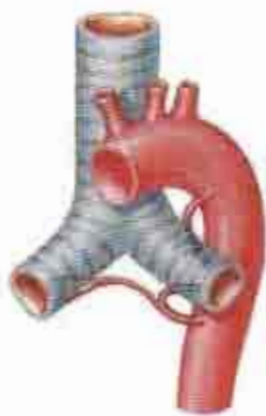Grandes vasos del mediastino superior



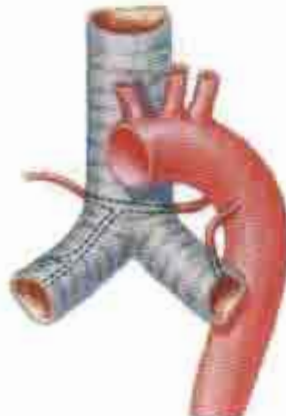Arterias y venas bronquiales



Variaciones en las arterias bronquiales

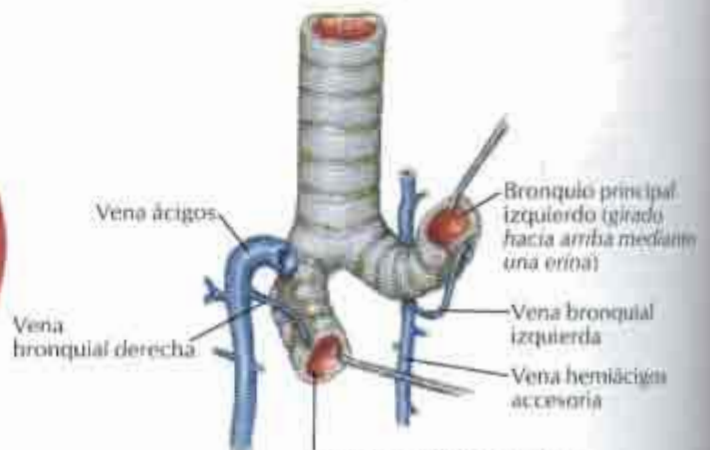


Arterias bronquiales derecha e izquierda que se originan en la aorta por un tronco único



Una única arteria bronquial para cada bronquio (normalmente, dos para el bronquio izquierdo)

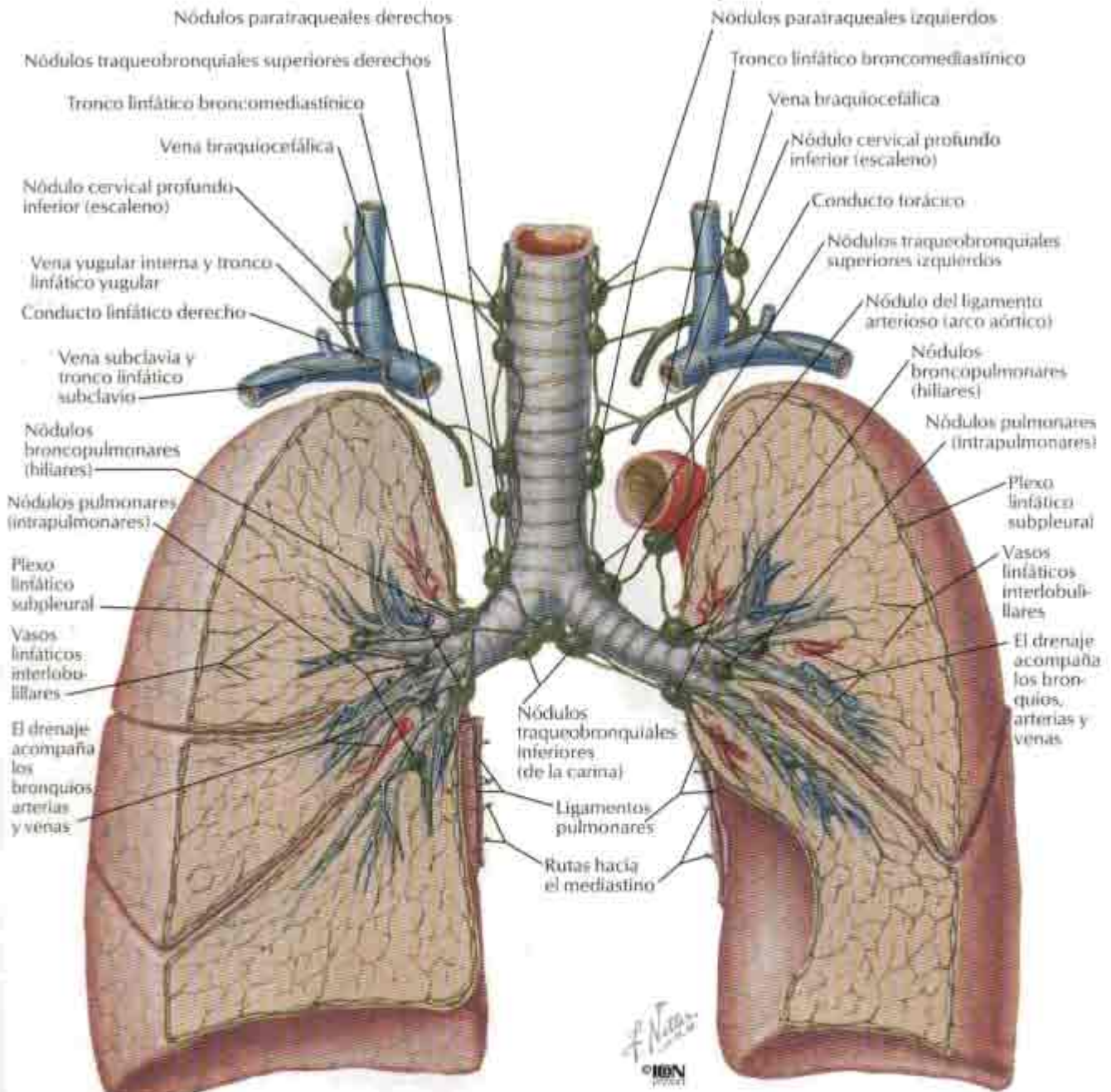
Venas bronquiales



Bronquio principal derecho (traccionado hacia la izquierda y rotado mediante una costilla)

Vasos y nódulos linfáticos del pulmón

VEANSE TAMBIÉN LÁMINAS 66, 169, 227



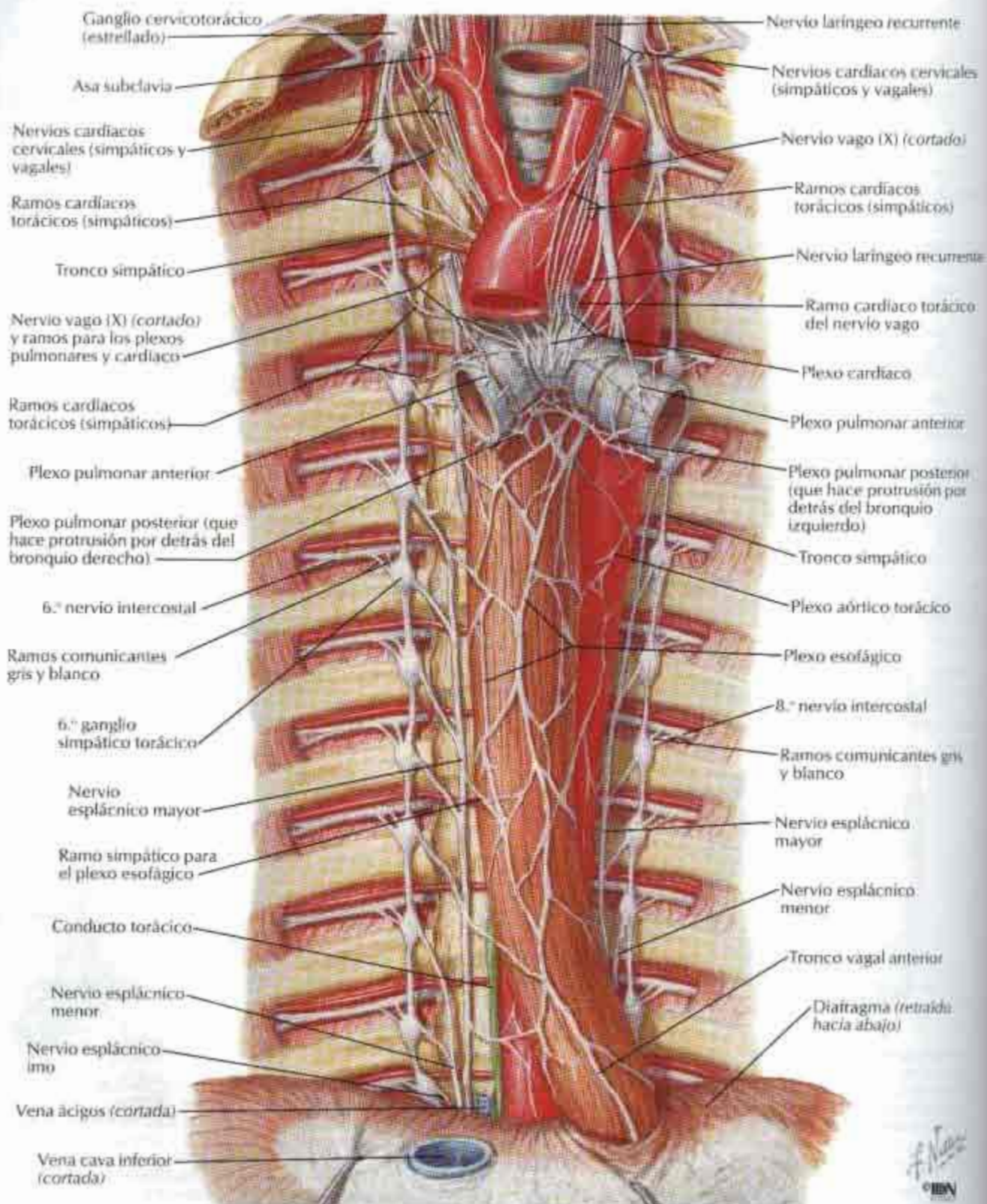
Rutas de drenaje

Pulmón derecho: todos los lóbulos drenan en nódulos pulmonares y broncopulmonares (hiliares) y luego en nódulos traqueobronquiales inferiores (de la carina), nódulos traqueobronquiales superiores derechos y nódulos paratraqueales derechos en dirección a la vena braquiocefálica vía tronco linfático broncomediastínico y/o nódulo cervical profundo inferior (escaleno).

Pulmón izquierdo: el lóbulo superior drena en nódulos pulmonares y broncopulmonares (hiliares), nódulos traqueobronquiales inferiores (de la carina), nódulos traqueobronquiales superiores izquierdos, nódulos paratraqueales izquierdos y/o nódulo del ligamento arterioso (del arco aórtico) y luego en la vena braquiocefálica vía tronco broncomediastínico izquierdo y conducto torácico. El lóbulo inferior izquierdo también drena en nódulos pulmonares y broncopulmonares (hiliares) y en nódulos traqueobronquiales inferiores (de la carina), pero después lo hace mayoritariamente en nódulos traqueobronquiales superiores derechos, donde sigue el mismo camino que la linfa del pulmón derecho.

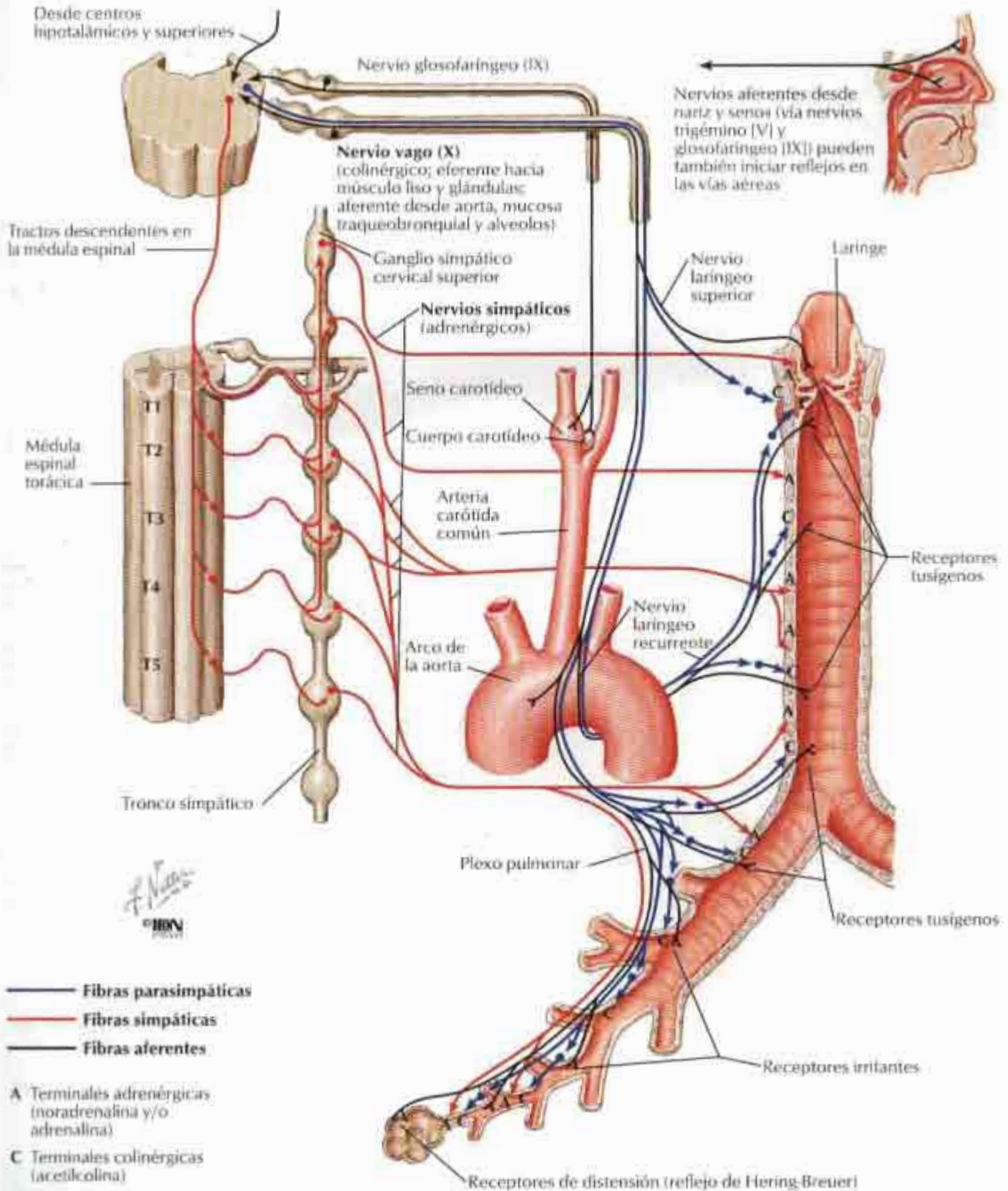
Nervios autónomos en el tórax

VÉANSE TAMBIÉN LÁMINAS 124, 125, 152, 300

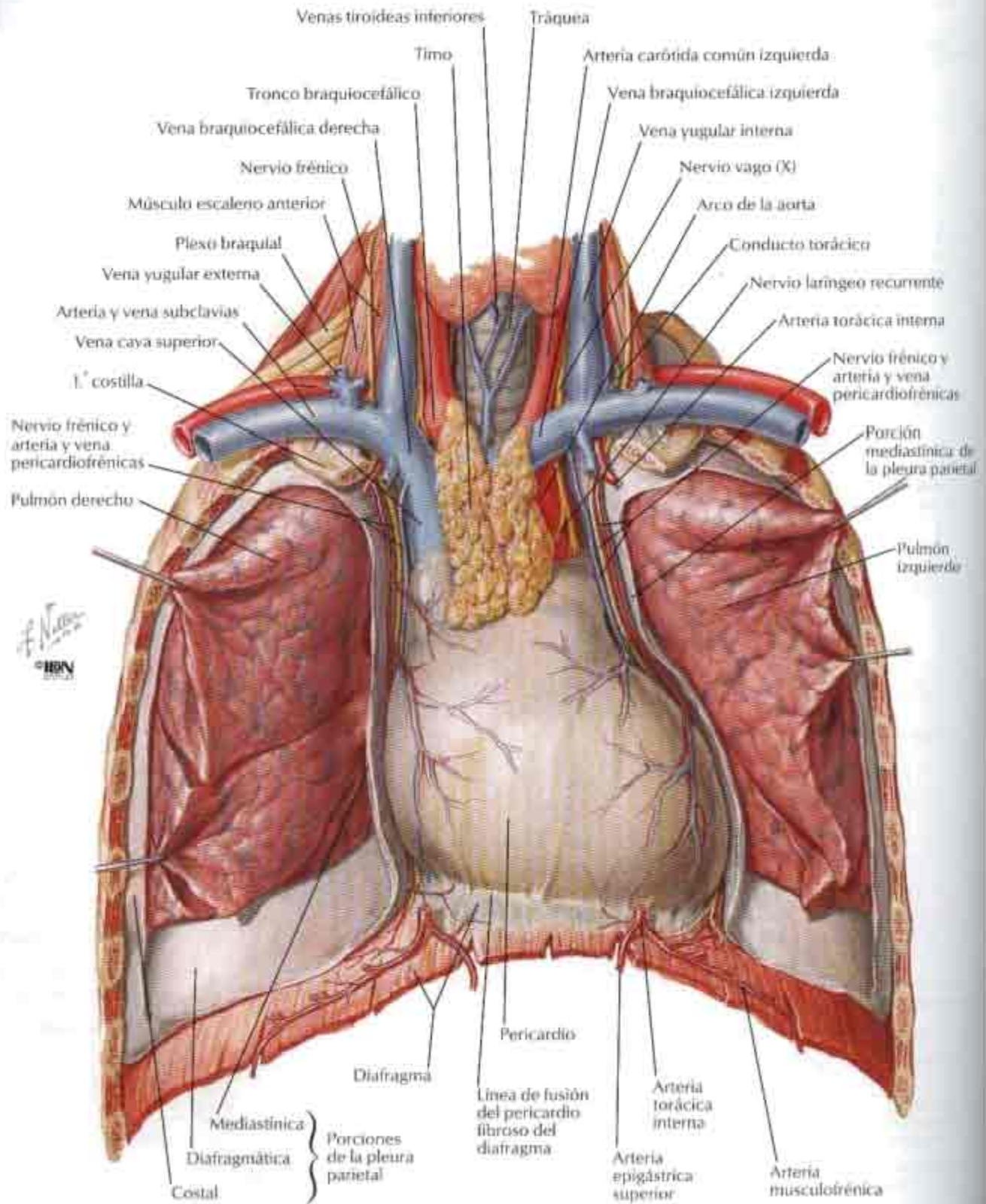


Inervación del árbol bronquial: esquema

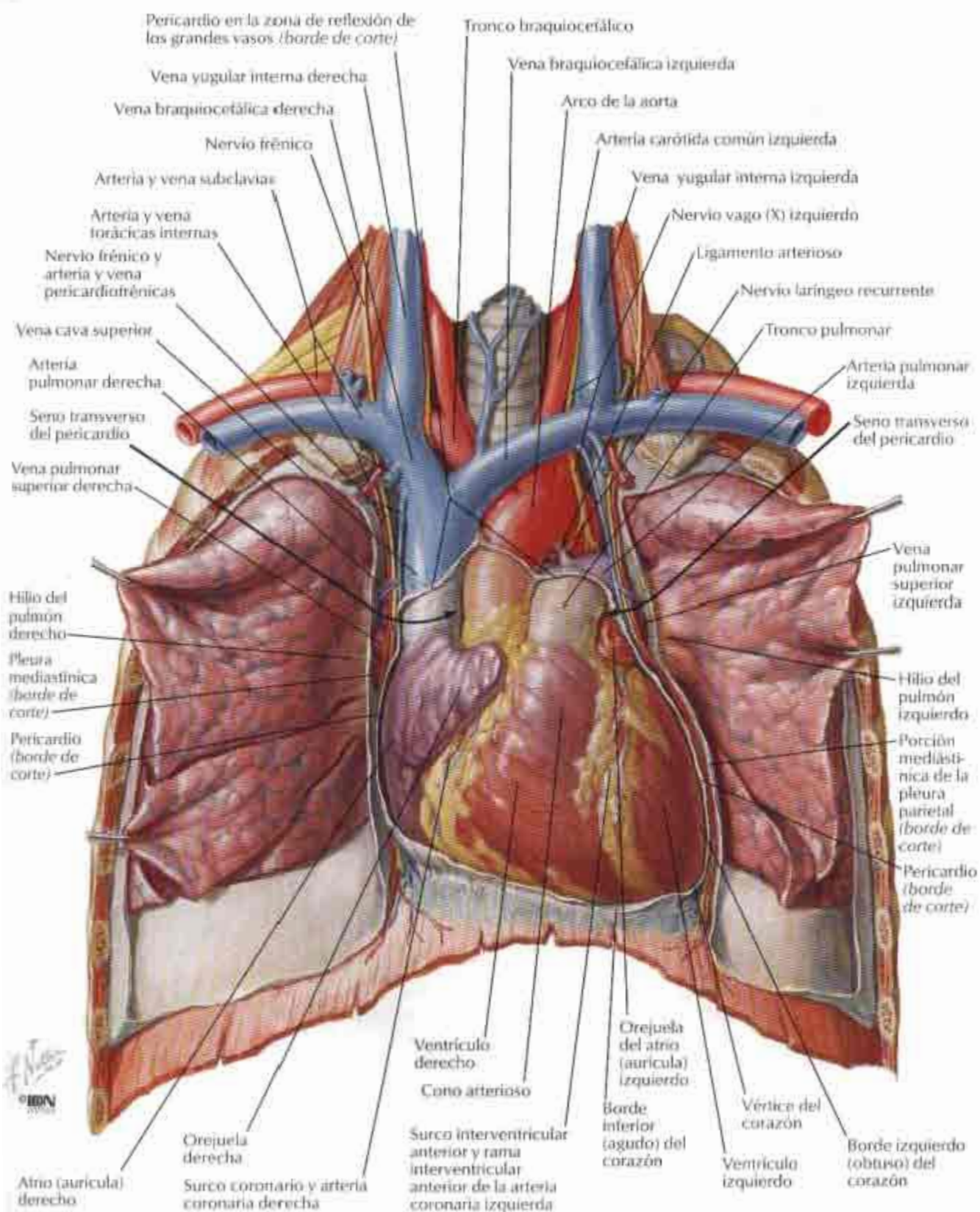
VEASE TAMBIÉN LÁMINA 153



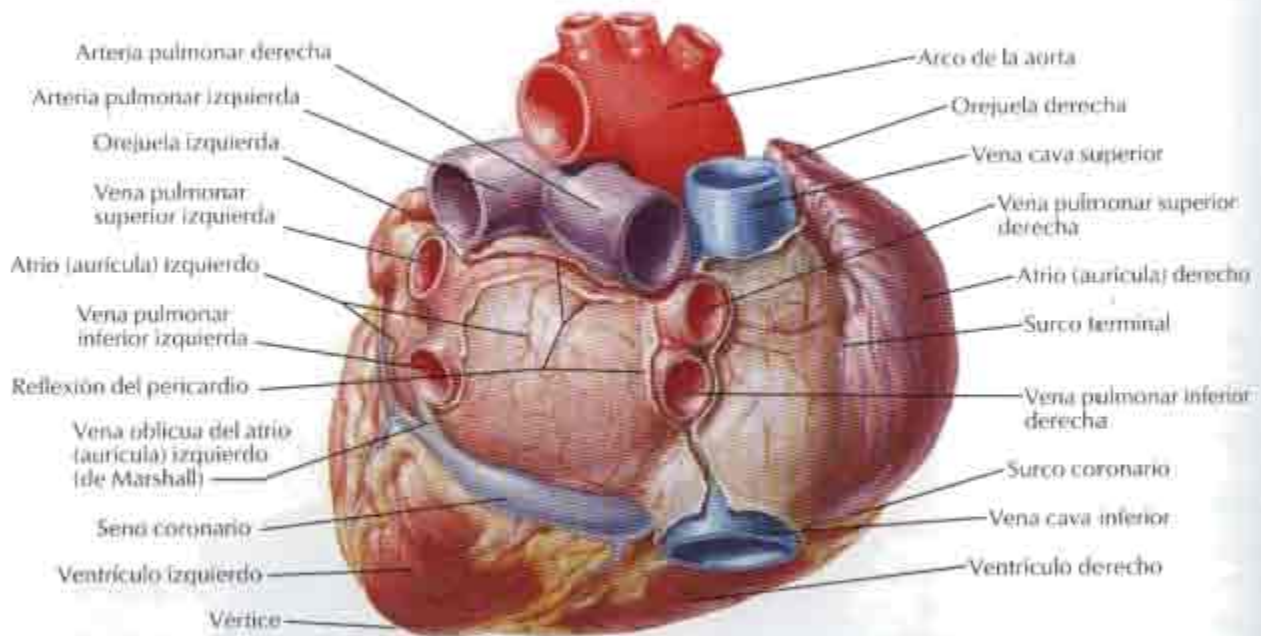
Corazón in situ



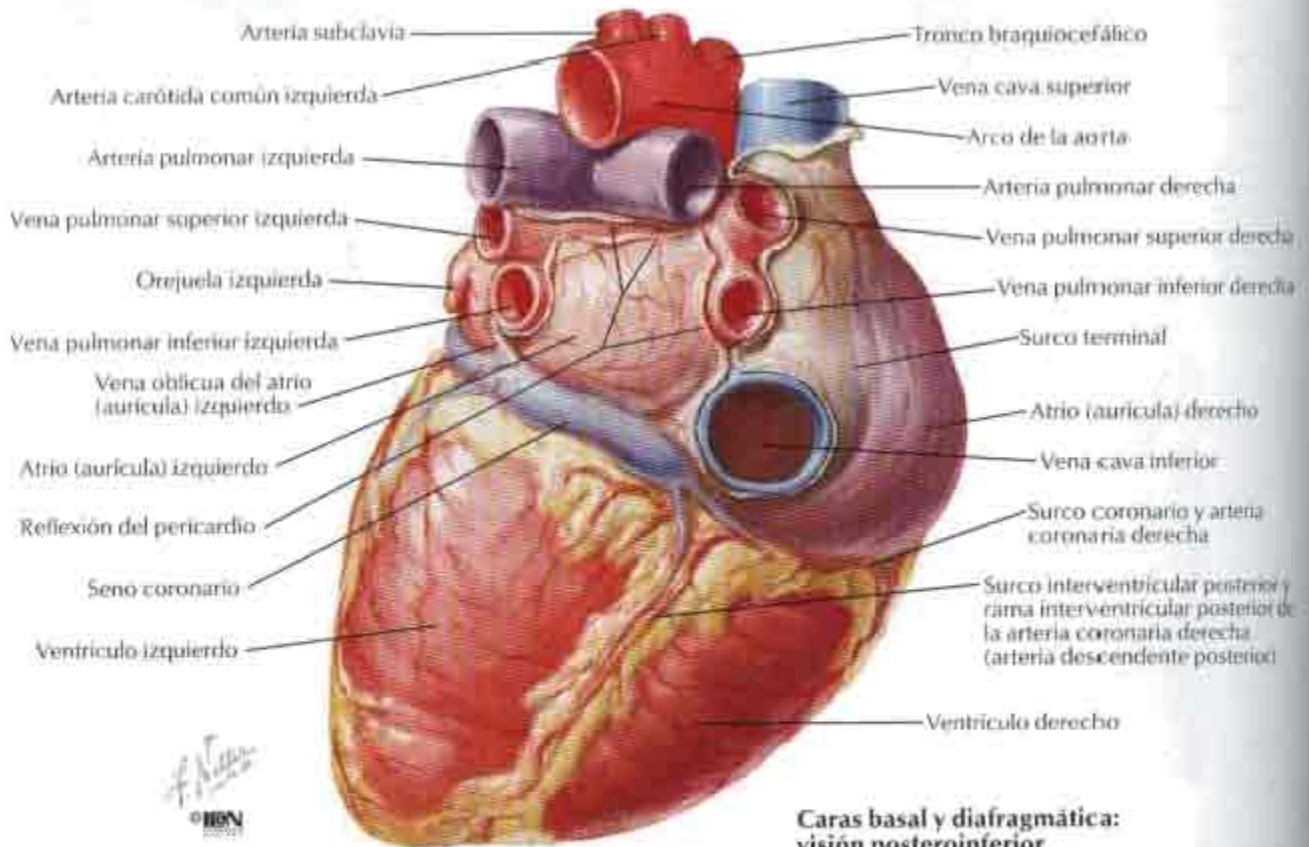
Corazón: exposición anterior



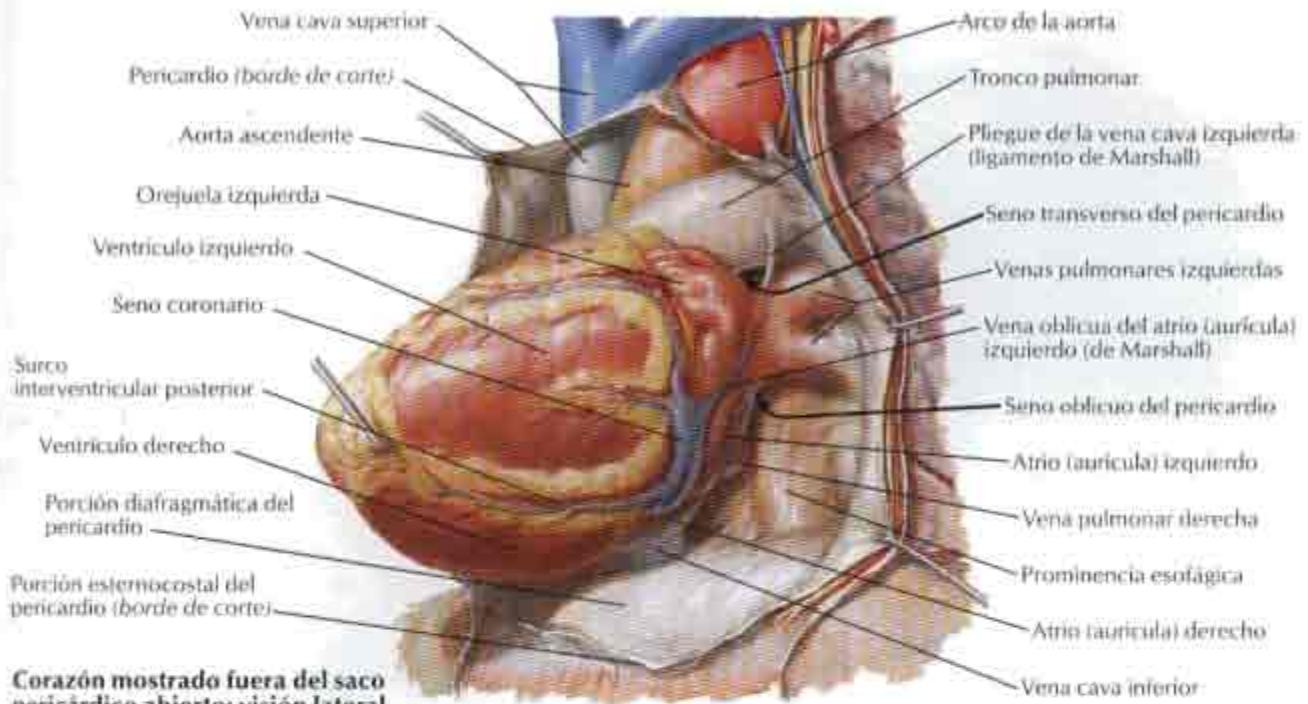
Corazón: caras basal y diafragmática



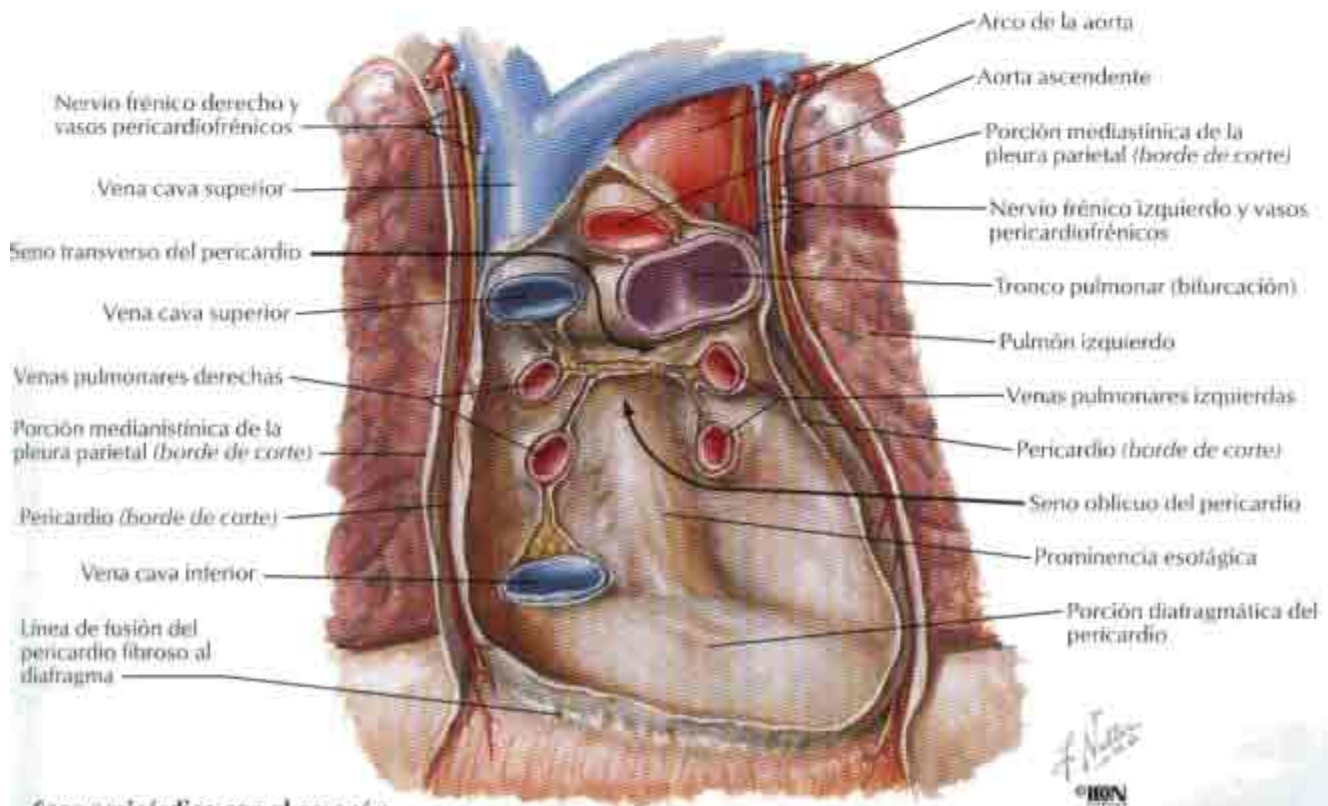
Base del corazón: visión posterior



Caras basal y diafragmática: visión posteroinferior

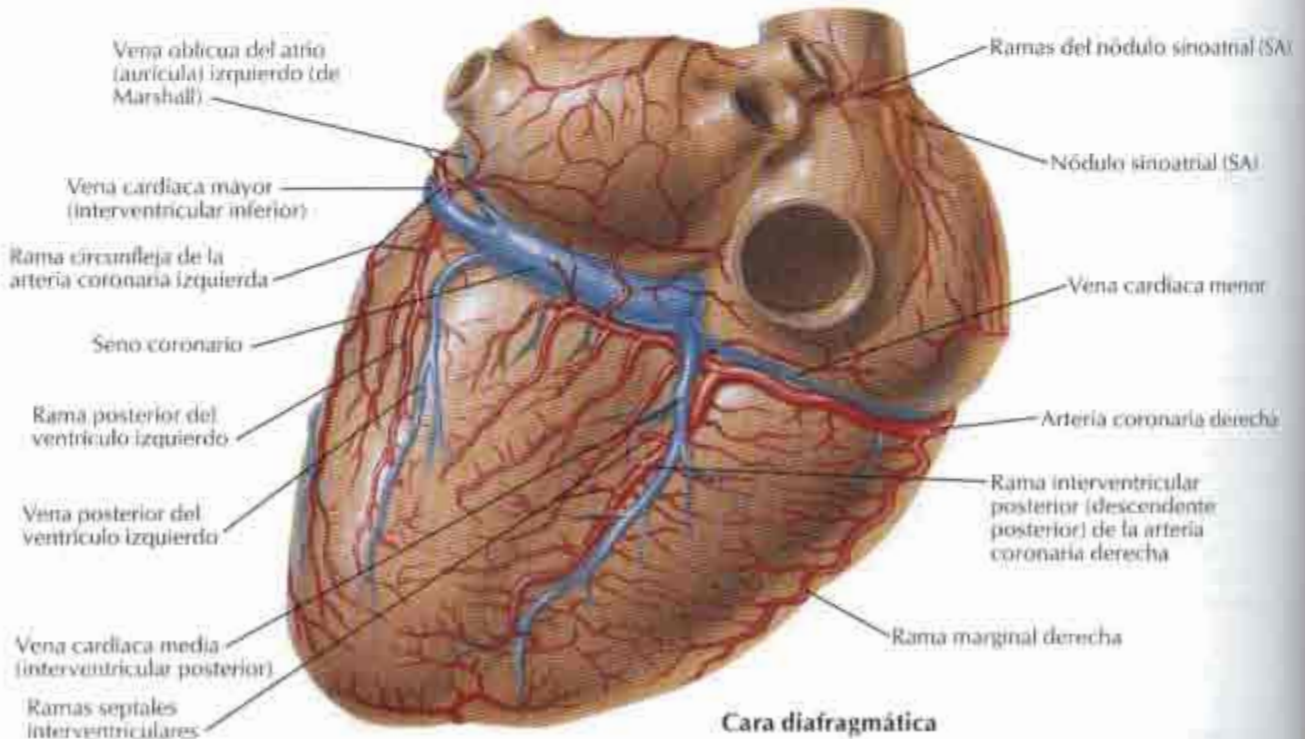
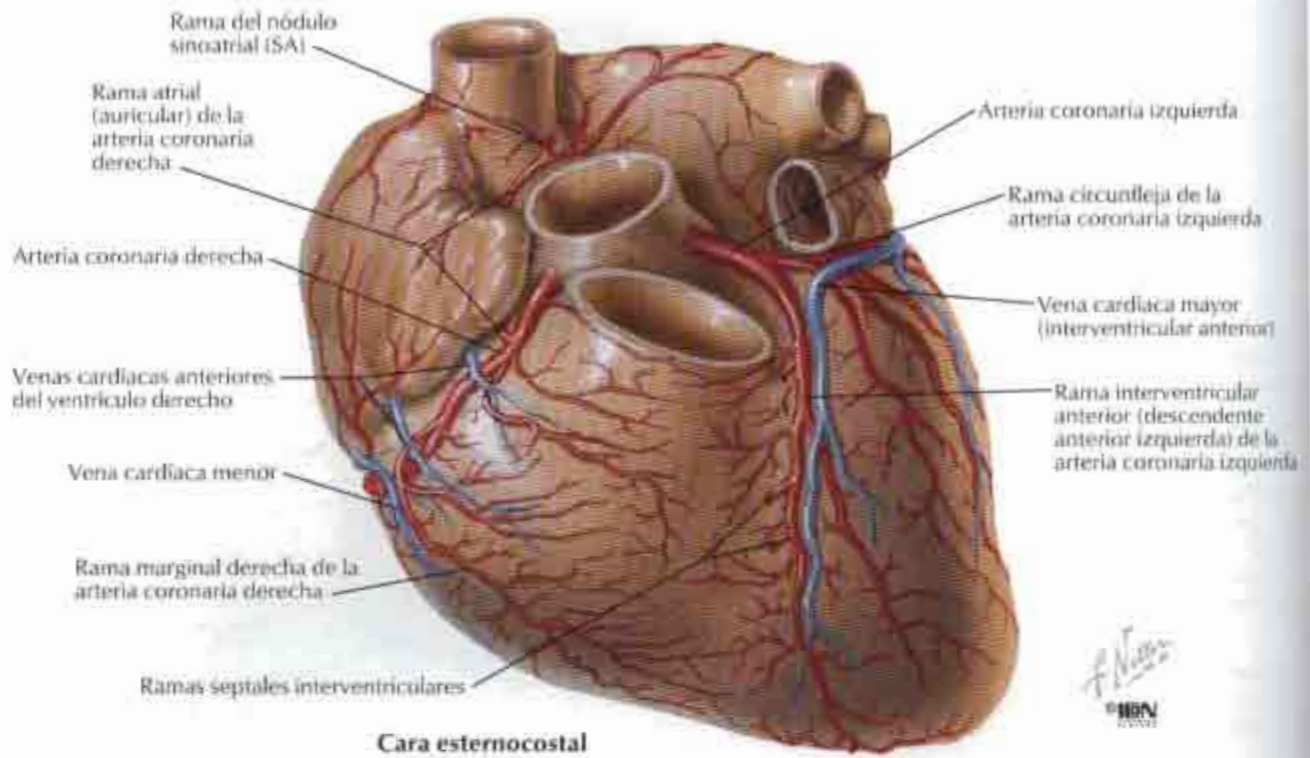


Corazón mostrado fuera del saco pericárdico abierto: visión lateral izquierda

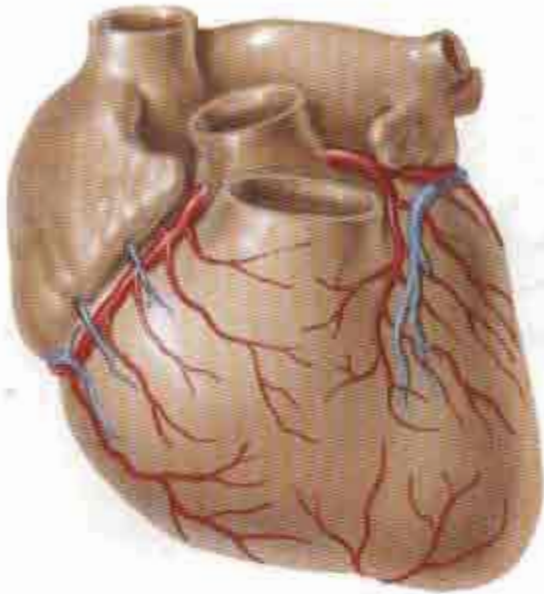


Saco pericárdico con el corazón extraído: visión anterior

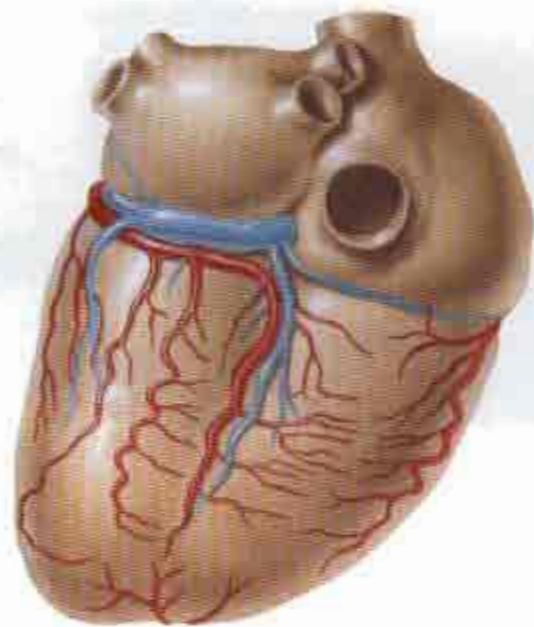
Arterias coronarias y venas cardíacas



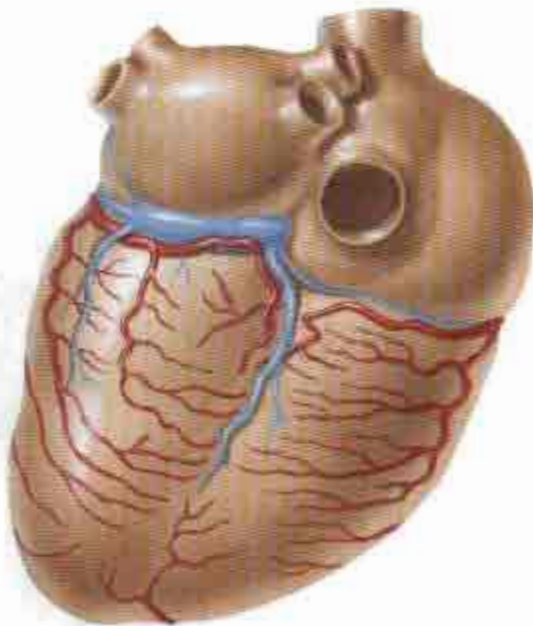
Arterias coronarias y venas cardíacas: variaciones



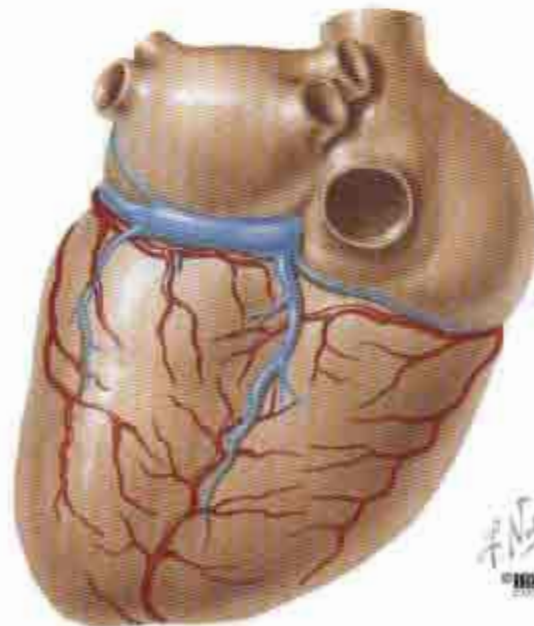
Rama interventricular anterior (descendente anterior izquierda) de la arteria coronaria izquierda muy corta. La porción apical de la cara anterior (esternocostal) es irrigada por ramas de la rama interventricular posterior (descendente posterior) de la arteria coronaria derecha que se incurvan alrededor del vértice.



Rama interventricular posterior (descendente posterior) derivada de la rama circunfleja de la arteria coronaria izquierda, en lugar de serlo de la arteria coronaria derecha.



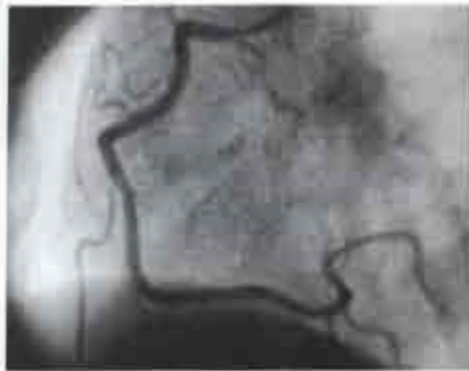
Rama interventricular posterior (descendente posterior) ausente. Área irrigada principalmente por pequeñas ramas de la rama circunfleja de la arteria coronaria izquierda y de la arteria coronaria derecha.



Rama interventricular posterior (descendente posterior) ausente. Área irrigada principalmente por la elongación de la rama interventricular anterior (descendente anterior izquierda) que se incurva alrededor del vértice.

Arterias coronarias: visiones arteriográficas

Arteria coronaria derecha: visión oblicua anterior izquierda



Arteriograma

Rama del nódulo sinoatrial (SA)

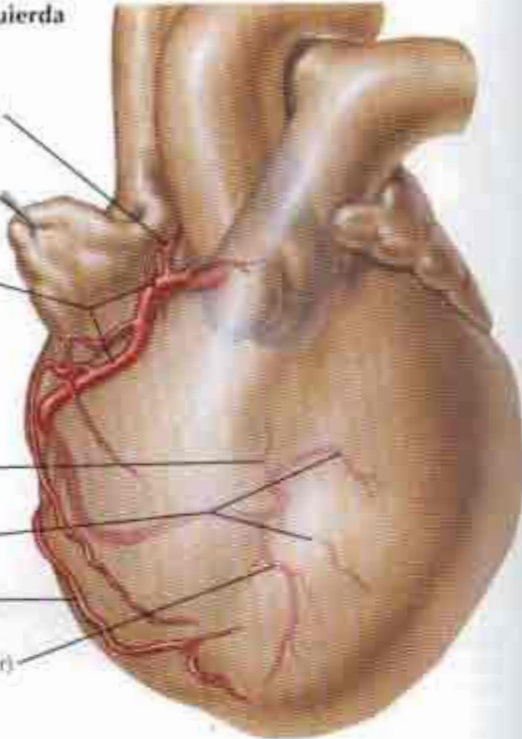
Arteria coronaria derecha

Rama del nódulo atrioventricular (AV)

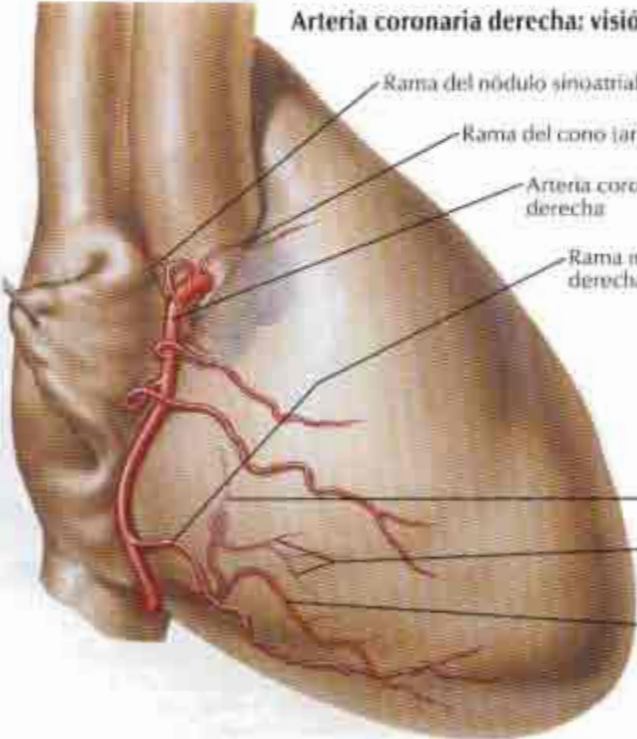
Ramas para el dorso del ventrículo izquierdo

Rama marginal derecha

Rama interventricular posterior (arteria descendente posterior)



Arteria coronaria derecha: visión oblicua anterior derecha



Rama del nódulo sinoatrial (SA)

Rama del cono (arterial)

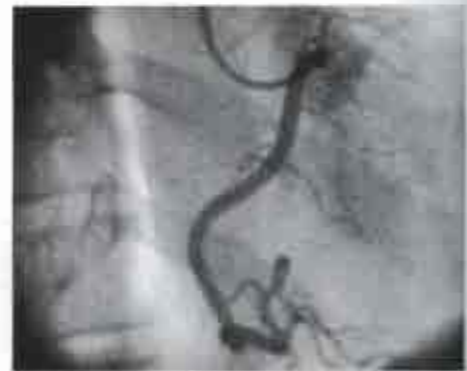
Arteria coronaria derecha

Rama marginal derecha

Rama del nódulo atrioventricular (AV)

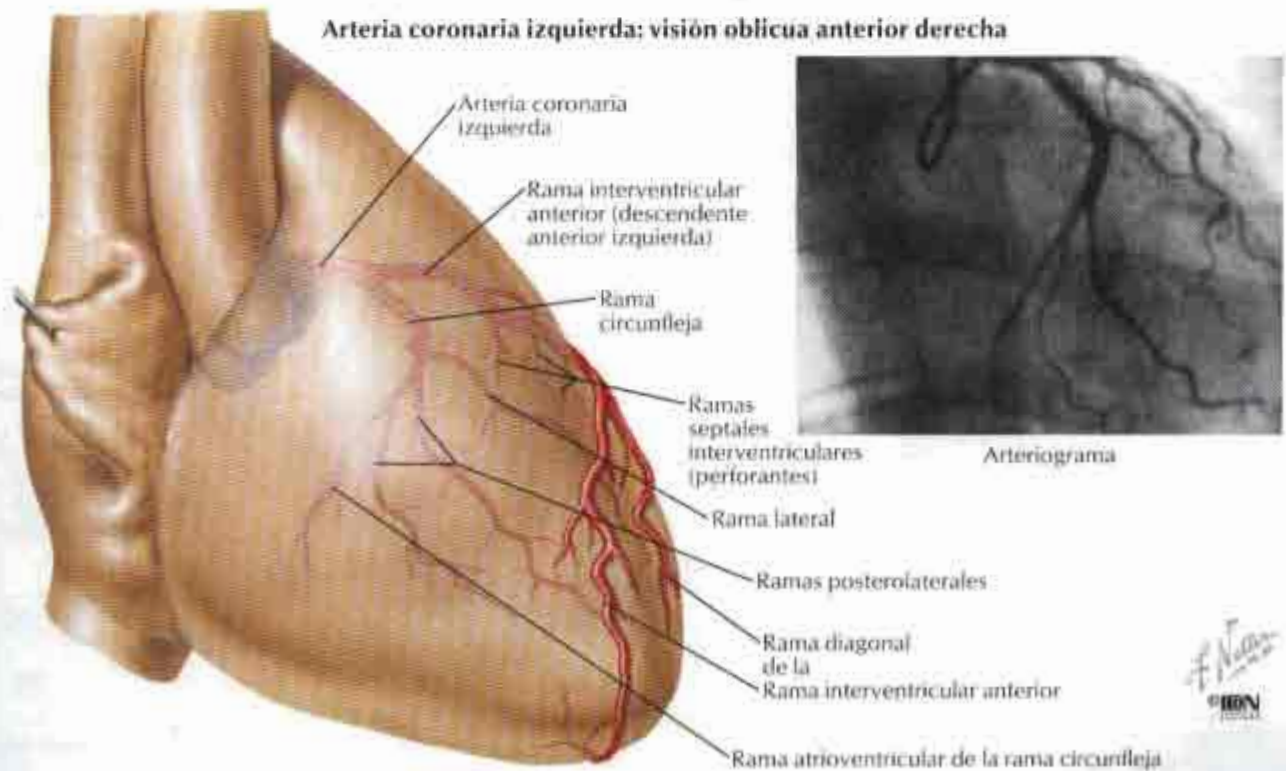
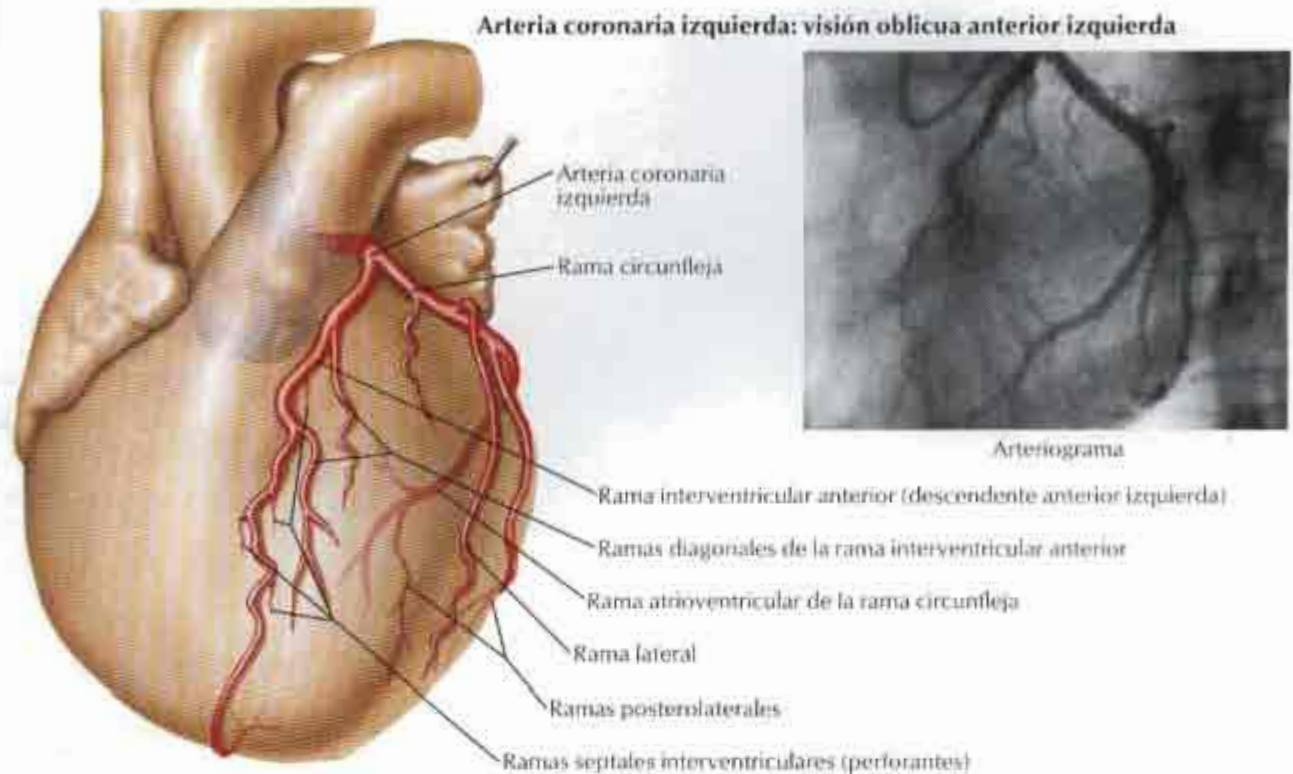
Ramas posterolaterales derechas (para el dorso del ventrículo izquierdo)

Rama interventricular posterior (arteria descendente posterior)

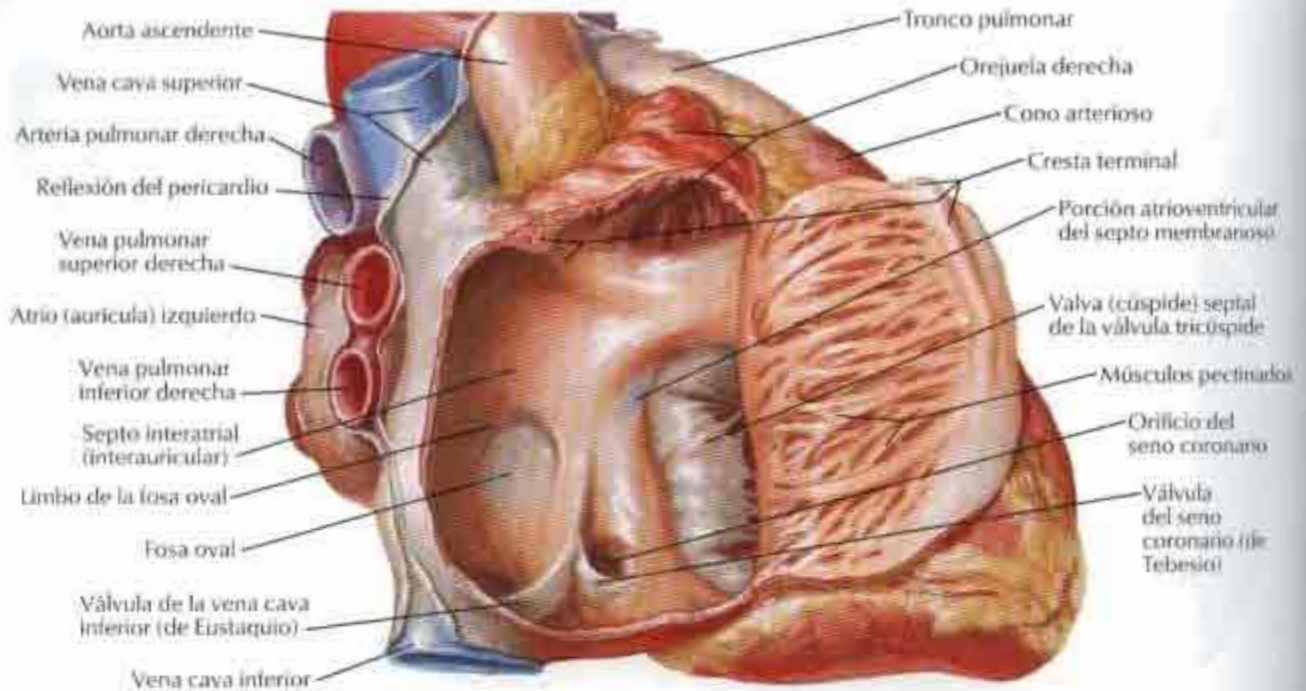


Arteriograma

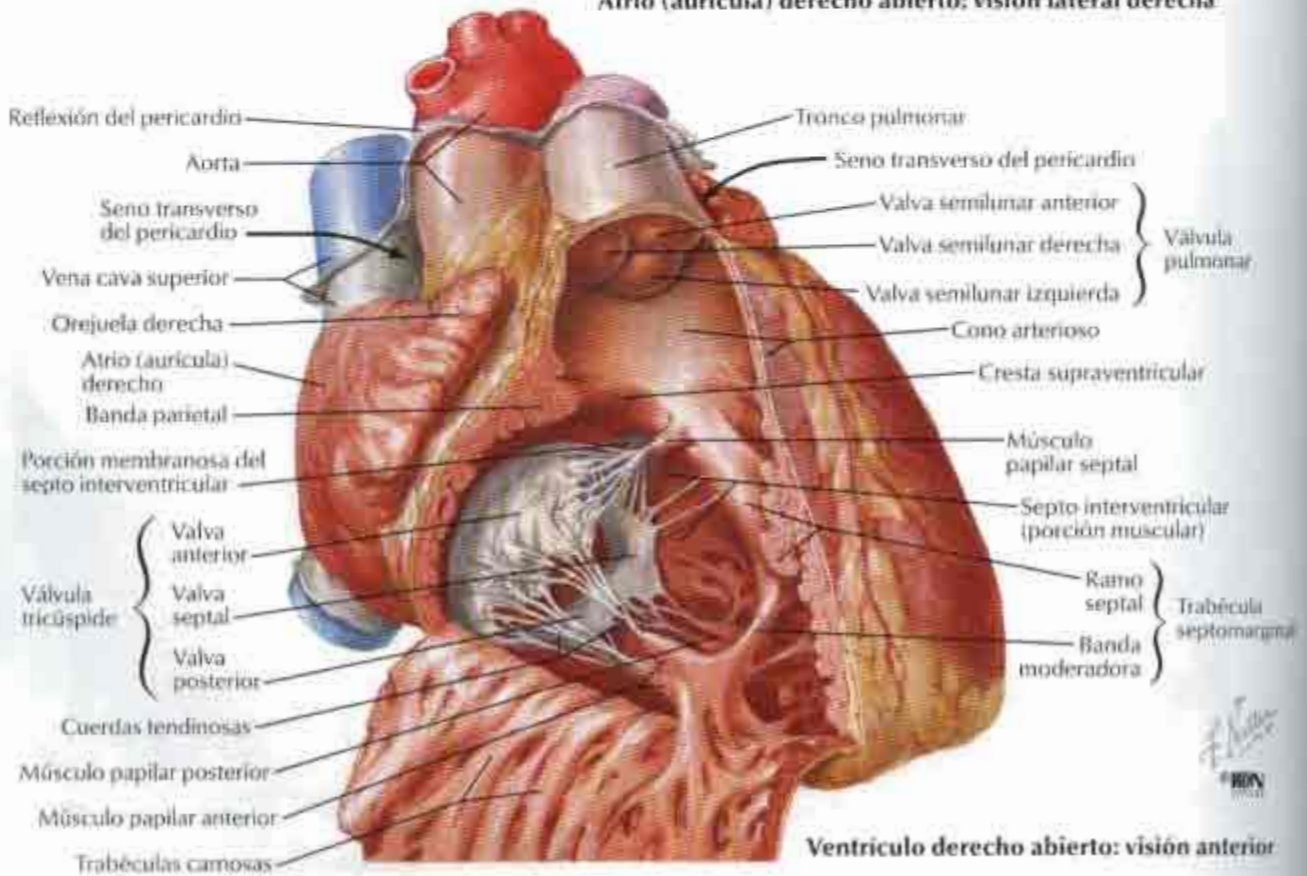
Arterias coronarias: visiones arteriográficas (continuación)



Atrio (aurícula) y ventrículo derechos

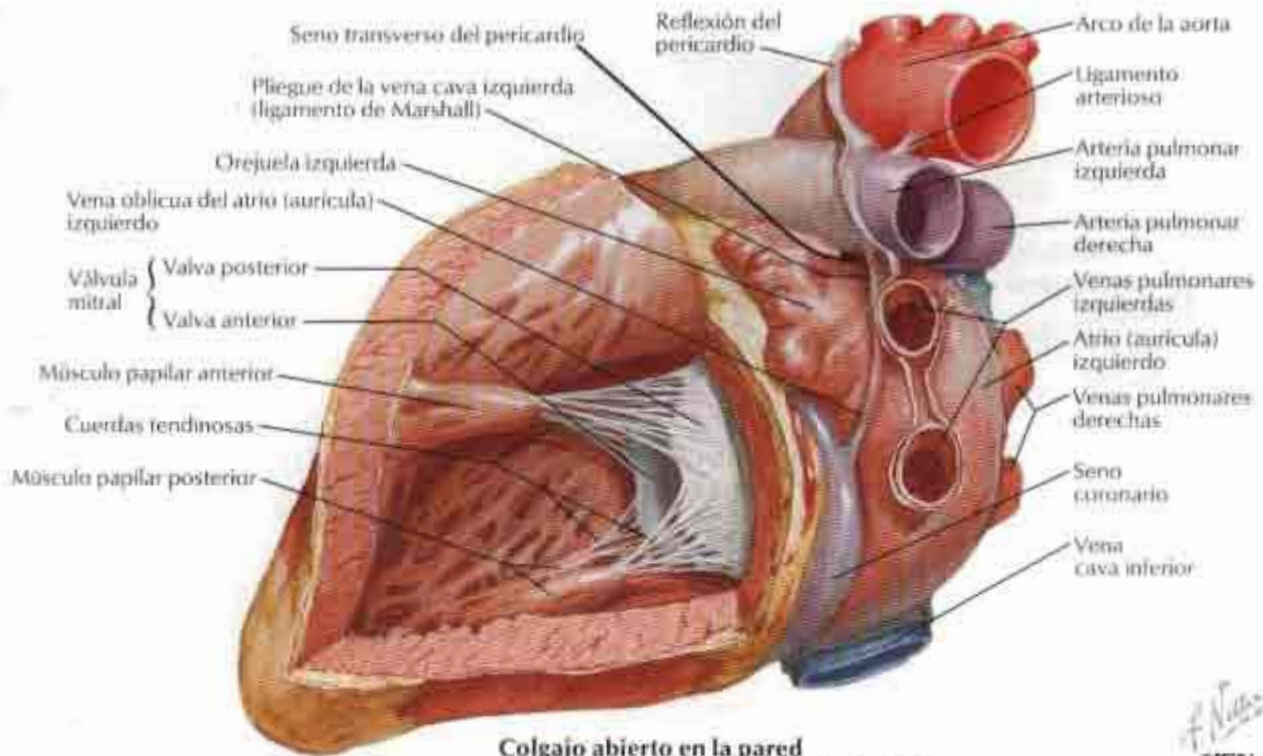


Atrio (aurícula) derecho abierto: visión lateral derecha

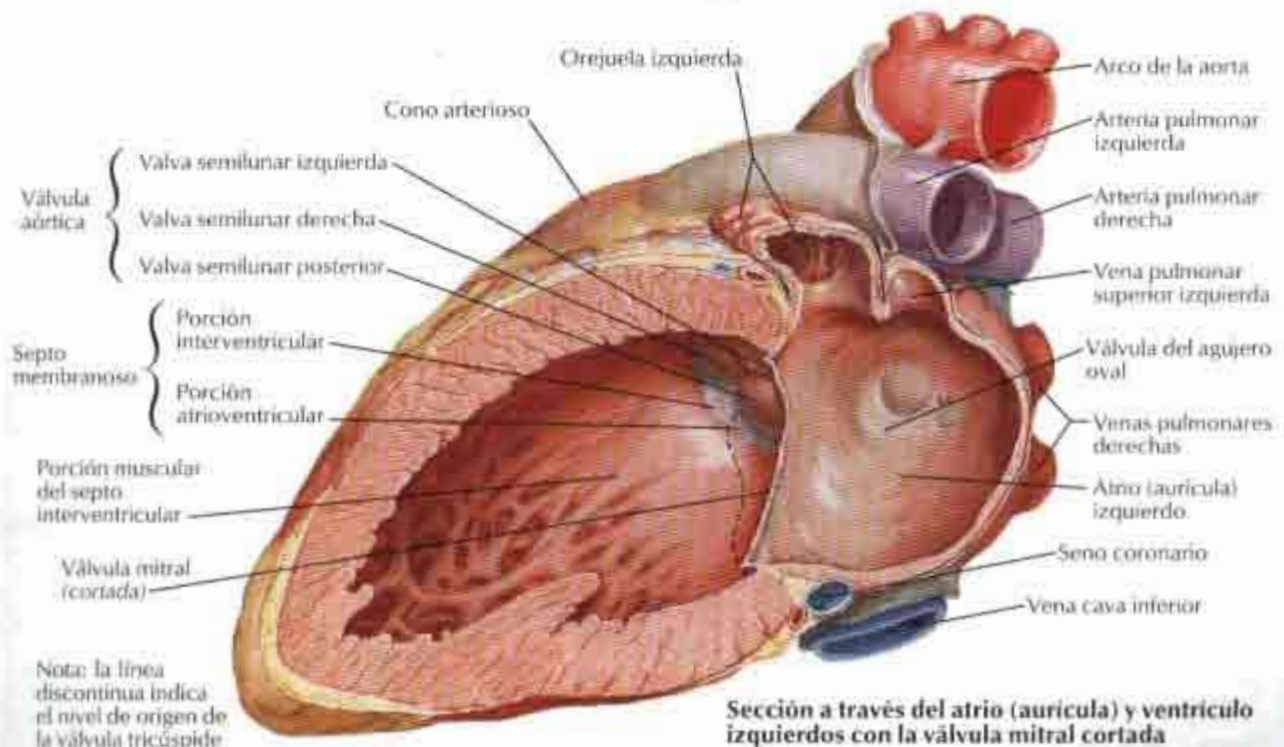


Ventrículo derecho abierto: visión anterior

Atrio (aurícula) y ventrículo izquierdos

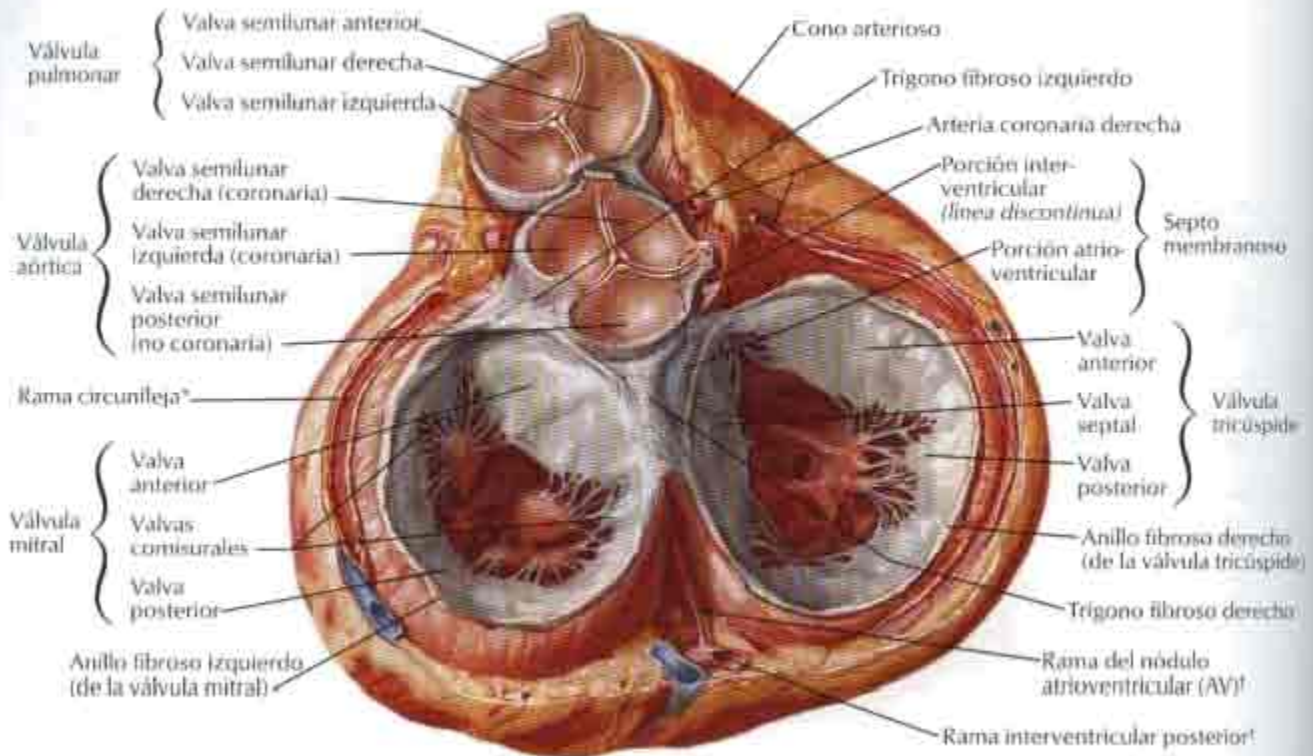


Colgajo abierto en la pared posterolateral del ventrículo izquierdo

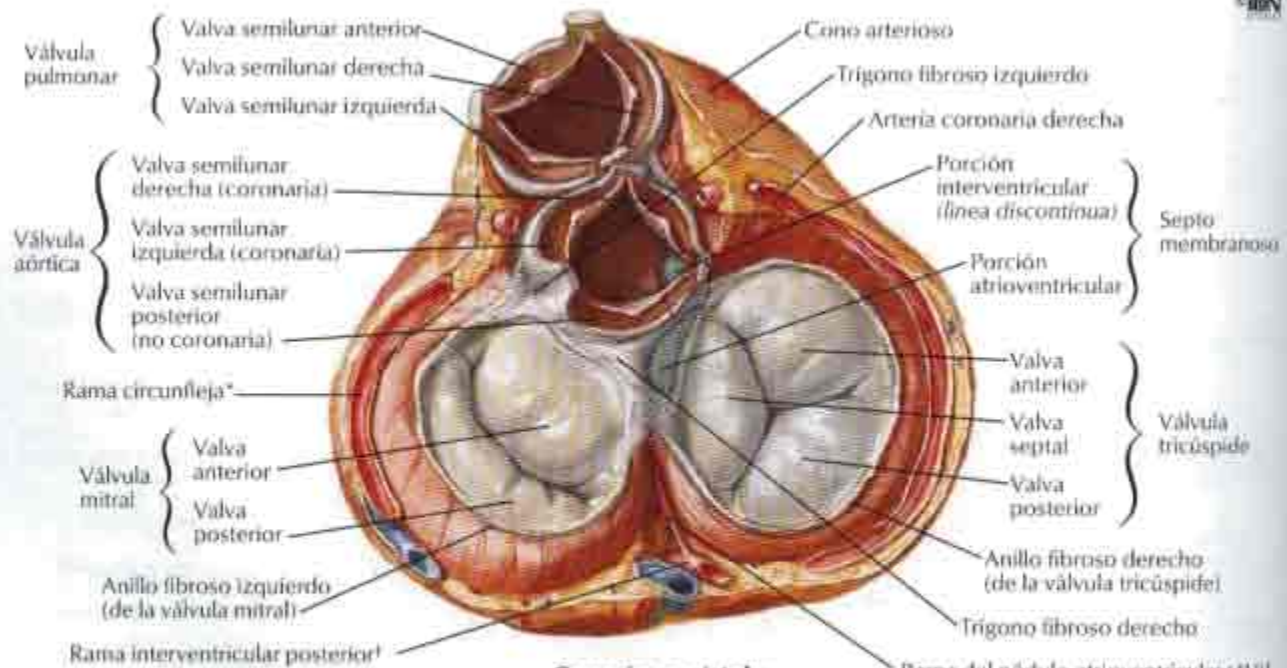


Sección a través del atrio (aurícula) y ventrículo izquierdos con la válvula mitral cortada

Válvulas y esqueleto fibroso del corazón



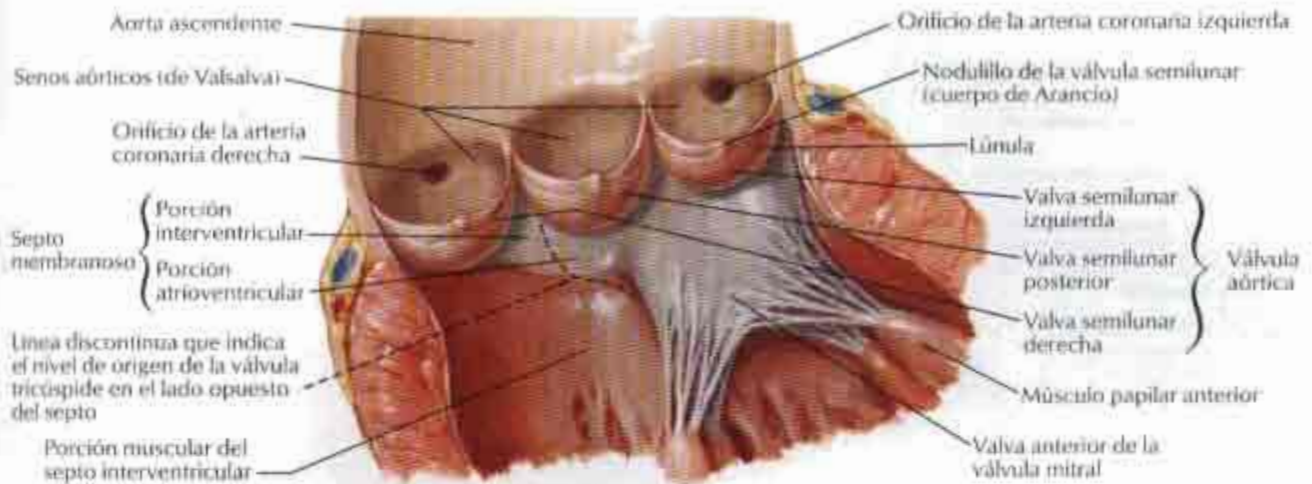
**Corazón en diástole:
visto desde la base con los atrios
(aurículas) extirpados**



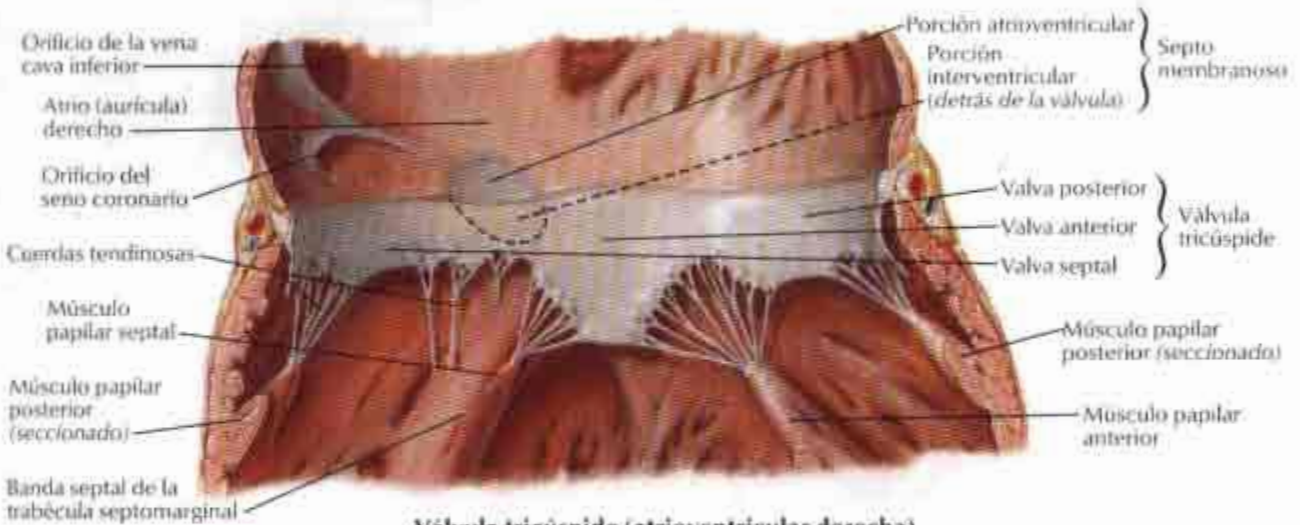
**Corazón en sístole:
visto desde la base con los atrios
(aurículas) extirpados**

*De la arteria coronaria izquierda
†De la arteria coronaria derecha


Válvulas y esqueleto fibroso del corazón (continuación)



Válvula aórtica

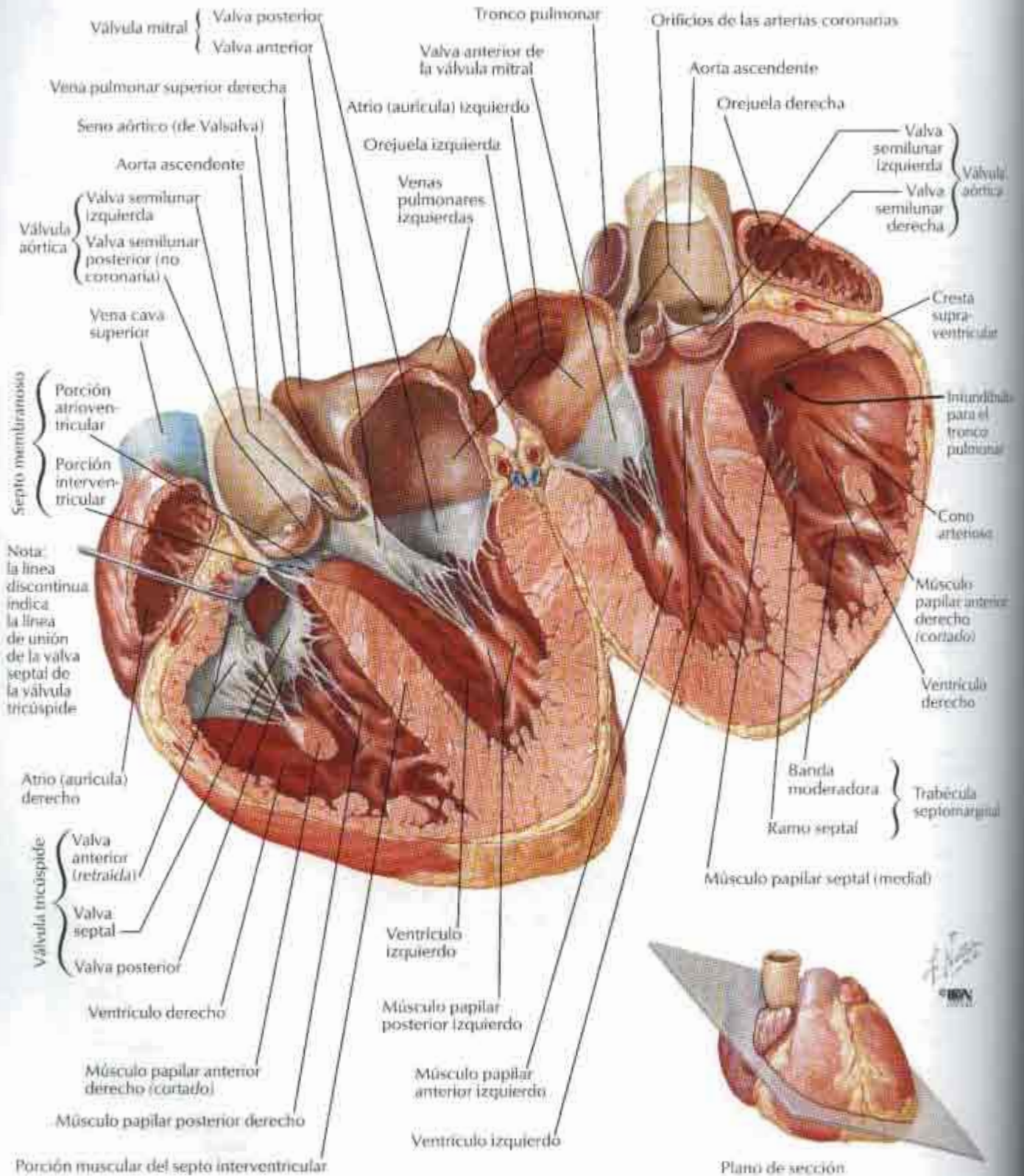


Válvula tricúspide (atrioventricular derecha)

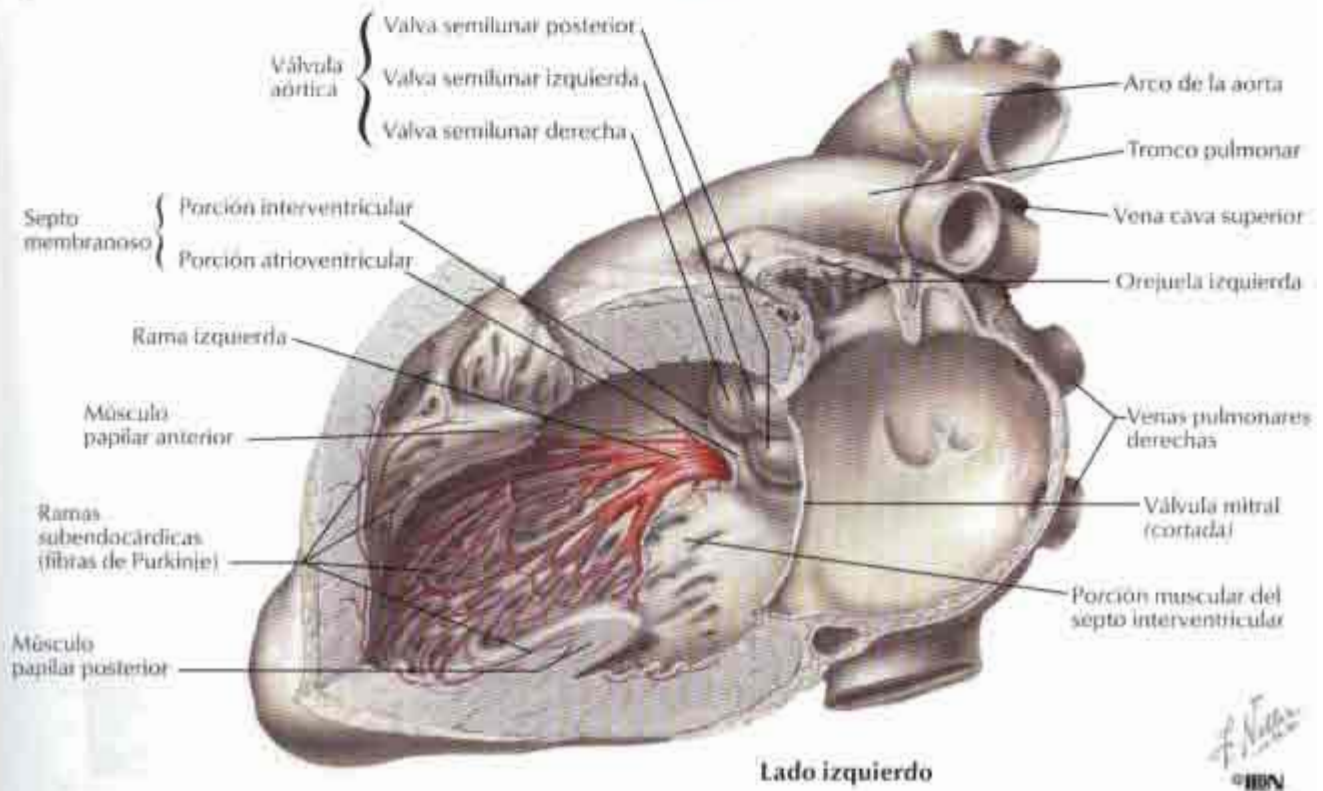
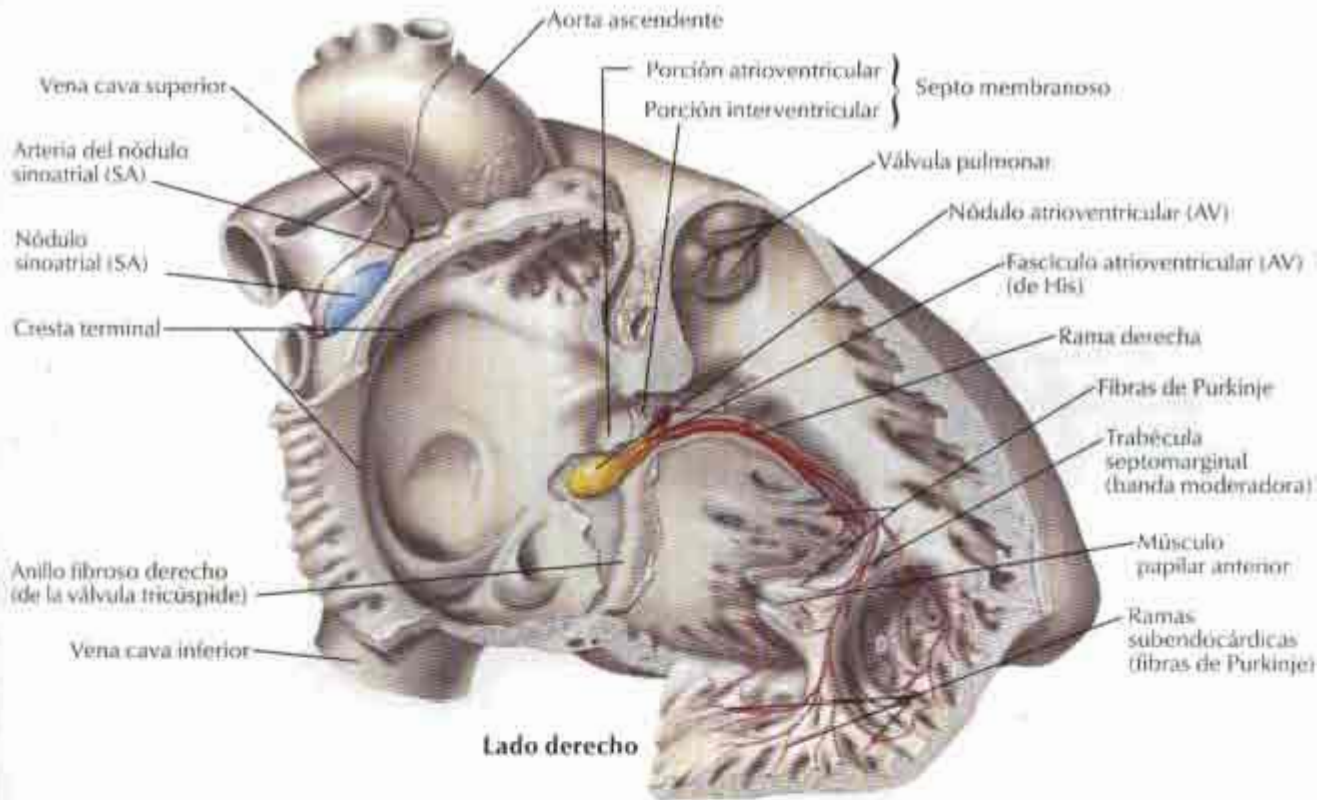


Válvula mitral (atrioventricular izquierda)

Atrios (aurículas), ventrículos y septo interventricular



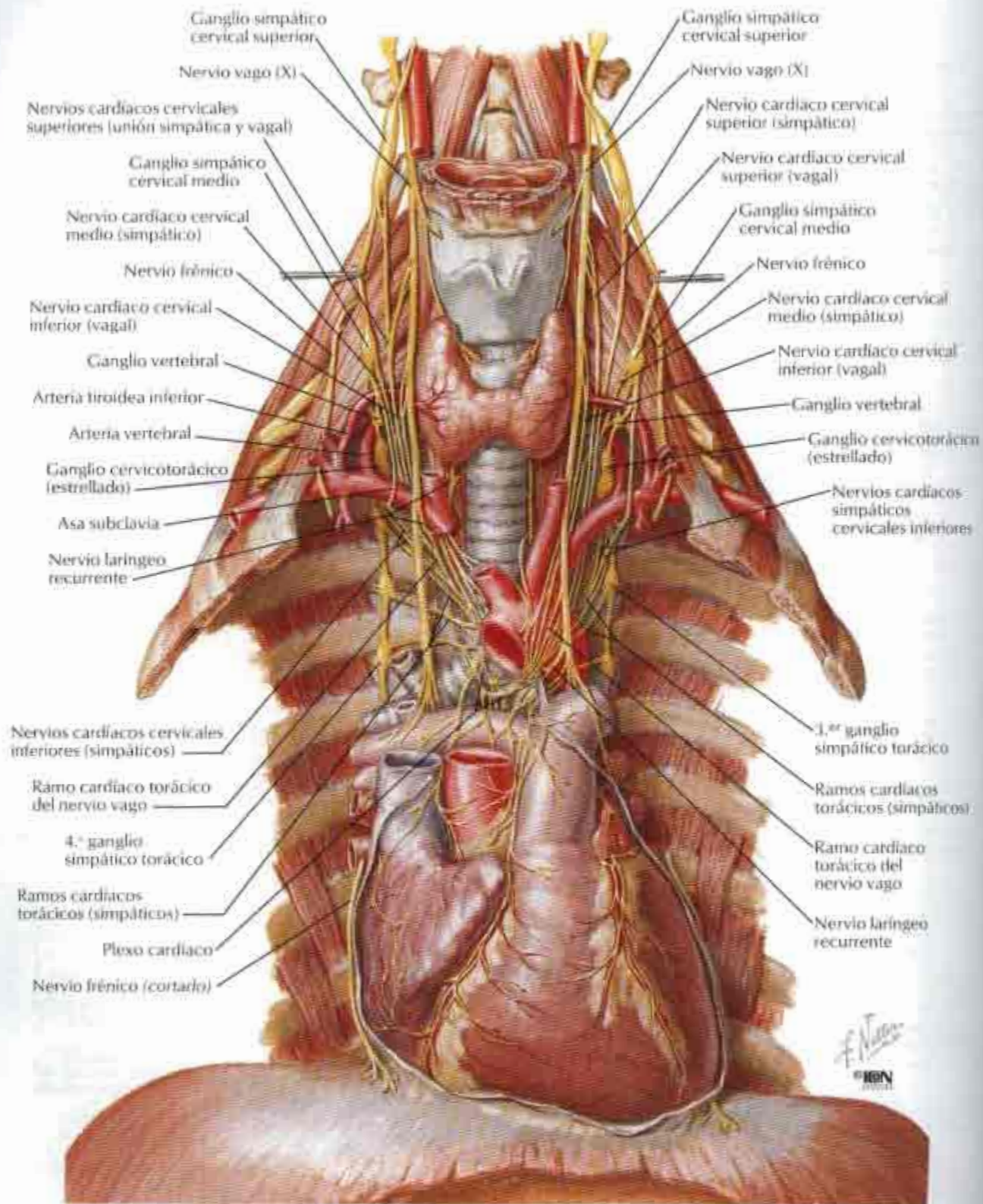
Sistema de conducción del corazón



F. Villar
IBN

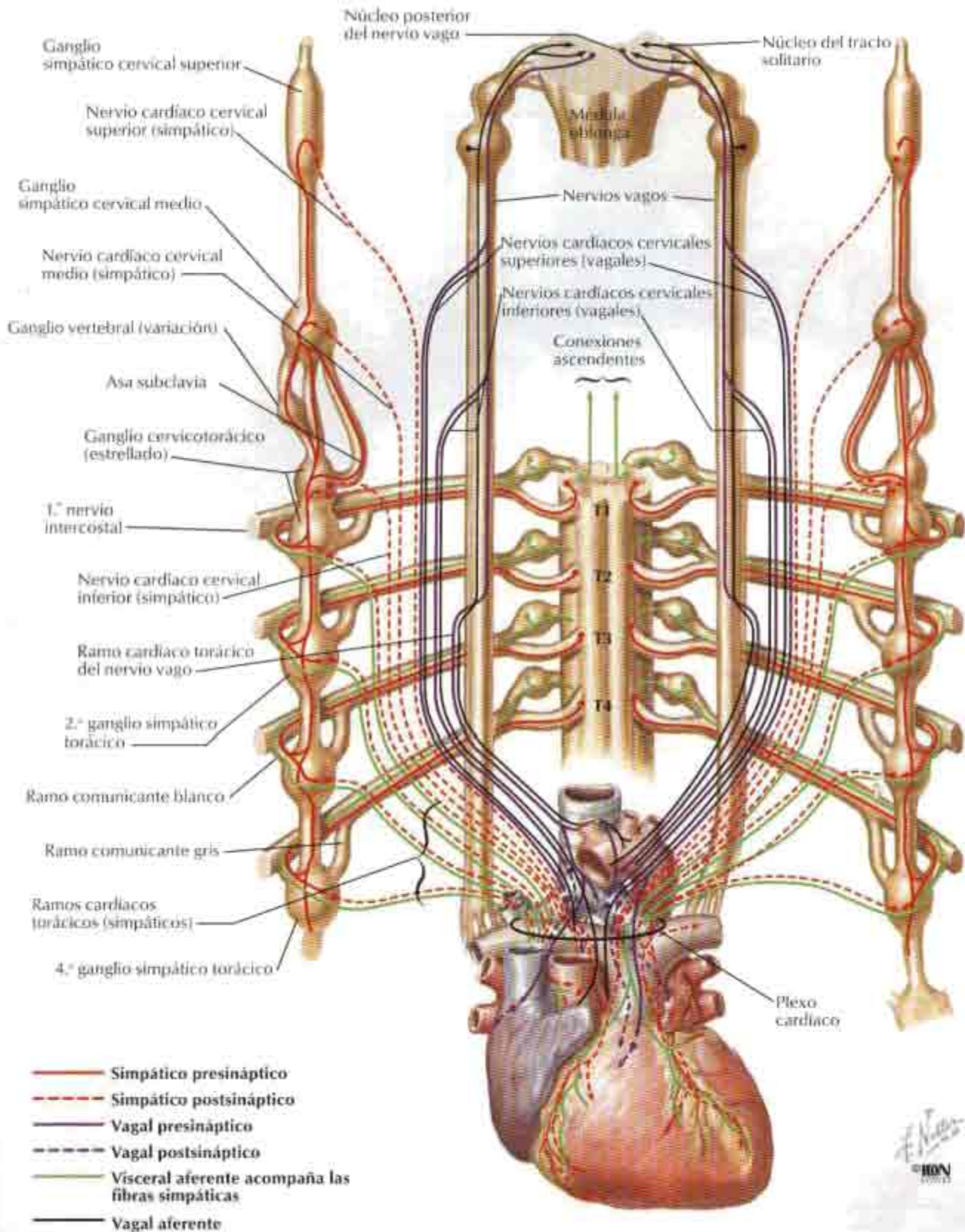
Nervios del corazón

VEANSE TAMBIÉN LÁMINAS 124, 152, 198



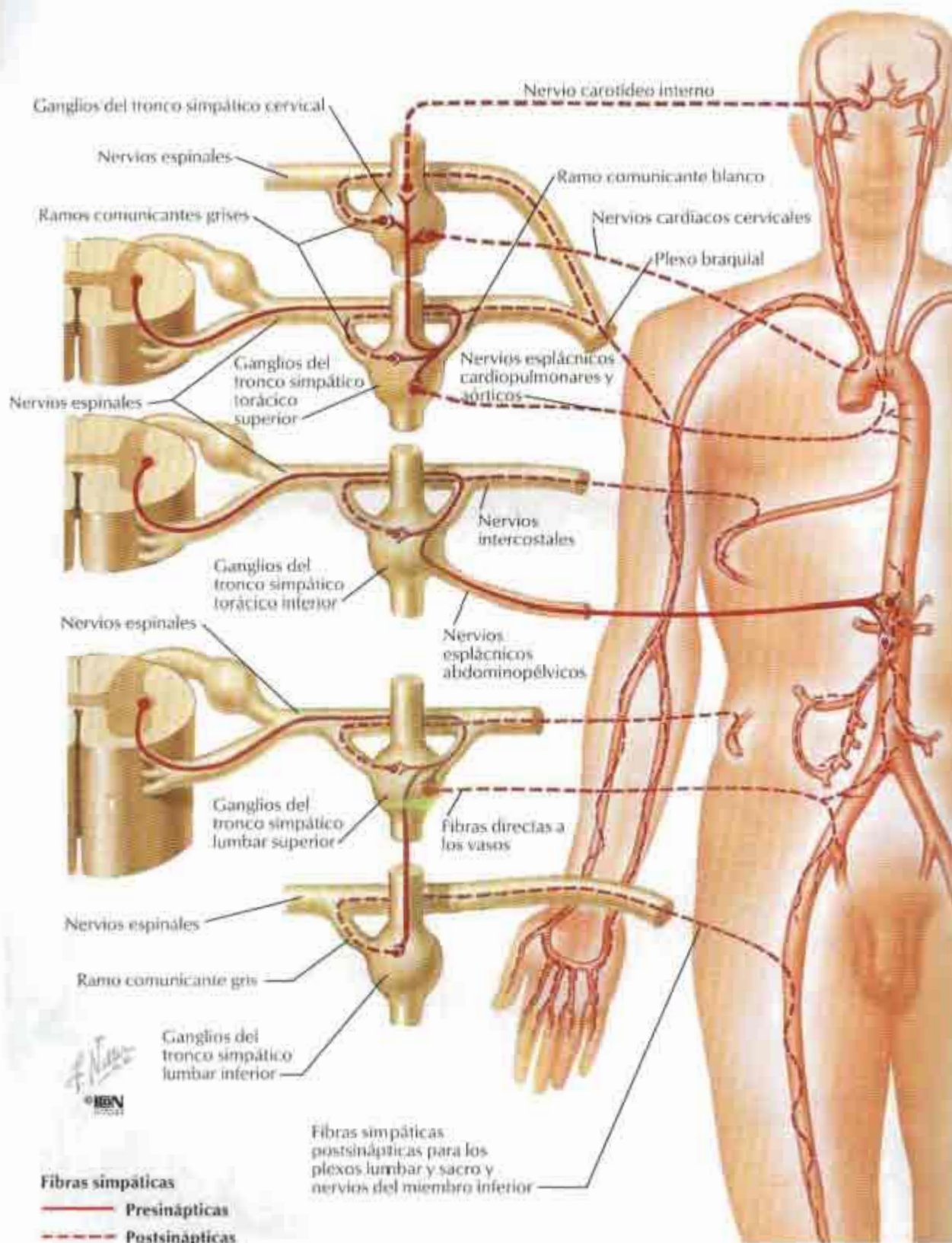
Inervación del corazón: esquema

VÉANSE TAMBIÉN LÁMINAS 120, 153



Inervación de los vasos sanguíneos: esquema

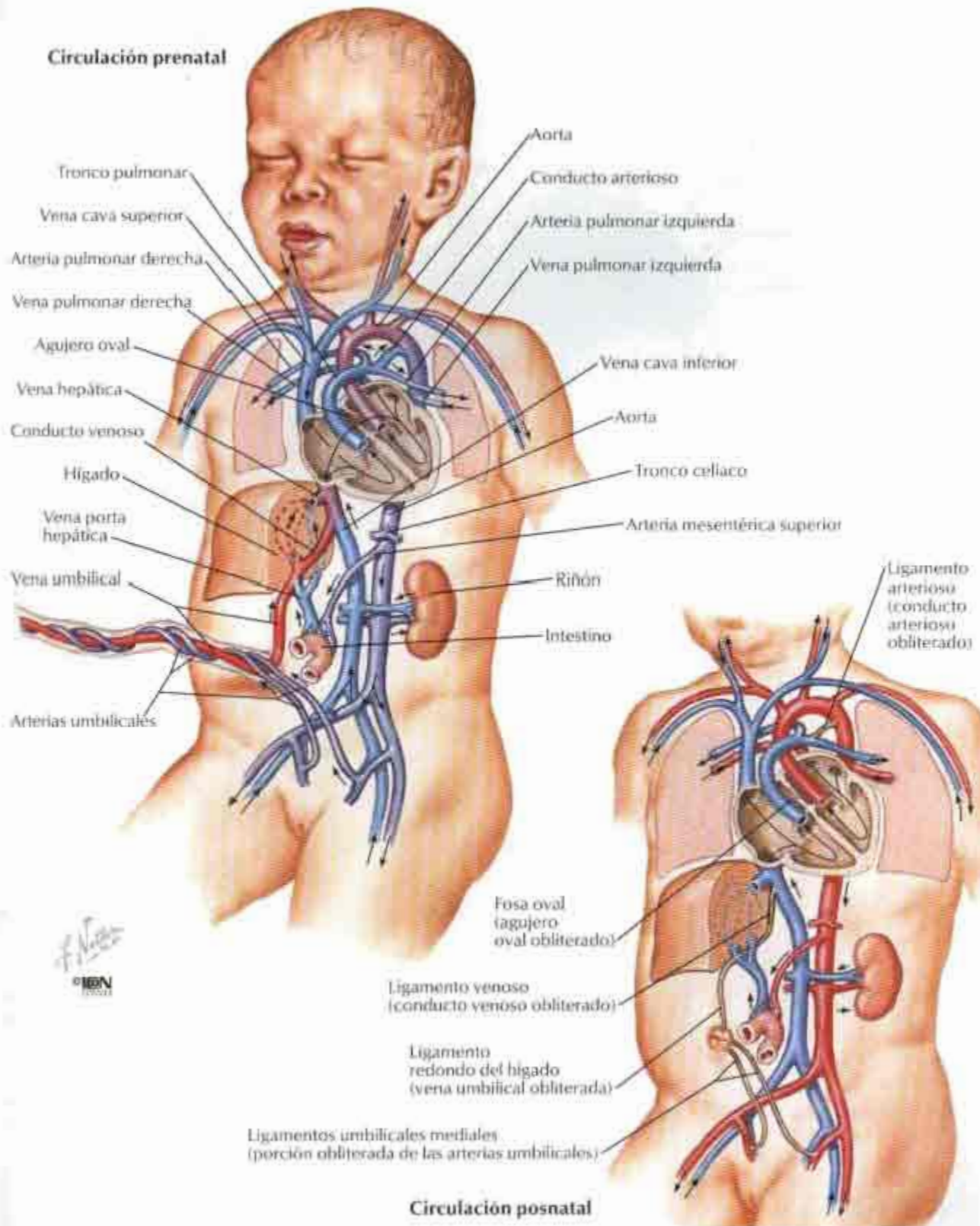
VEASE TAMBIÉN LÁMINA 153



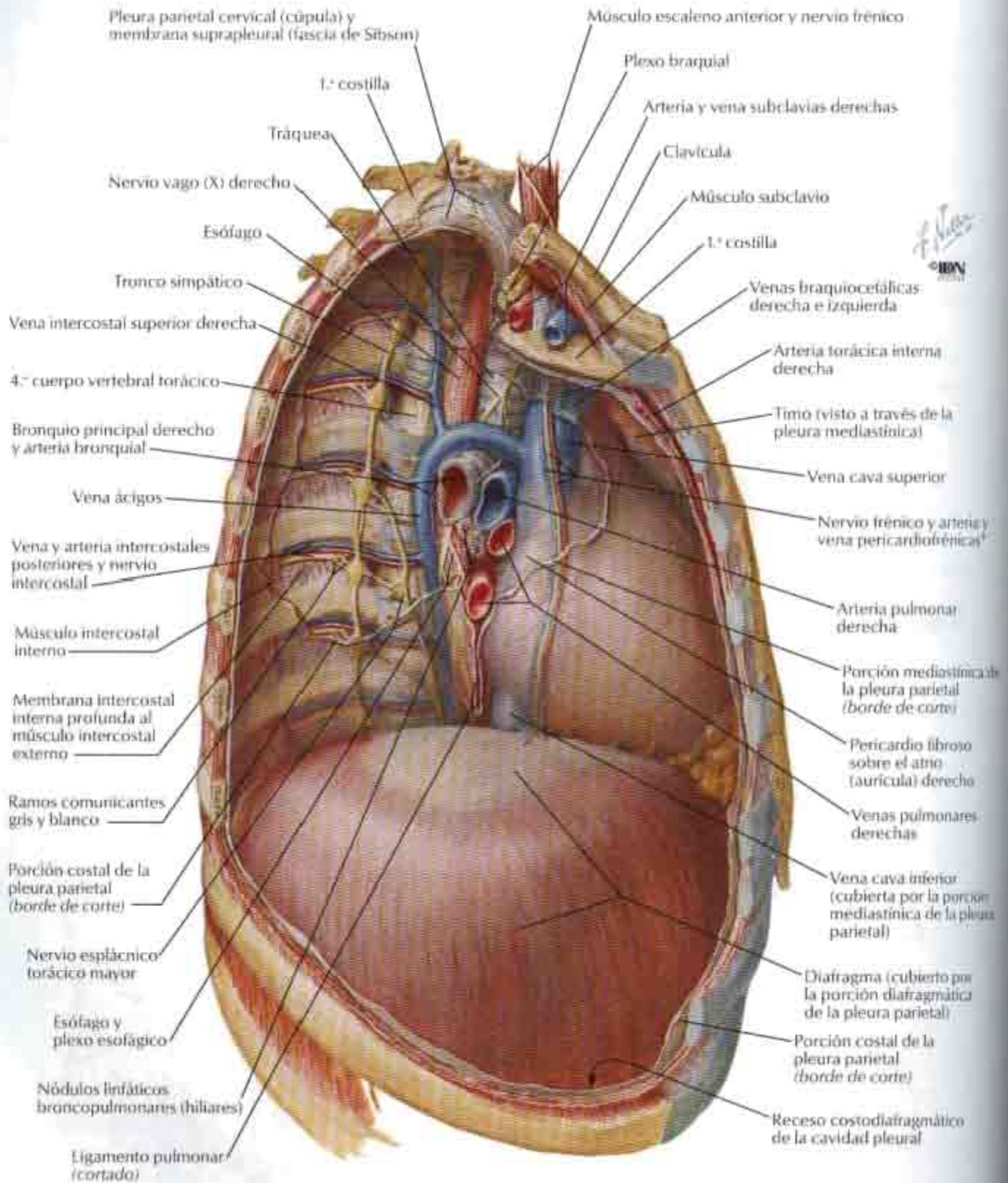
Circulación prenatal y posnatal

PARA LA PORCIÓN OBLITERADA DE LOS VASOS UMBILICALES VÉASE LÁMINA 236

Circulación prenatal

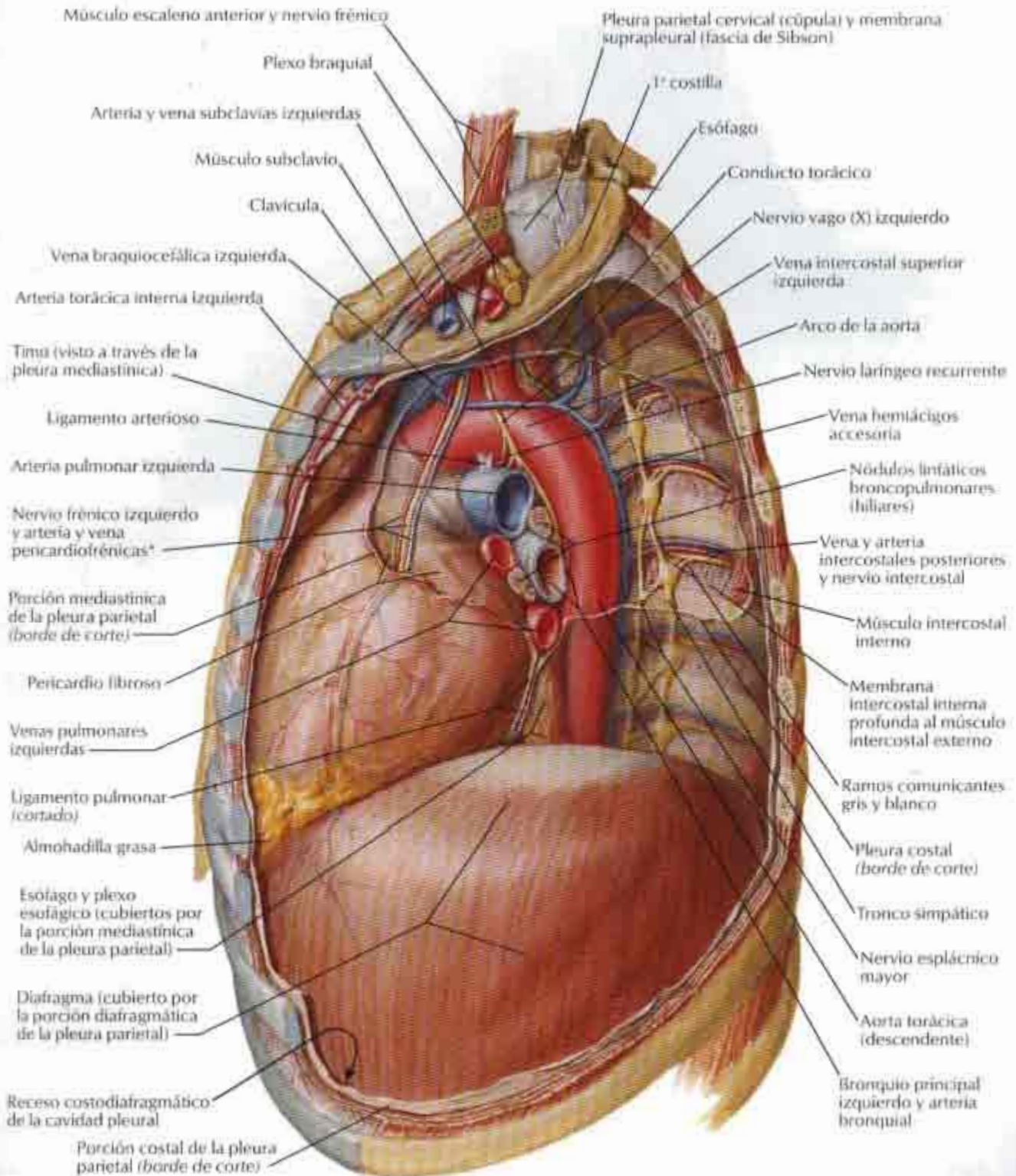


Mediastino: visión lateral derecha



*El nervio y los vasos discurren normalmente por separado

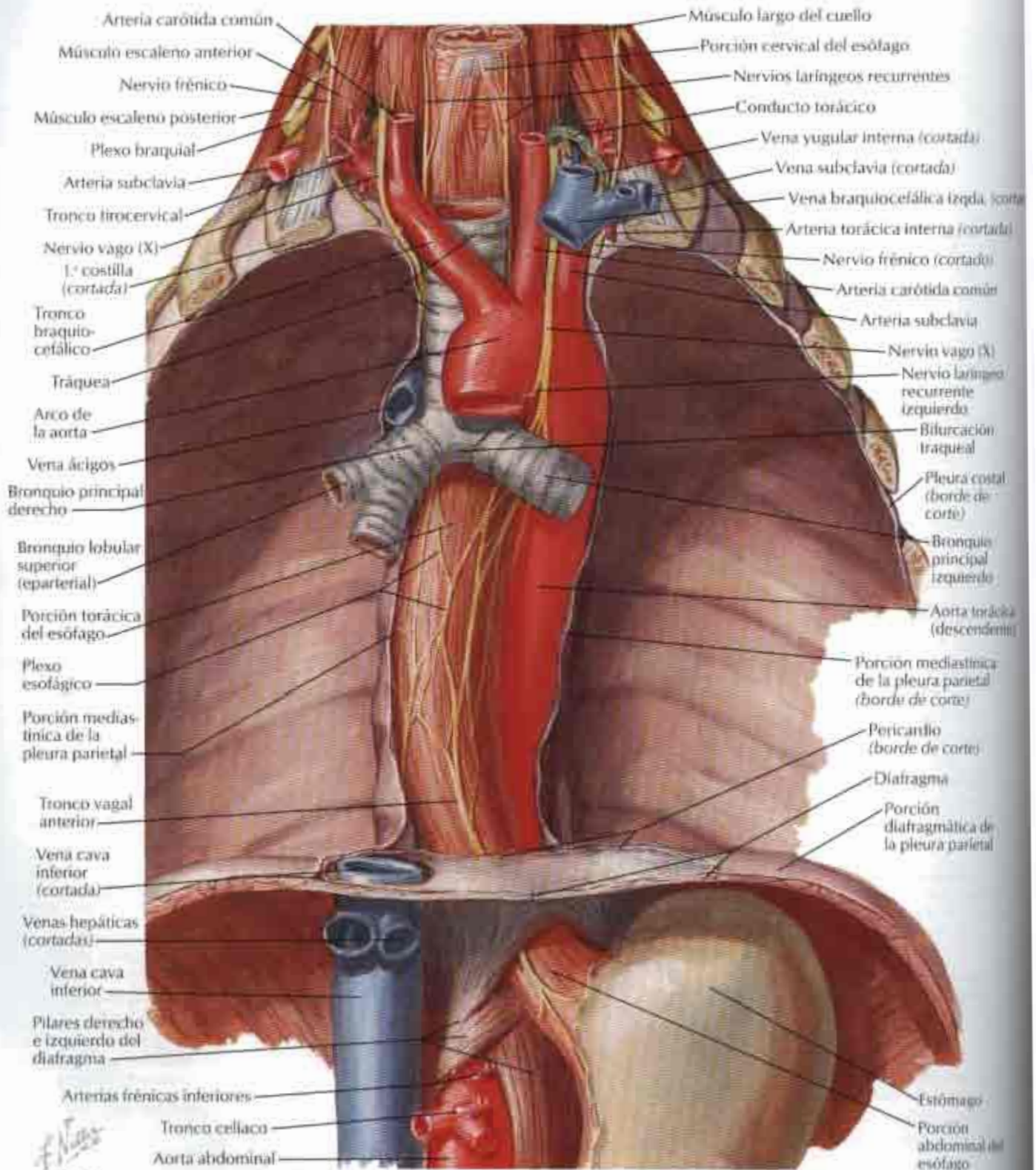
Mediastino: visión lateral izquierda



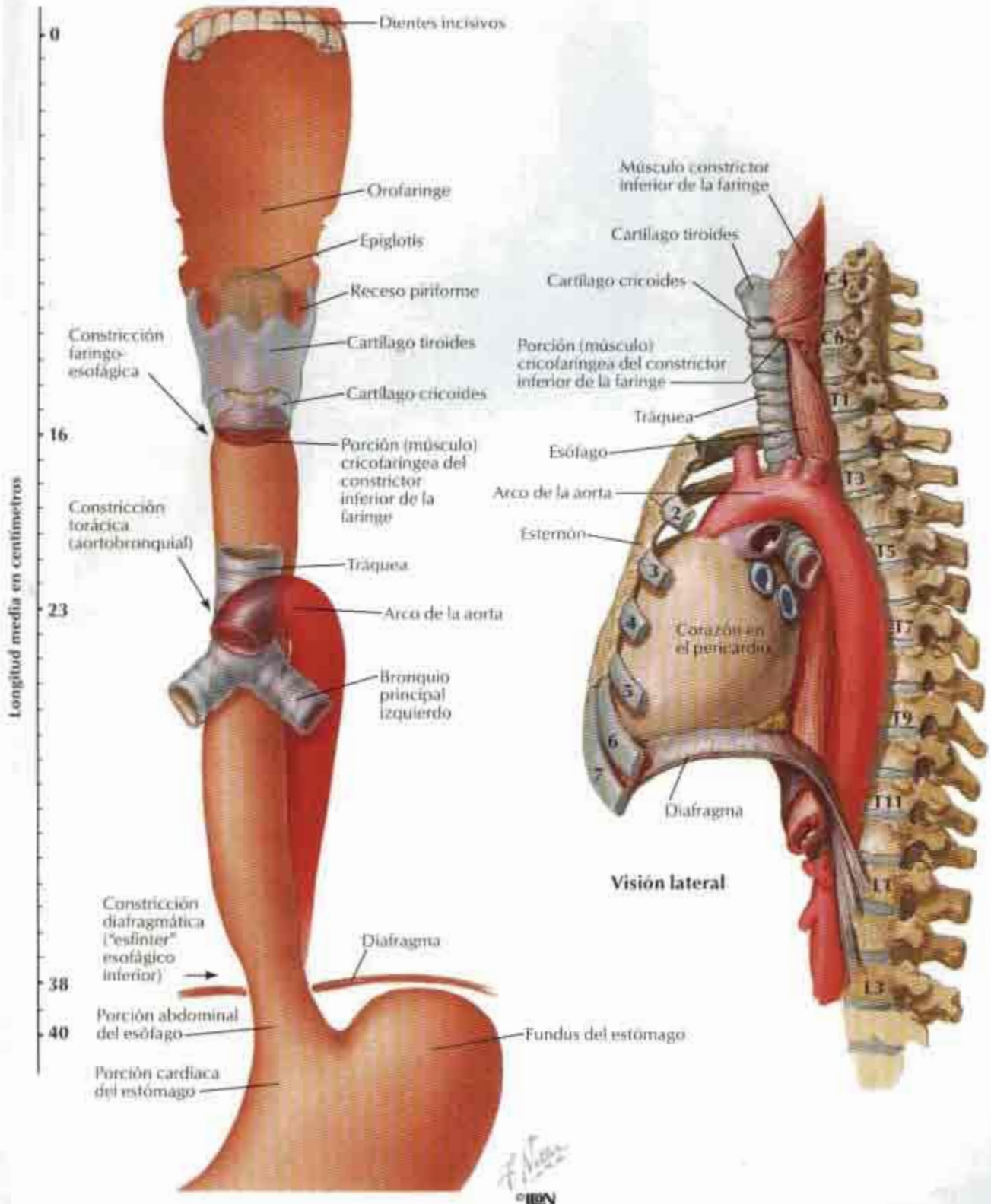
*El nervio y los vasos discurren normalmente por separado

F. Noll
© ION

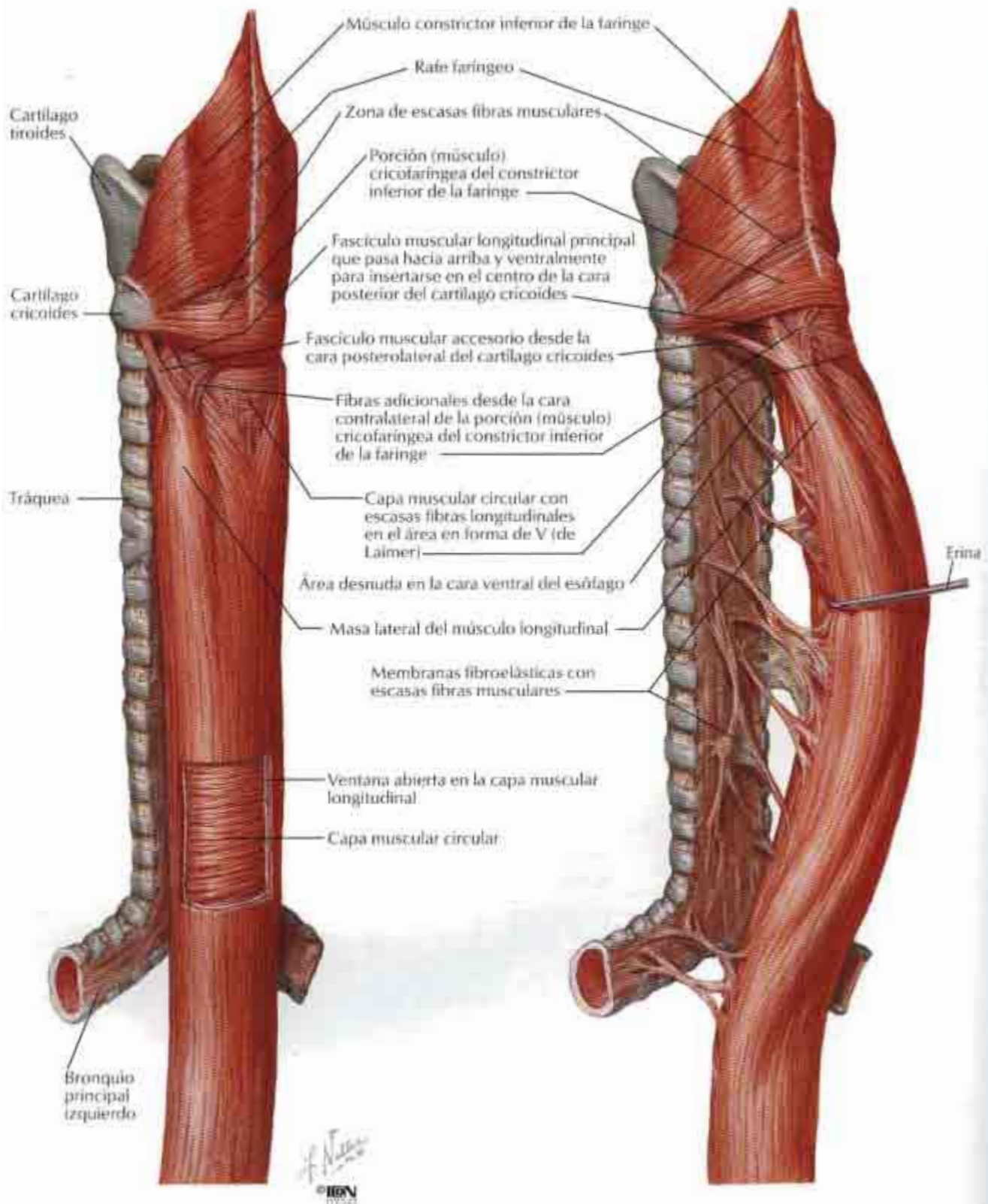
Esófago in situ



Topografía y constricciones del esófago

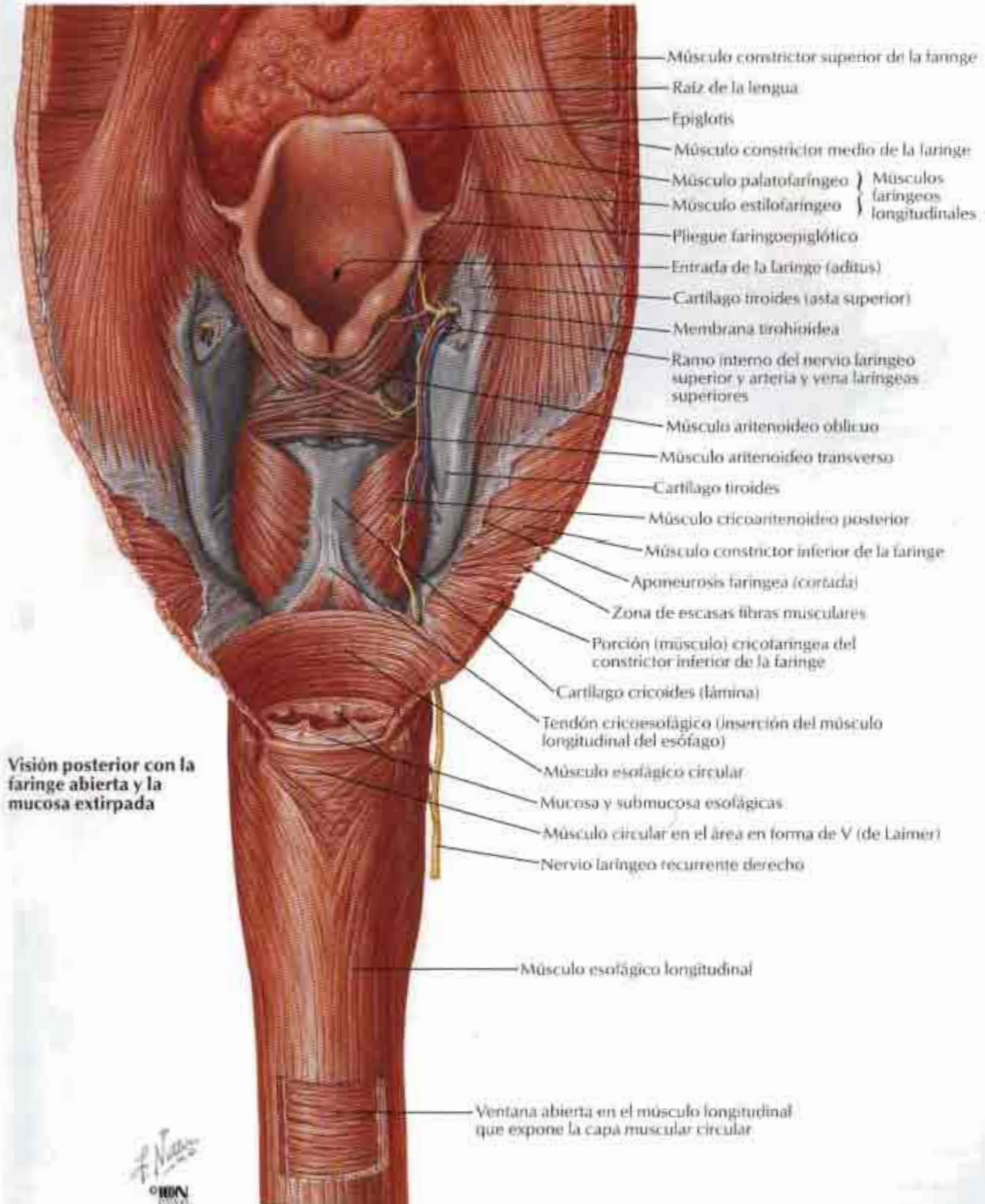


Musculatura del esófago

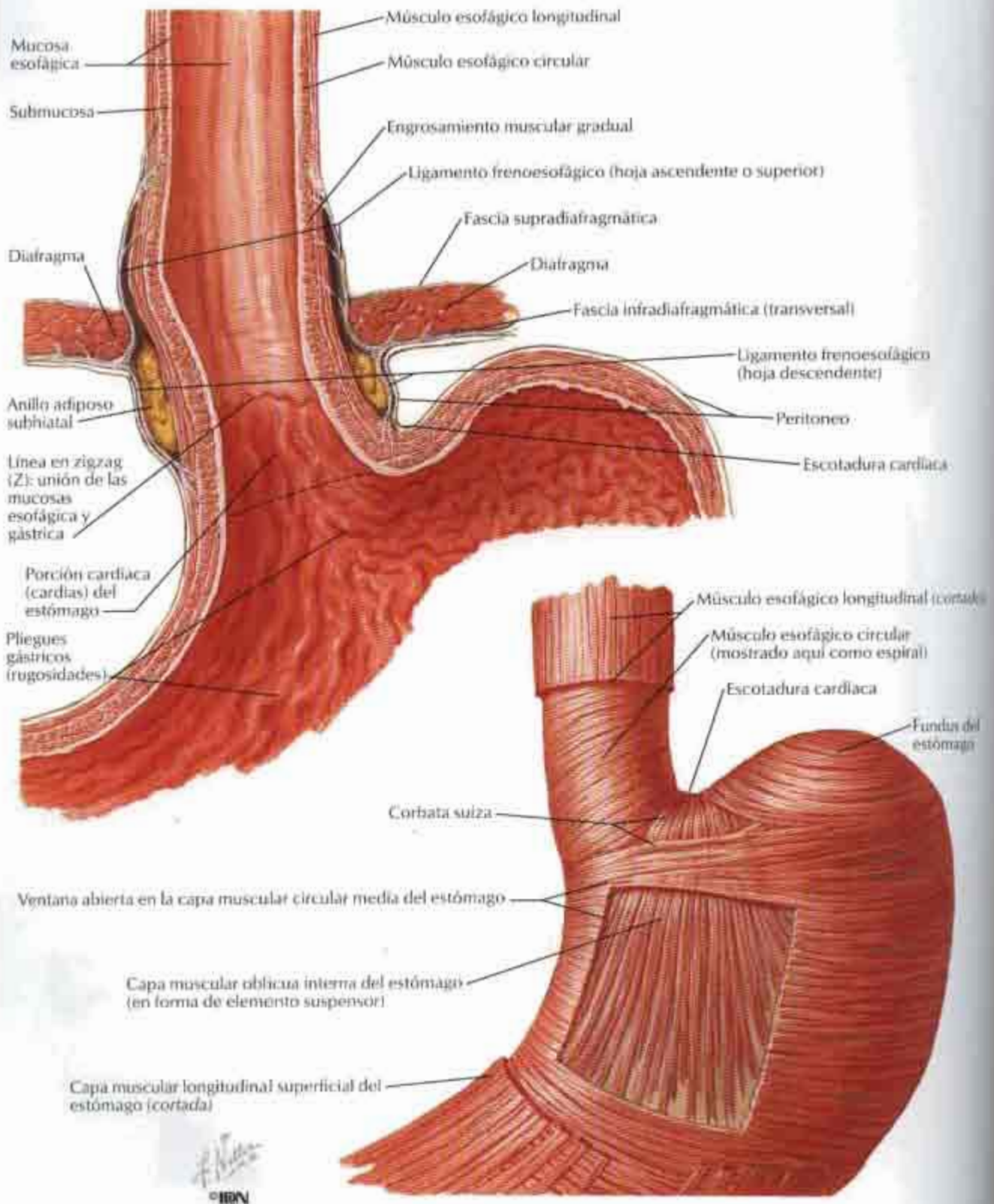


Unión faringoesofágica

VÉASE TAMBIÉN LÁMINA 61

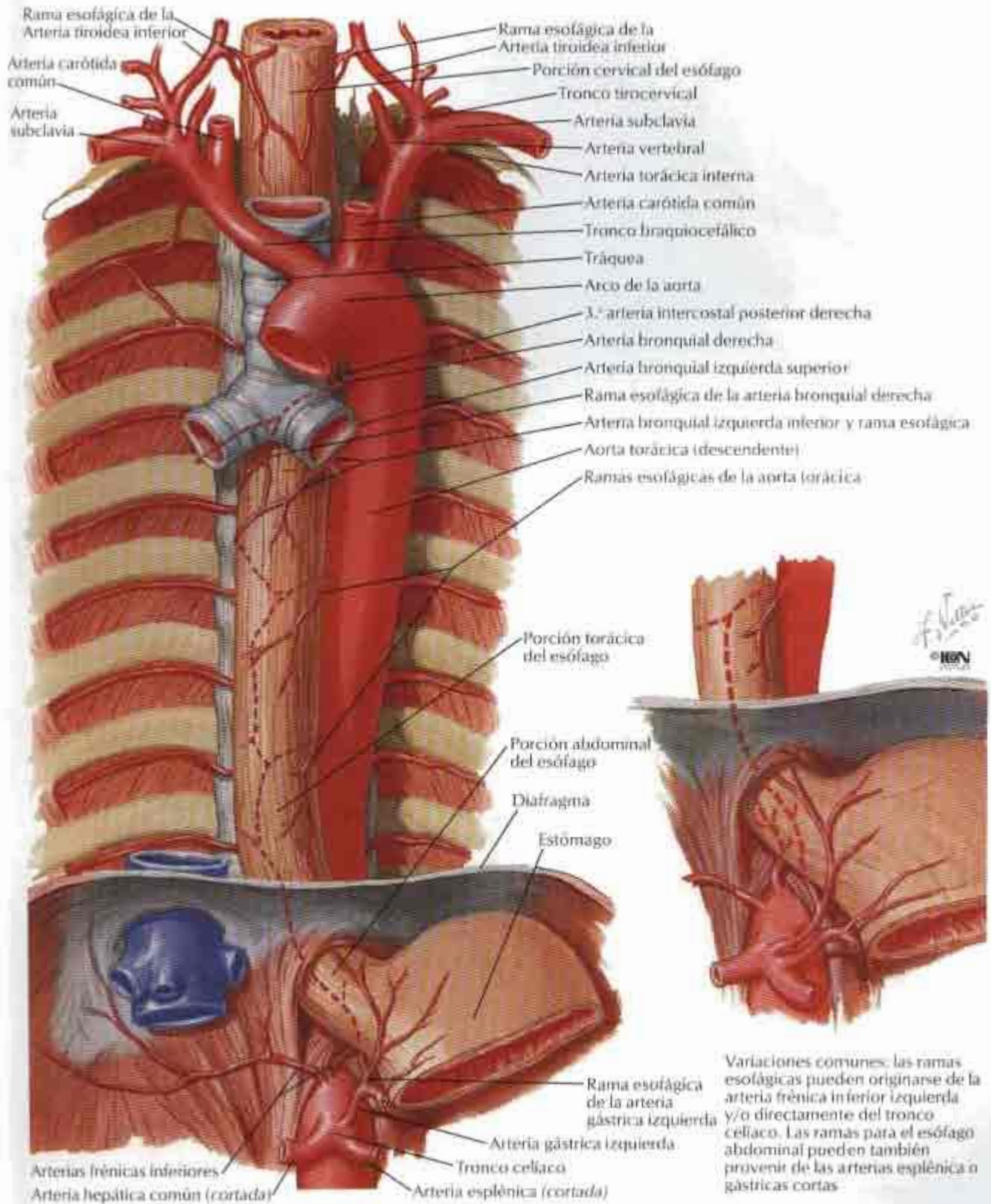


Unión esofagogástrica



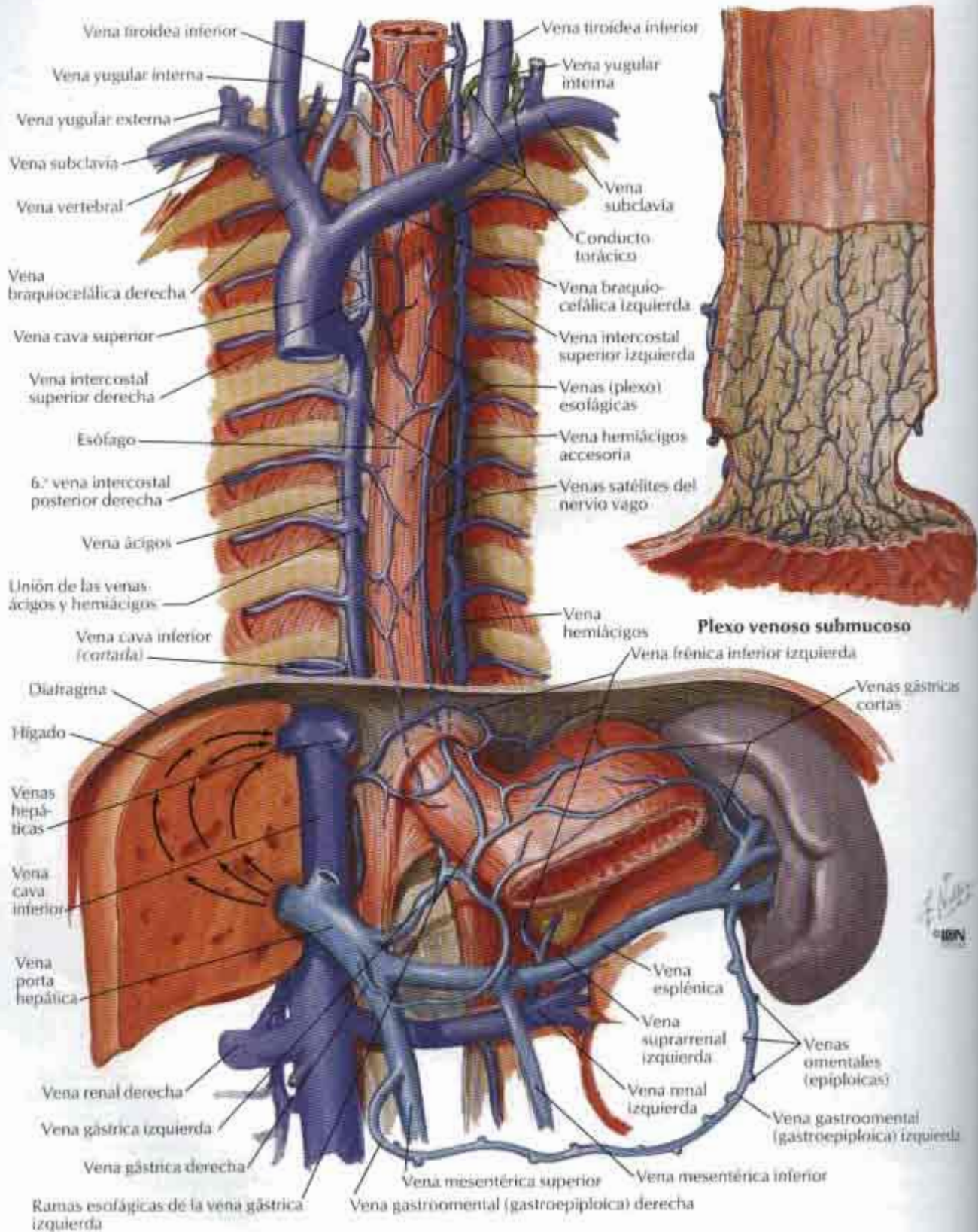
Arterias del esófago

VÉANSE TAMBIÉN LÁMINAS 282, 283



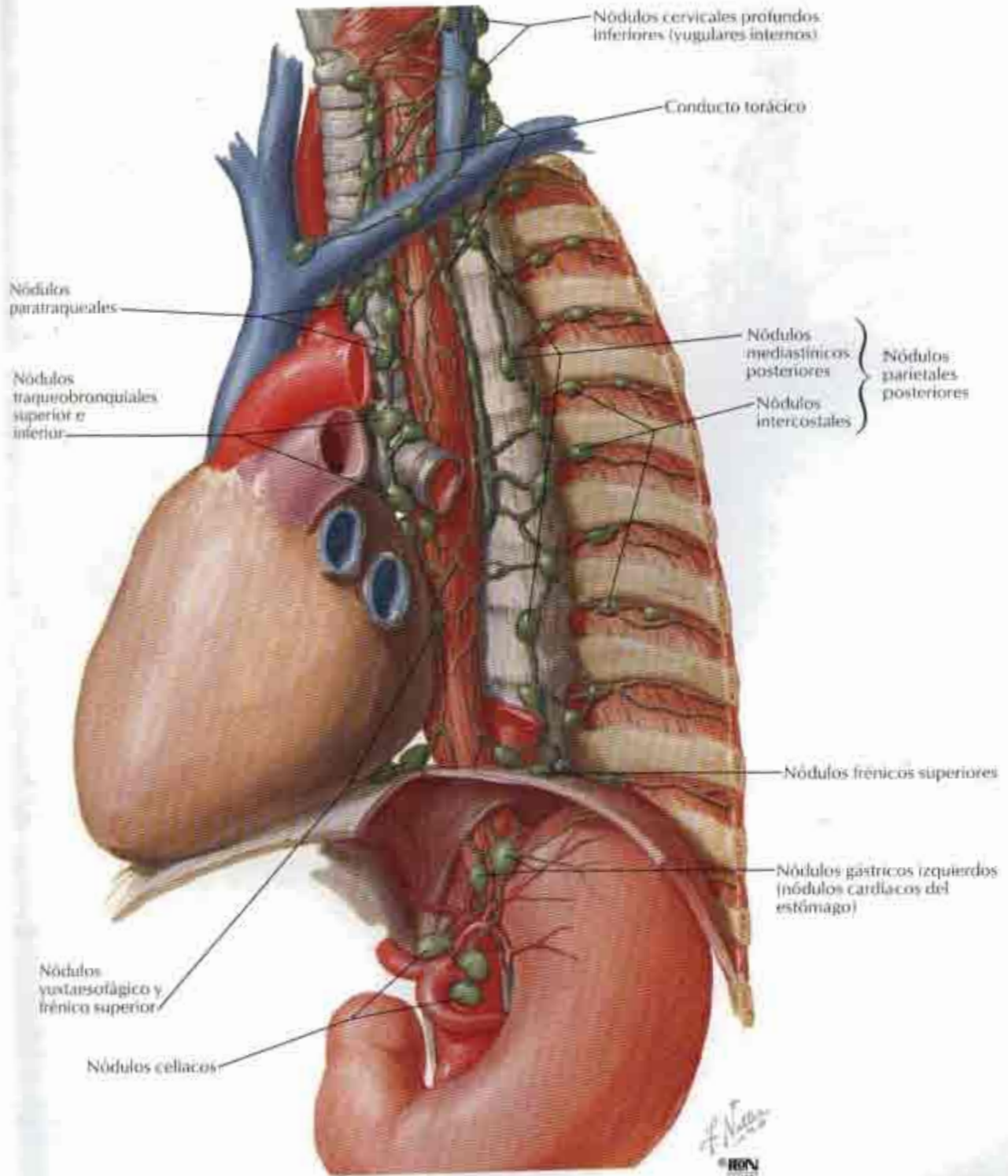
Venas del esófago

VEÁSE TAMBIÉN LÁMINA 297.



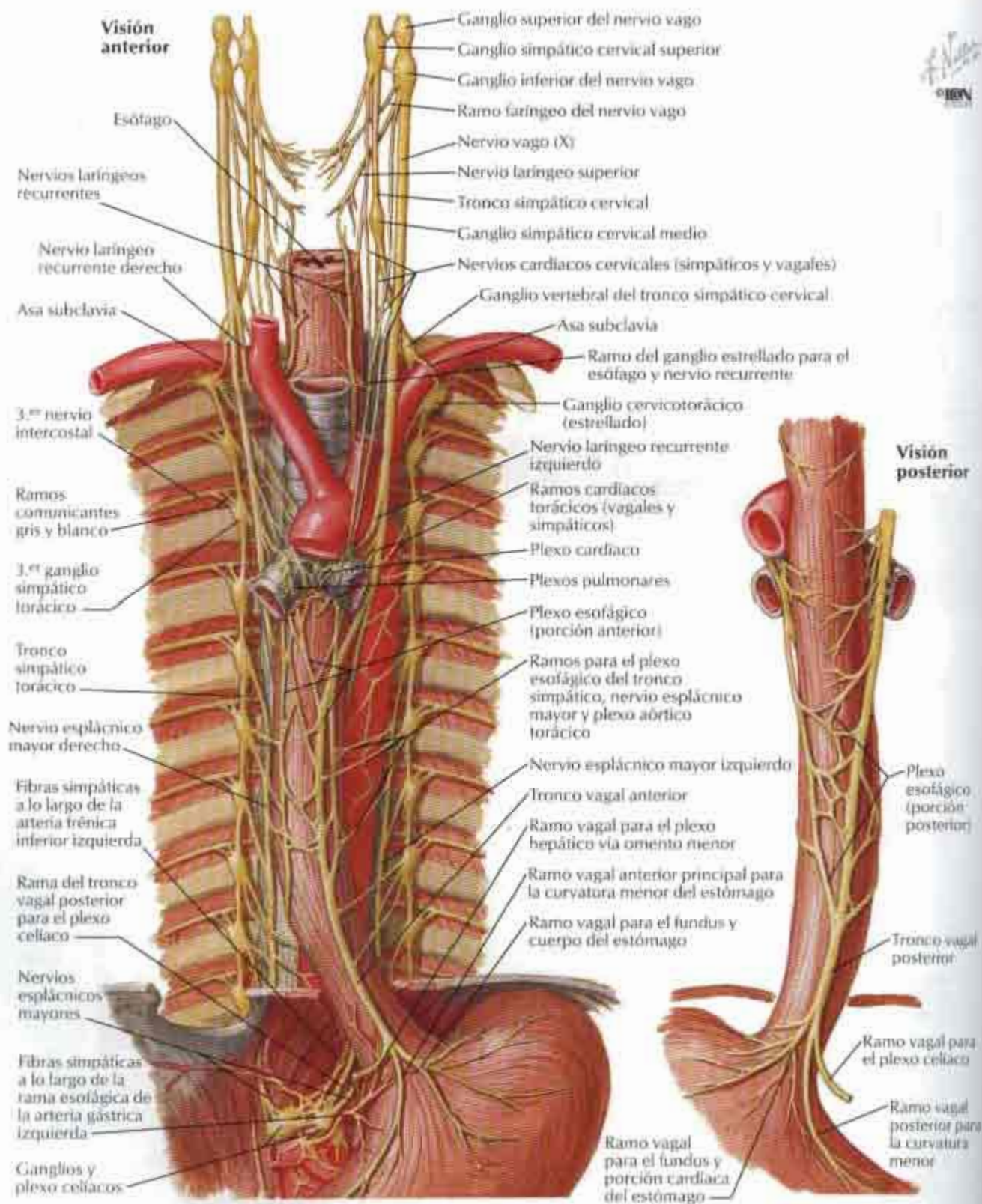
Vasos y nódulos linfáticos del esófago

VÉANSE TAMBIÉN LÁMINAS 197, 249



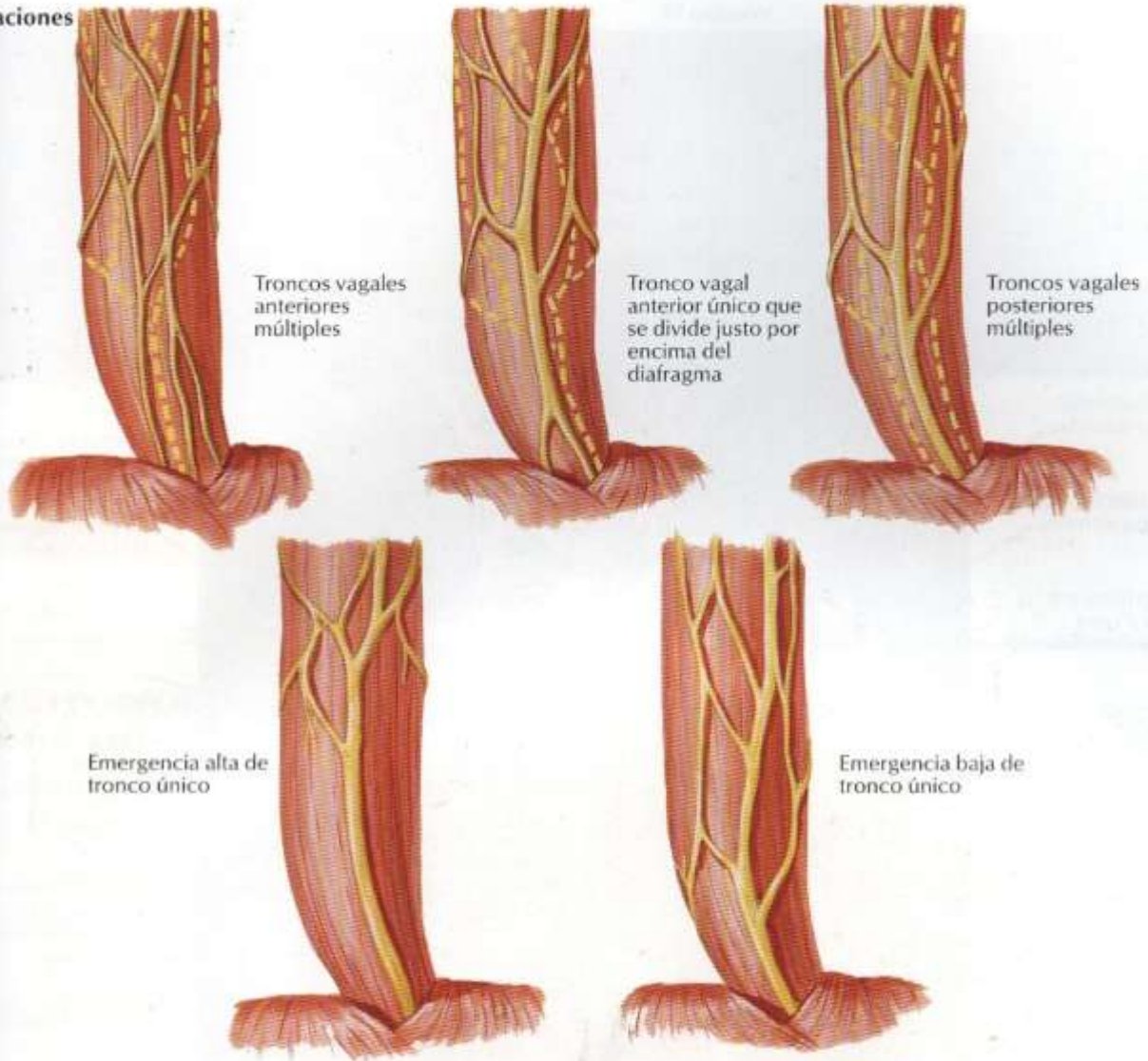
Nervios del esófago

VÉANSE TAMBIÉN LÁMINAS 152, 198

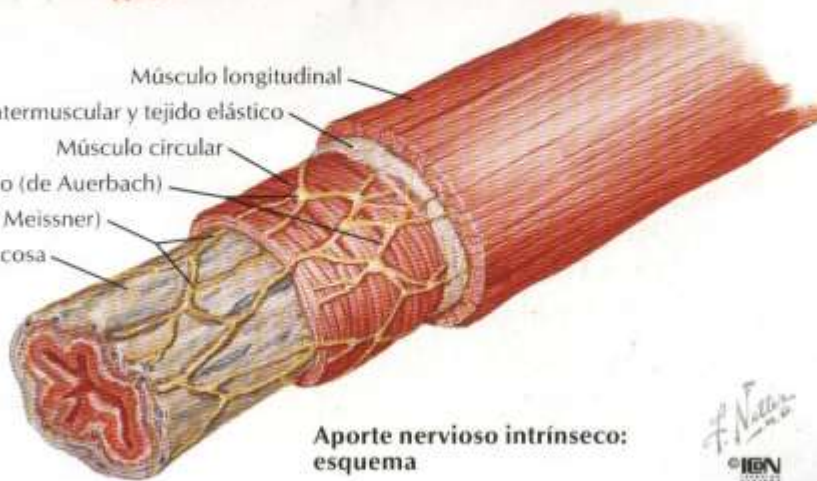


Nervios intrínsecos y variaciones en los nervios del esófago

Variaciones



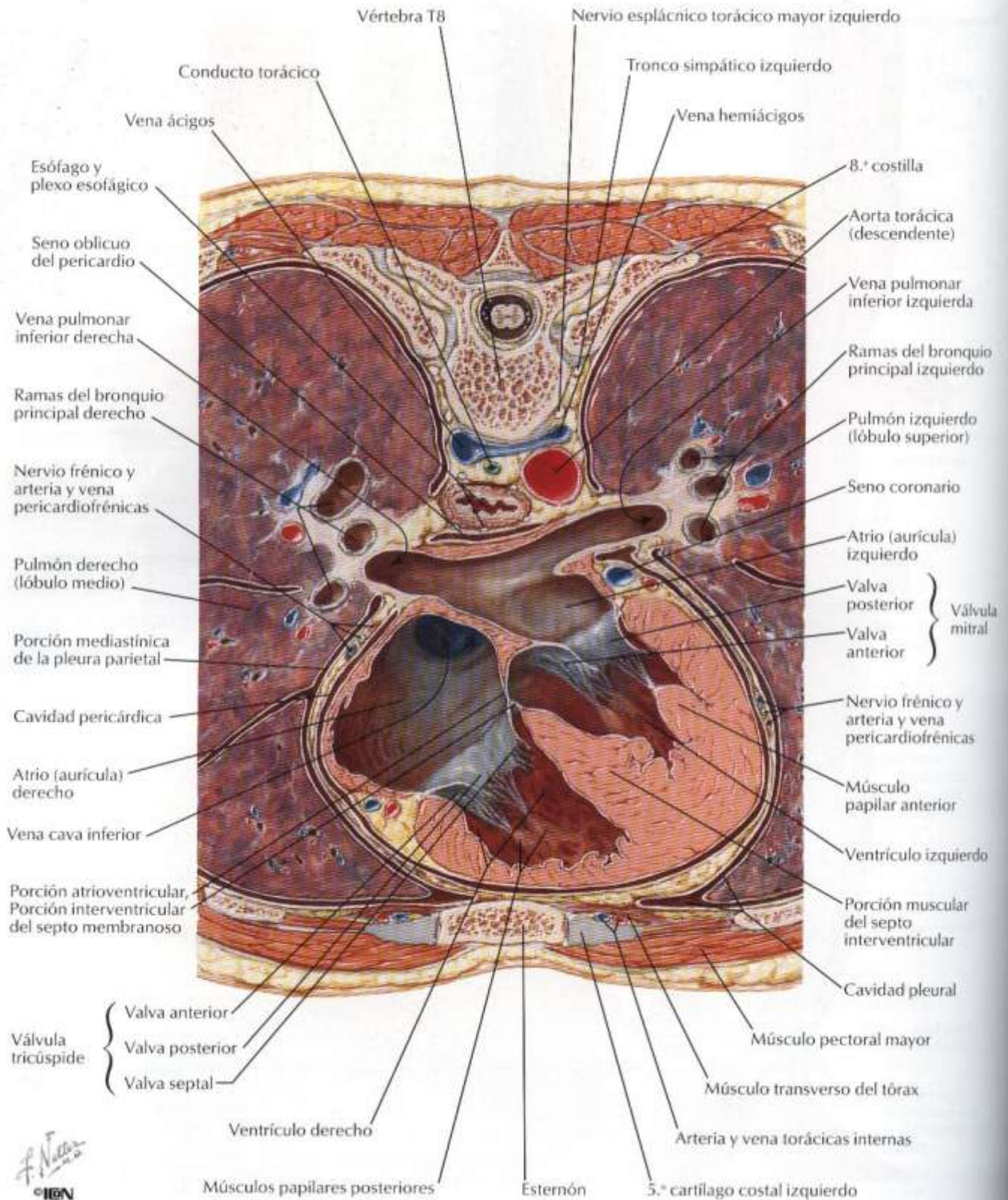
Músculo longitudinal
Tejido conectivo intermuscular y tejido elástico
Músculo circular
Plexo mientérico (de Auerbach)
Plexo submucoso (de Meissner)
Submucosa



F. Navarro
© IGIN

Mediastino: sección transversal (visión superior)

VÉASE TAMBIÉN LÁMINA 516



F. J. Nieto
© IGBN

Sección IV

ABDOMEN

PARED CORPORAL

Láminas 231 – 250

- 231. Esqueleto óseo del abdomen
- 232. Pared abdominal anterior:
disección superficial
- 233. Pared abdominal anterior:
disección intermedia
- 234. Pared abdominal anterior:
disección profunda
- 235. Vaina del recto: secciones transversales
- 236. Pared abdominal anterior:
visión interna
- 237. Pared abdominal posterolateral
- 238. Arterias de la pared abdominal anterior
- 239. Venas de la pared abdominal anterior
- 240. Nervios de la pared abdominal anterior
- 241. Nervios toracoabdominales
- 242. Regiones inguinal y femoral
- 243. Región inguinal: disecciones
- 244. Vaina femoral y conducto inguinal
- 245. Conducto inguinal y cordón
espermático
- 246. Pared abdominal posterior:
visión interna
- 247. Arterias de la pared abdominal
posterior
- 248. Venas de la pared abdominal
posterior
- 249. Vasos y nódulos linfáticos de la
pared abdominal posterior
- 250. Nervios de la pared abdominal
posterior

CAVIDAD PERITONEAL

Láminas 251 – 257

- 251. Regiones y planos del abdomen
- 252. Omento (epiplón) mayor y vísceras
abdominales
- 253. Relaciones mesentéricas de los
intestinos

- 296. Vasos y nódulos linfáticos del intestino delgado.
- 297. Vasos y nódulos linfáticos del intestino grueso
- 298. Vasos y nódulos linfáticos del hígado
- 299. Vasos y nódulos linfáticos del páncreas.

INERVACIÓN

Láminas 300 – 310

- 300. Nervios y ganglios autónomos del abdomen
- 301. Nervios del estómago y duodeno
- 302. Nervios del estómago y duodeno (*continuación*)
- 303. Inervación del estómago y duodeno: esquema
- 304. Nervios del intestino delgado
- 305. Nervios del intestino grueso
- 306. Inervación de los intestinos delgado y grueso: esquema
- 307. Vías reflejas autónomas: esquema
- 308. Plexos autónomos intrínsecos del intestino: esquema
- 309. Inervación del hígado y tracto biliar: esquema
- 310. Inervación del páncreas: esquema

RIÑONES Y GLÁNDULAS

SUPRARRENALES

Láminas 311 – 329

- 311. Riñones in situ: visiones anteriores
- 312. Riñones in situ: visiones posteriores

- 313. Estructura macroscópica del riñón
- 314. Arteria y vena renales in situ
- 315. Arterias intrarrenales y segmentos del riñón
- 316. Variaciones en la arteria y vena renales
- 317. Nefrona y túbulo colector: esquema
- 318. Vasos sanguíneos en el parénquima renal: esquema
- 319. Uréteres
- 320. Arterias de los uréteres y vejiga urinaria
- 321. Vasos y nódulos linfáticos de los riñones y vejiga urinaria
- 322. Nervios de riñones, uréteres y vejiga urinaria
- 323. Inervación de los riñones y uréteres superiores: esquema
- 324. Fascia renal
- 325. Arterias y venas de las glándulas suprarrenales in situ
- 326. Nervios de las glándulas suprarrenales: disección y esquema
- 327. Sección transversal esquemática del abdomen a nivel de T12 (visión superior)
- 328. Sección transversal esquemática del abdomen a nivel de L2, 3 (visión superior)
- 329. Pared y vísceras abdominales: sección media (sagital)

- 254. Relaciones mesentéricas de los intestinos
(*continuación*)
- 255. Bolsa omental: estómago reflejado
- 256. Bolsa omental: sección transversal
- 257. Peritoneo de la pared abdominal posterior

VÍSCERAS (INTESTINO)

Láminas 258 – 268

- 258. Estómago in situ
- 259. Mucosa del estómago
- 260. Musculatura del estómago
- 261. Duodeno in situ
- 262. Mucosa y musculatura del duodeno
- 263. Mucosa y musculatura del intestino delgado
- 264. Región ileocecal
- 265. Región ileocecal (*continuación*)
- 266. Apéndice (vermiforme)
- 267. Mucosa y musculatura del intestino largo
- 268. Colon sigmoide: variaciones en su posición

VÍSCERAS (ÓRGANOS ACCESORIOS)

Láminas 269 – 281

- 269. Topografía del hígado
- 270. Caras y lecho del hígado
- 271. Hígado in situ y variaciones en su forma
- 272. Segmentos y lobulillos hepáticos: distribución de vasos y conductos
- 273. Sistemas vascular y de conductos intrahepáticos
- 274. Estructura del hígado: esquema

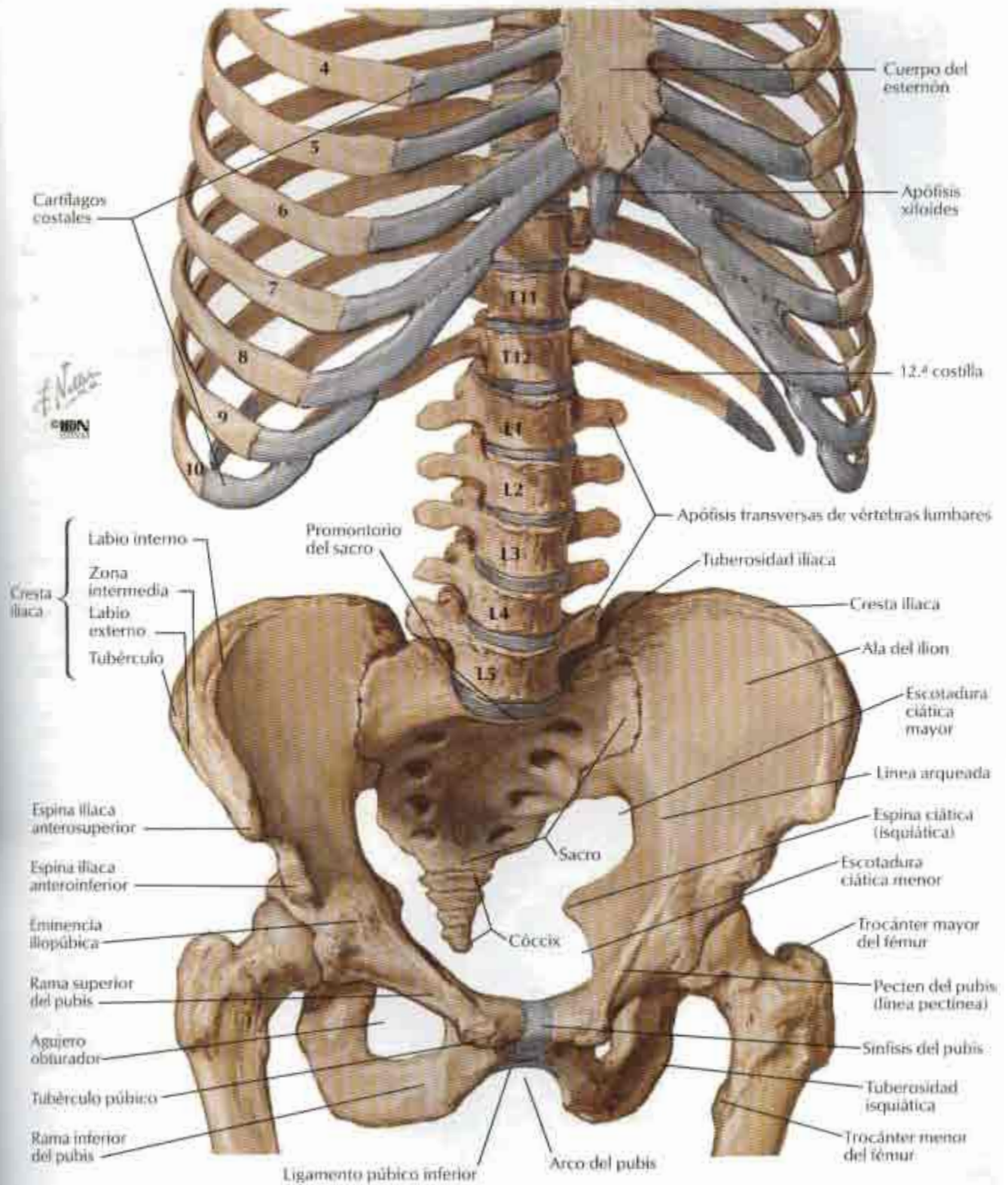
- 275. Sistema biliar intrahepático: esquema
- 276. Vesícula biliar y conductos biliares extrahepáticos
- 277. Variaciones en los conductos cístico y hepáticos
- 278. Unión del colédoco y el duodeno
- 279. Páncreas in situ
- 280. Variaciones en los conductos pancreáticos
- 281. Bazo

VASCULATURA VISCERAL

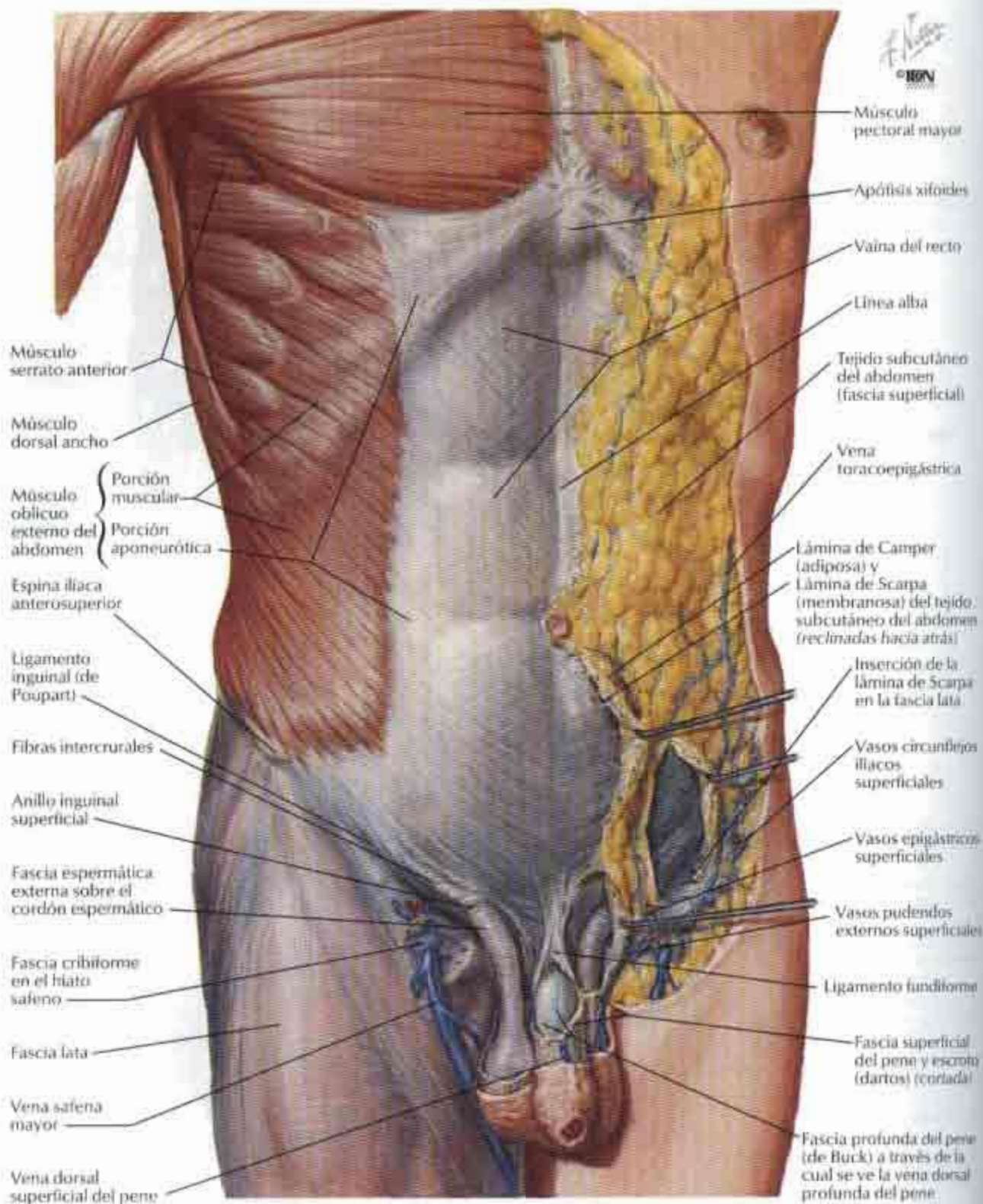
Láminas 282 – 299

- 282. Arterias del estómago, hígado y bazo
- 283. Arterias del estómago, duodeno, páncreas y bazo
- 284. Arterias del hígado, páncreas, duodeno y bazo
- 285. Arterias del duodeno y cabeza del páncreas
- 286. Arterias del intestino delgado
- 287. Arterias del intestino grueso
- 288. Variaciones arteriales y vascularización colateral del hígado y vesícula biliar
- 289. Variaciones de las arterias cólicas
- 290. Venas del estómago, duodeno, páncreas y bazo
- 291. Venas del intestino delgado
- 292. Venas del intestino grueso
- 293. Tributarias de la vena porta hepática: anastomosis portocava
- 294. Variaciones y anomalías de la vena porta hepática
- 295. Vasos y nódulos linfáticos del estómago

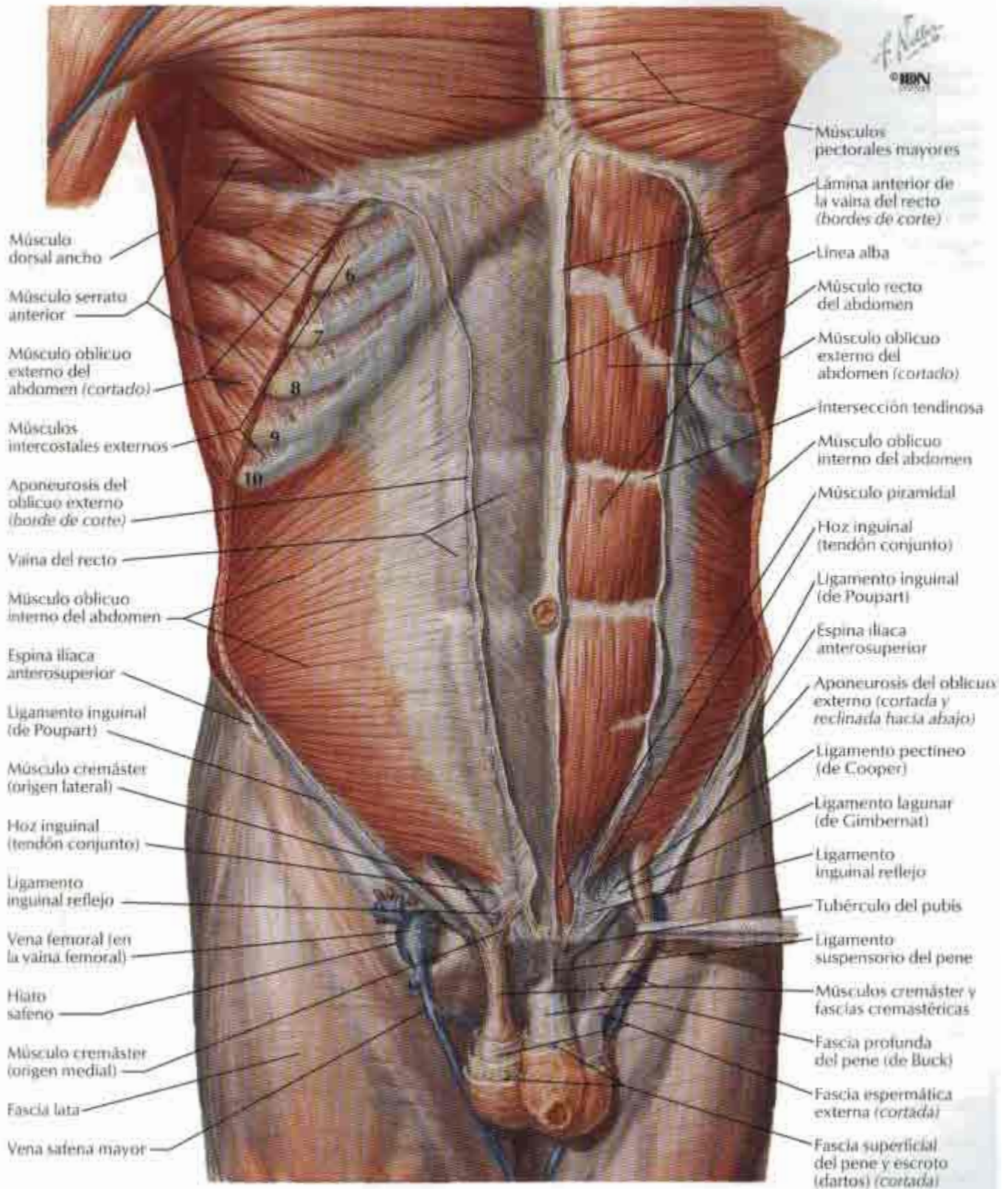
Esqueleto óseo del abdomen



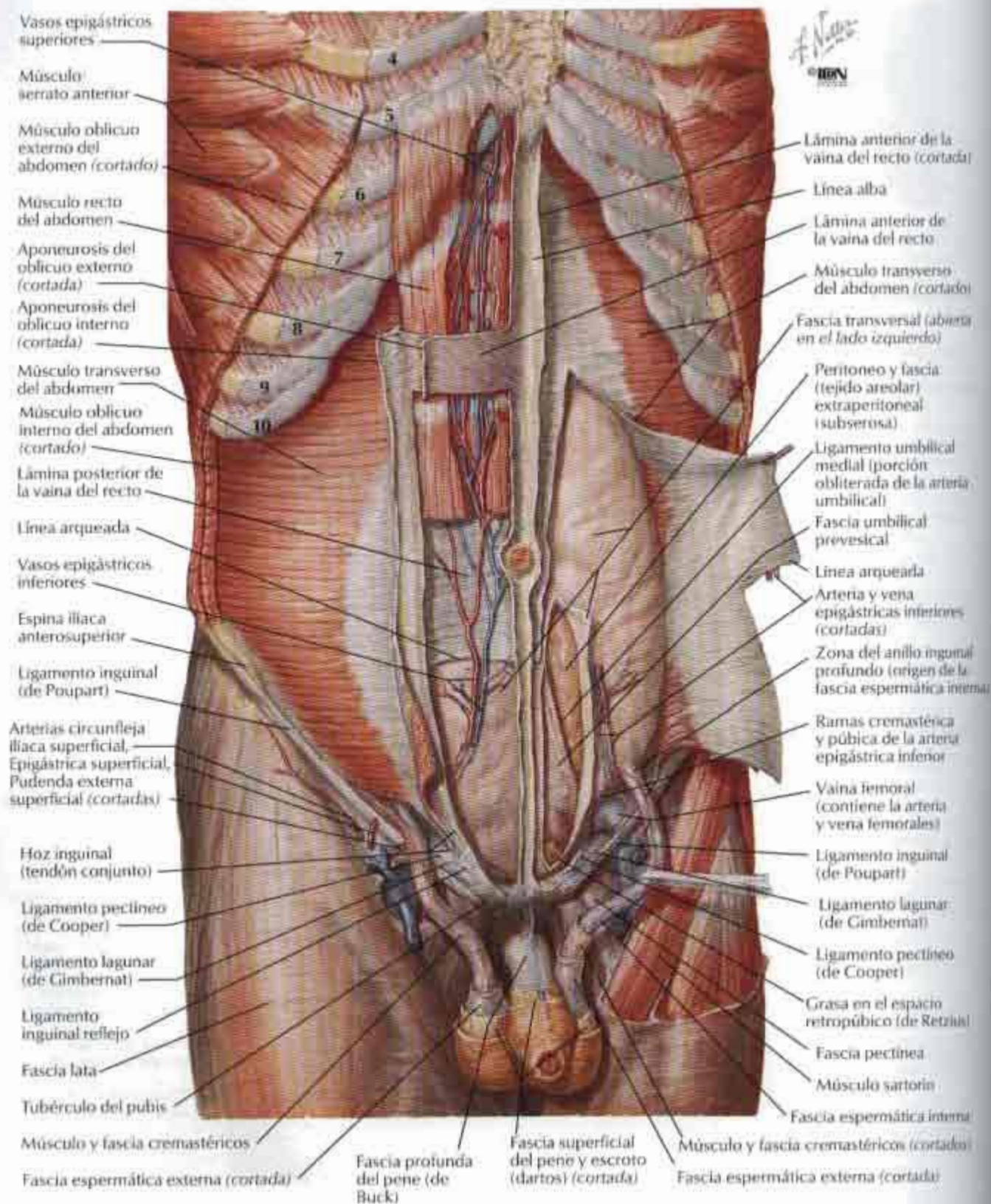
Pared abdominal anterior: disección superficial



Pared abdominal anterior: disección intermedia

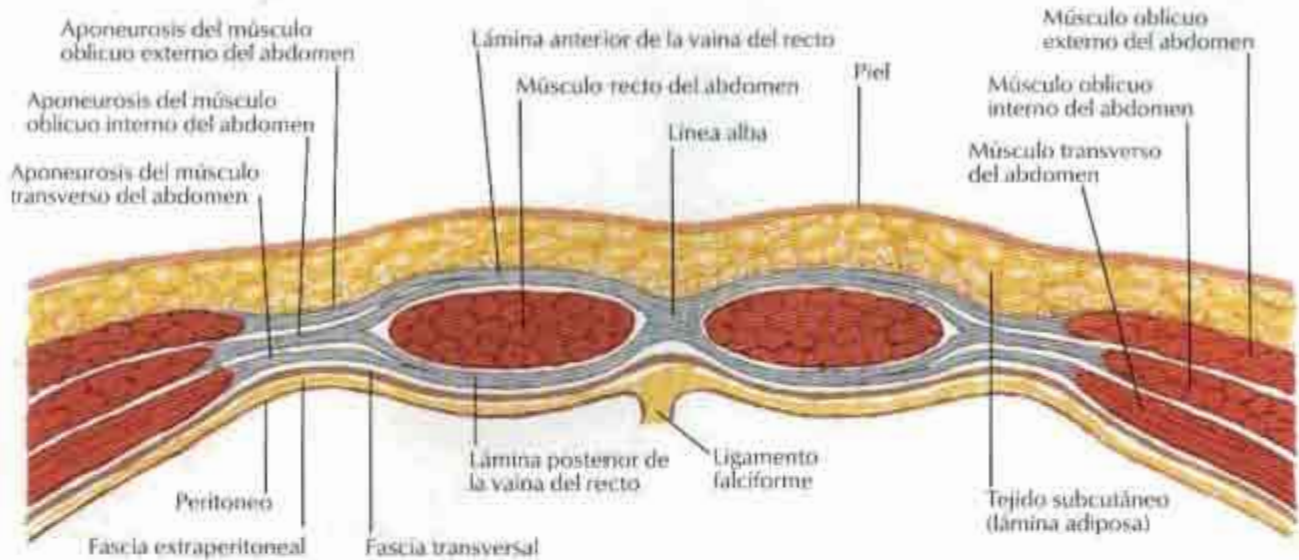


Pared abdominal anterior: disección profunda



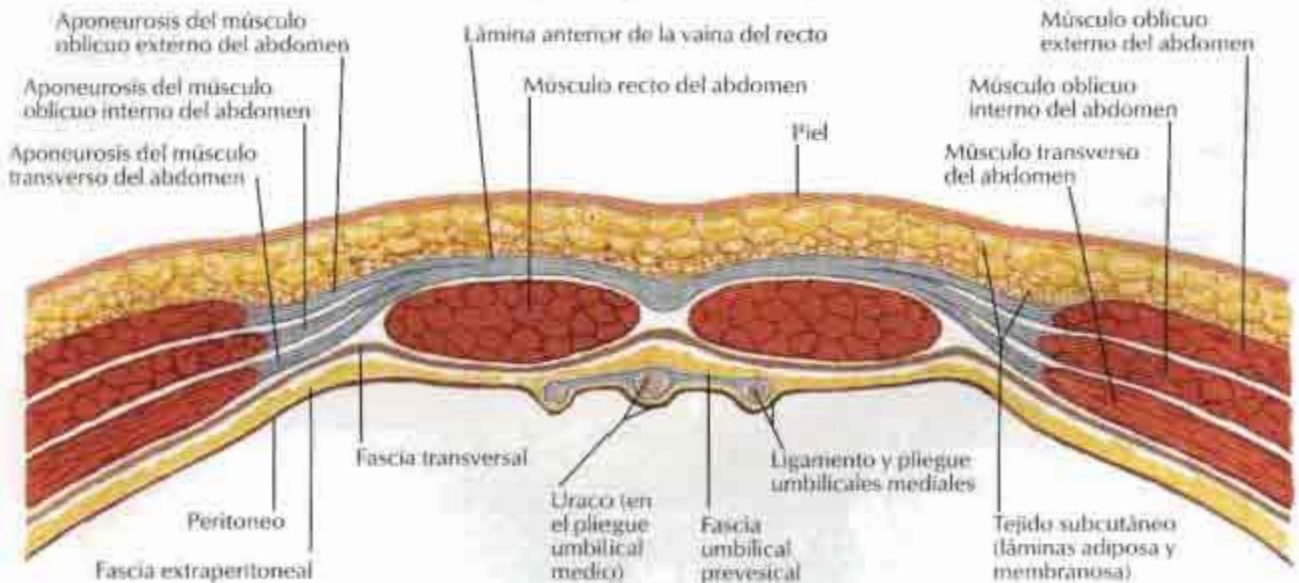
Vaina del recto: secciones transversales

Sección por encima de la línea arqueada



La aponeurosis del músculo oblicuo interno del abdomen se divide para formar las láminas anterior y posterior de la vaina del recto. La aponeurosis del músculo oblicuo externo del abdomen se une a la lámina anterior de la vaina; la aponeurosis del músculo transverso del abdomen se une a la lámina posterior. Las láminas anterior y posterior de la vaina del recto se unen medialmente para formar la línea alba.

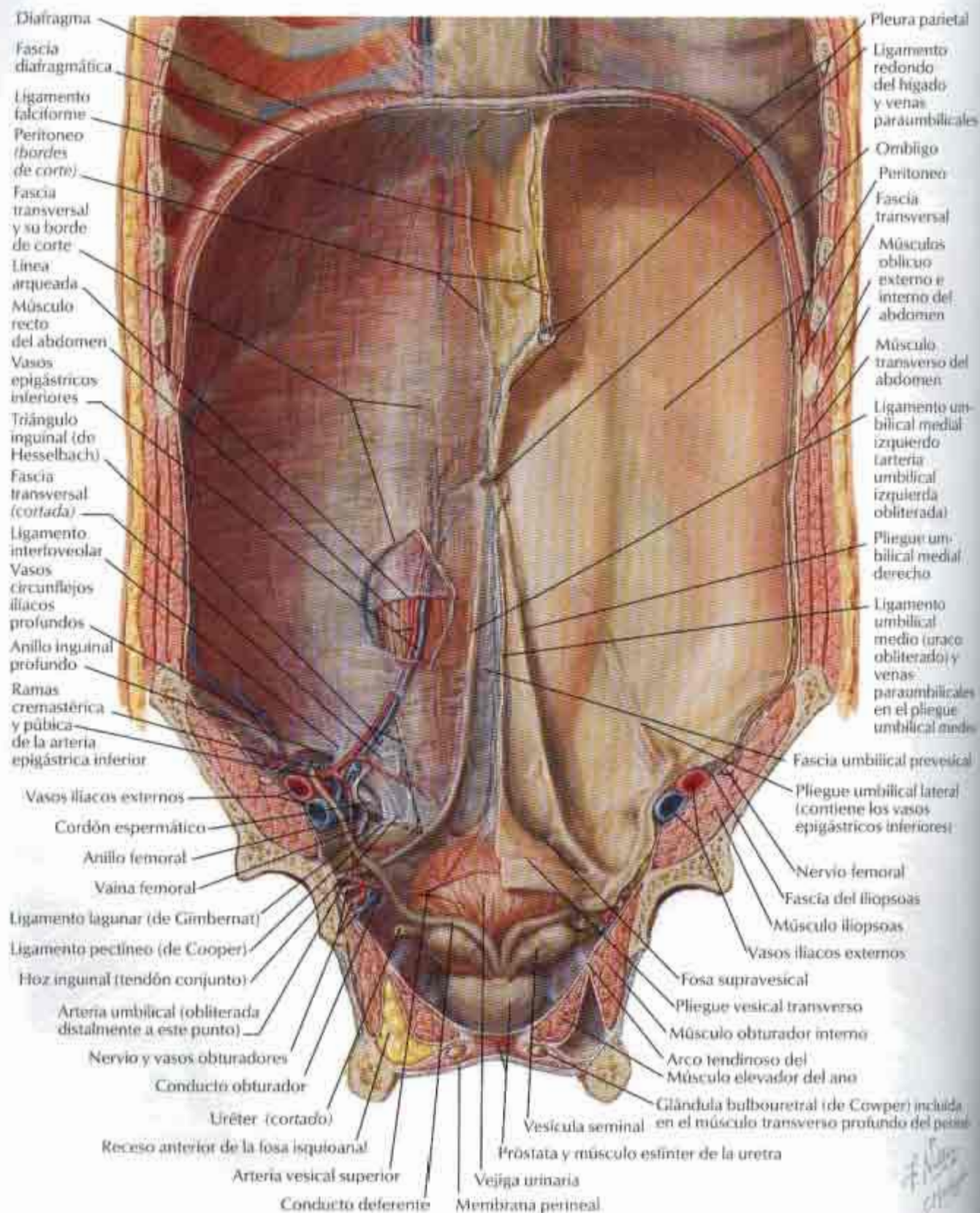
Sección por debajo de la línea arqueada



La aponeurosis del músculo oblicuo interno del abdomen no se divide a este nivel, sino que pasa totalmente anterior al músculo recto del abdomen fusionándose con las aponeurosis de los músculos oblicuo externo y transverso del abdomen. De este modo, la pared posterior de la vaina del recto está ausente por debajo de la línea arqueada, descansando el músculo recto del abdomen sobre la fascia transversal.

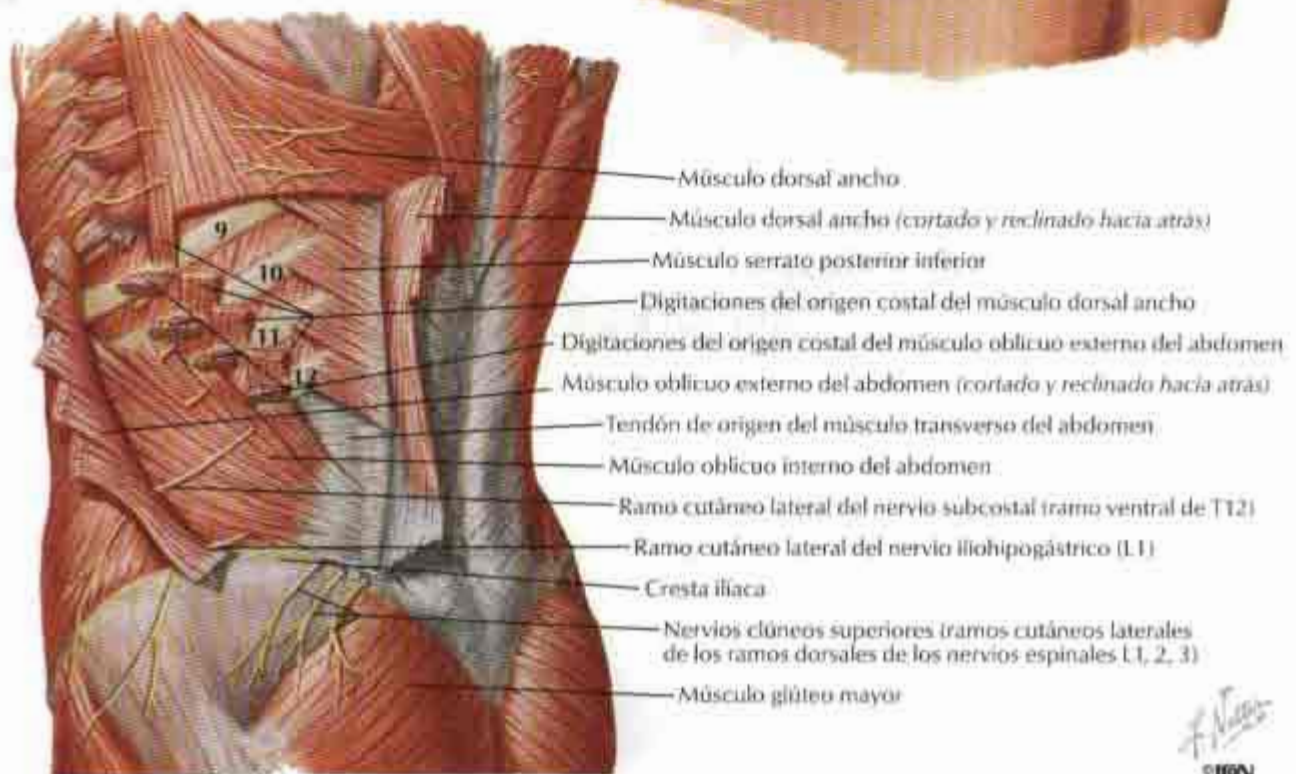
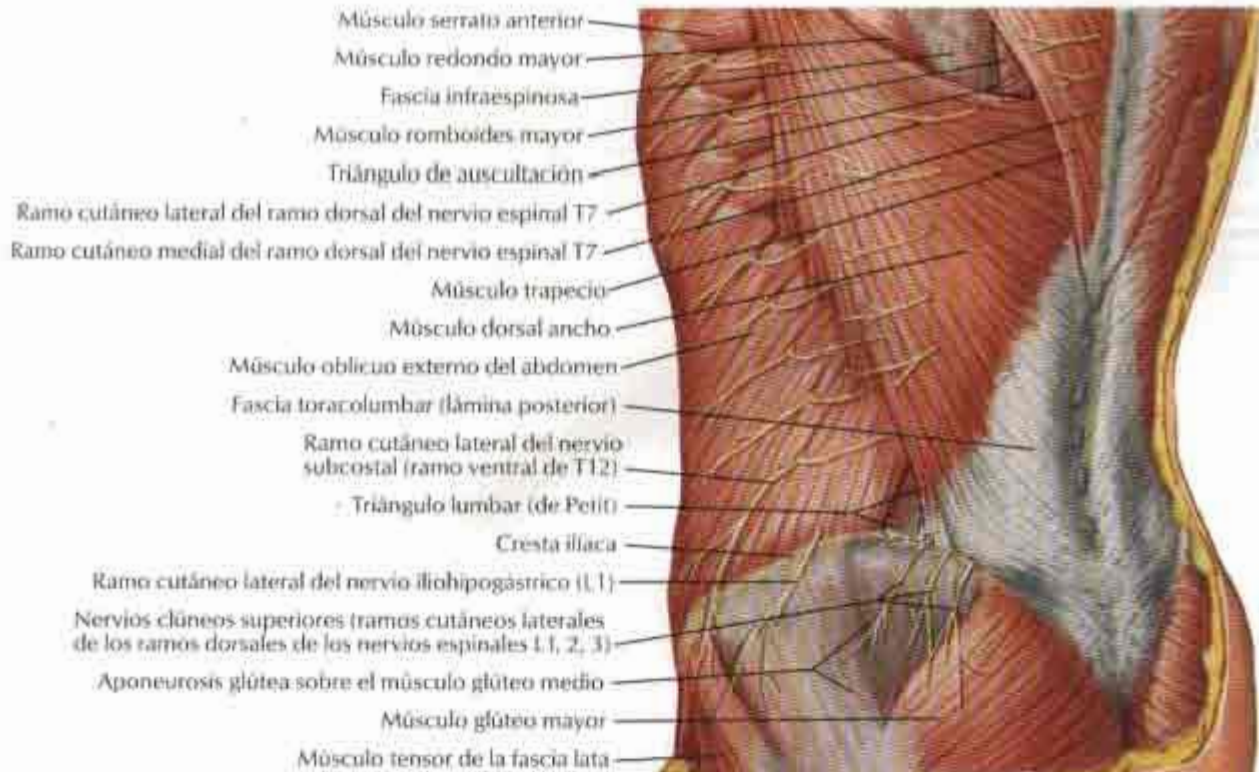
Pared abdominal anterior: visión interna

PARA LOS VASOS UMBILICALES VÉASE LÁMINA 217



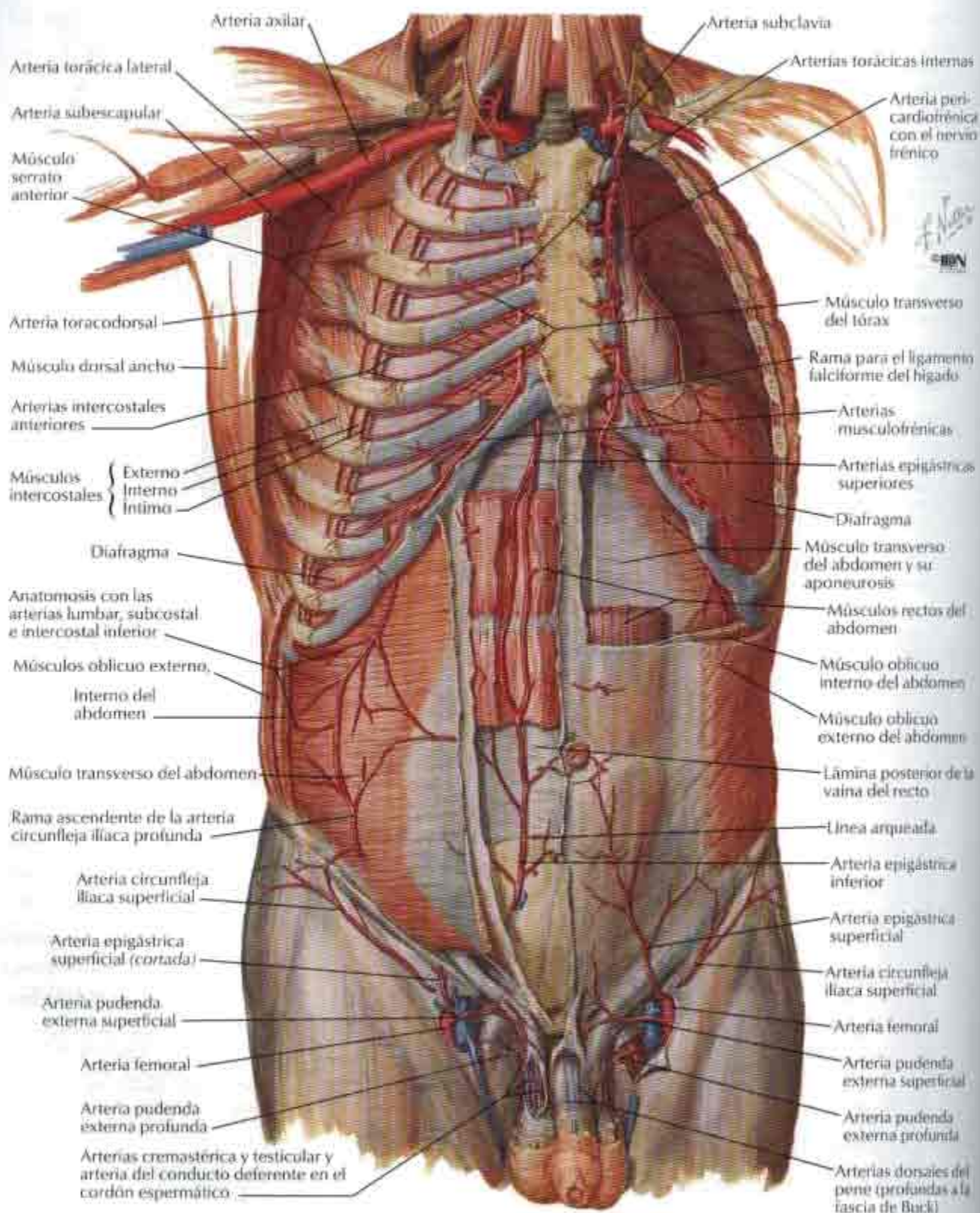
Pared abdominal posterolateral

VÉANSE TAMBIÉN LÁMINAS 160, 163, 165, 166, 241

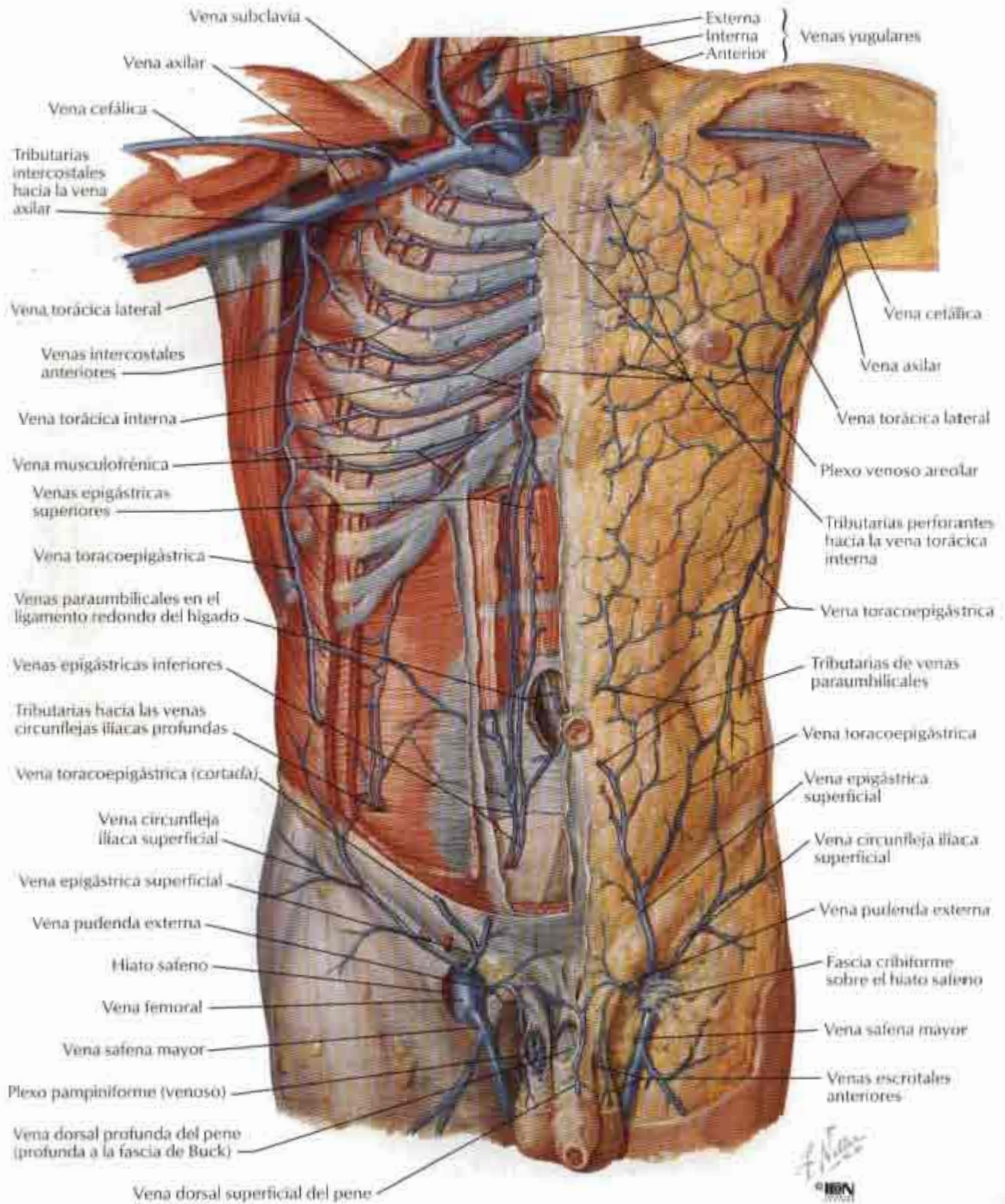


F. Navarro
© IBN

Arterias de la pared abdominal anterior

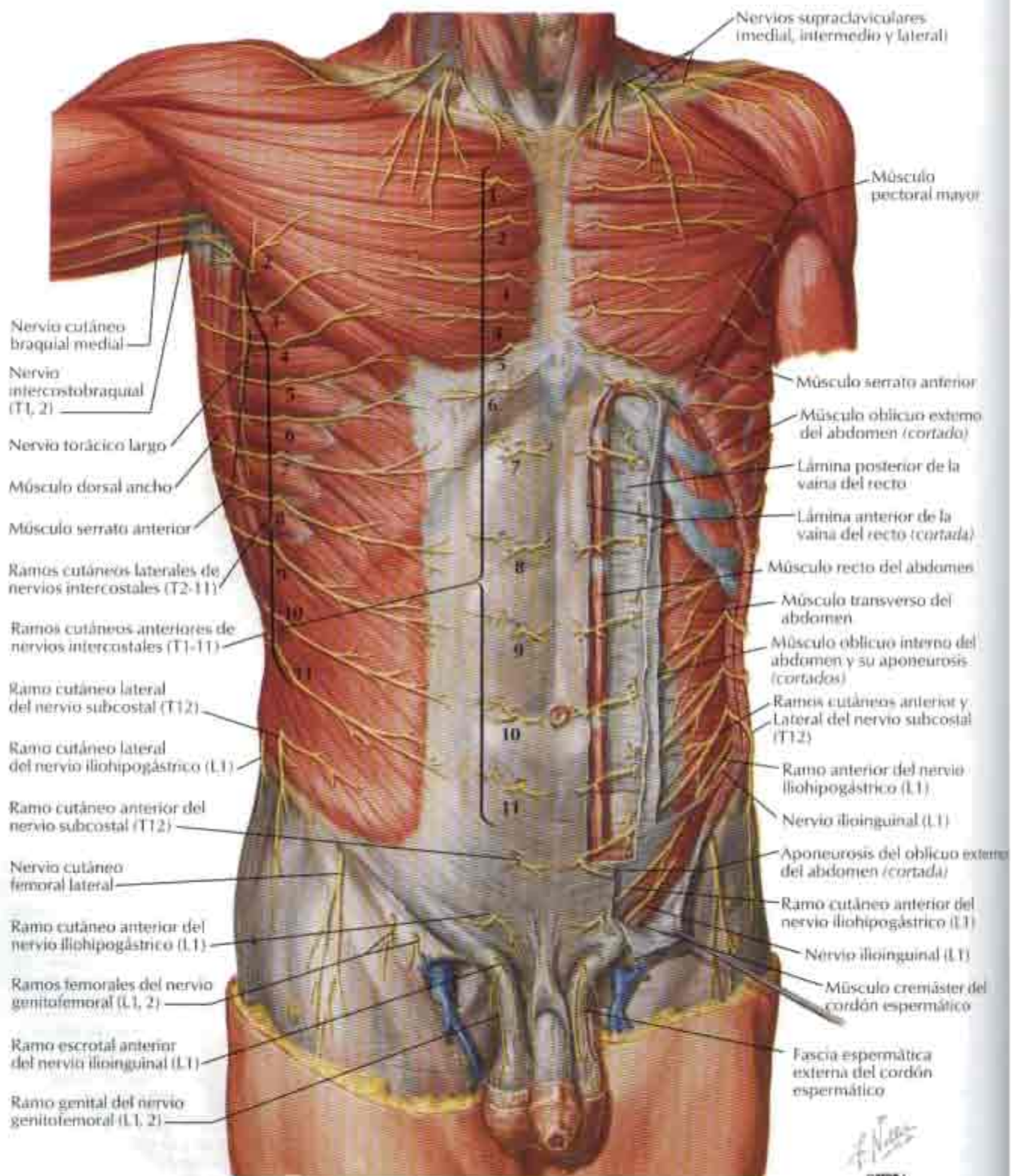


Venas de la pared abdominal anterior



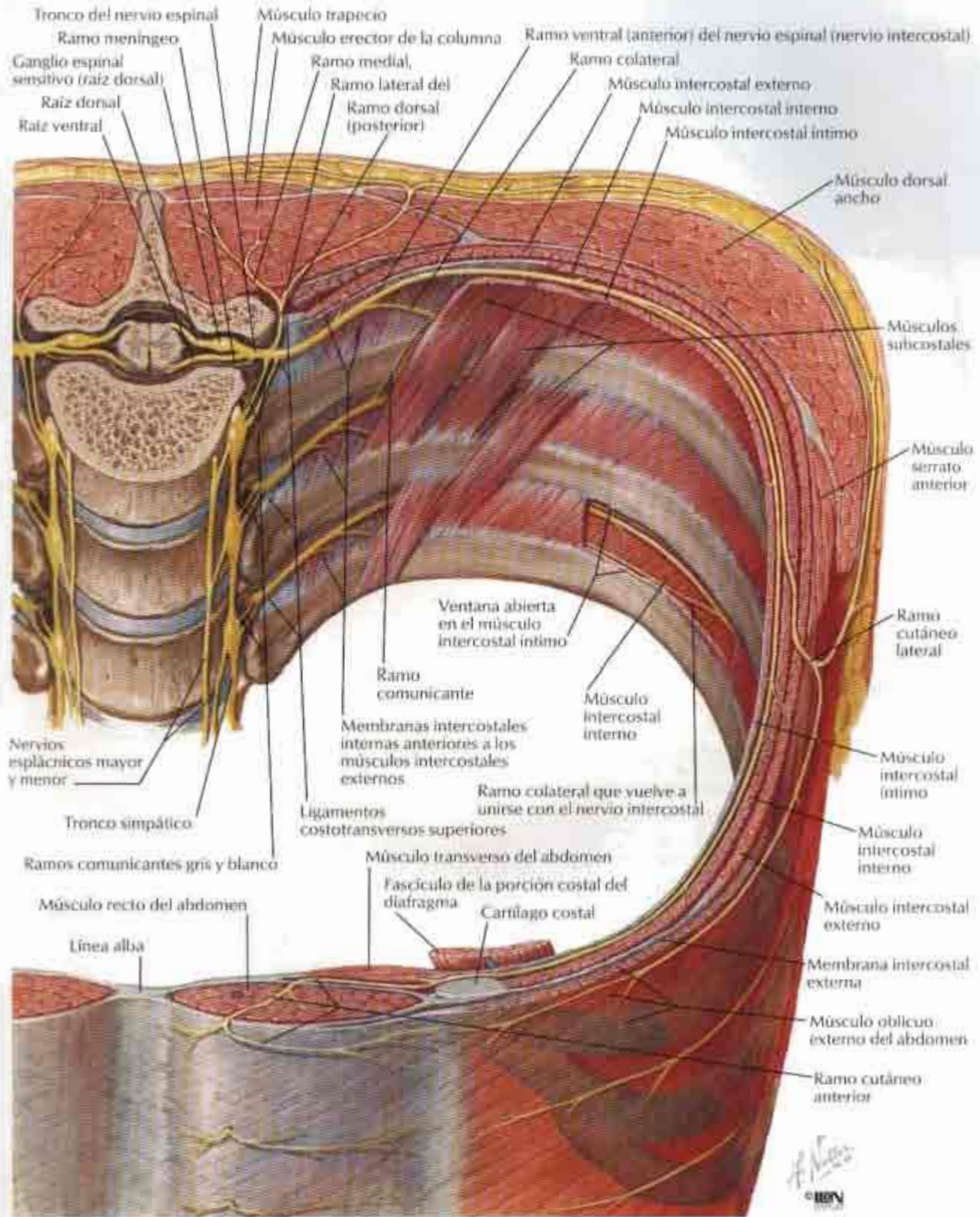
Nervios de la pared abdominal anterior

VÉANSE TAMBIÉN LÁMINAS 163, 237, 250, 464

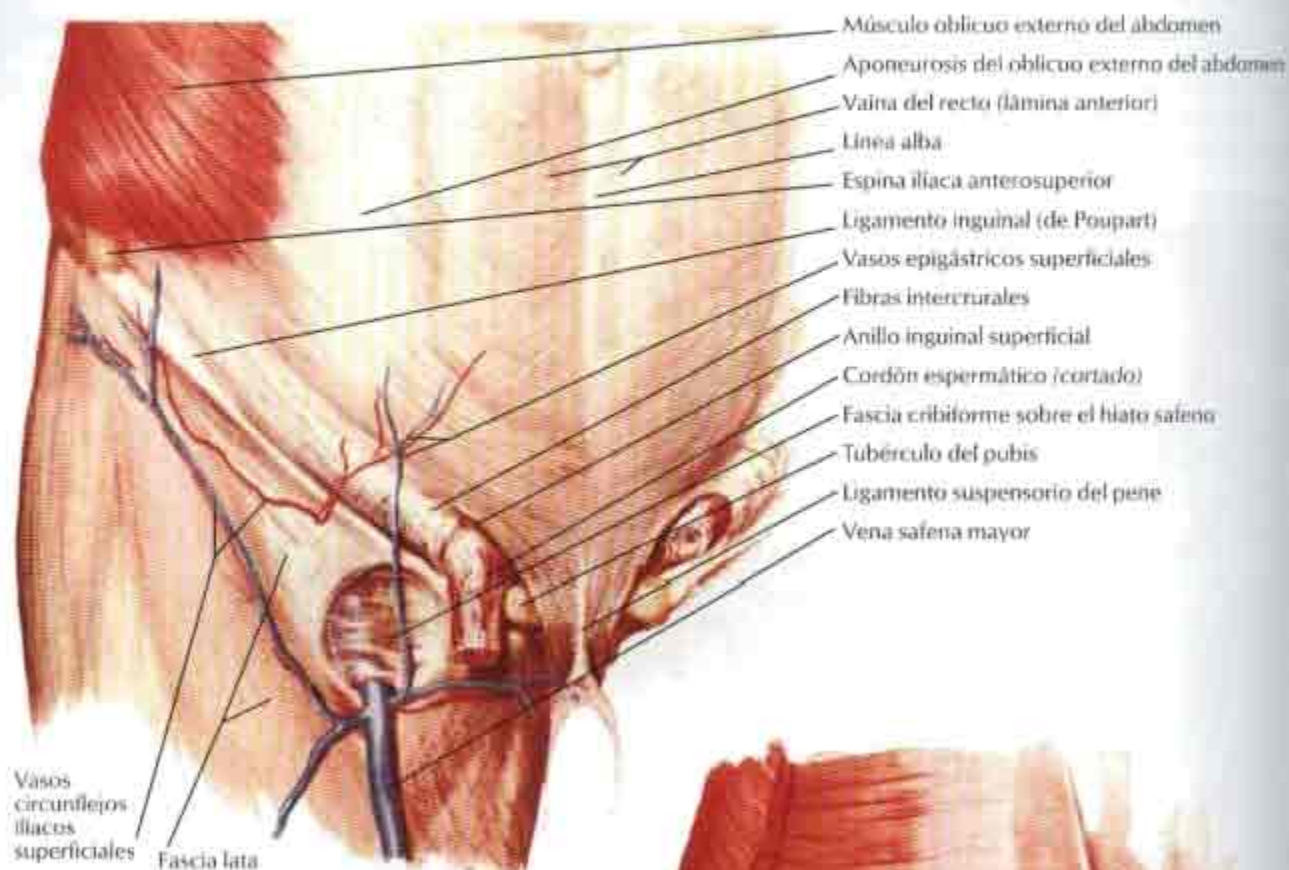


Nervios toracoabdominales

VÉANSE TAMBIÉN LÁMINAS 166, 179

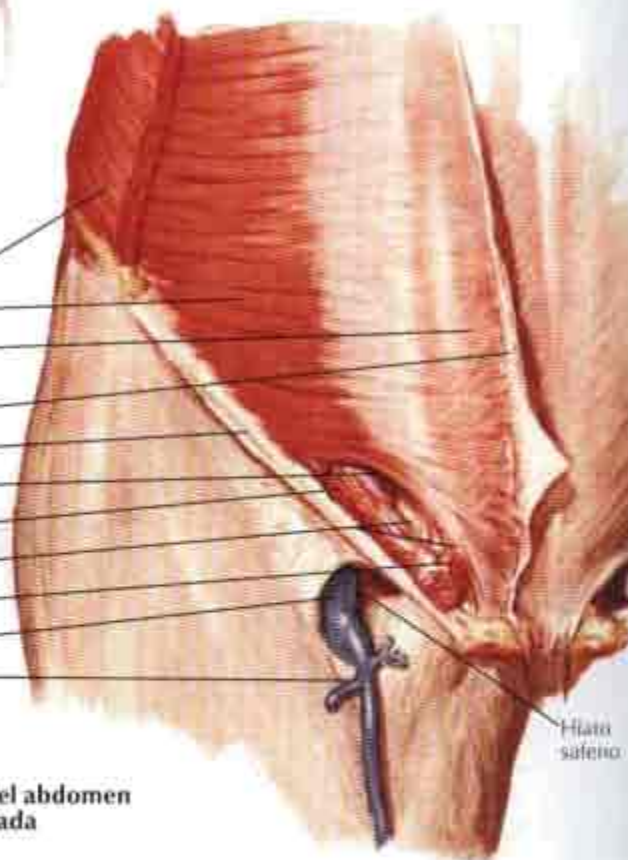


Regiones inguinal y femoral



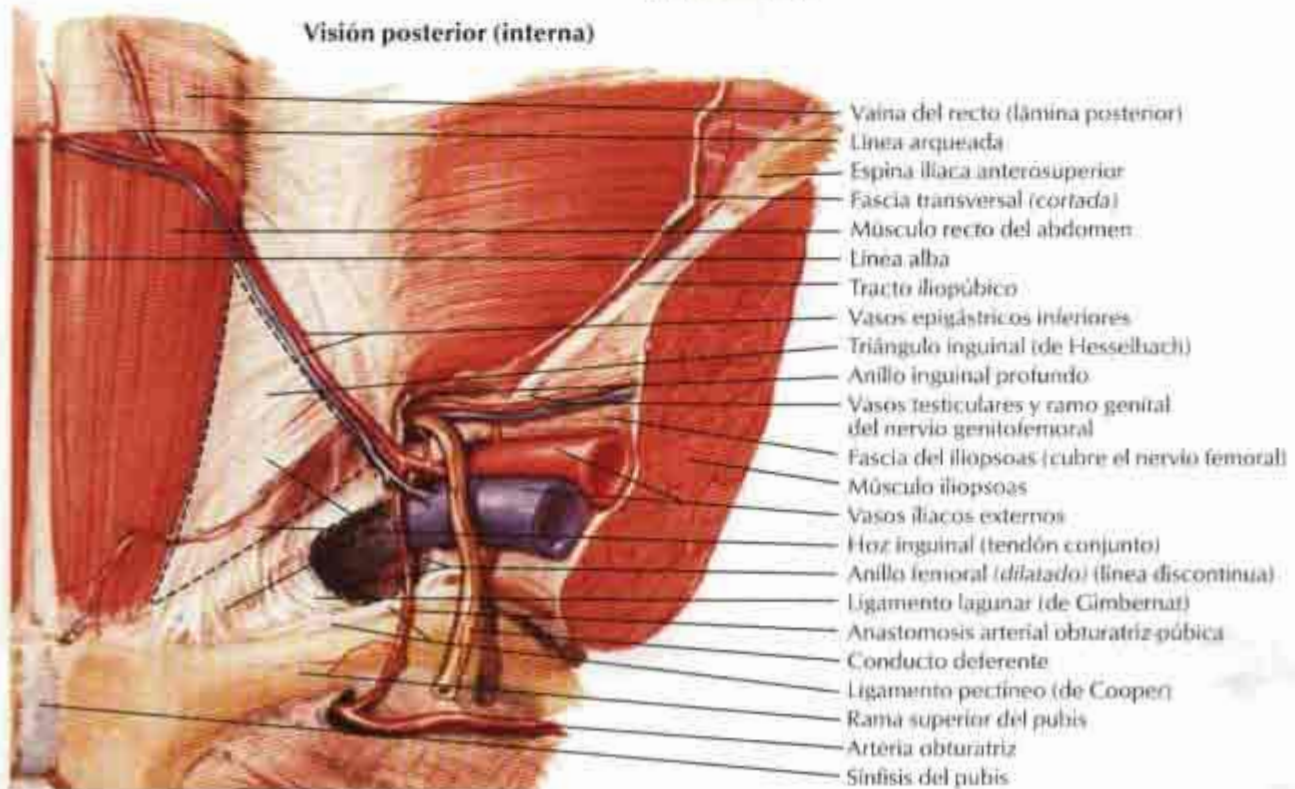
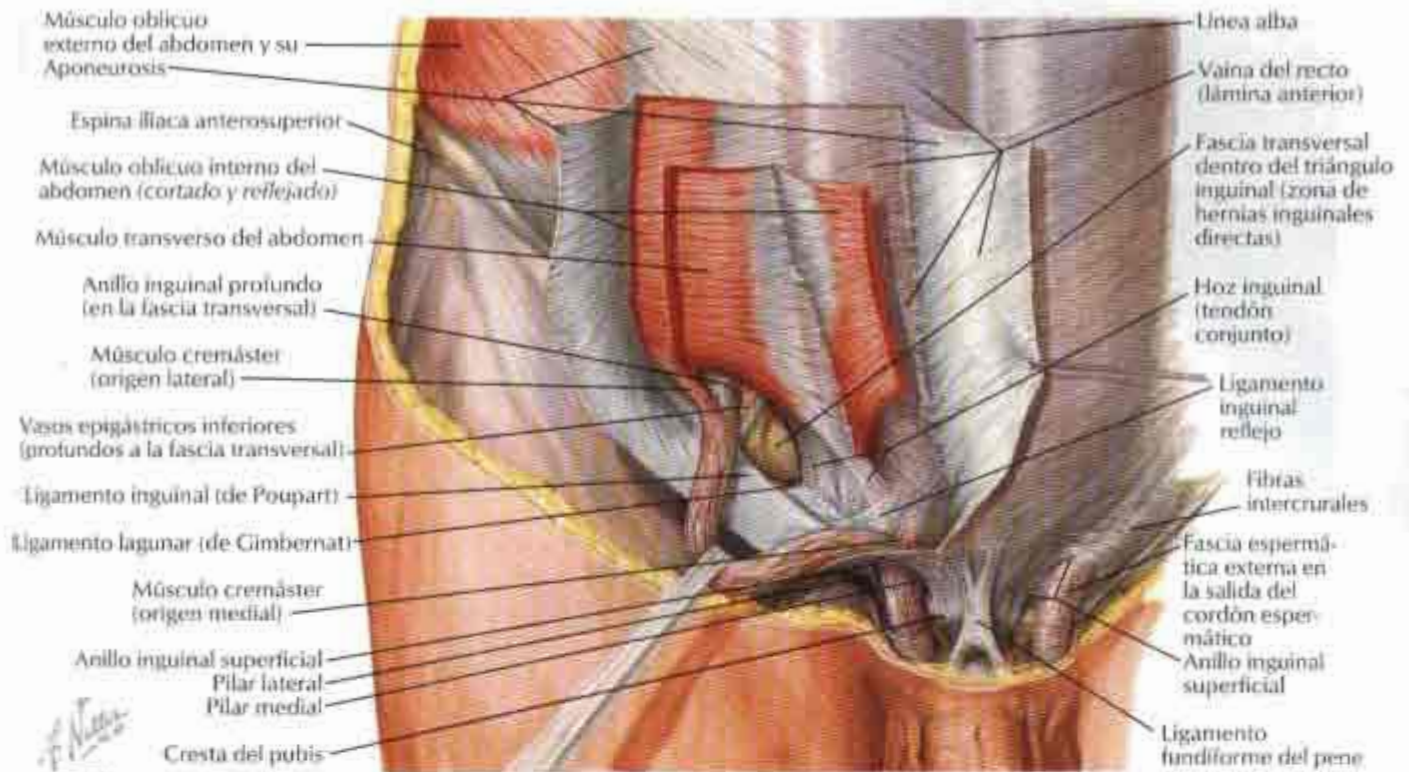
Piel y fascia subcutánea extirpadas

- Músculo oblicuo externo del abdomen
- Músculo oblicuo interno del abdomen
- Vaina del recto (lámina anterior)
- Aponeurosis del oblicuo externo del abdomen (cortada y reflejada)
- Ligamento inguinal (de Poupart)
- Anillo inguinal profundo
- Músculo cremáster (origen lateral)
- Hoz inguinal (tendón conjunto)
- Músculo cremáster (origen medial)
- Vena femoral
- Vena safena mayor

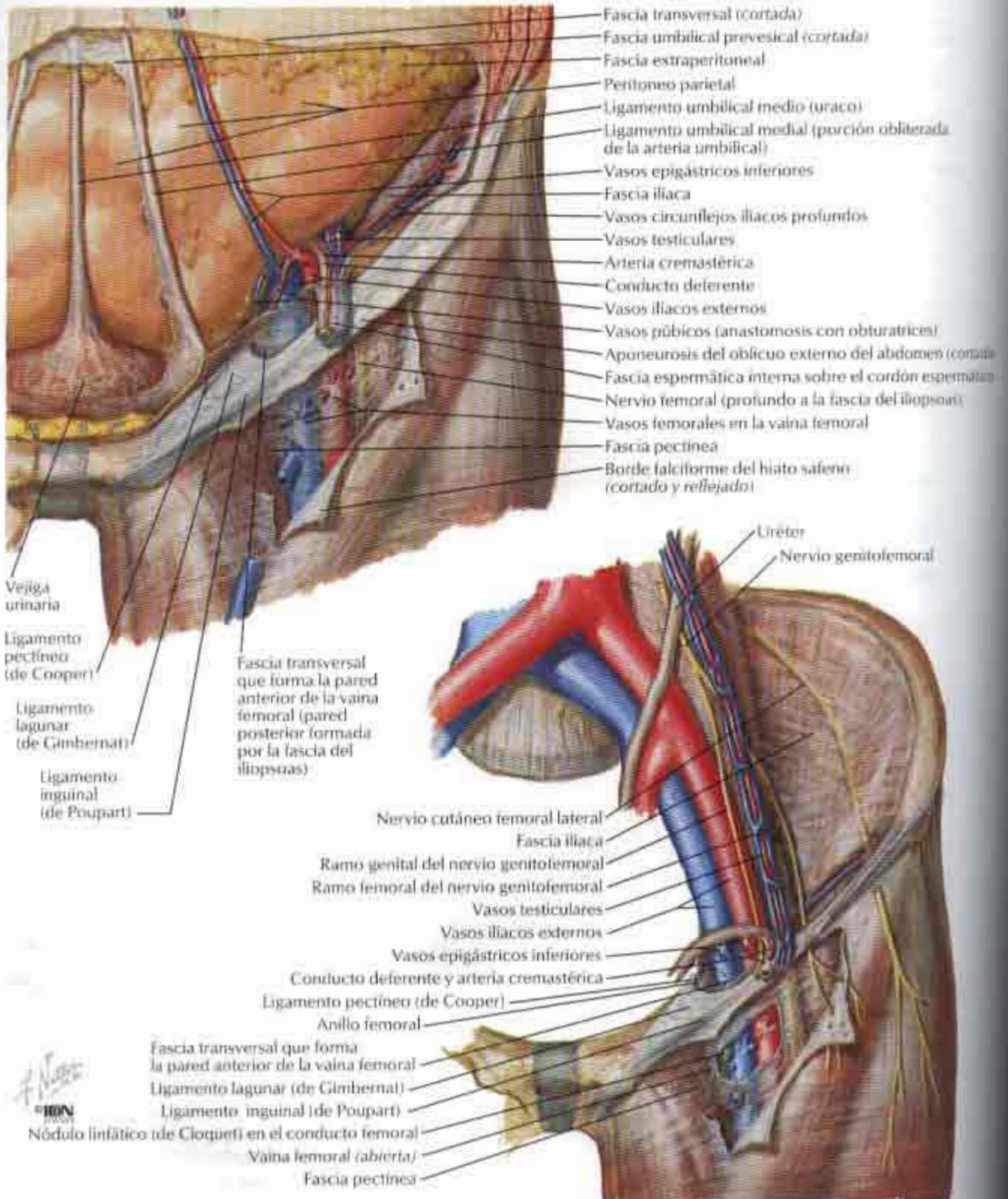


Aponeurosis del oblicuo externo del abdomen reflejada y fascia cribiforme extirpada

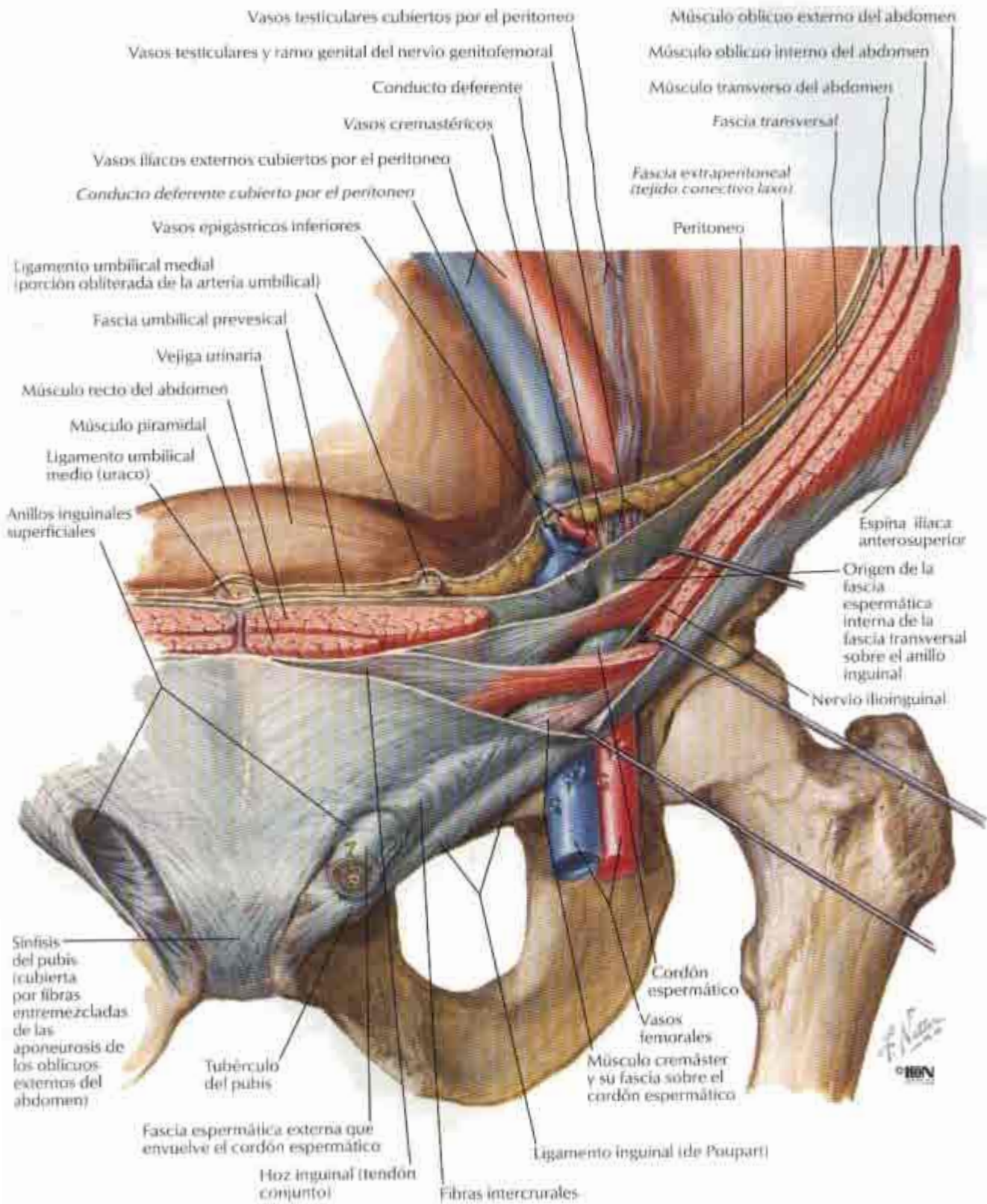
Región inguinal: disecciones



Vaina femoral y conducto inguinal

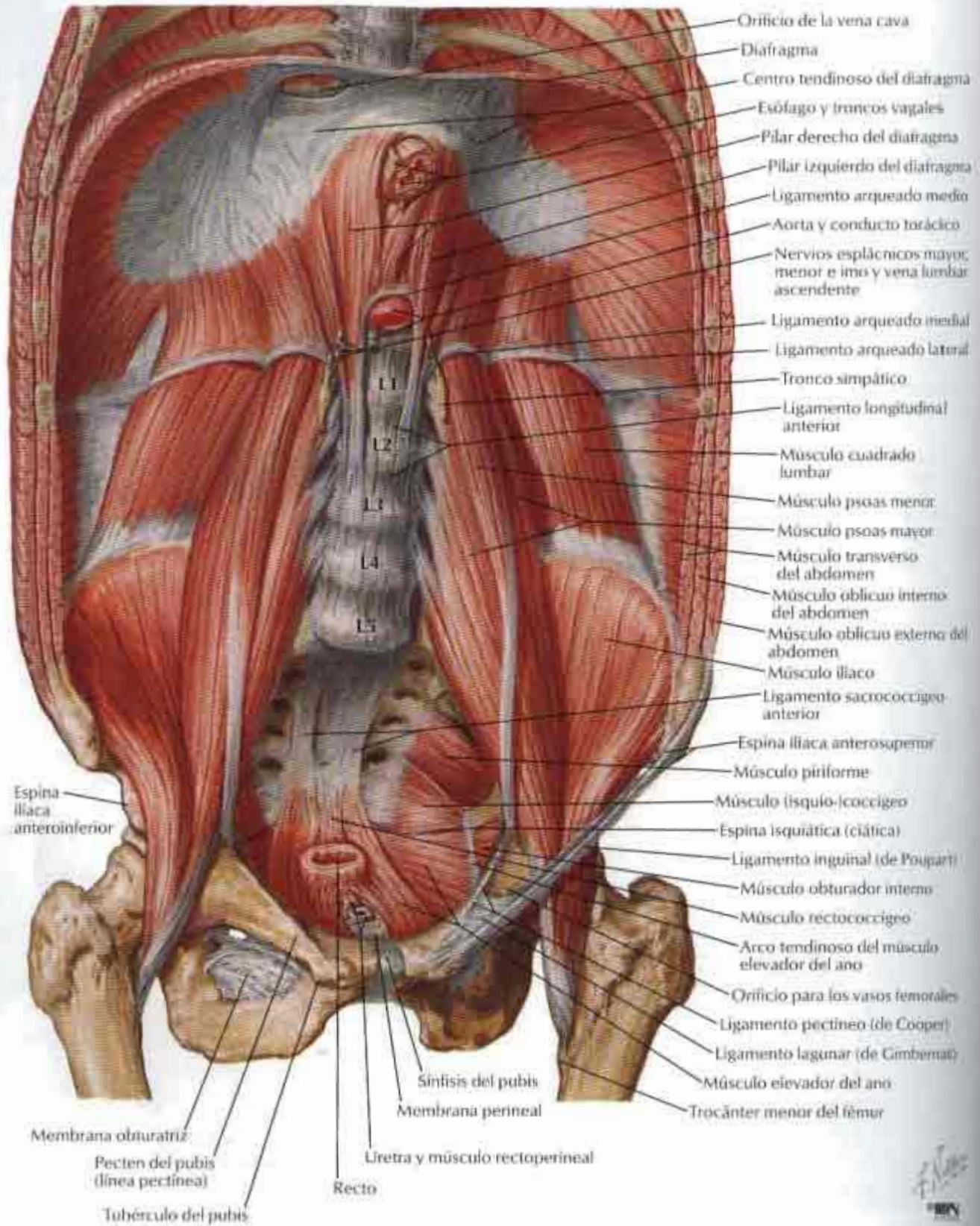


Conducto inguinal y cordón espermático

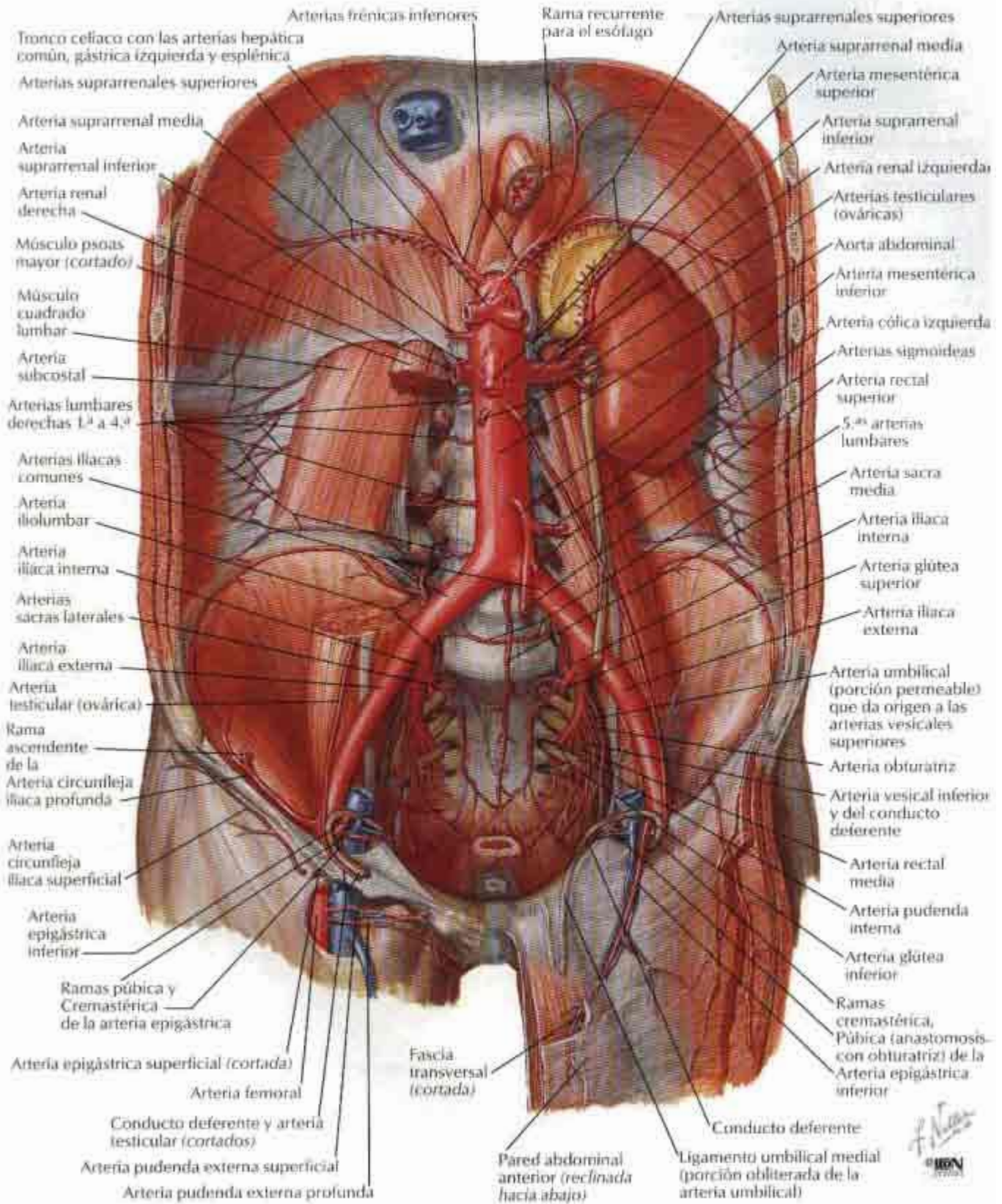


Pared abdominal posterior: visión interna

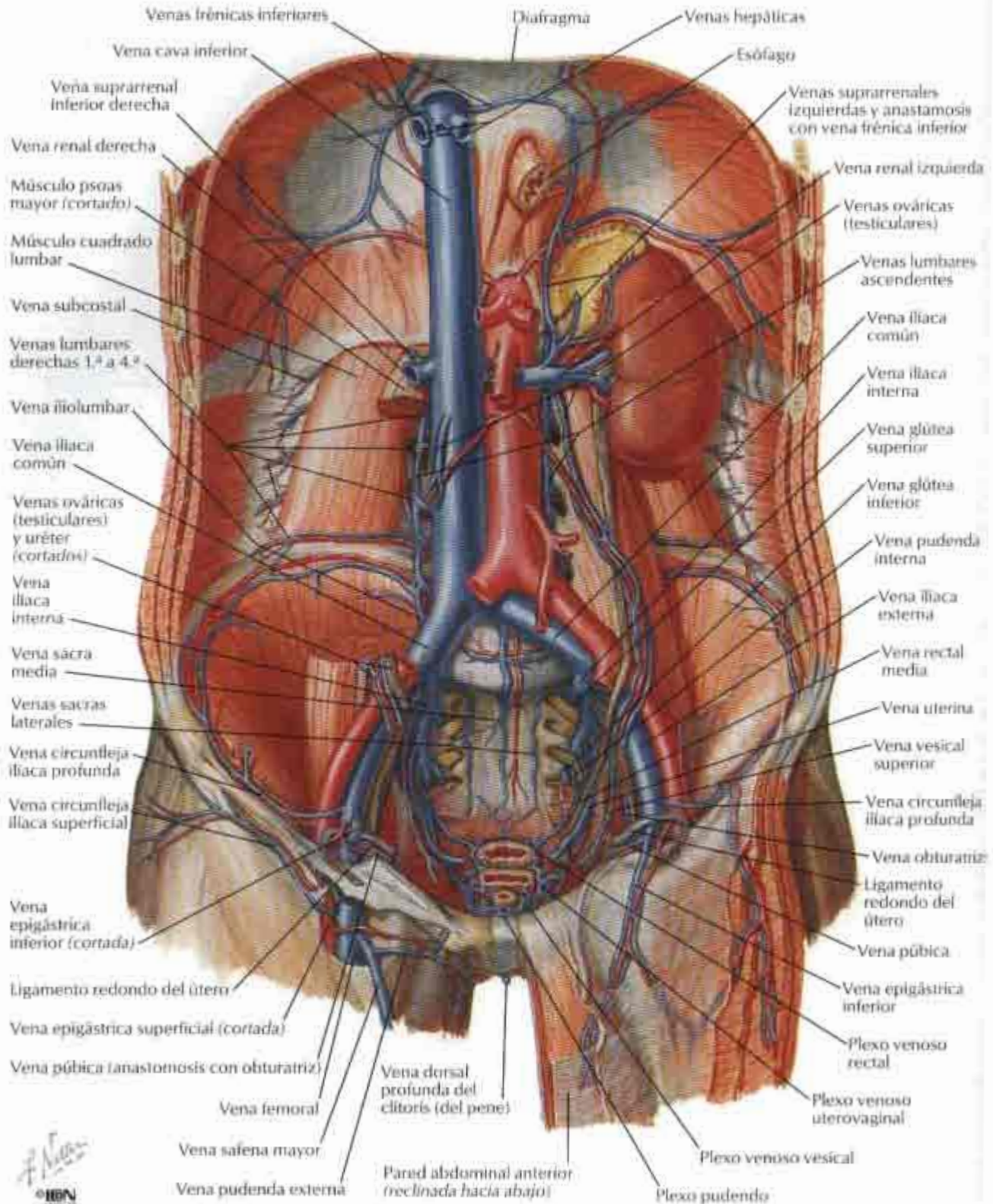
PARA EL DIAFRAGMA VÉASE TAMBIÉN LÁMINA 181



Arterias de la pared abdominal posterior

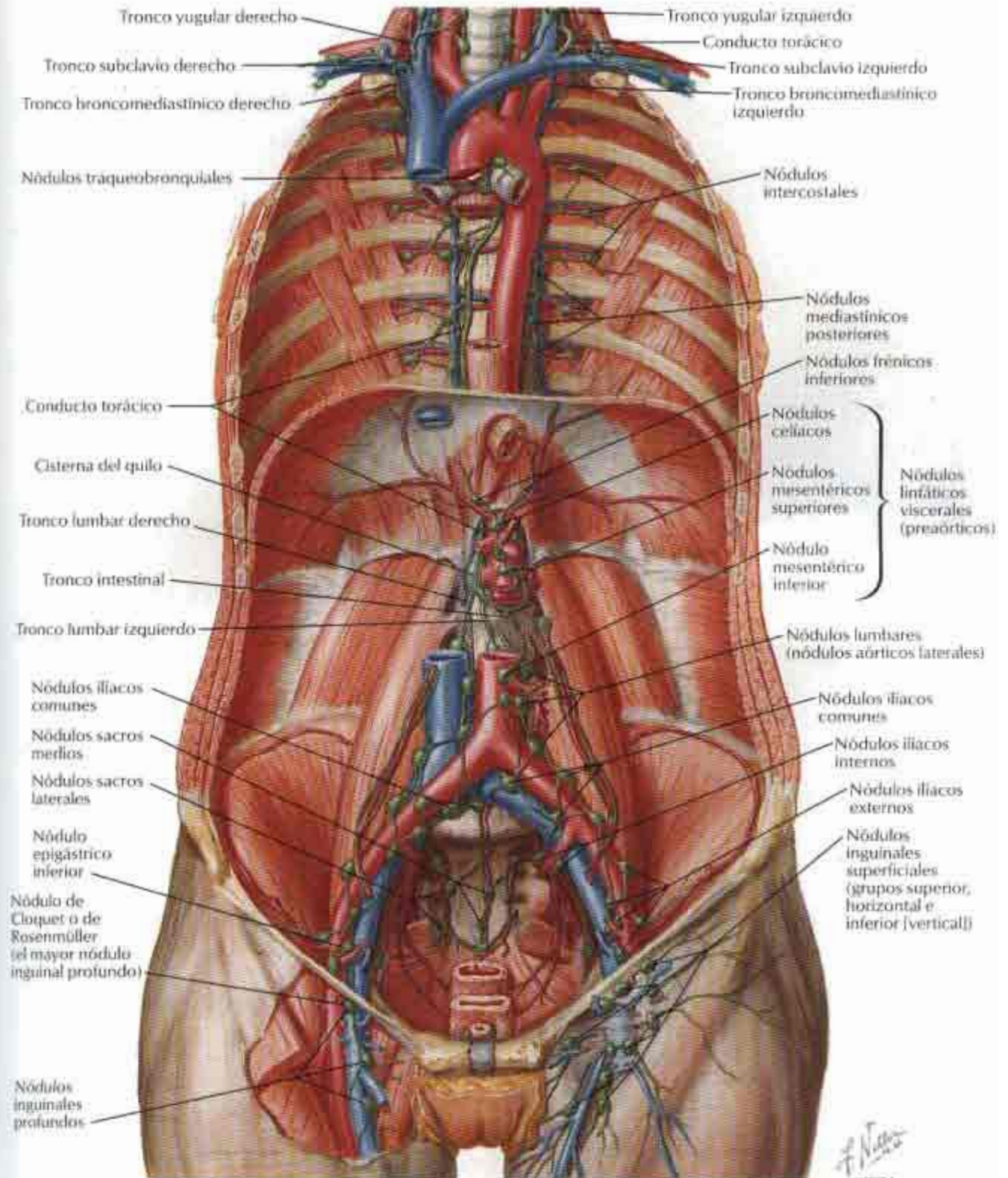


Venas de la pared abdominal posterior

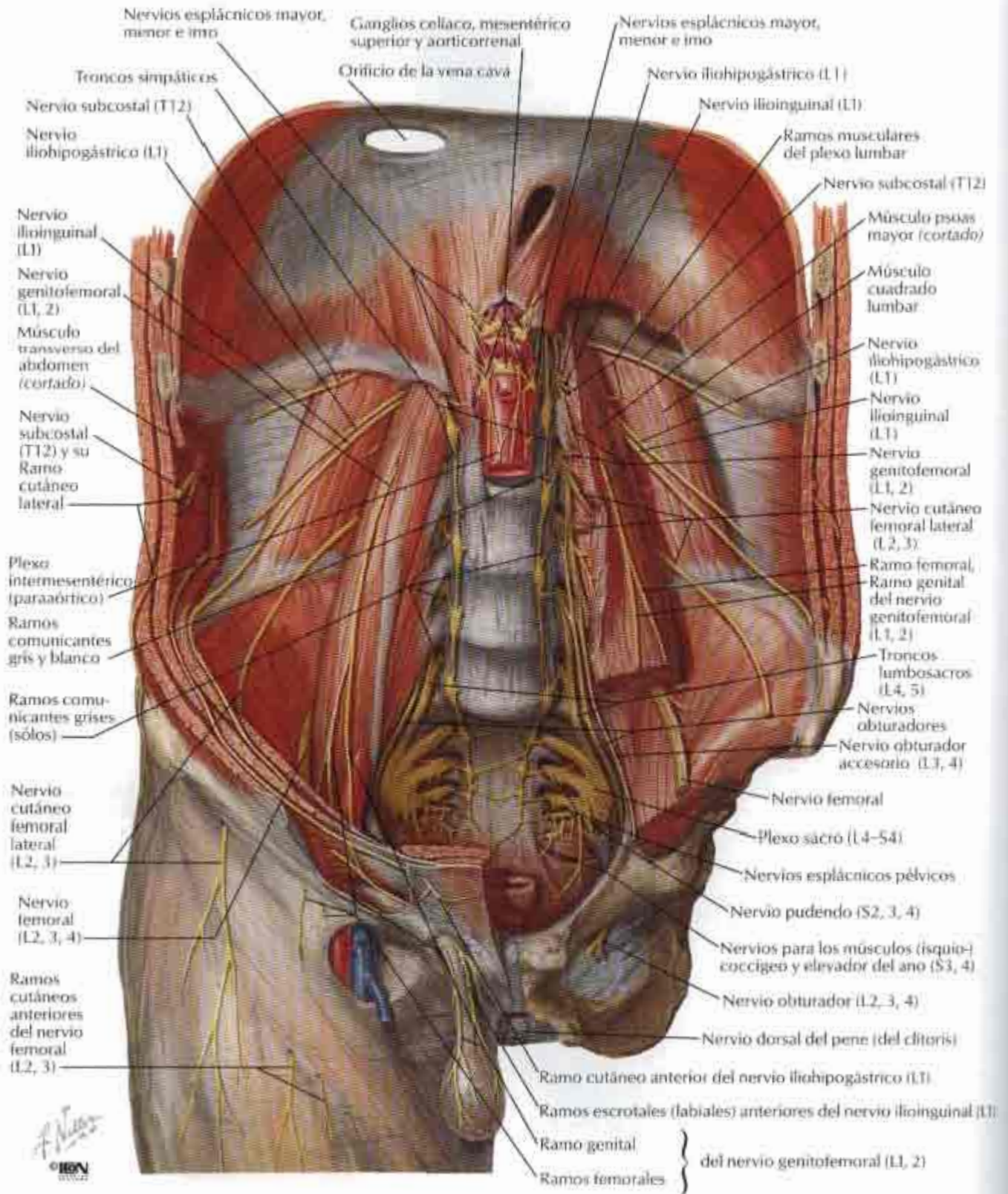


Vasos y nódulos linfáticos de la pared abdominal posterior

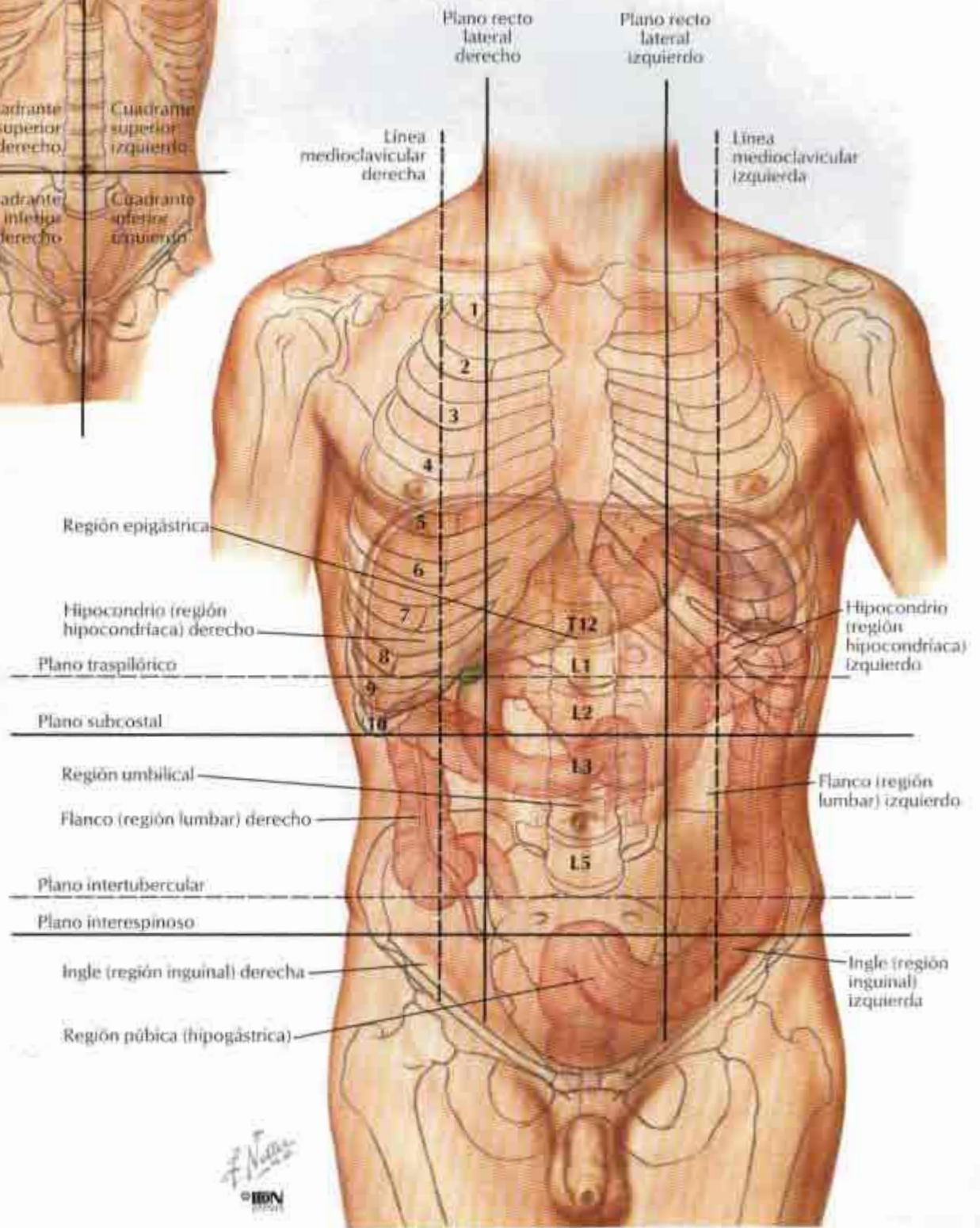
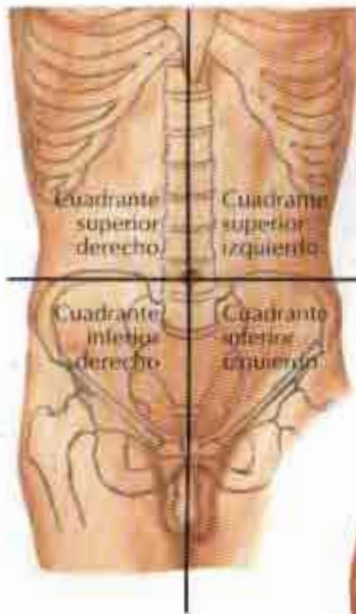
VÉASE TAMBIÉN LÁMINA 378



Nervios de la pared abdominal posterior

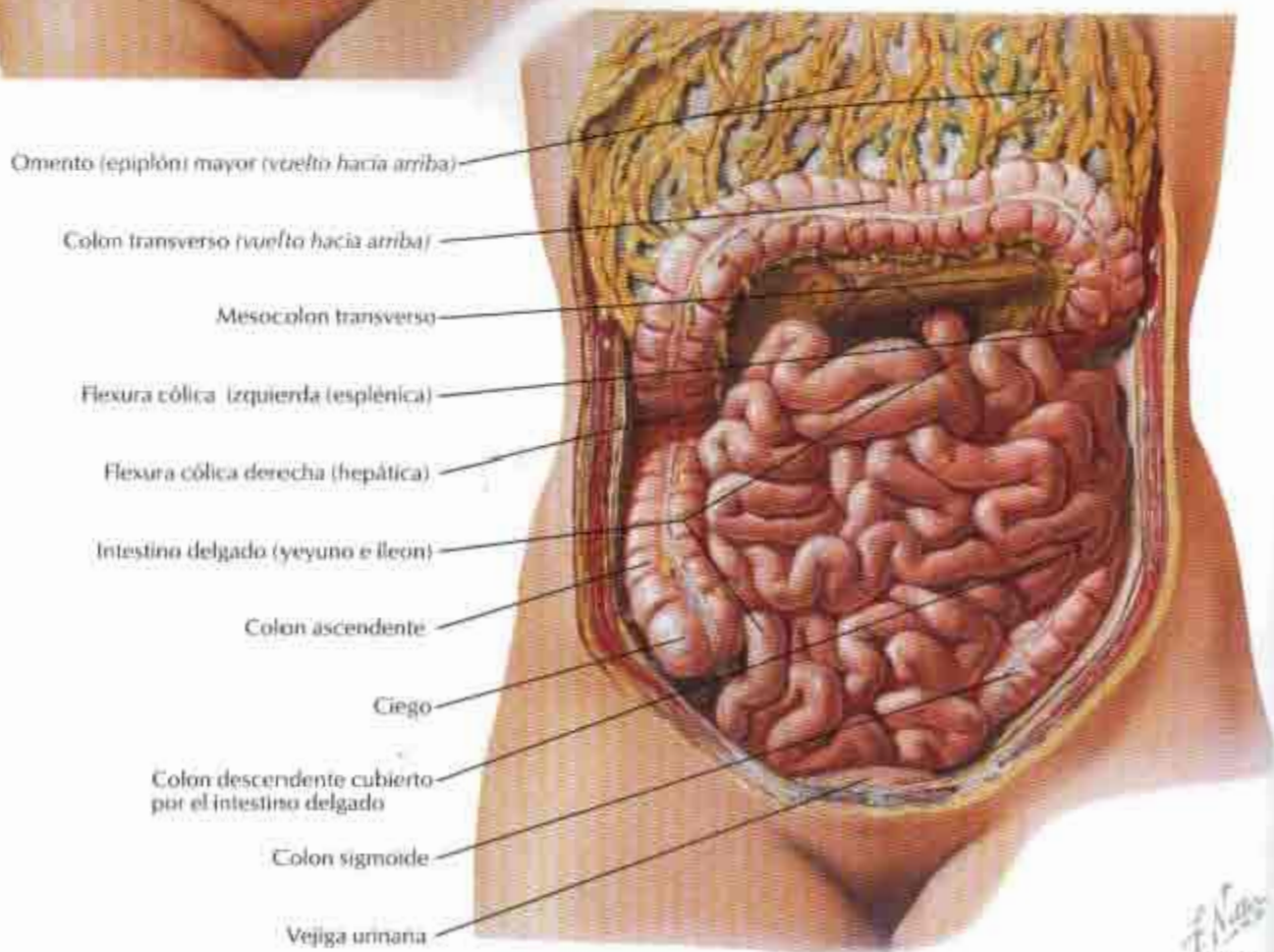
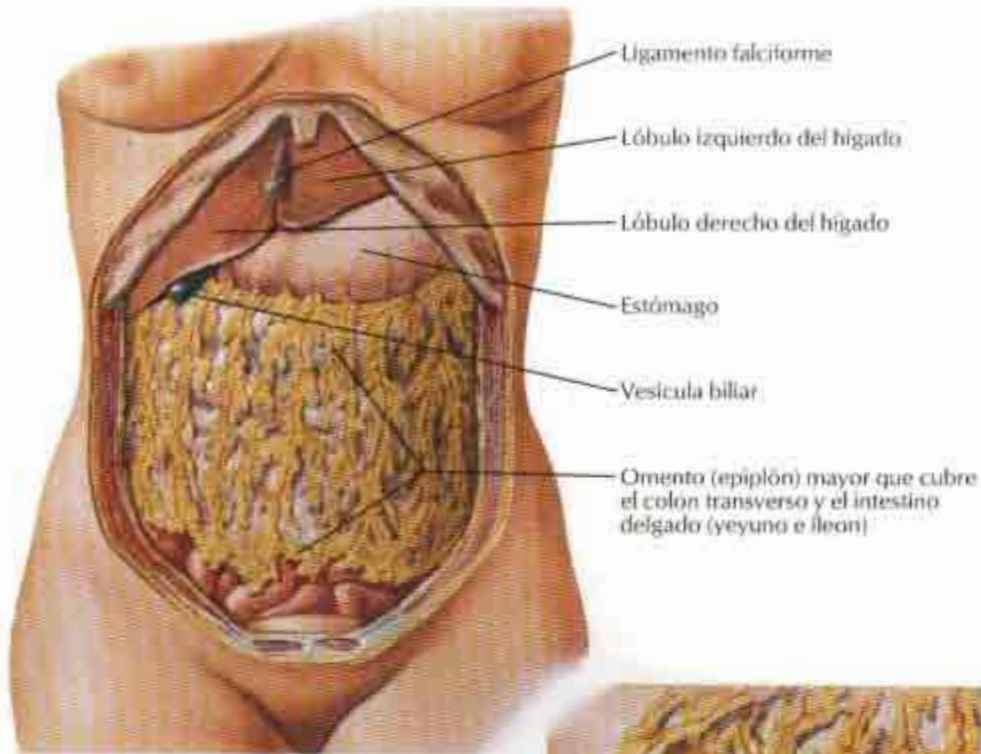


Regiones y planos del abdomen

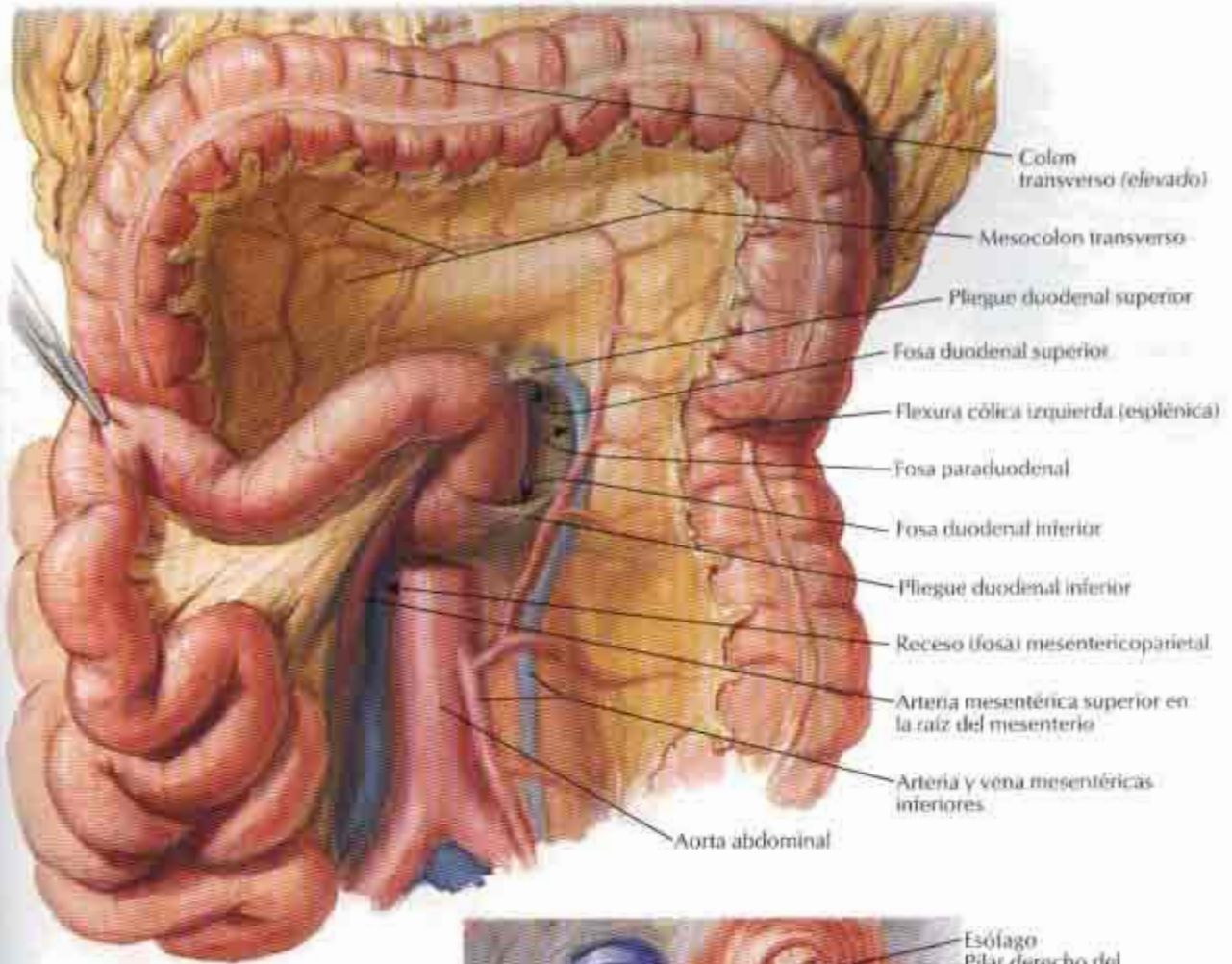


Omento (epiplón) mayor y vísceras abdominales

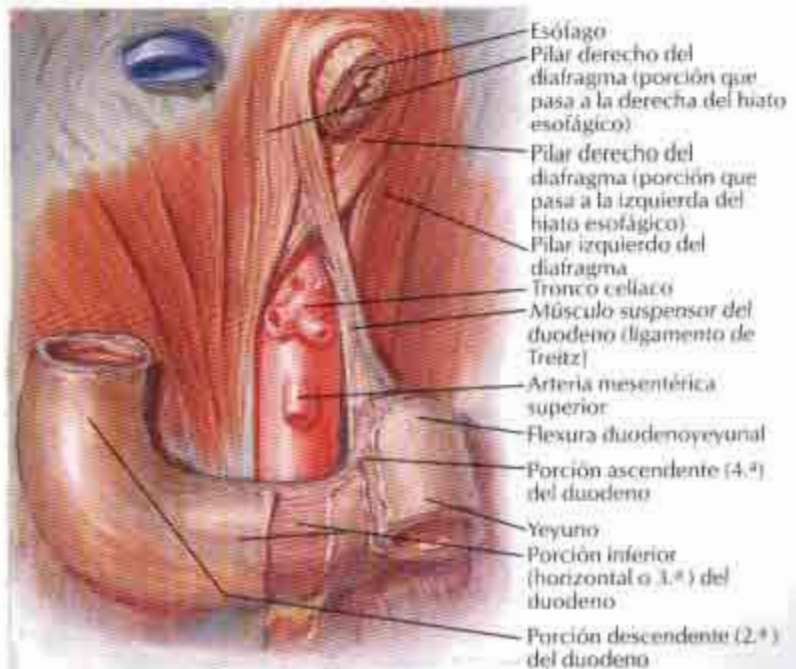
VEÁNSE TAMBIÉN LÁMINAS 258, 328, 329



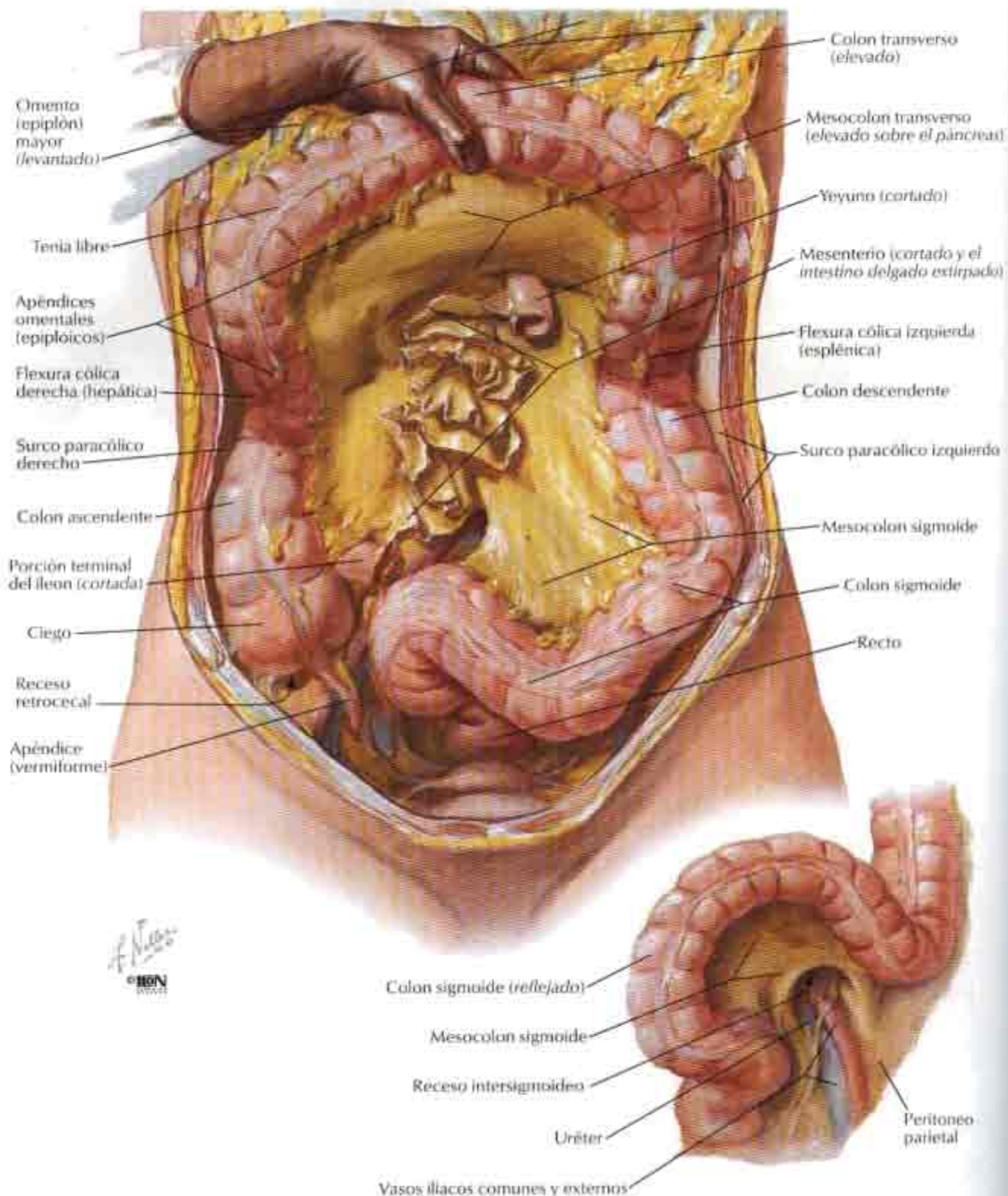
Relaciones mesentéricas de los intestinos



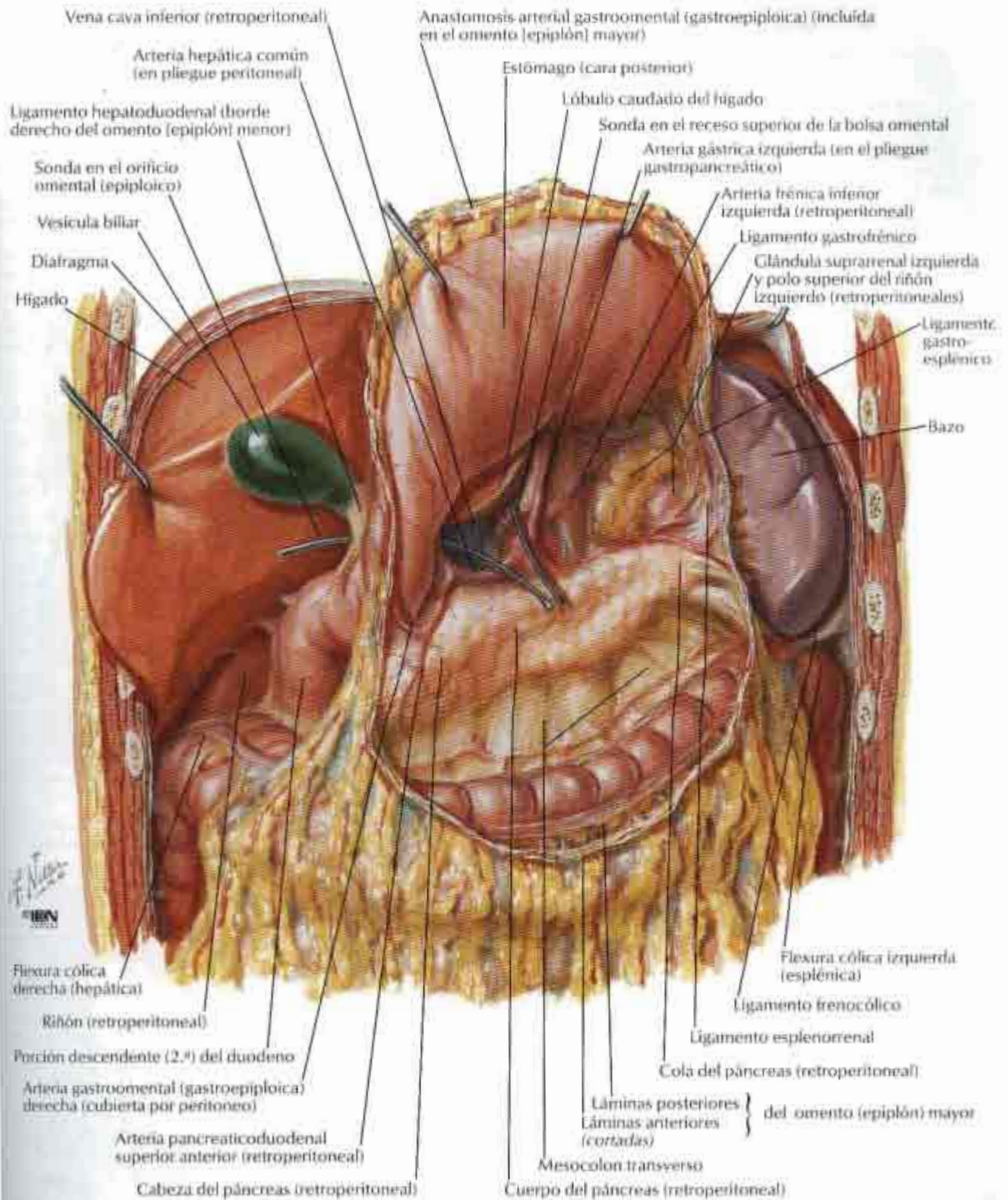
Exposición del músculo suspensor del duodeno (ligamento de Treitz)



Relaciones mesentéricas de los intestinos (continuación)

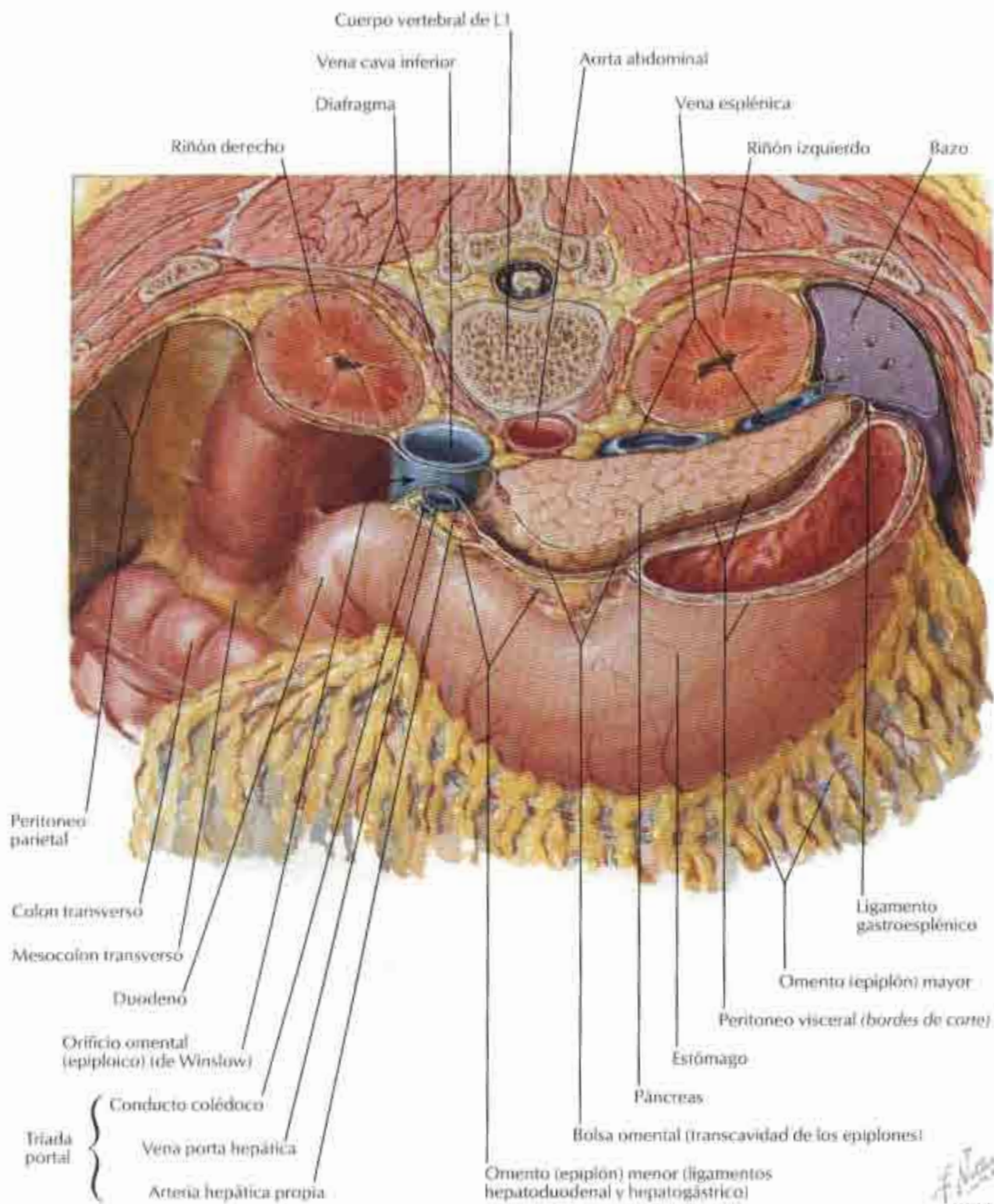


Bolsa omental: estómago reflejado

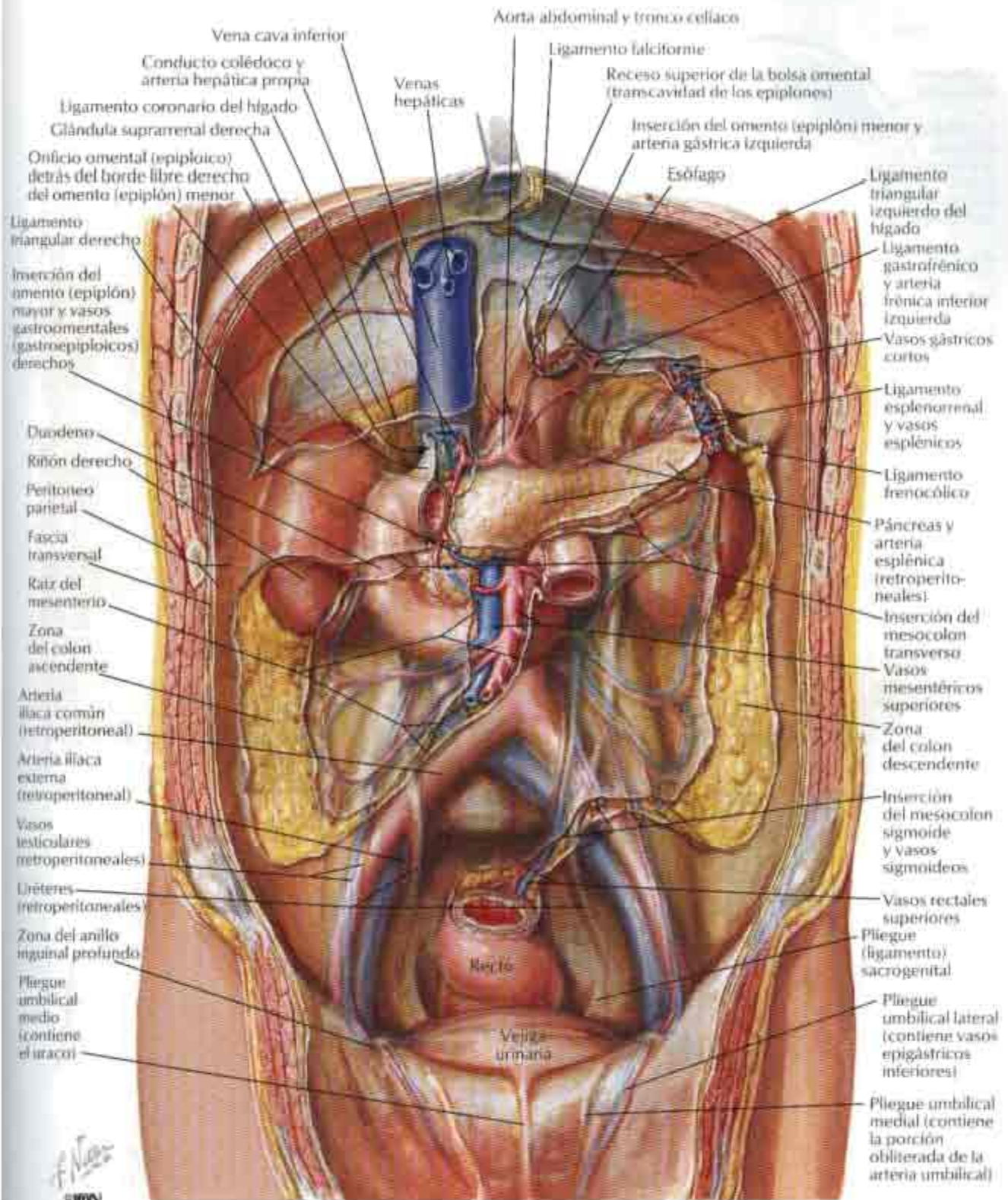


Bolsa omental: sección transversal

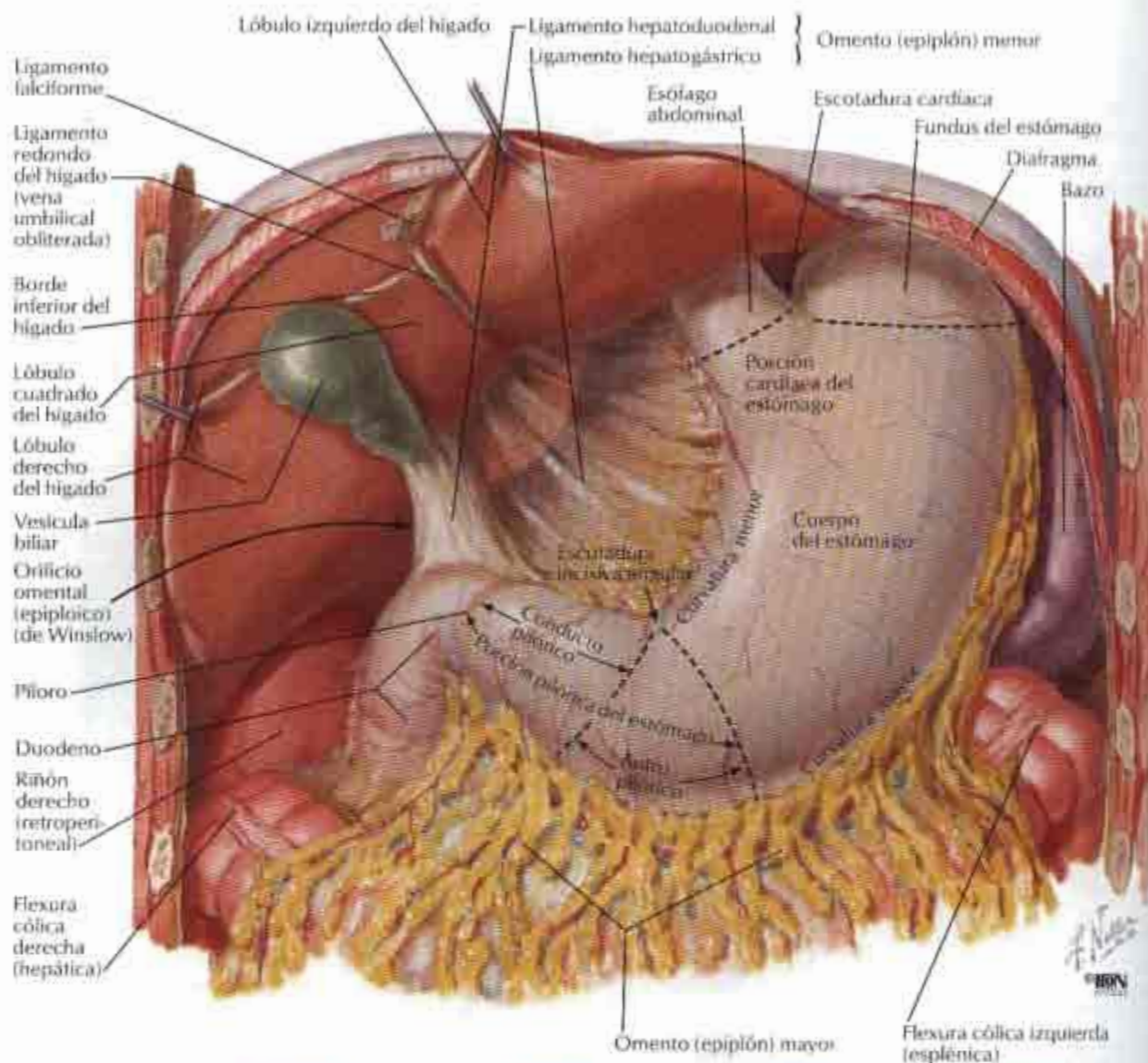
VÉASE TAMBIÉN LÁMINA 327



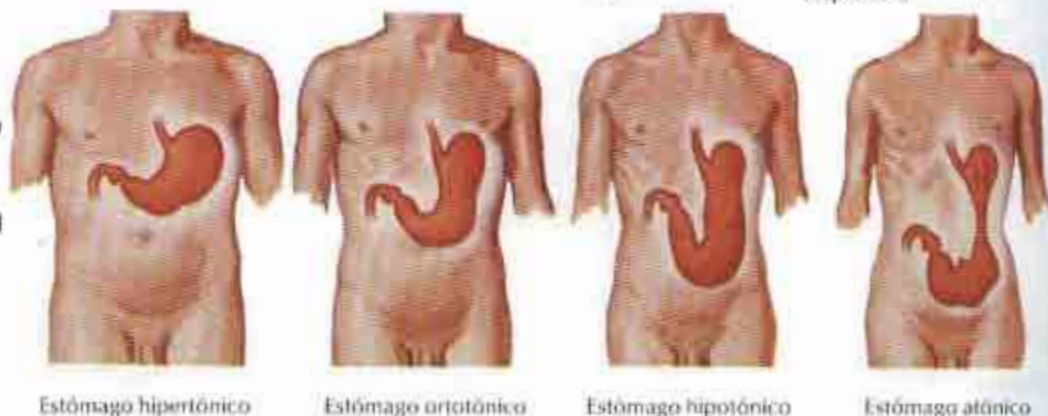
Peritoneo de la pared abdominal posterior



Estómago in situ

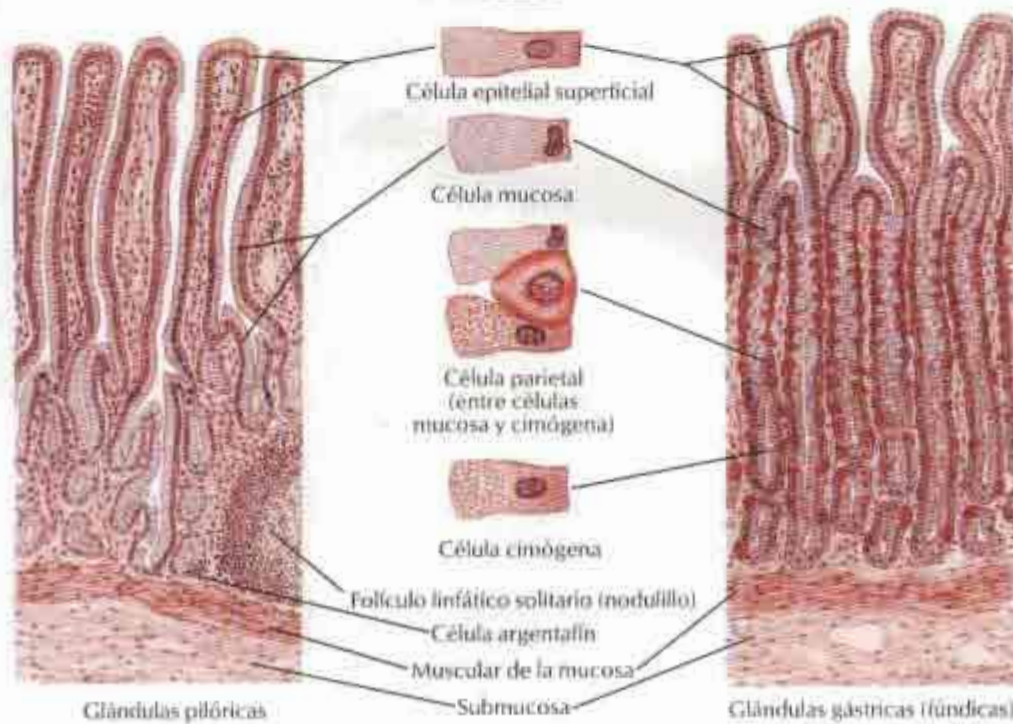
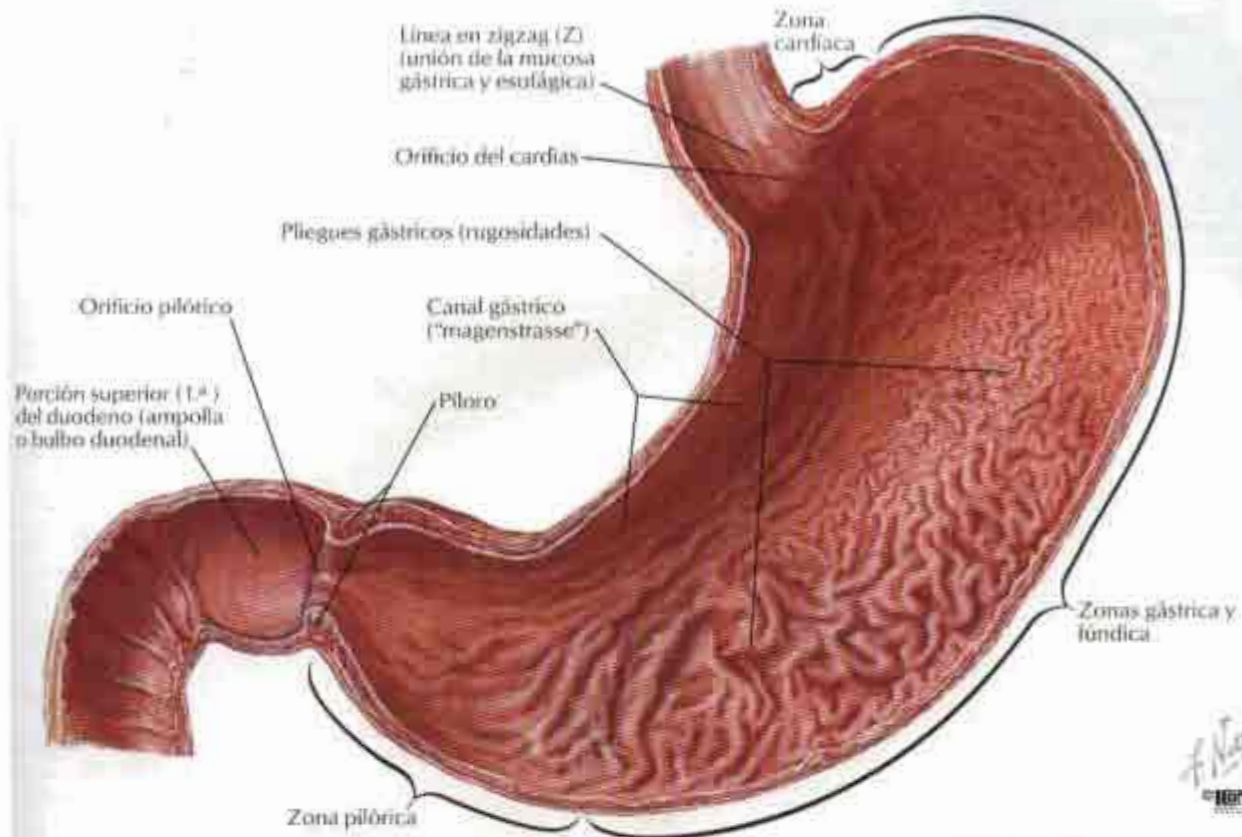


Variaciones en la posición y contorno del estómago en relación con el hábito corporal

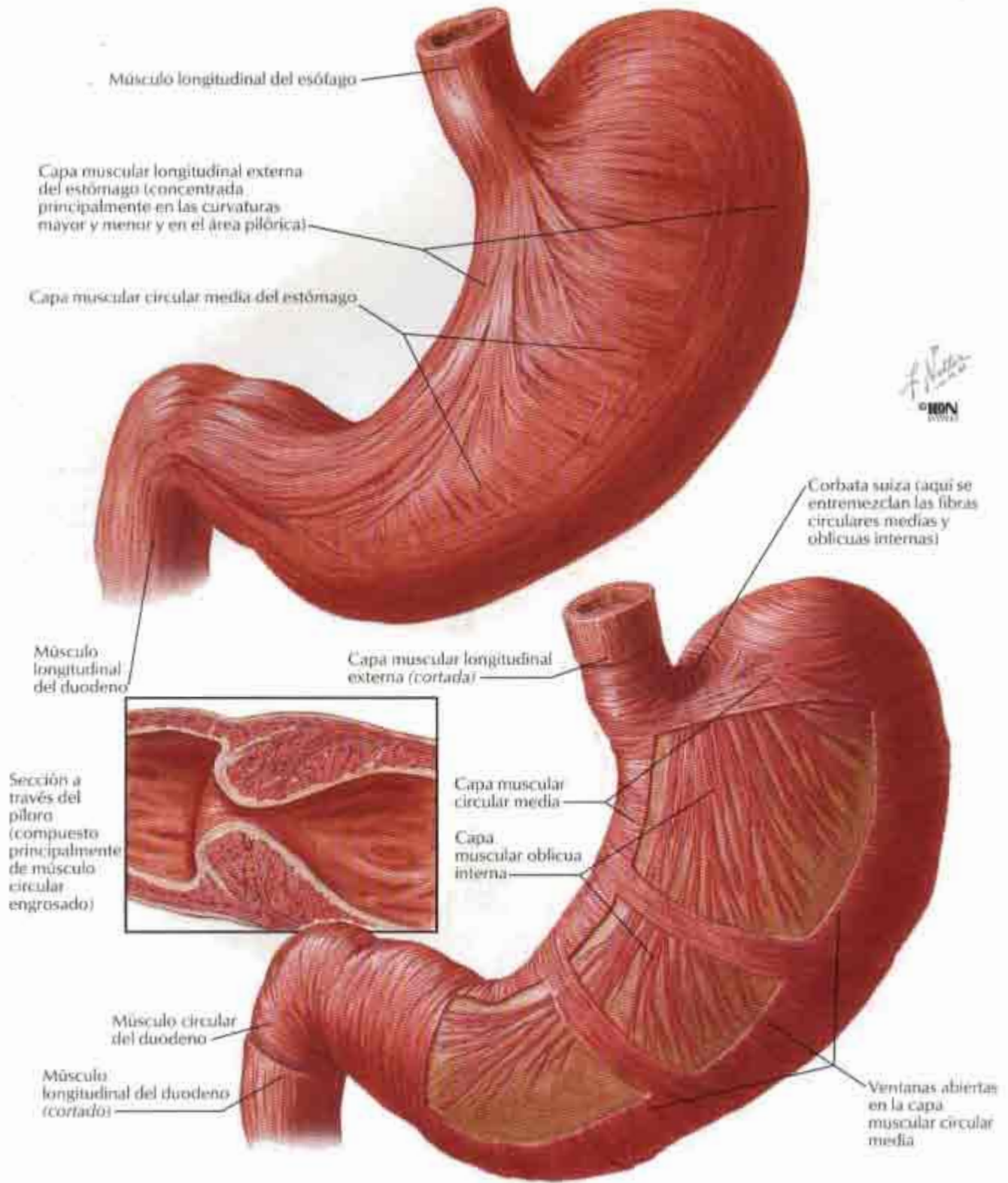


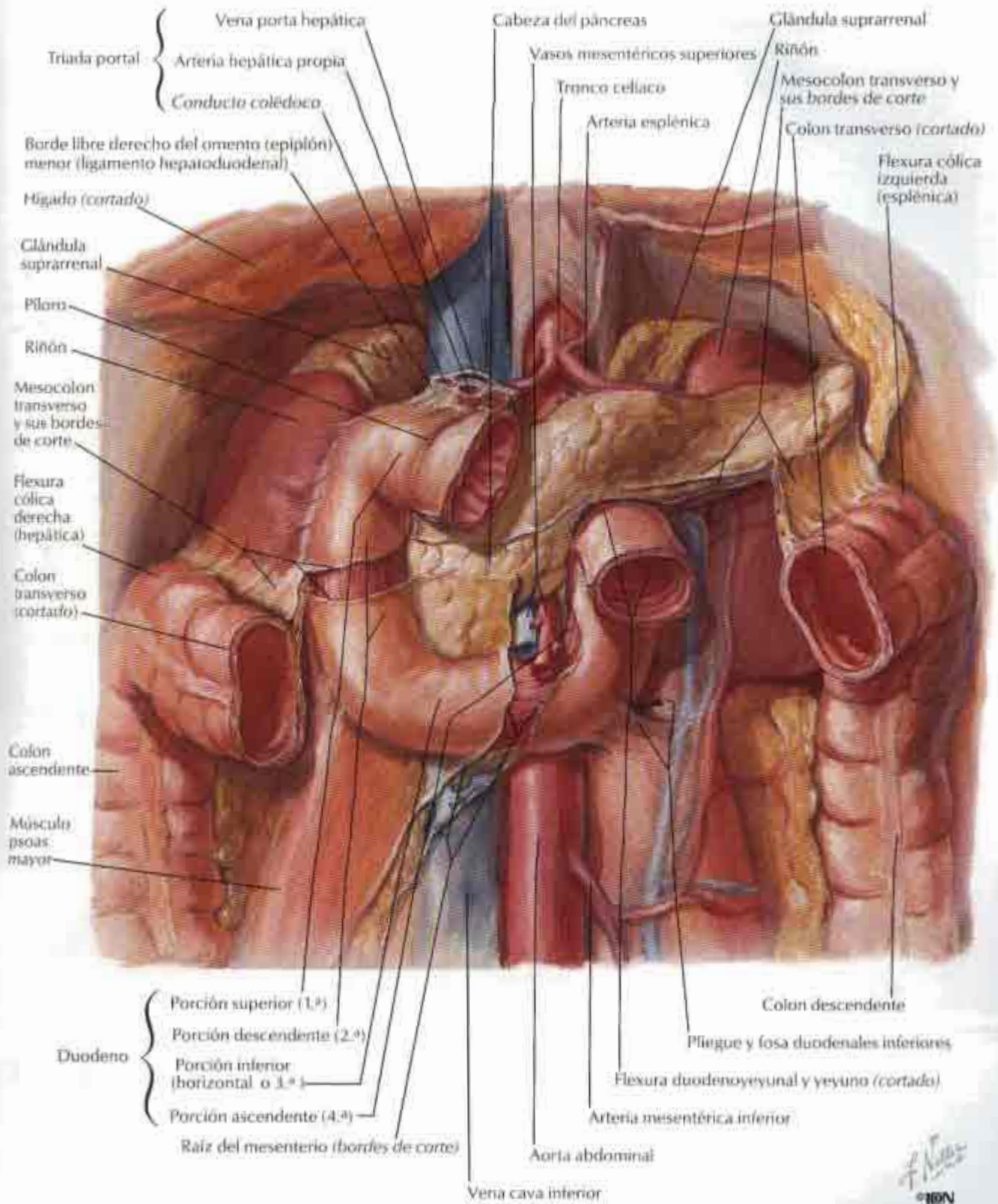
Mucosa del estómago

VÉASE TAMBIÉN LÁMINA 224

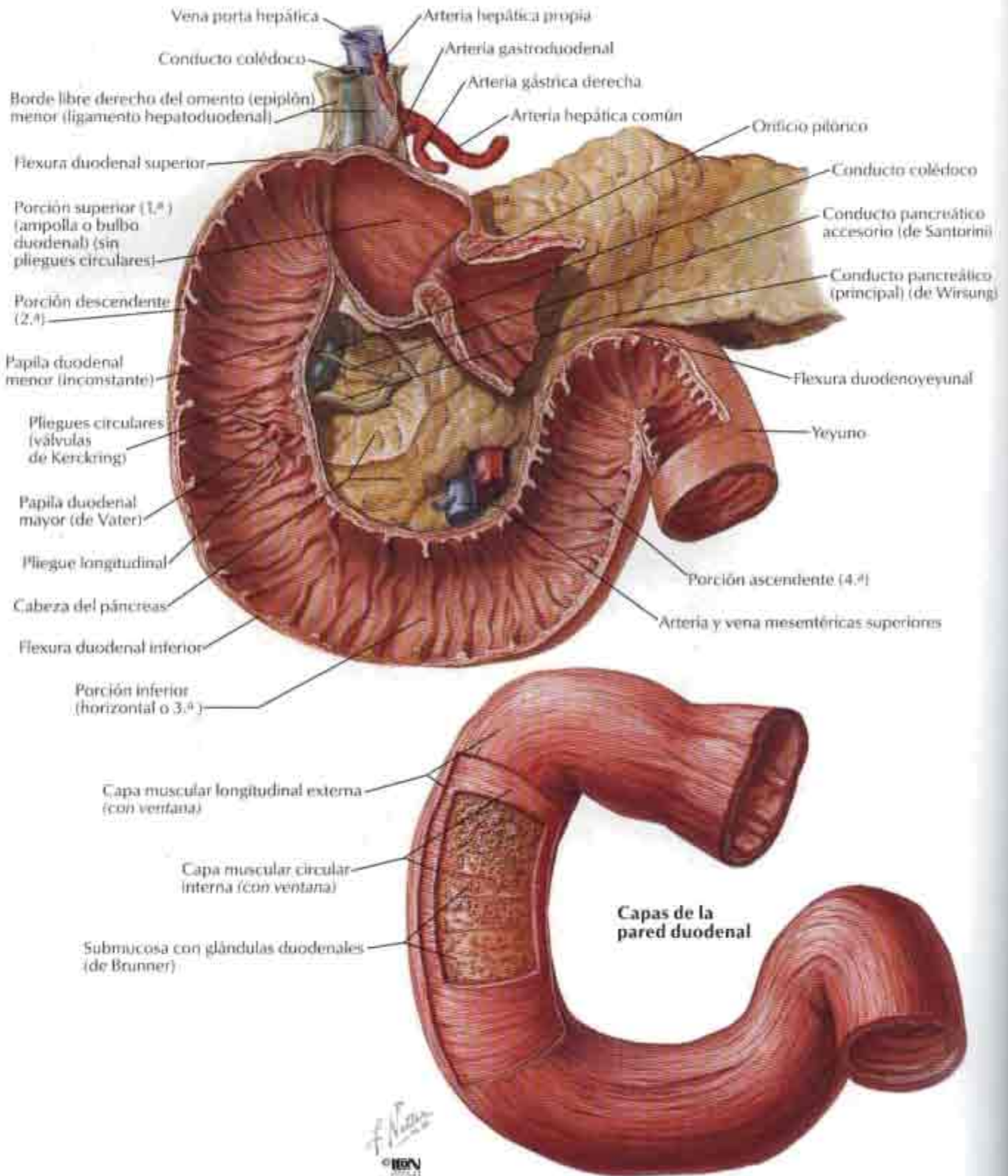


Musculatura del estómago

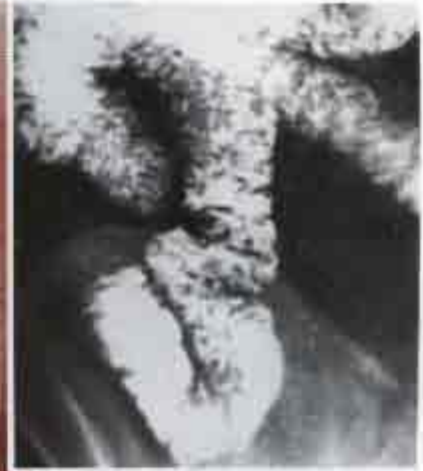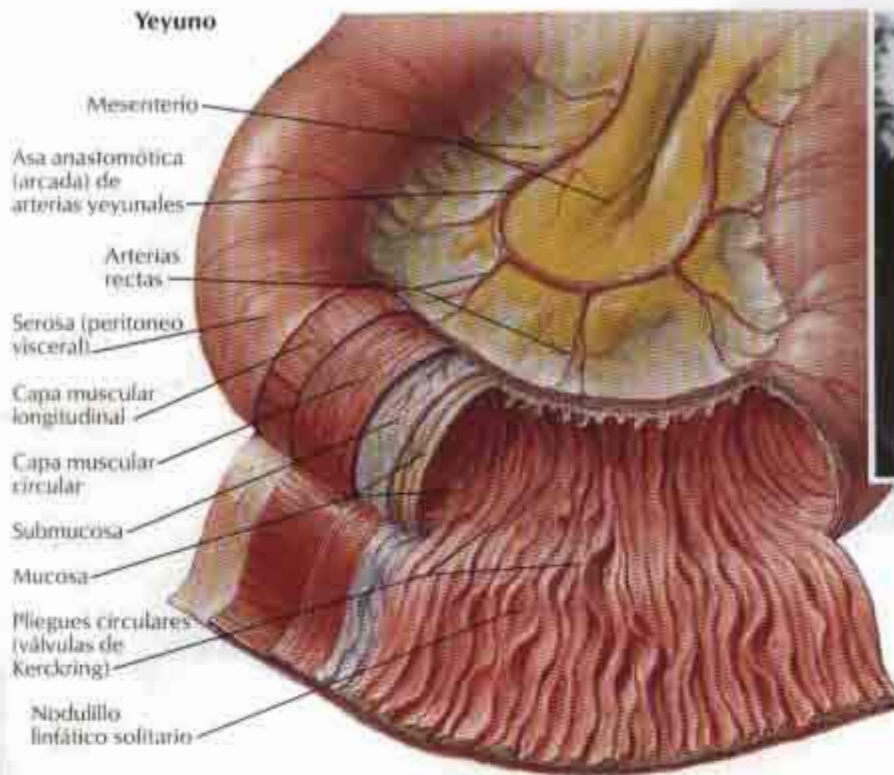




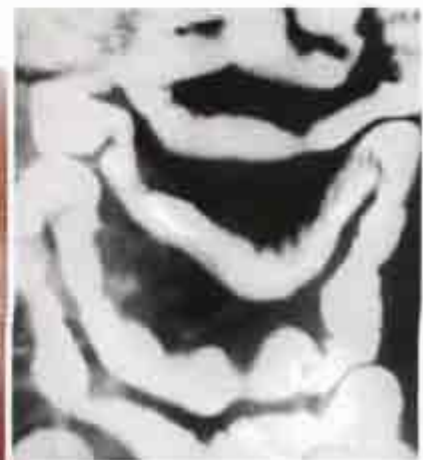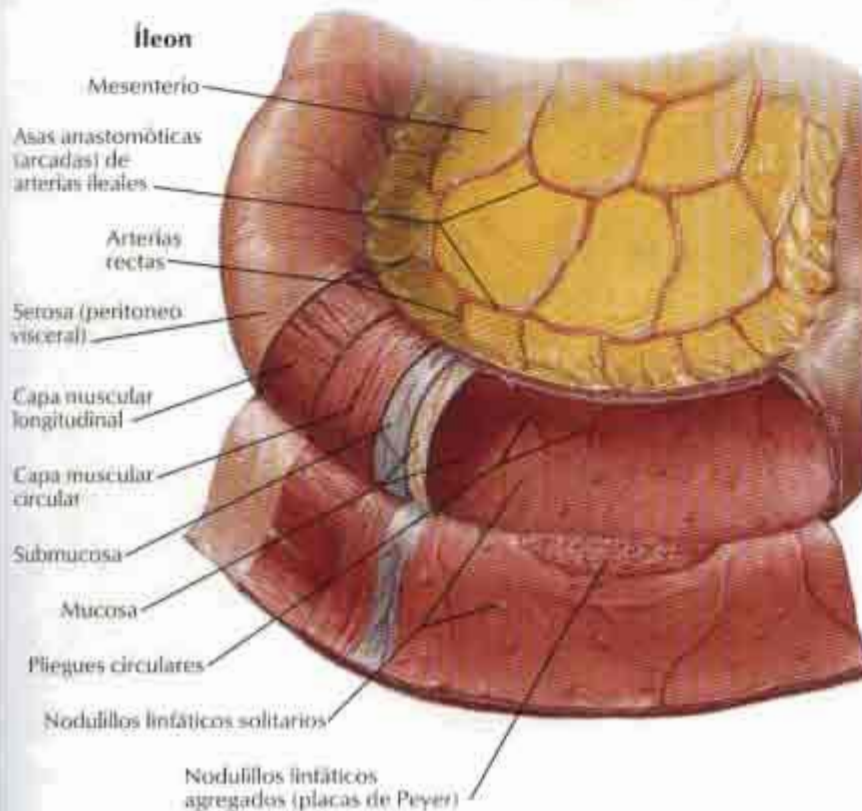
Mucosa y musculatura del duodeno



Mucosa y musculatura del intestino delgado

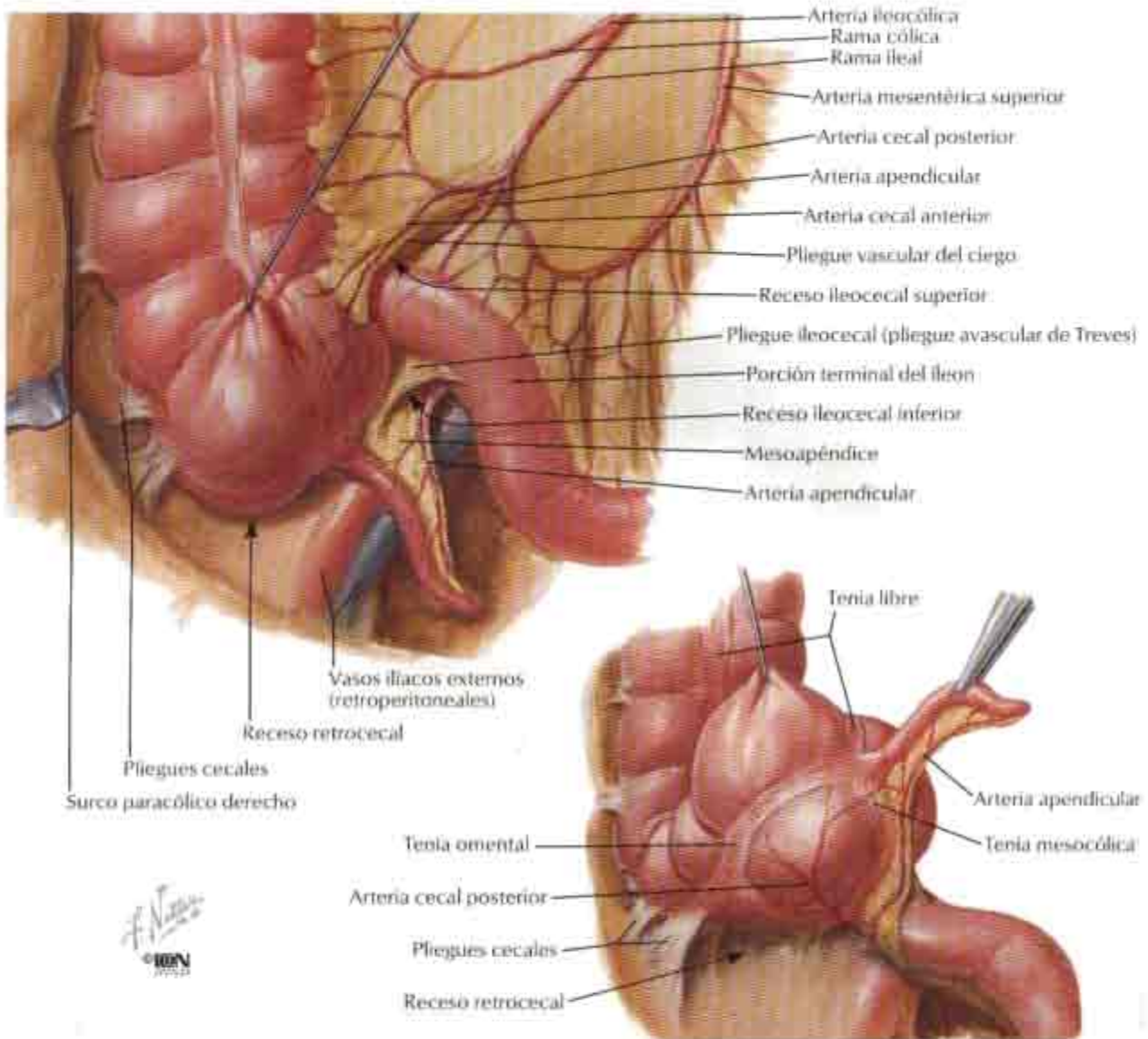


Radiografía con contraste de bario del yeyuno



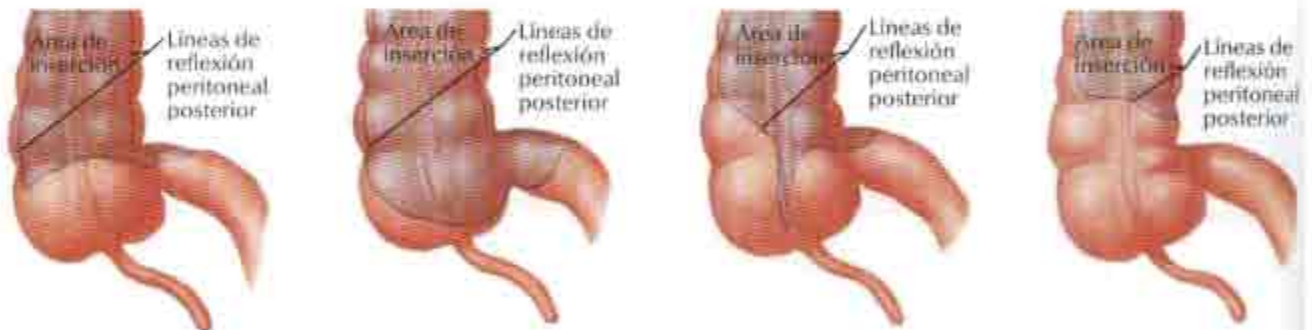
Radiografía con contraste de bario del ileon

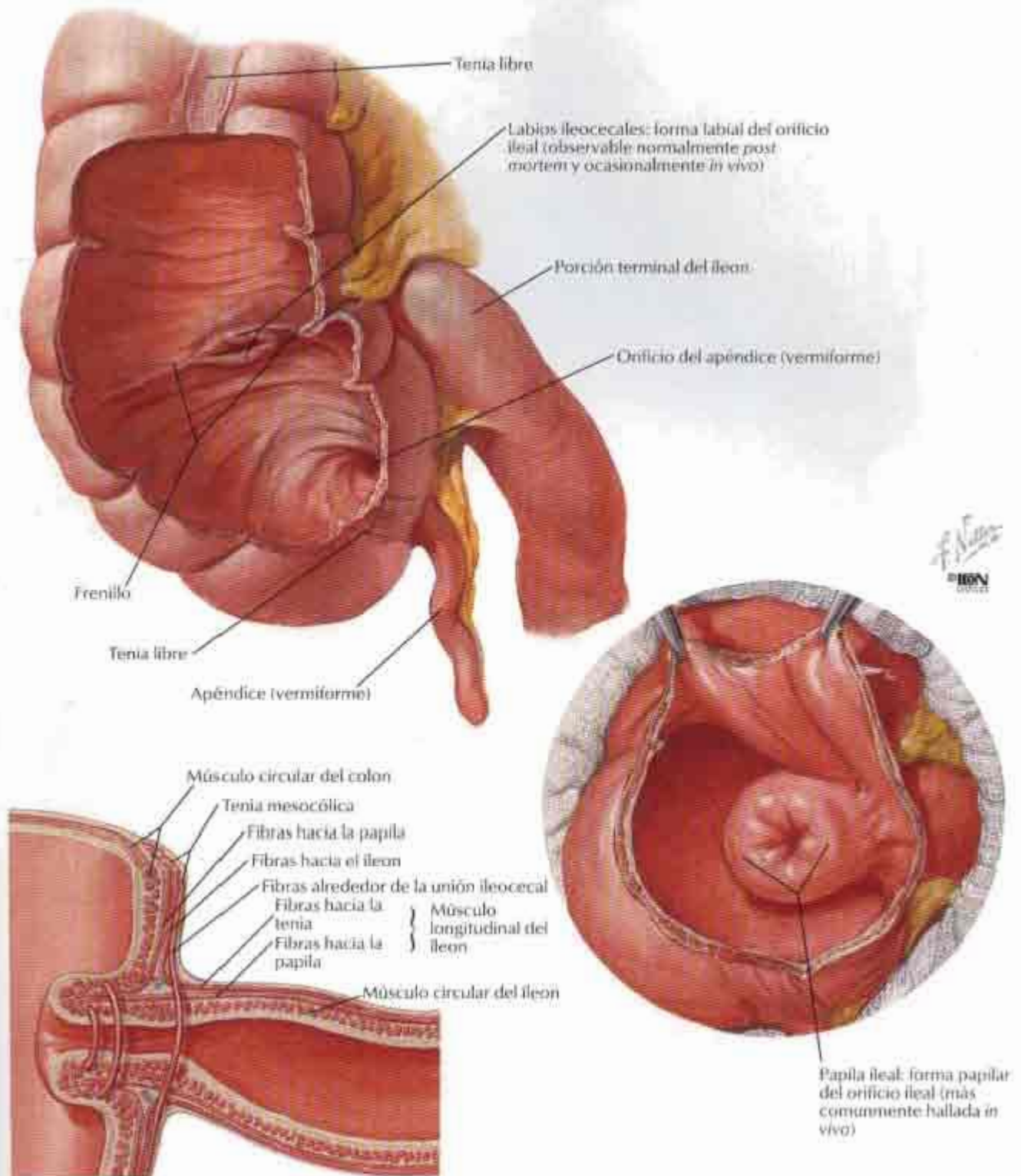
Región ileocecal



F. Navarro
 © IRYN

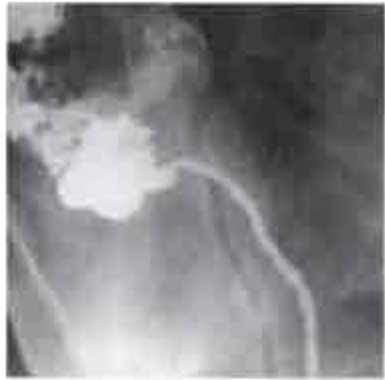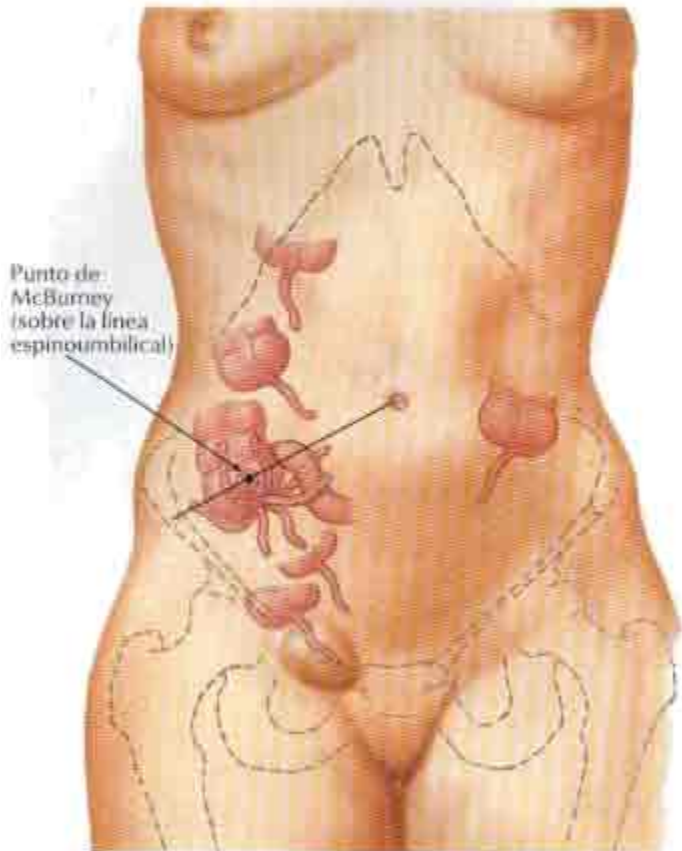
Algunas variaciones en la inserción peritoneal posterior al ciego





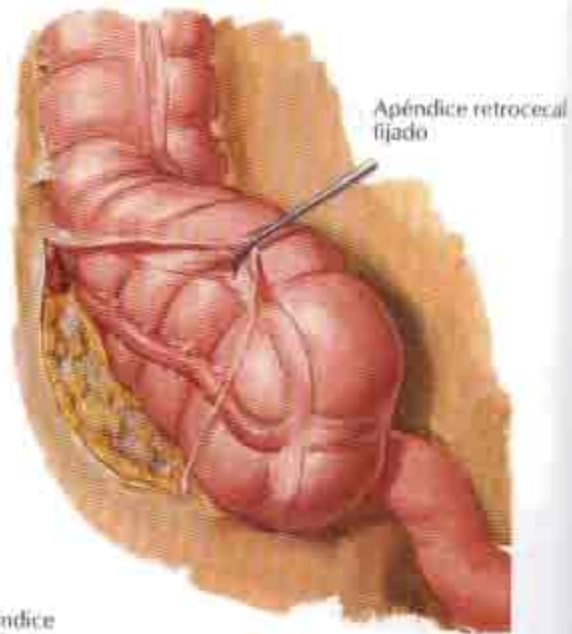
Esquema de las fibras musculares en el orificio ileal

Apéndice (vermiforme)

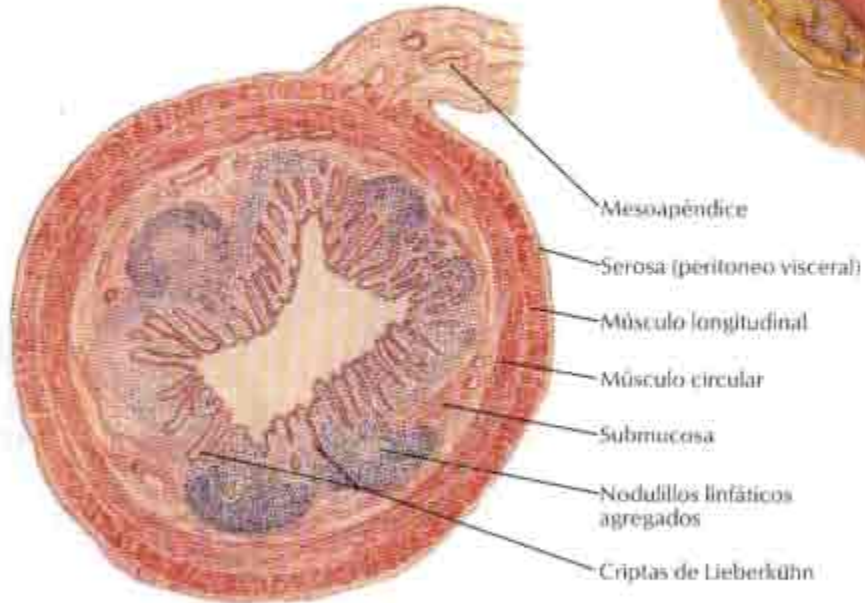


Apéndice anormalmente largo que se extiende por el interior de la pelvis (radiografía con contraste de bario)

Variaciones en la posición del apéndice



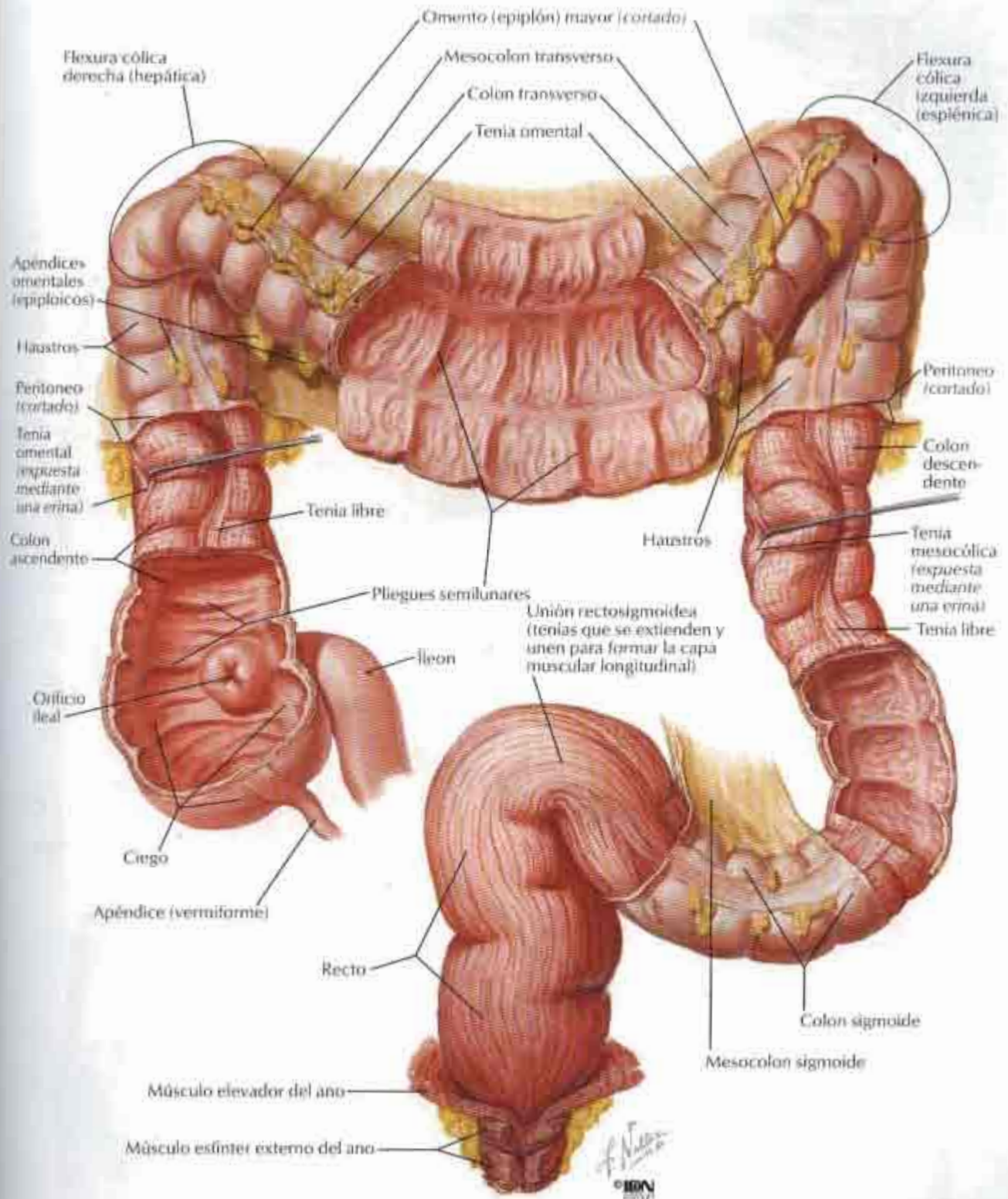
Apéndice retrocecal fijado



F. Netter
© IBN

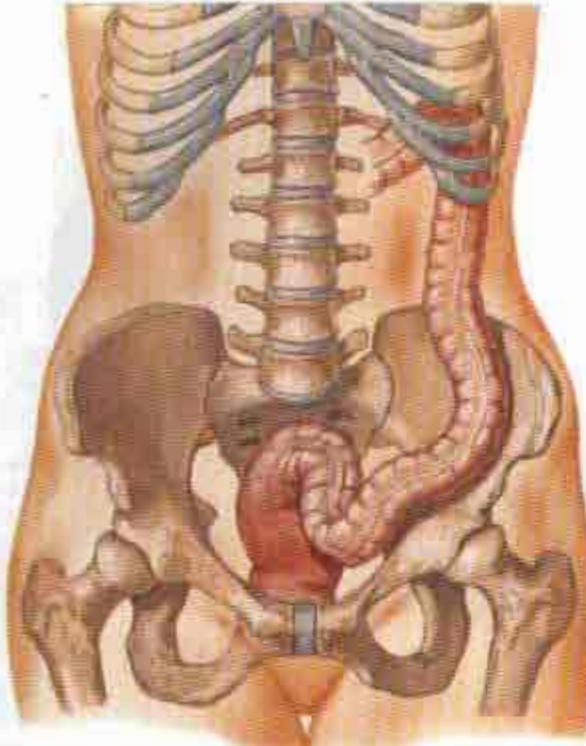
Mucosa y musculatura del intestino grueso

PARA EL RECTO Y EL CONDUCTO ANAL VÉANSE LÁMINAS 363-368

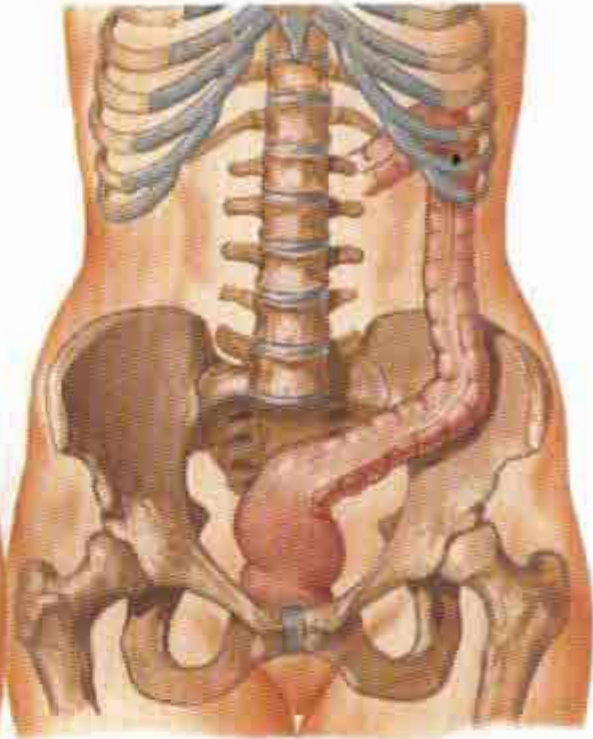


Colon sigmoide: variaciones en su posición

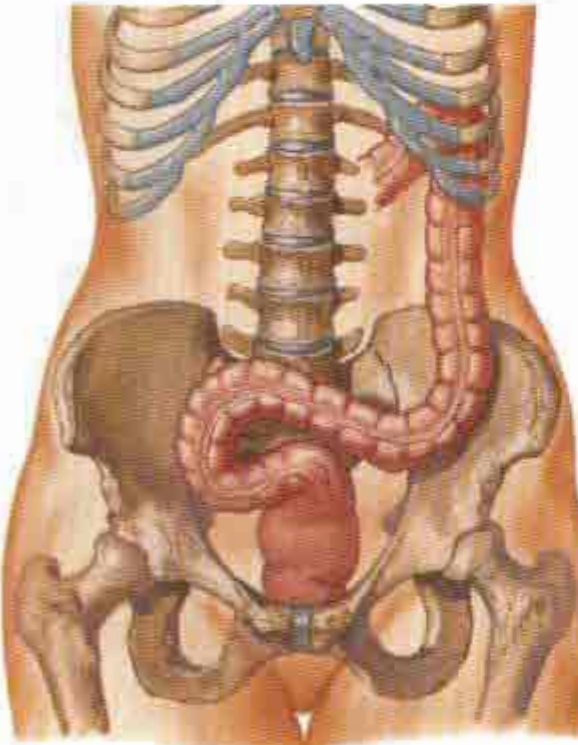
PARA EL RECTO VÉANSE LÁMINAS 337, 338, 363, 364, 365, 366



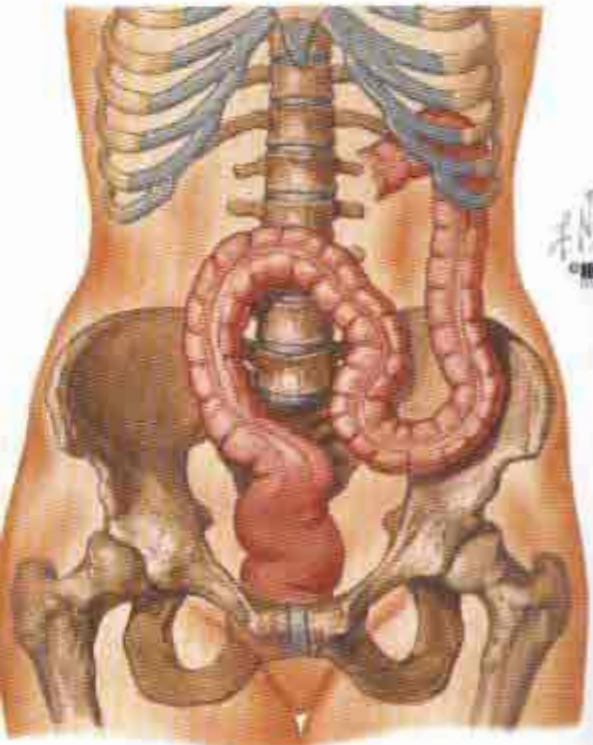
Típico



Corto, recto, oblicuo en el interior de la pelvis

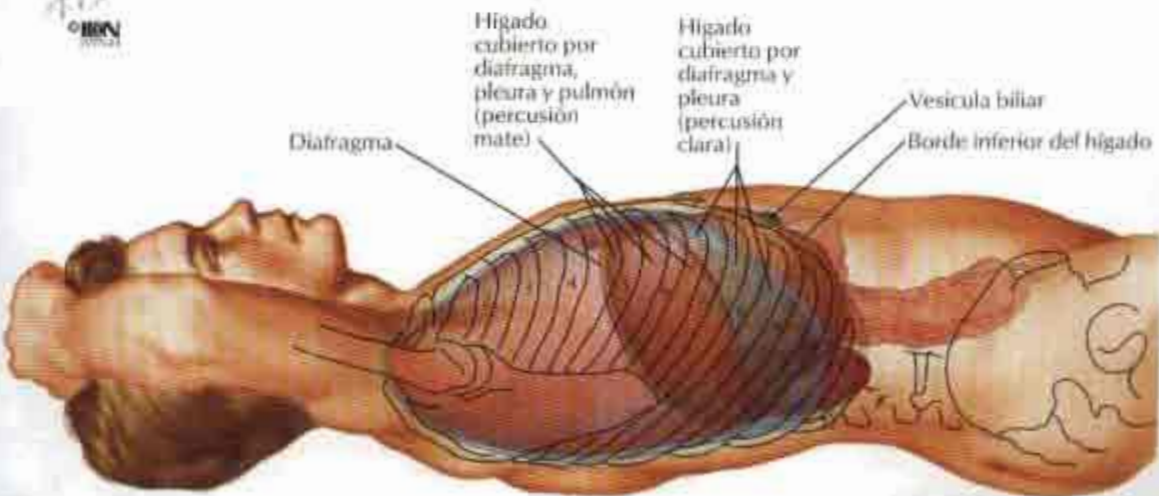
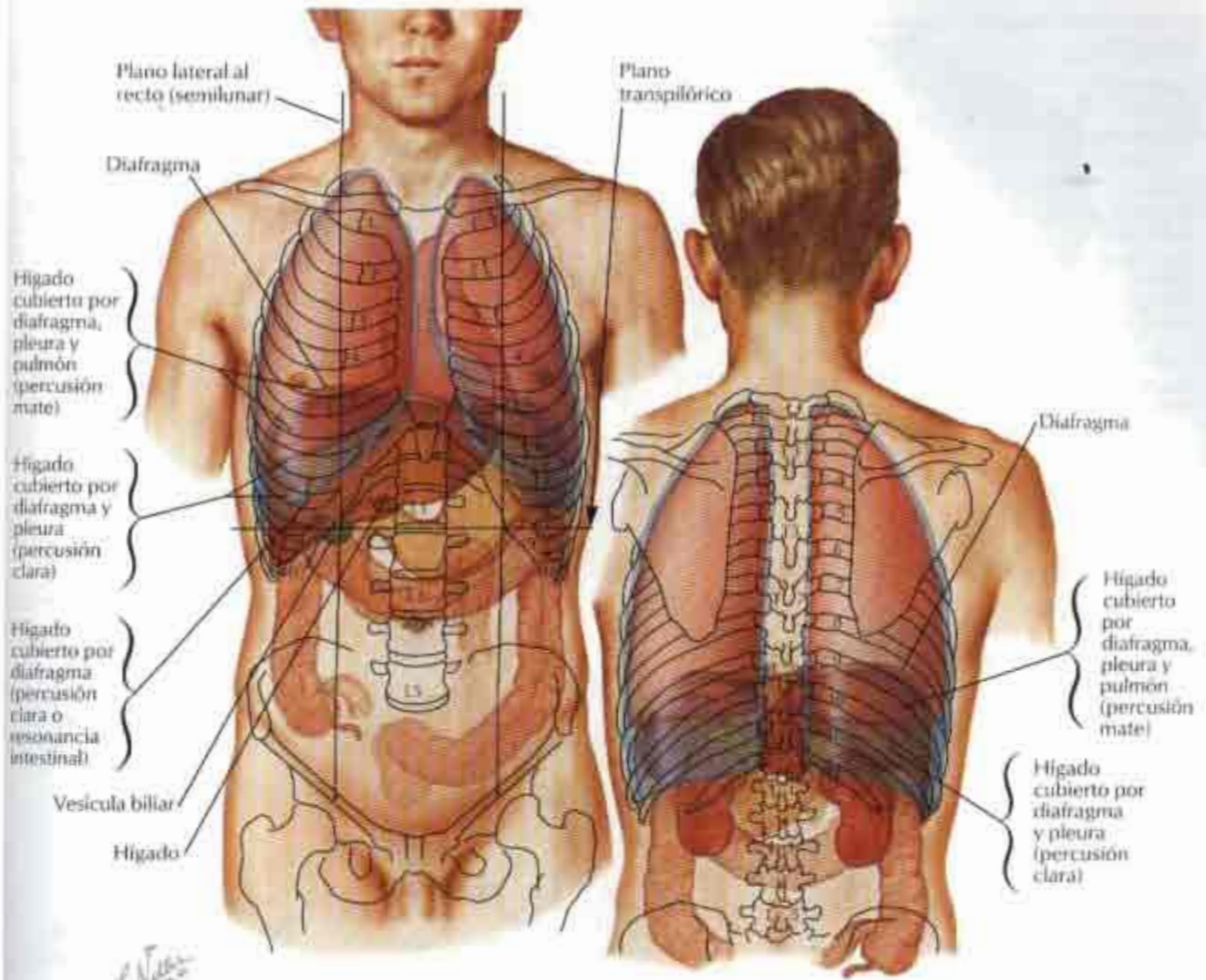


Incurvado hacia el lado derecho

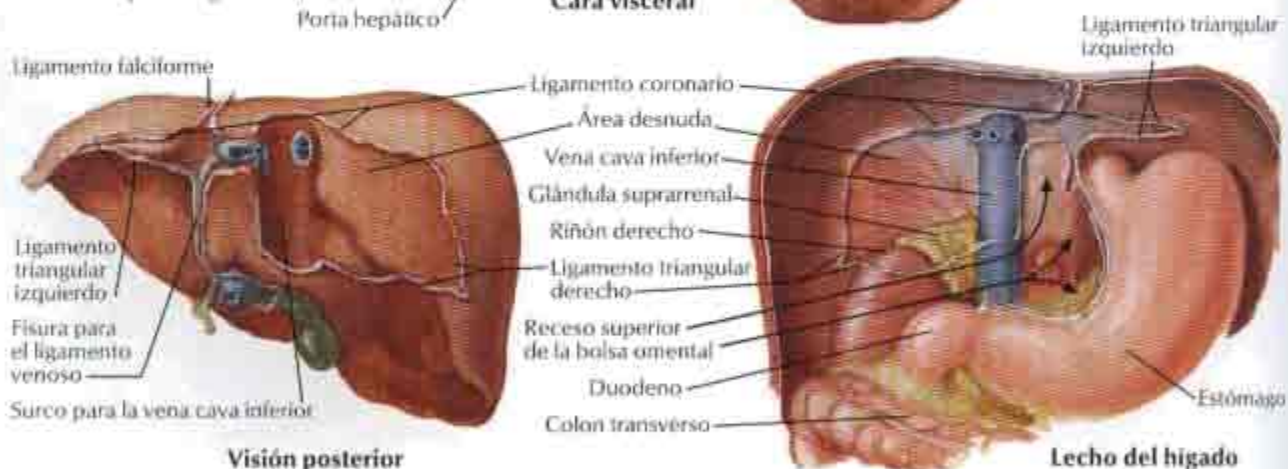
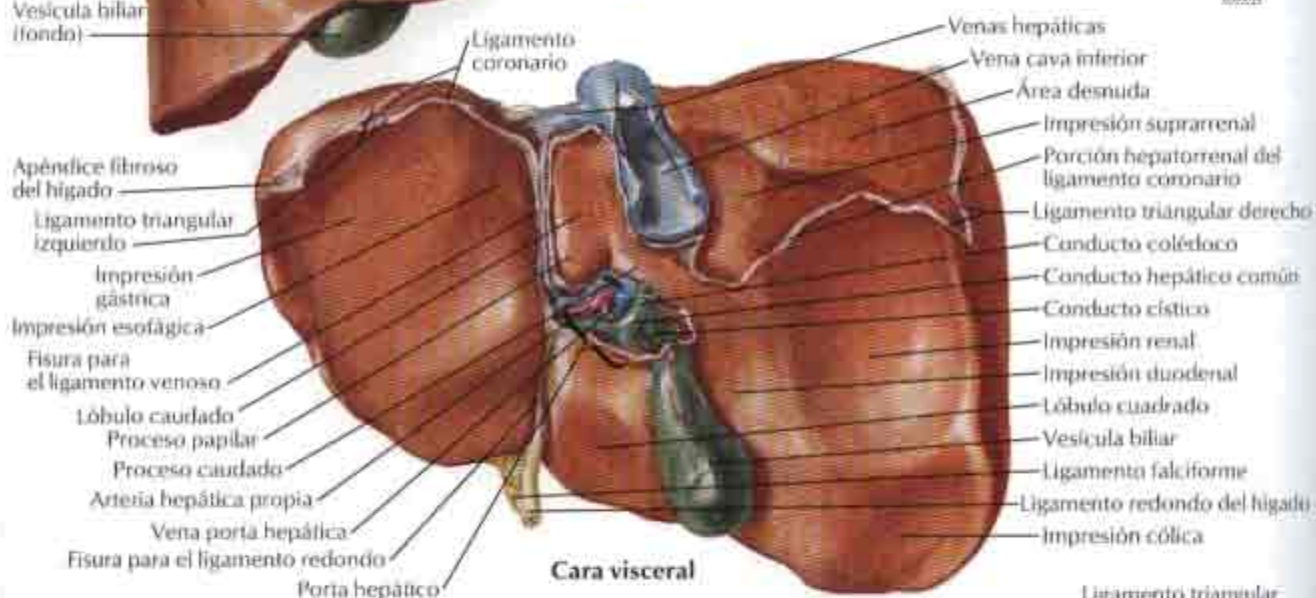
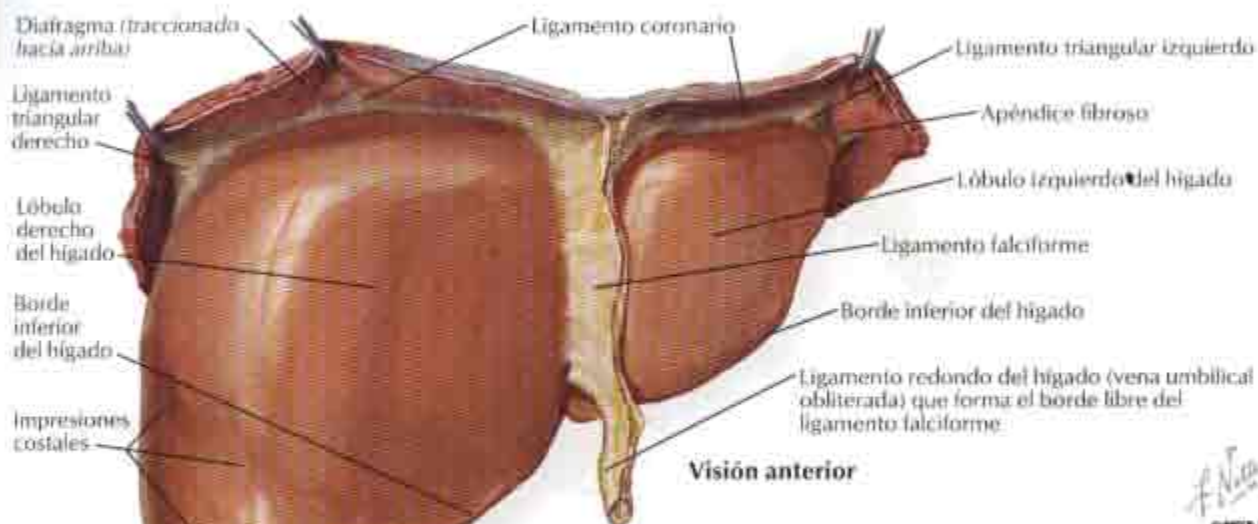


Ascendente hacia el interior del abdomen

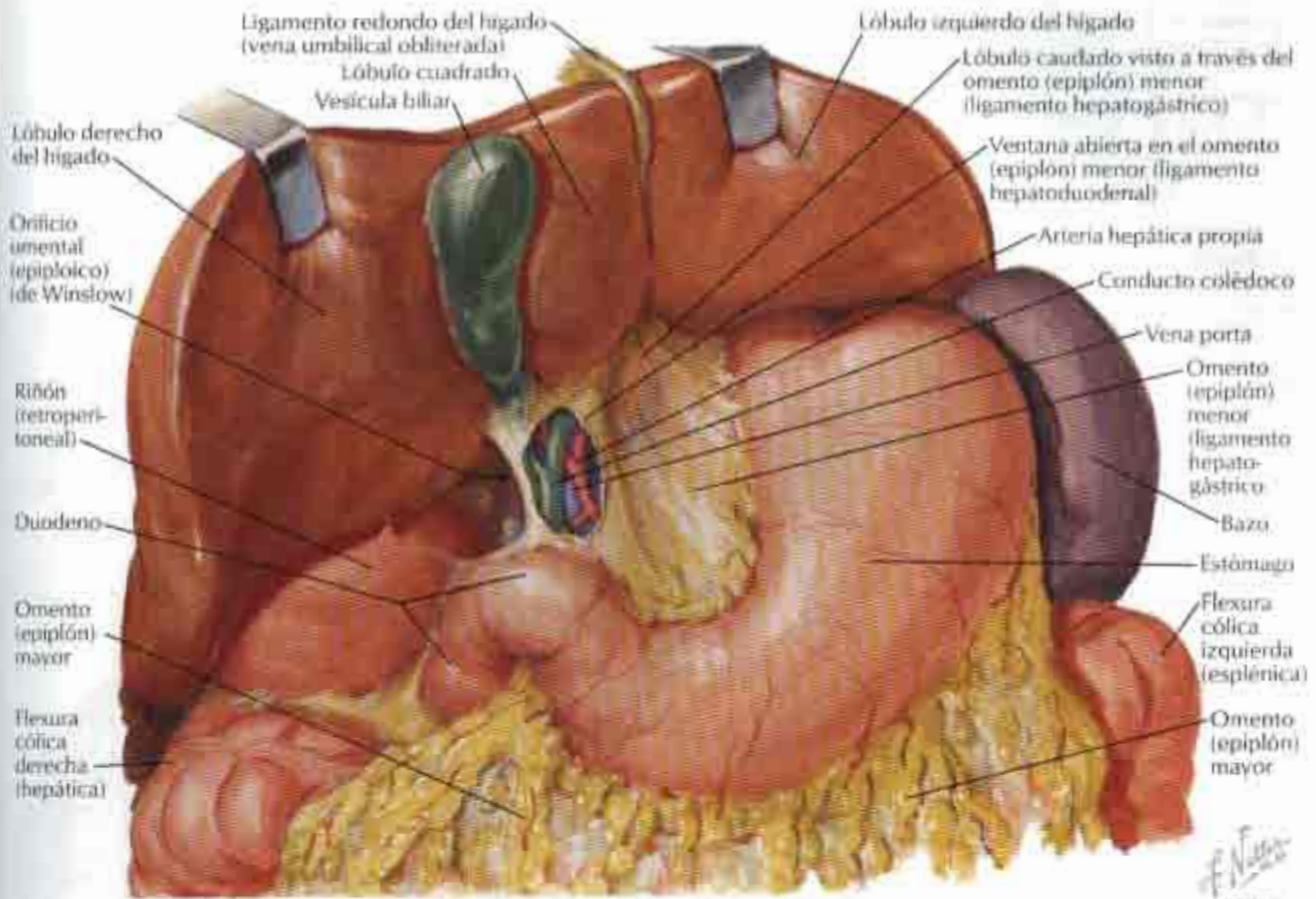
Topografía del hígado



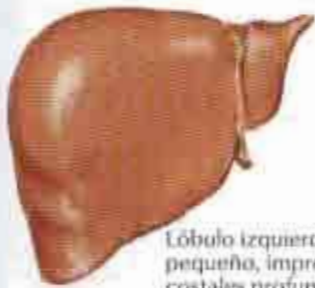
Caras y lecho del hígado



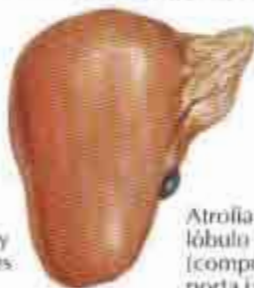Hígado in situ y variaciones en su forma



Variaciones en la forma del hígado



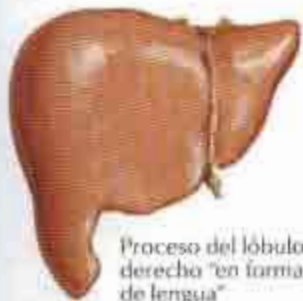Lóbulo izquierdo muy pequeño, impresiones costales profundas



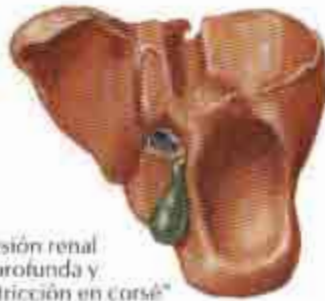Atrófia completa del lóbulo izquierdo (compresión de la vena porta izquierda)



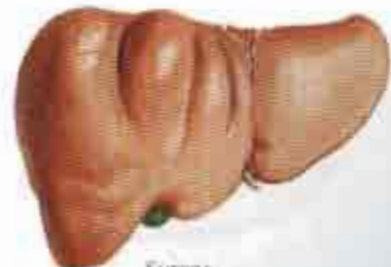Hígado transverso, "en forma de silla de montar", lóbulo izquierdo relativamente grande



Proceso del lóbulo derecho "en forma de lengua"

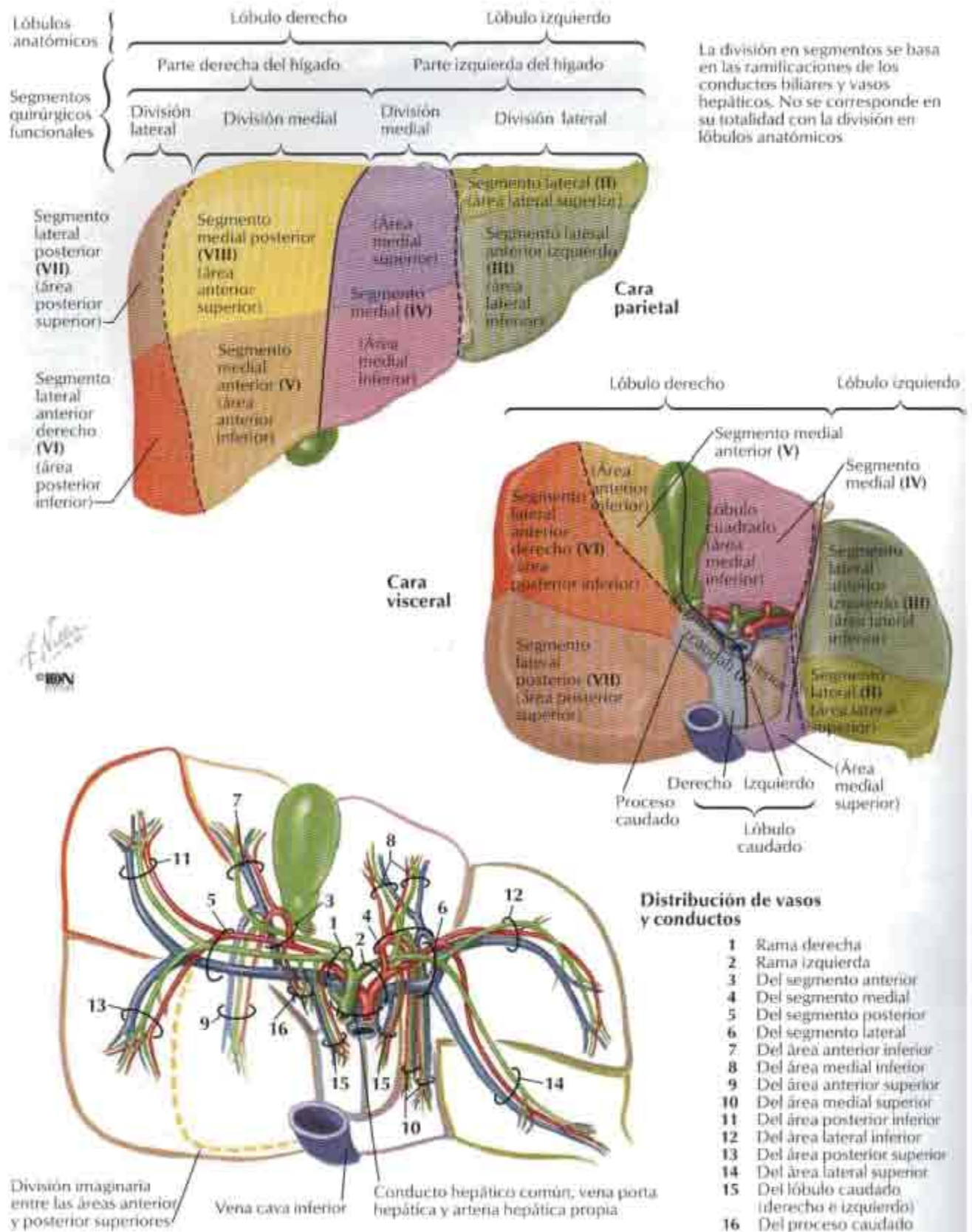


Impresión renal muy profunda y "constricción en corsé"

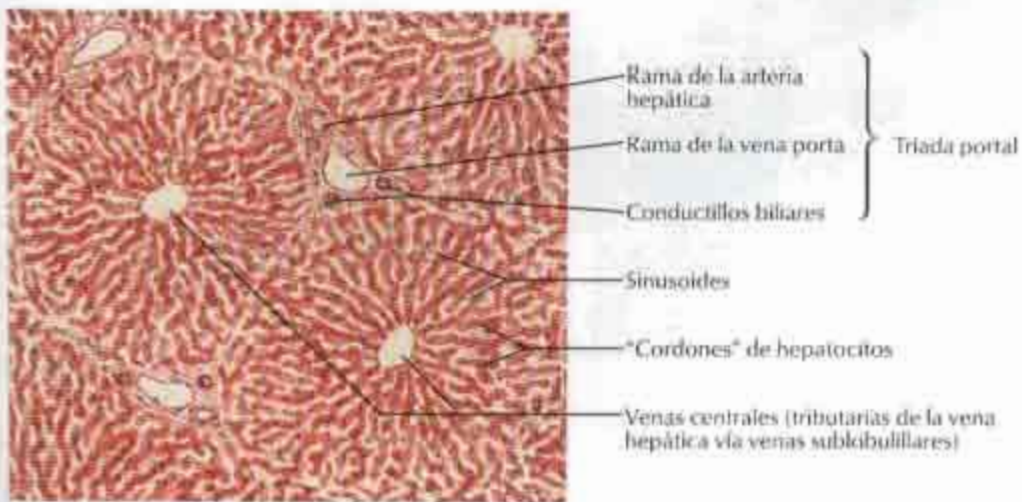
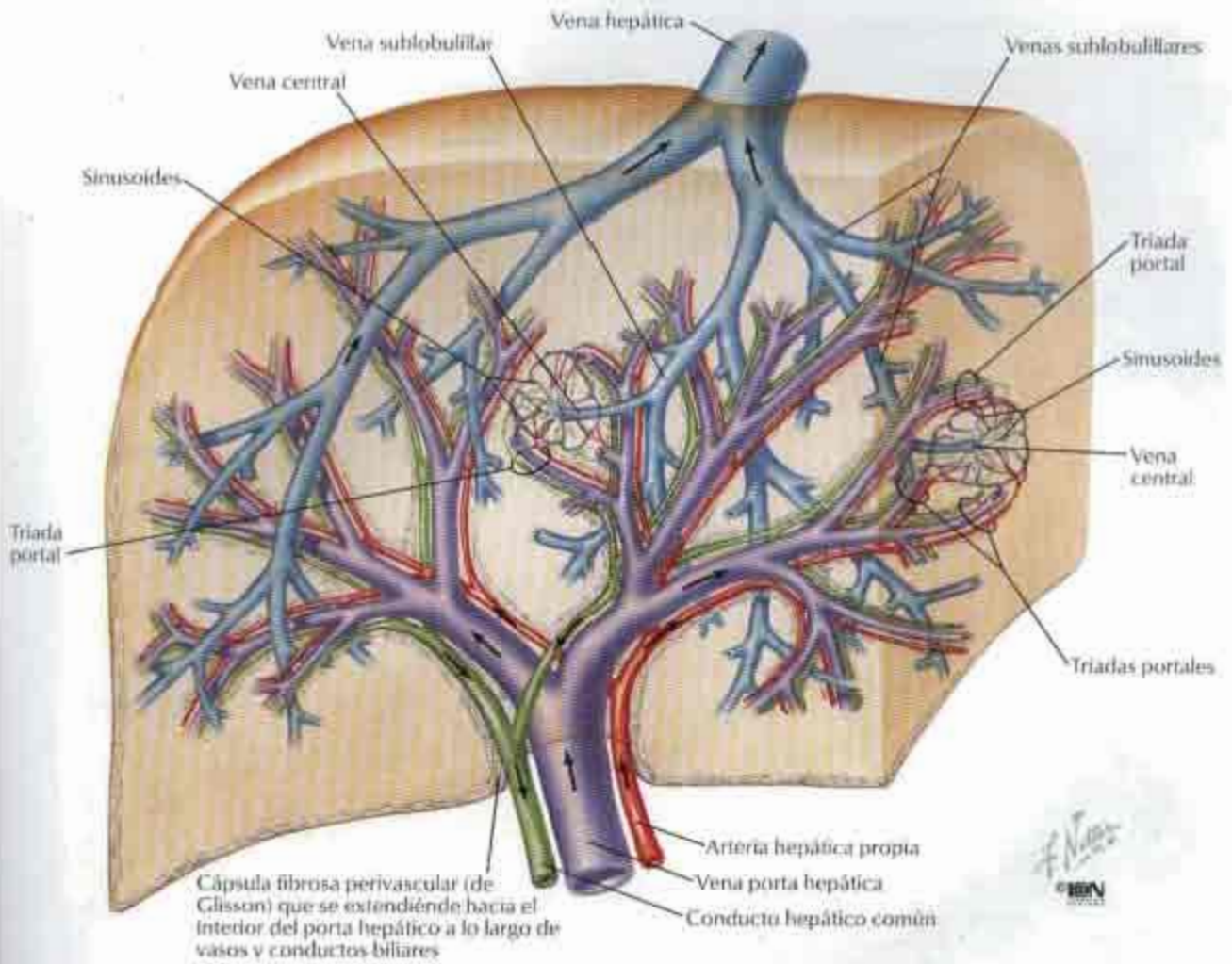


Surcos diafragmáticos

Segmentos y lobulillos hepáticos: distribución de vasos y conductos

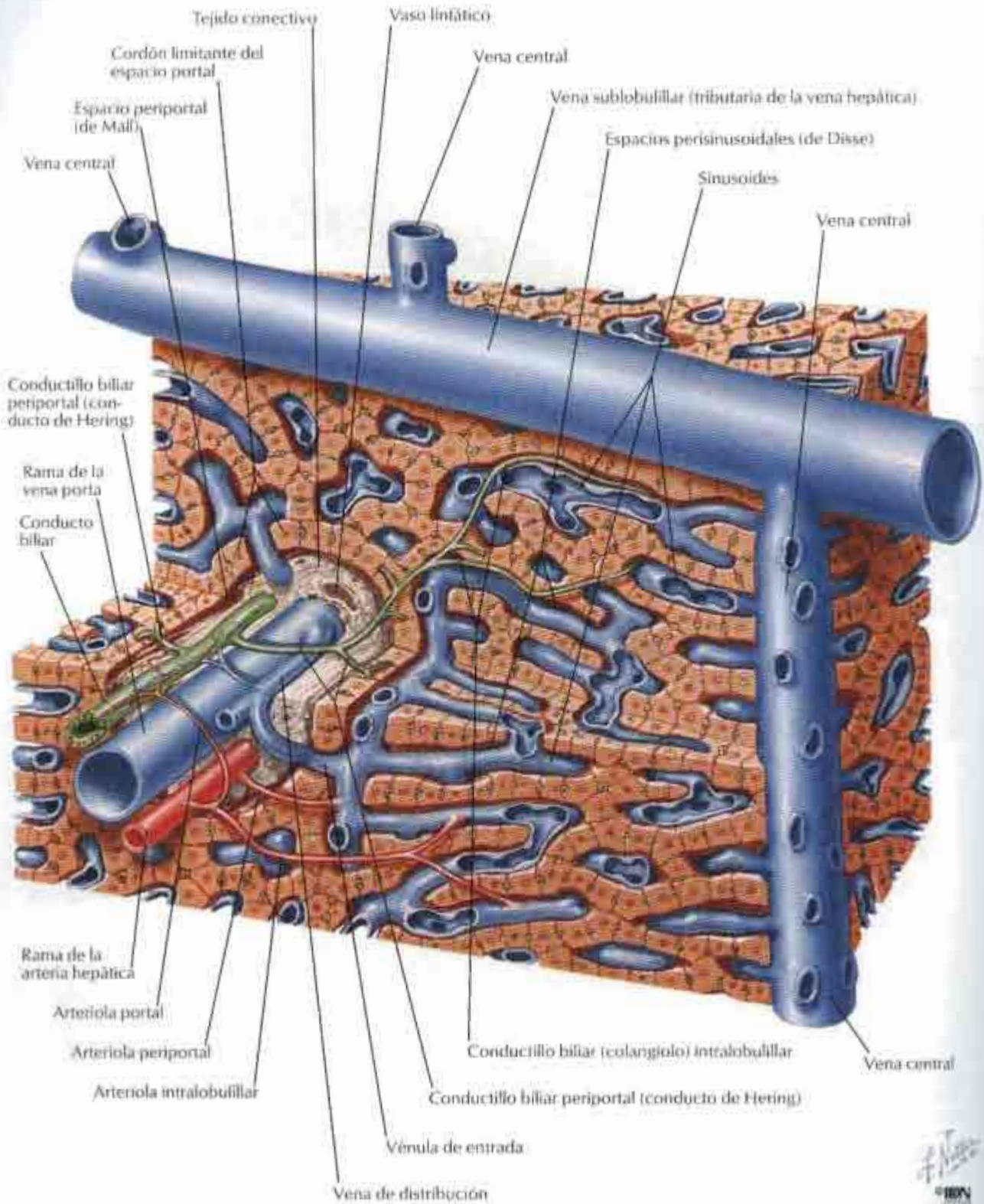


Sistemas vascular y de conductos intrahepáticos

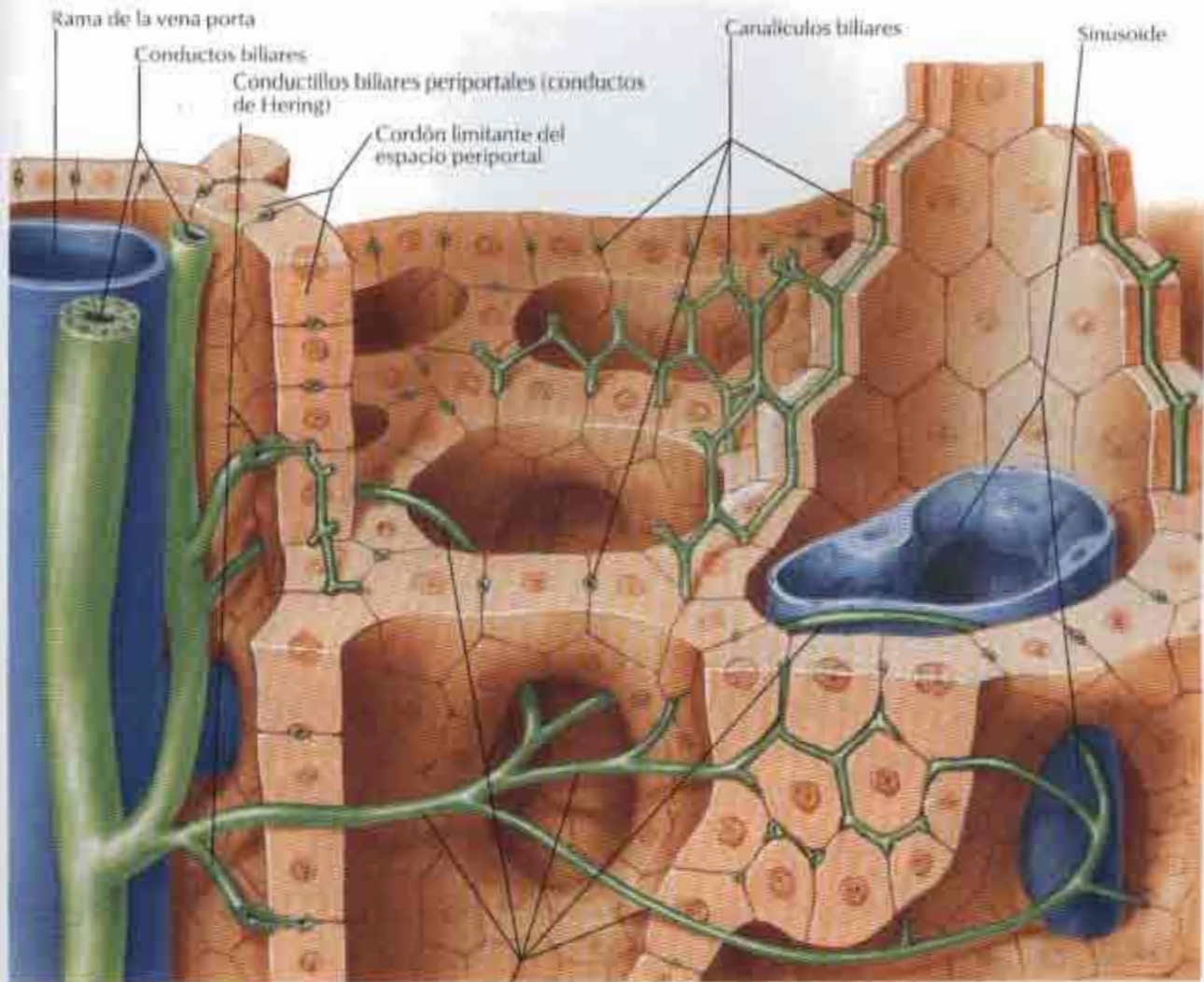


Patrón lobulillar normal del hígado

Estructura del hígado: esquema

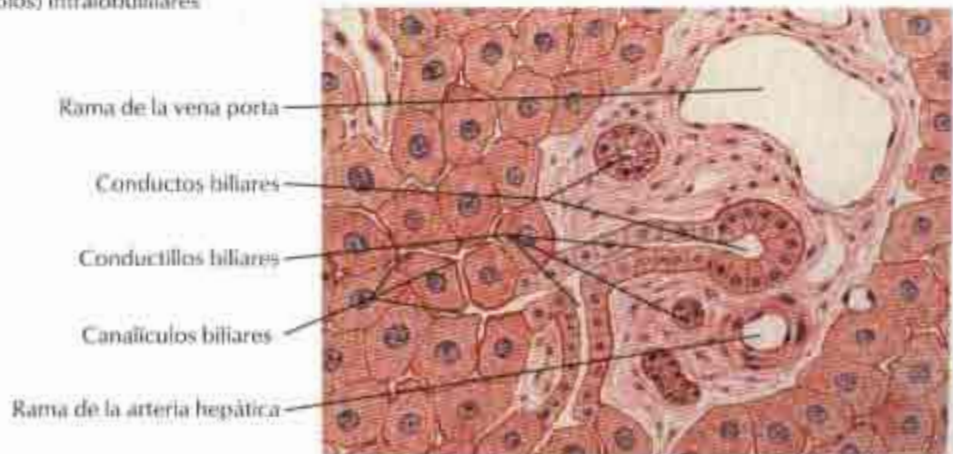


Sistema biliar intrahepático: esquema



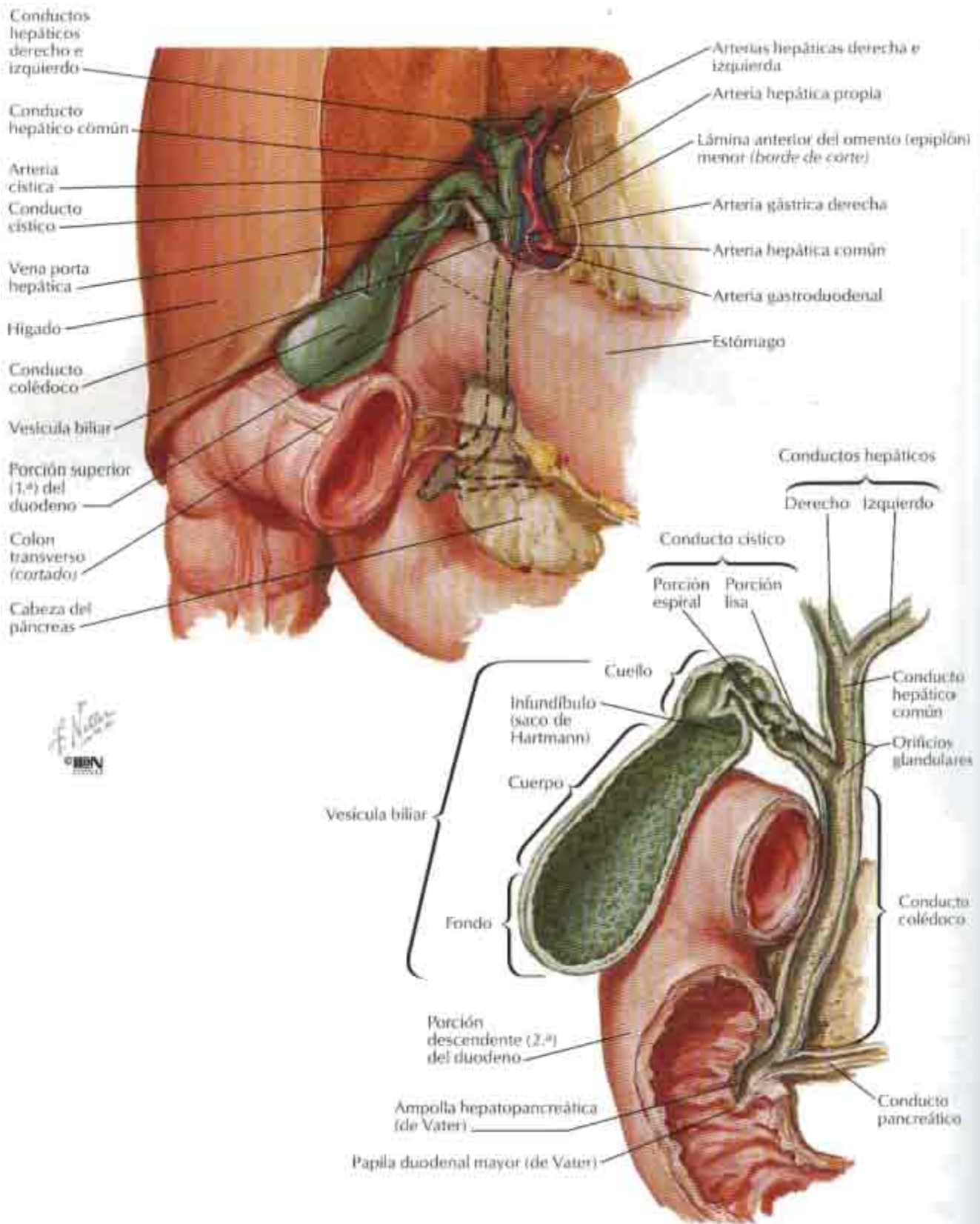
Conductillos biliares (colangiolo) intralobulillares

Nota: en la ilustración superior, los canalículos biliares aparecen como estructuras con paredes propias. No obstante, como se muestra en la sección histológica a la derecha, los límites de los canalículos son actualmente una especialización de la superficie de las membranas de las células parenquimatosas hepáticas contiguas.



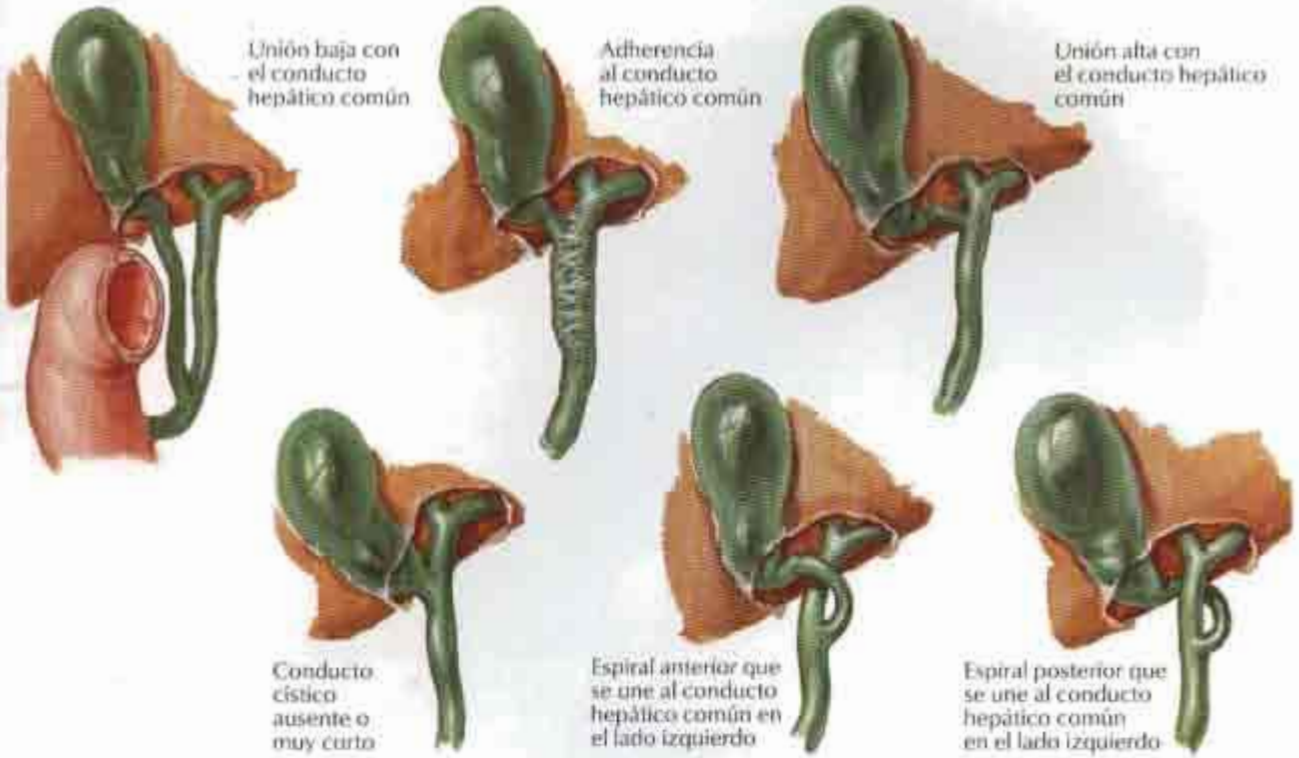
Sección a bajo aumento del hígado

Vesícula biliar y conductos biliares extrahepáticos

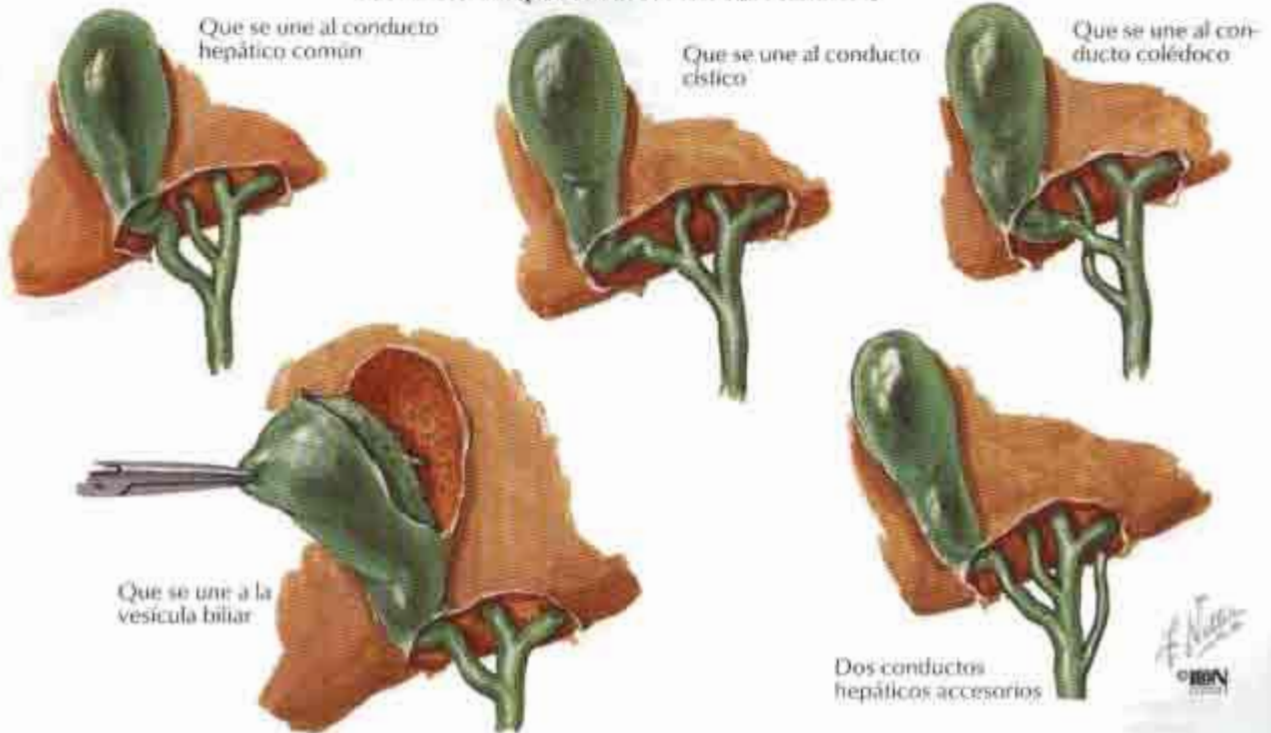


Variaciones en los conductos cístico y hepáticos

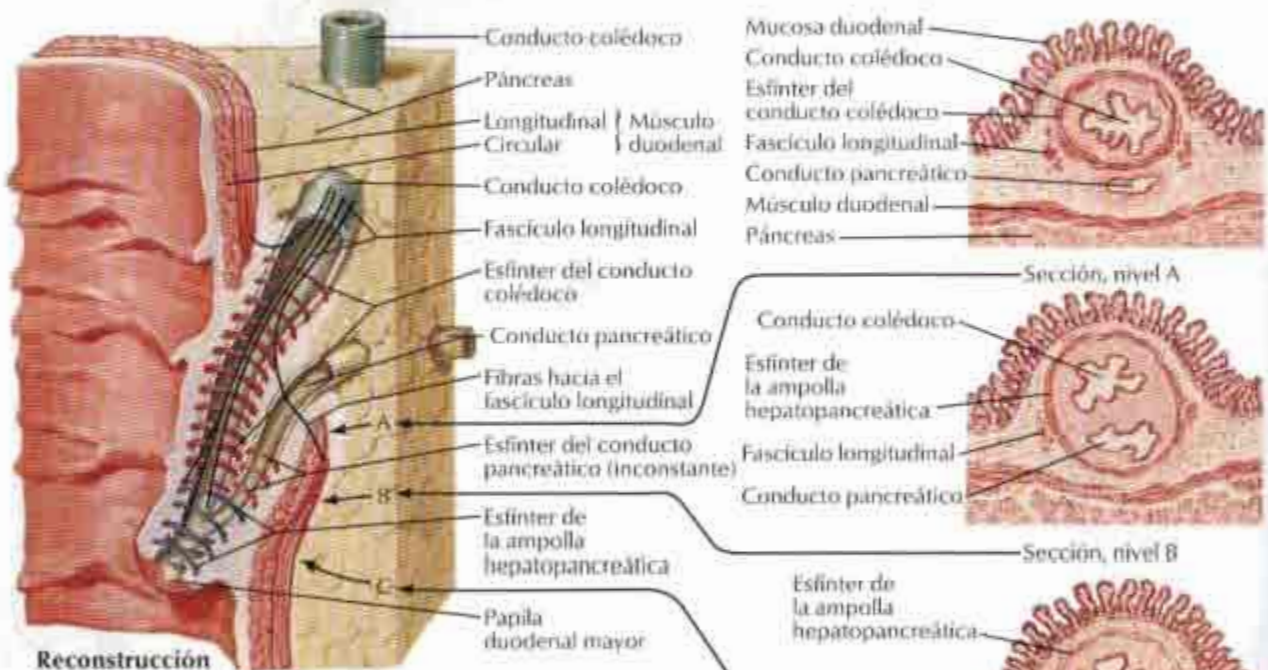
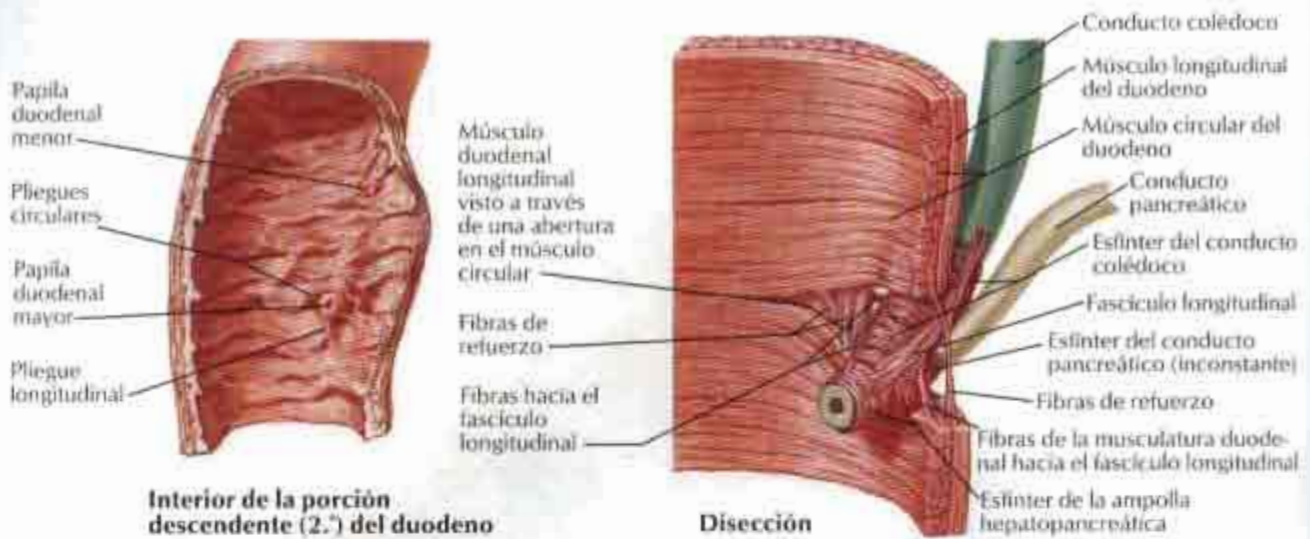
Variaciones en el conducto cístico



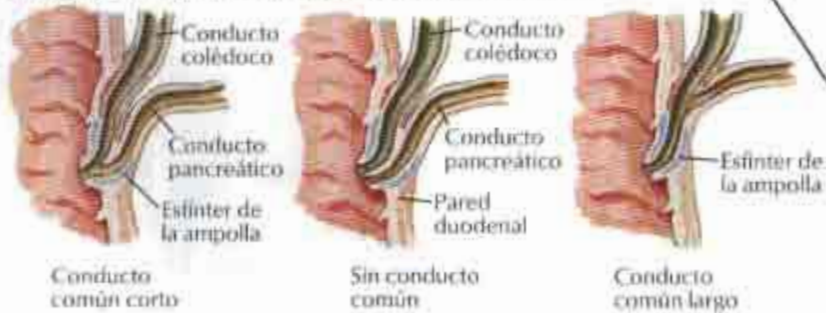Conductos hepáticos accesorios (aberrantes)



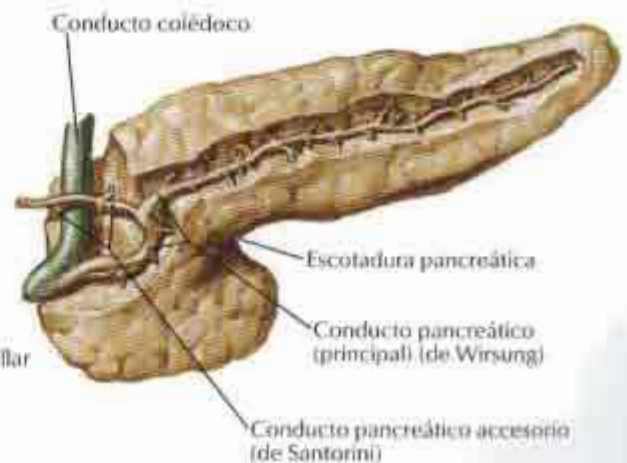
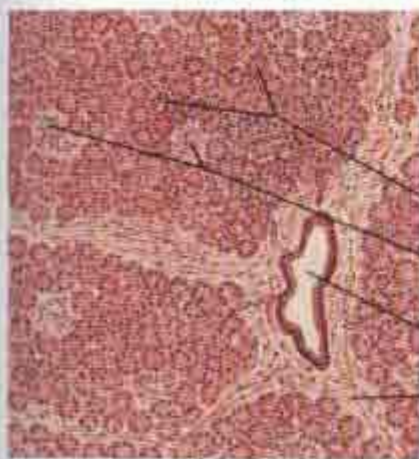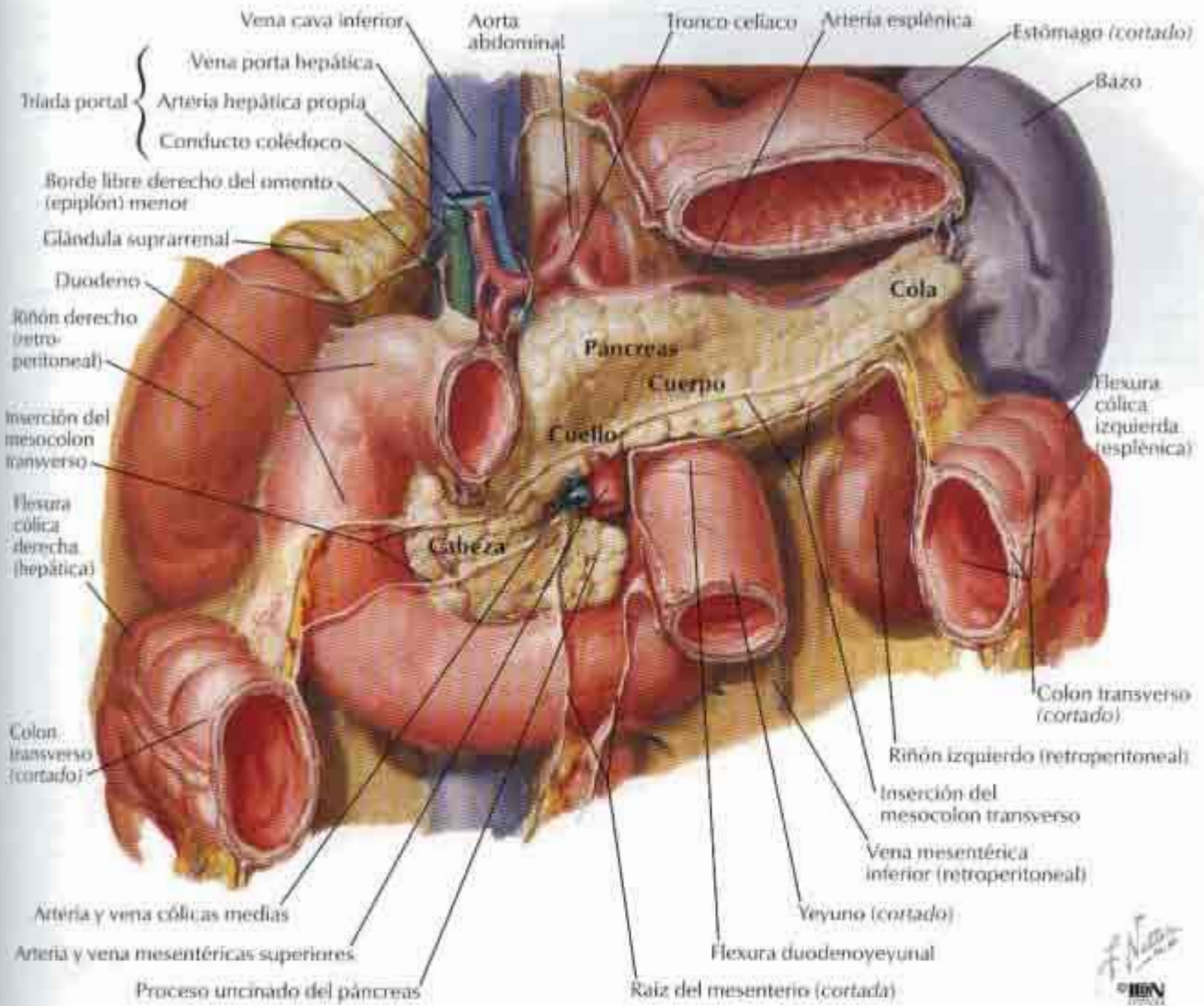
Unión del colédoco y el duodeno



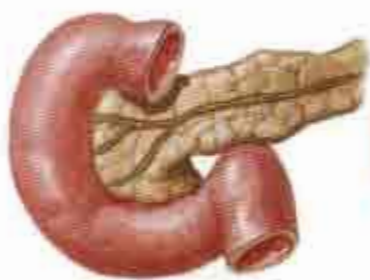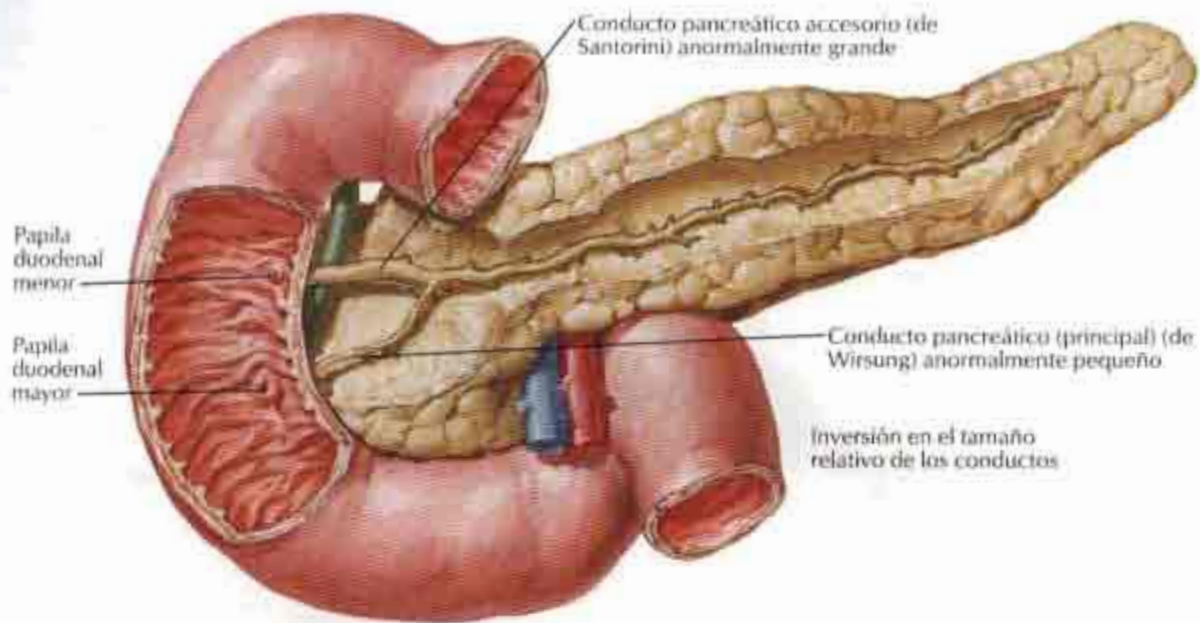
Variaciones en la unión de los conductos colédoco y pancreático



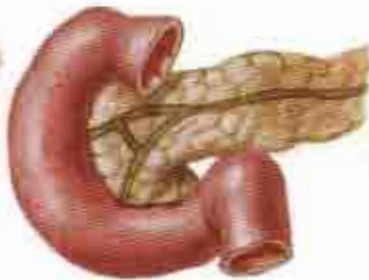F. Nolasco
© MDN



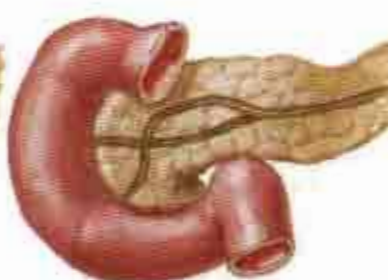Variaciones en los conductos pancreáticos



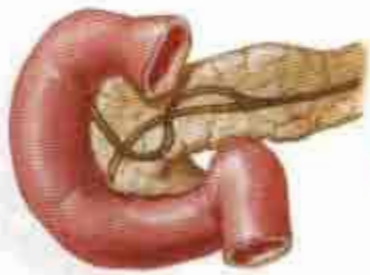Conducto pancreático accesorio (de Santorini) doble



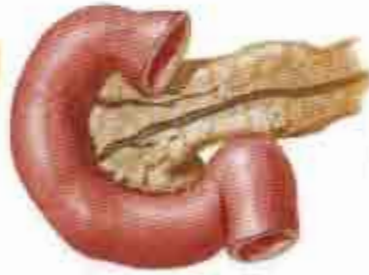Anastomosis entre los conductos



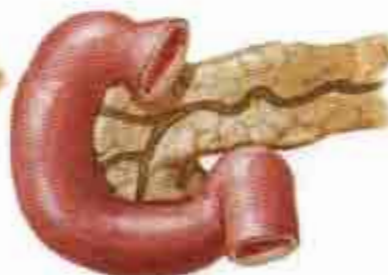Entrecruzamiento de los conductos



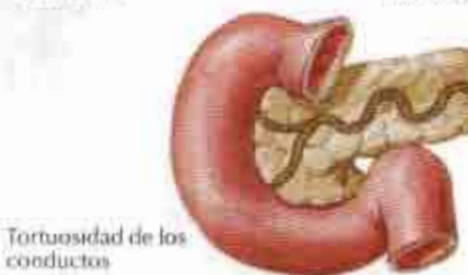Doble entrecruzamiento de los conductos



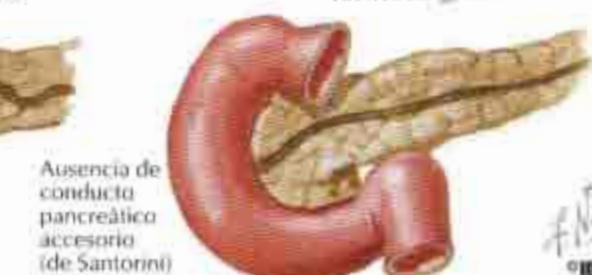Falta de comunicación entre los conductos



Conducto pancreático (principal) (de Wirsung) doble

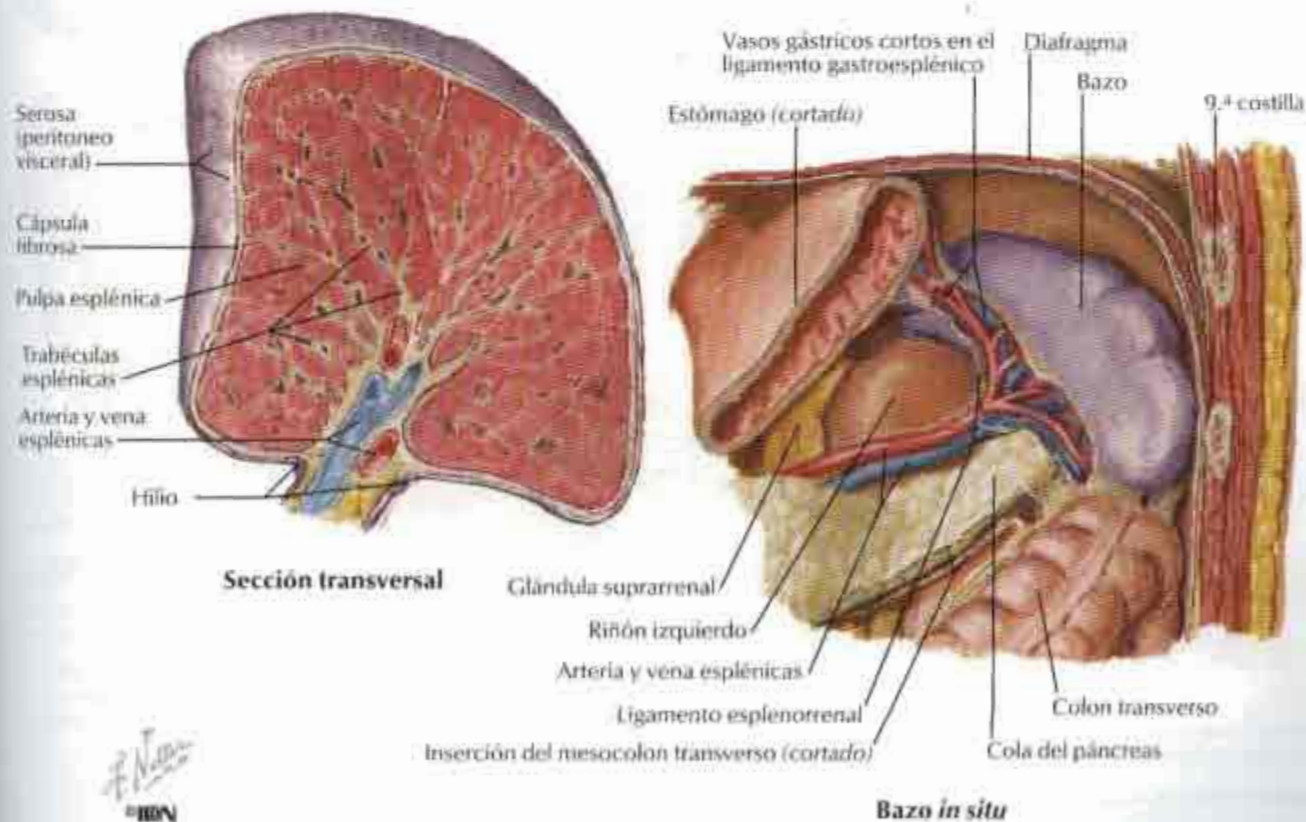
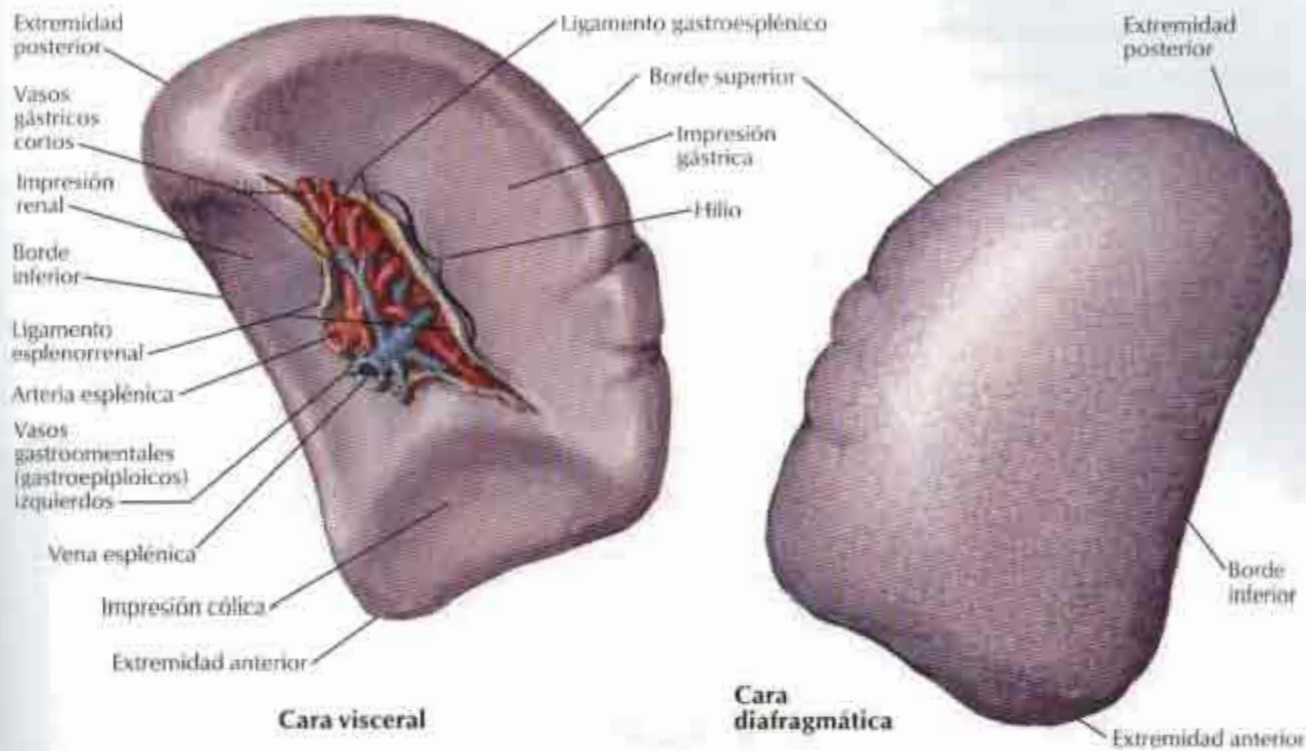


Tortuosidad de los conductos

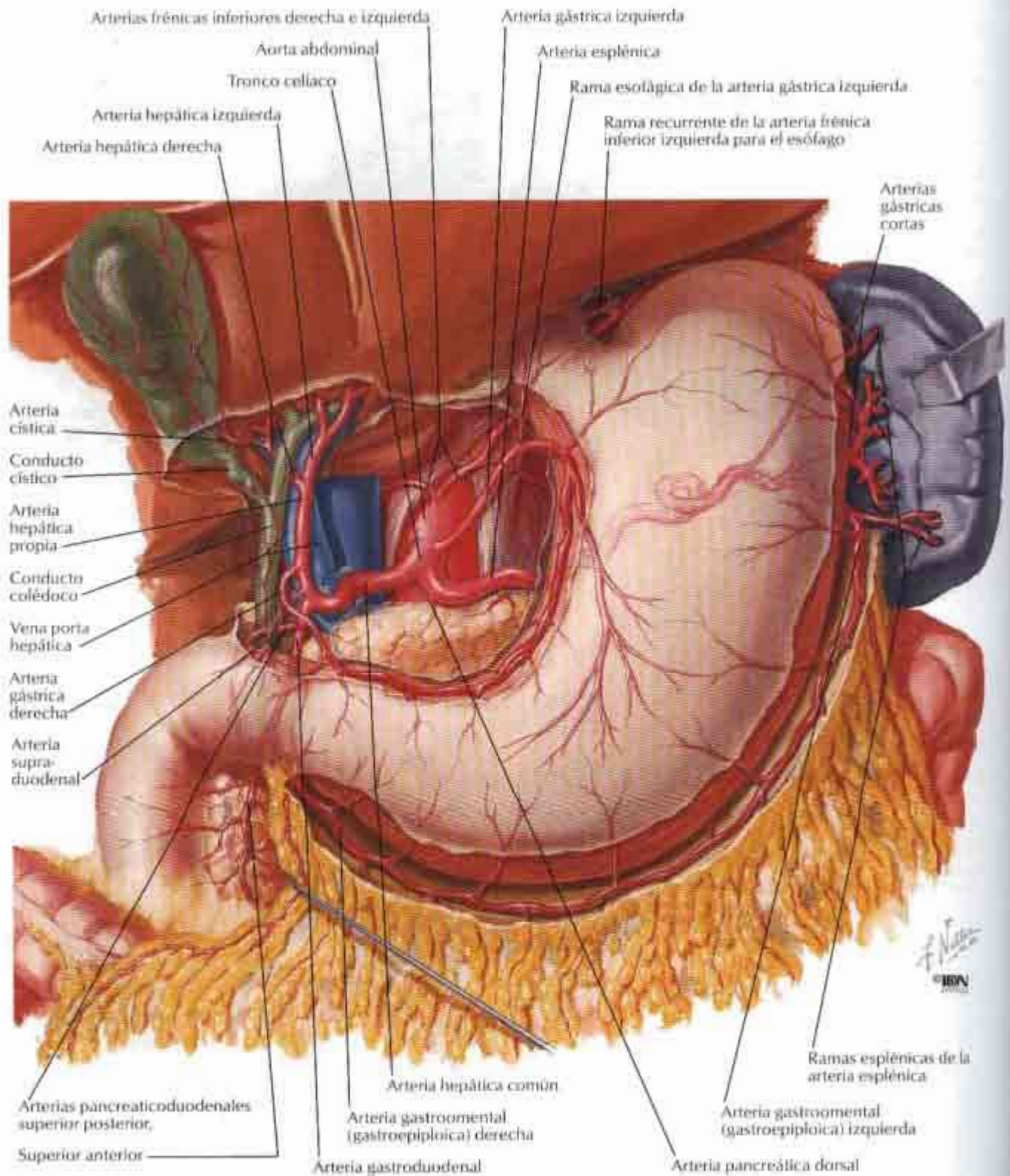


Ausencia de conducto pancreático accesorio (de Santorini)

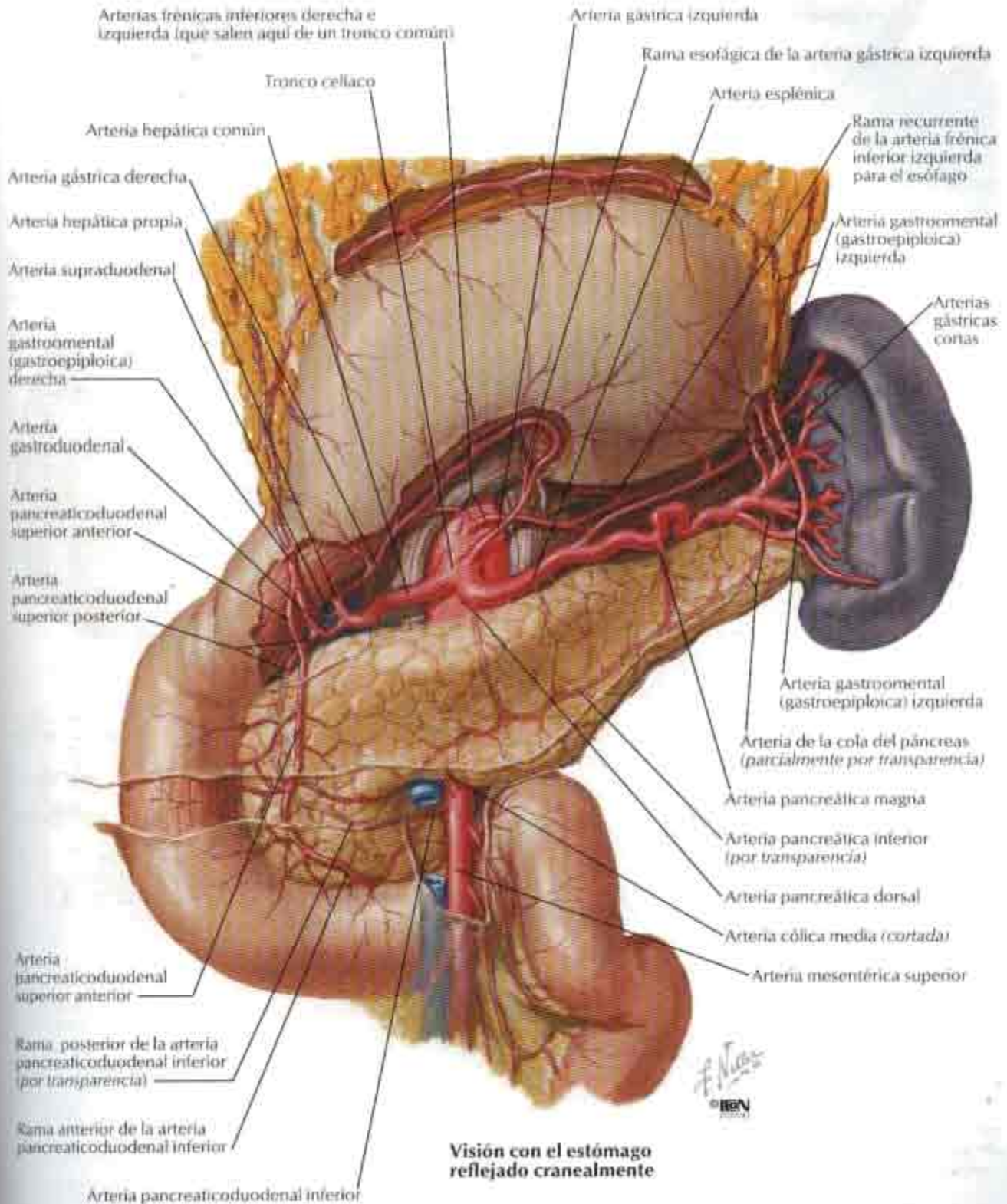
F. Nolasco
© IBERO
MEXICO



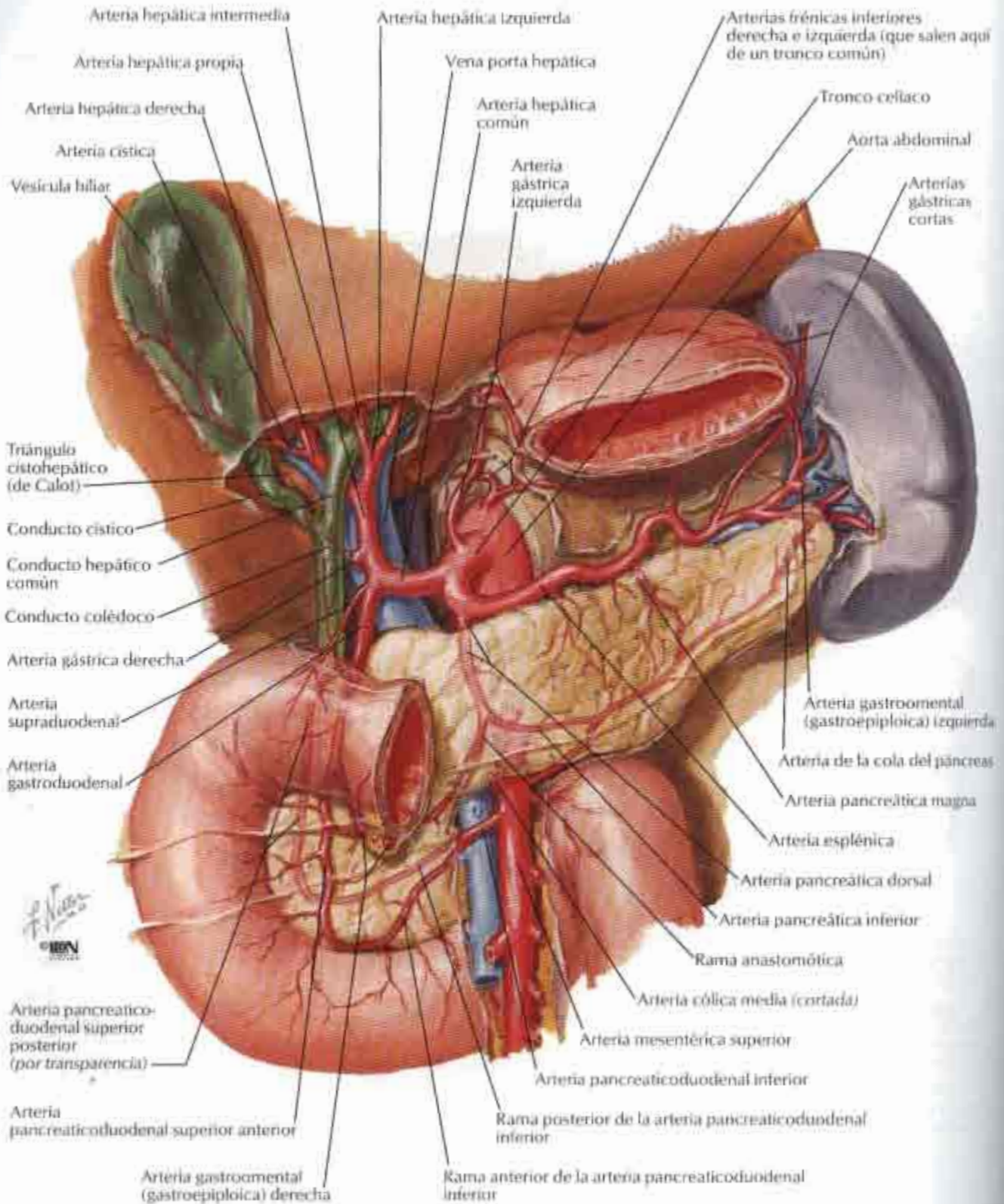
Arterias del estómago, hígado y bazo



Arterias del estómago, duodeno, páncreas y bazo

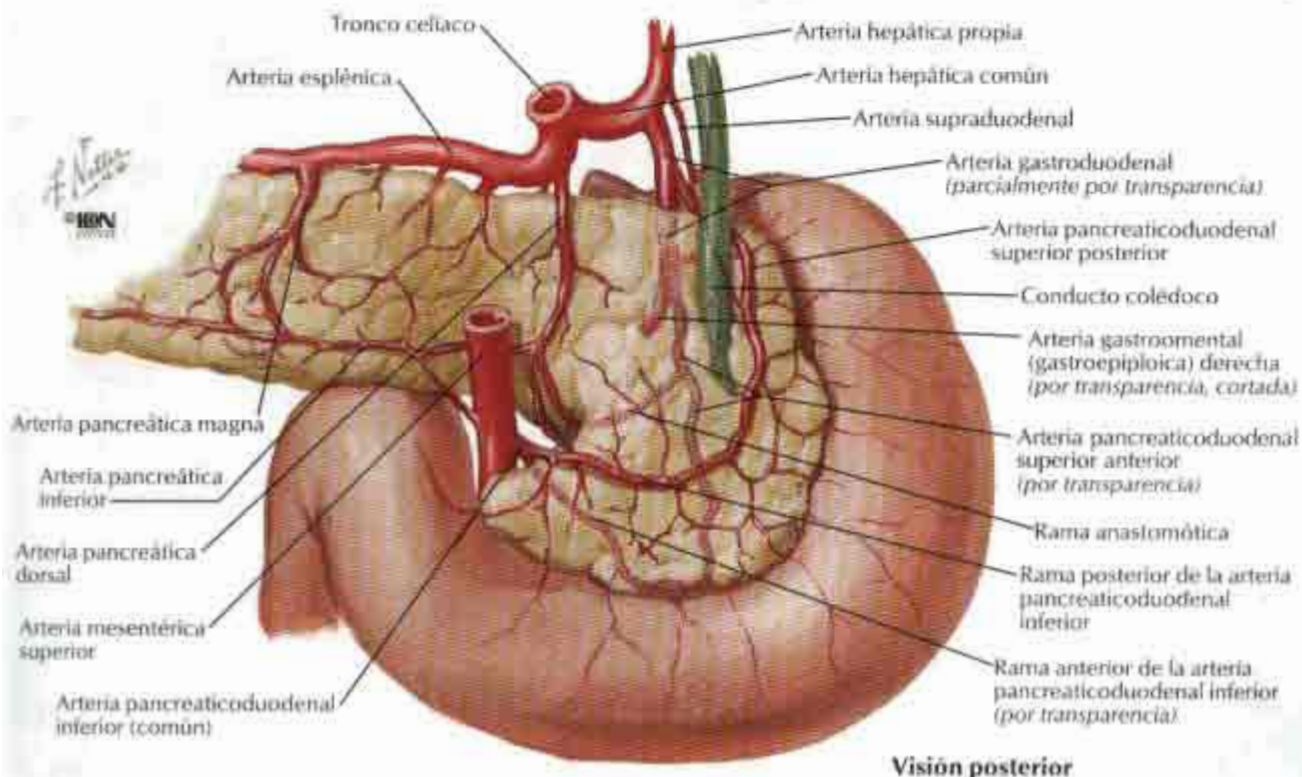
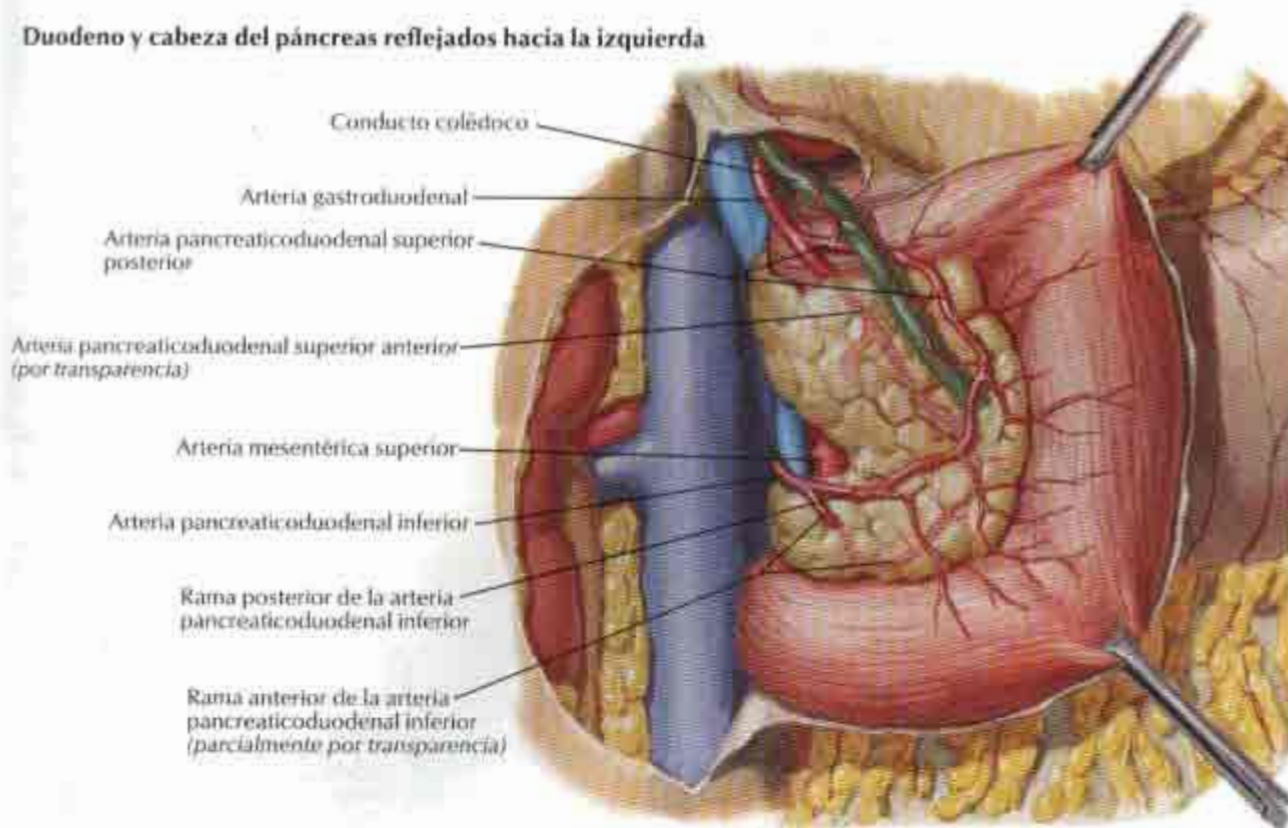


Arterias del hígado, páncreas, duodeno y bazo



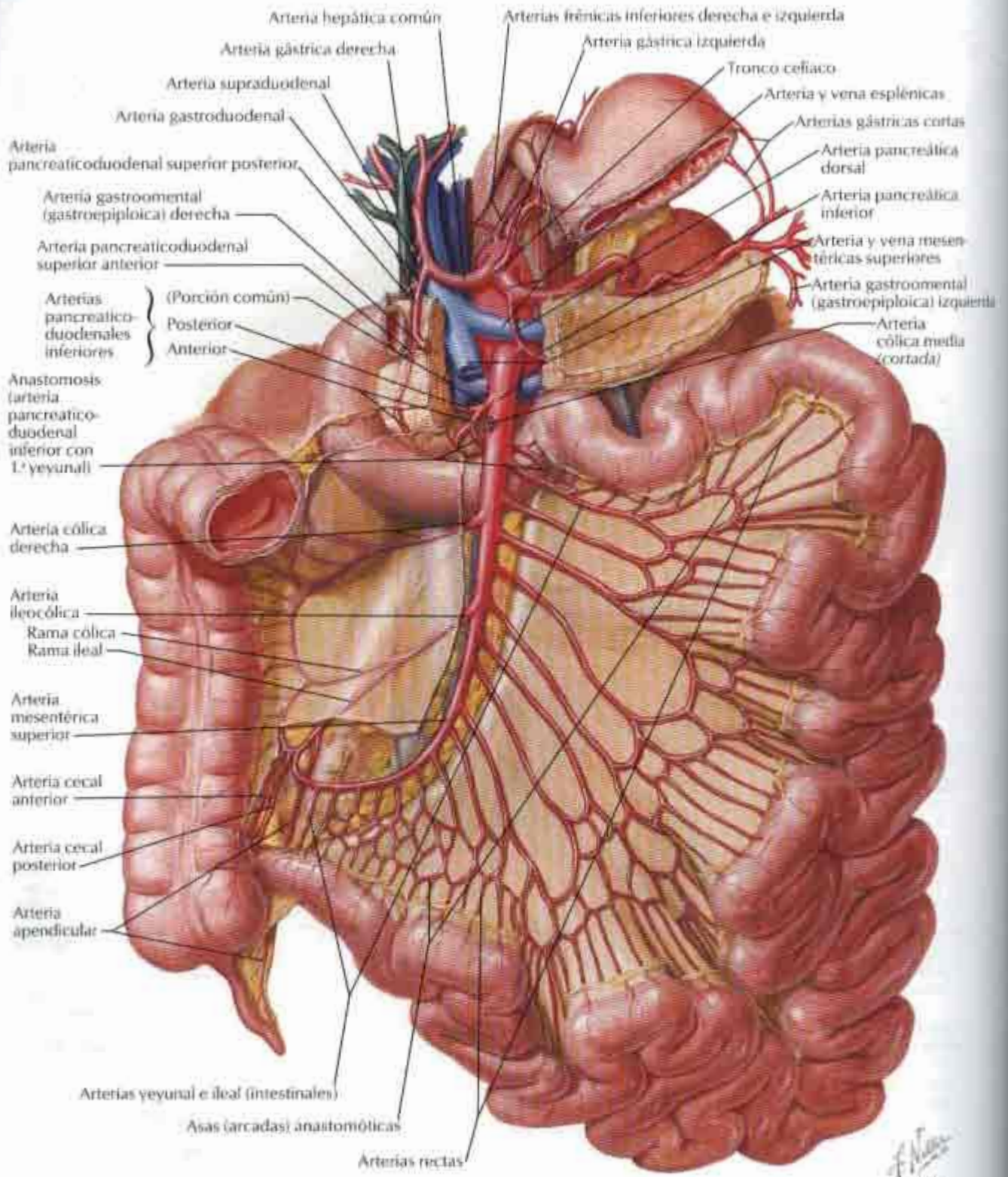
Arterias del duodeno y cabeza del páncreas

Duodeno y cabeza del páncreas reflejados hacia la izquierda



Visión posterior

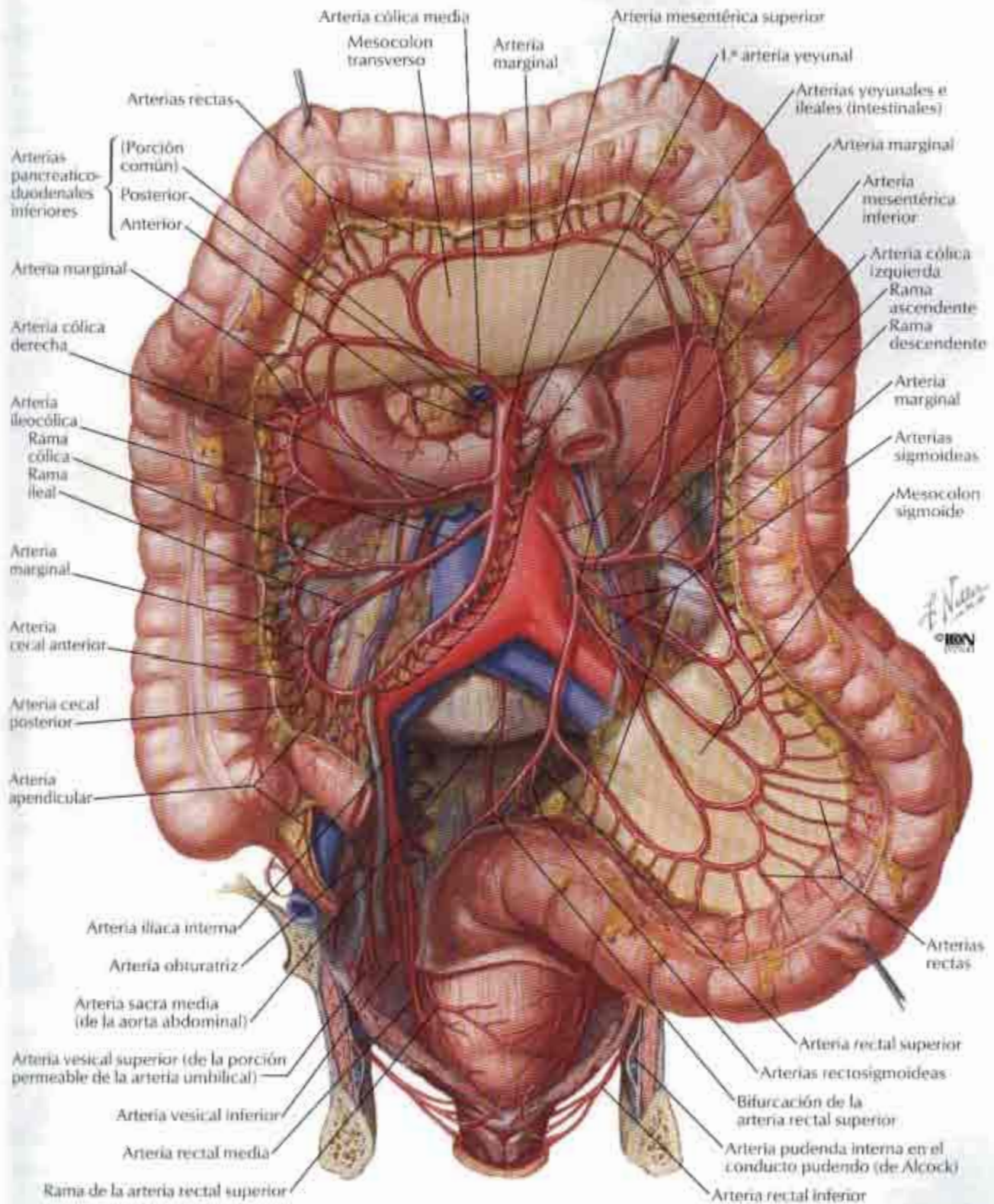
Arterias del intestino delgado



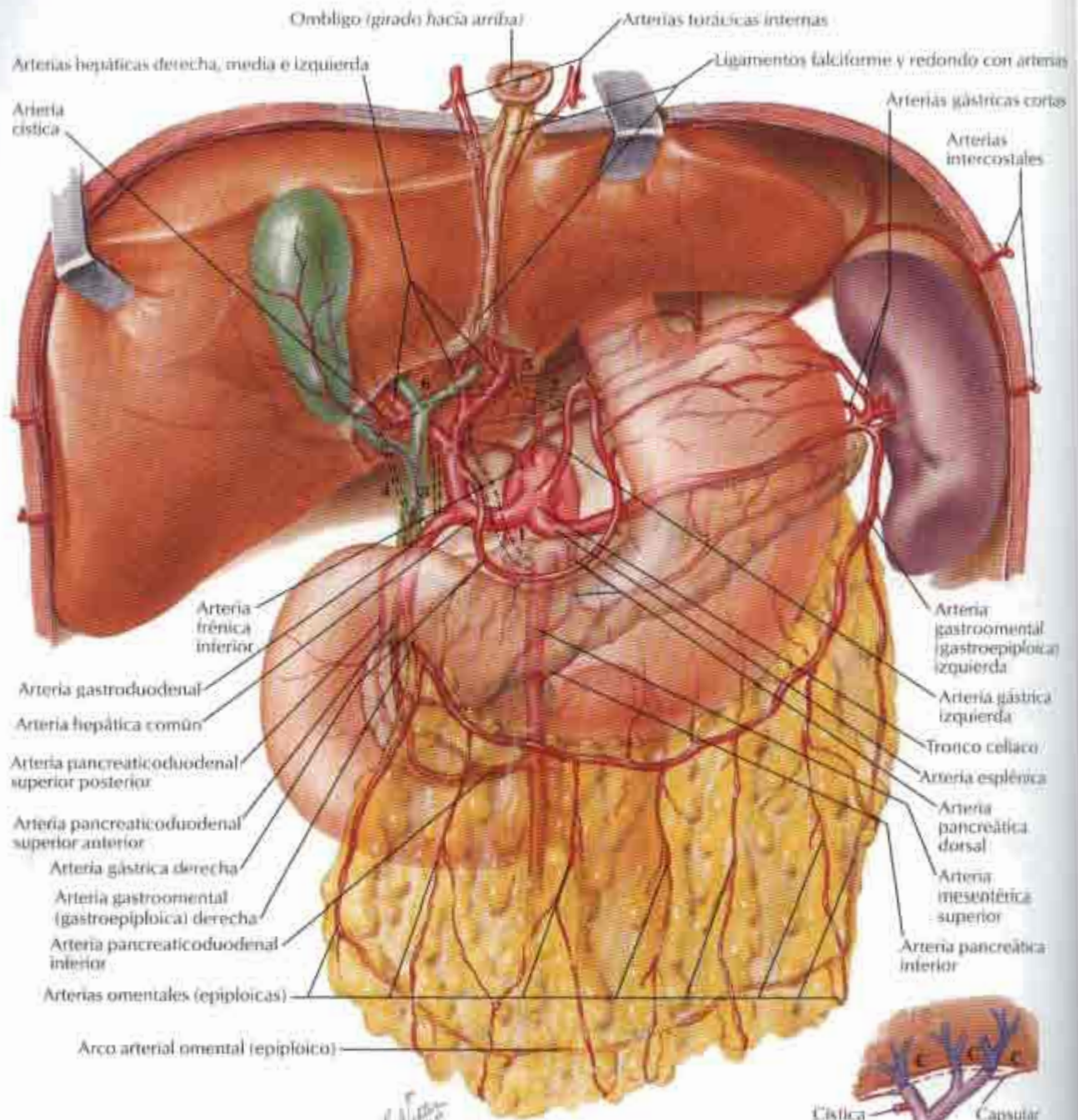
F. Netter
© H&N

Arterias del intestino grueso

PARA ARTERIAS DEL RECTO VÉASE TAMBIÉN LÁMINA 369



Variaciones arteriales y vascularización colateral del hígado y vesícula biliar

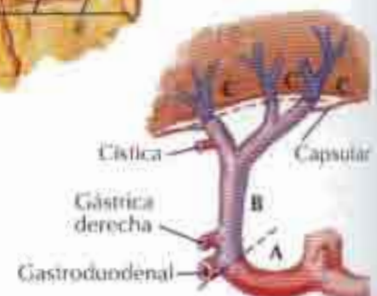


Arterias accesorias o reposicionadas

1. Hepática derecha o común
2. Hepática izquierda
3. Hepática derecha
4. Cística

Anastomosis de las arterias correspondientes

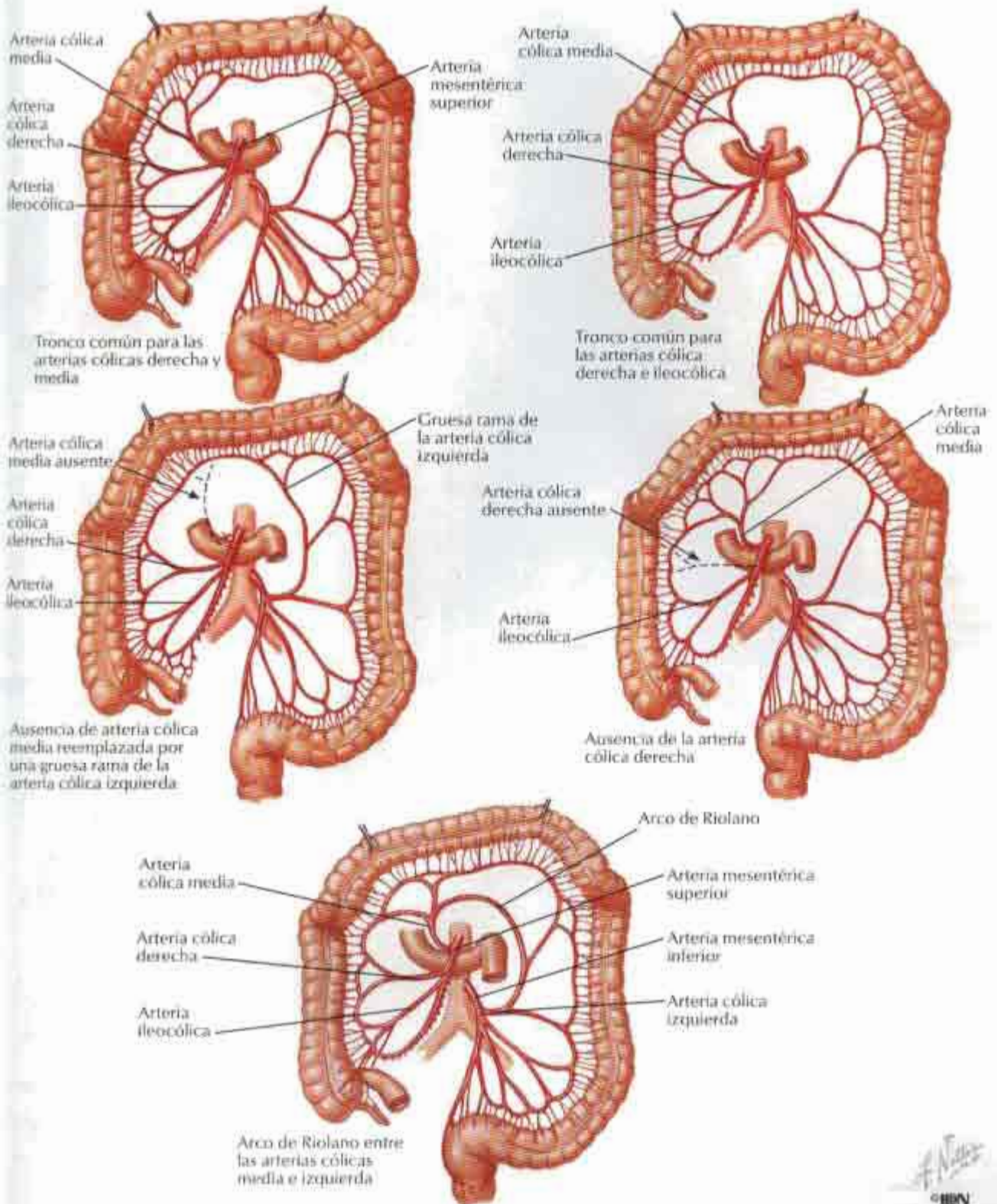
5. Frénica inferior ↔ Gástrica izquierda
6. Hepáticas derecha ↔ Izquierda



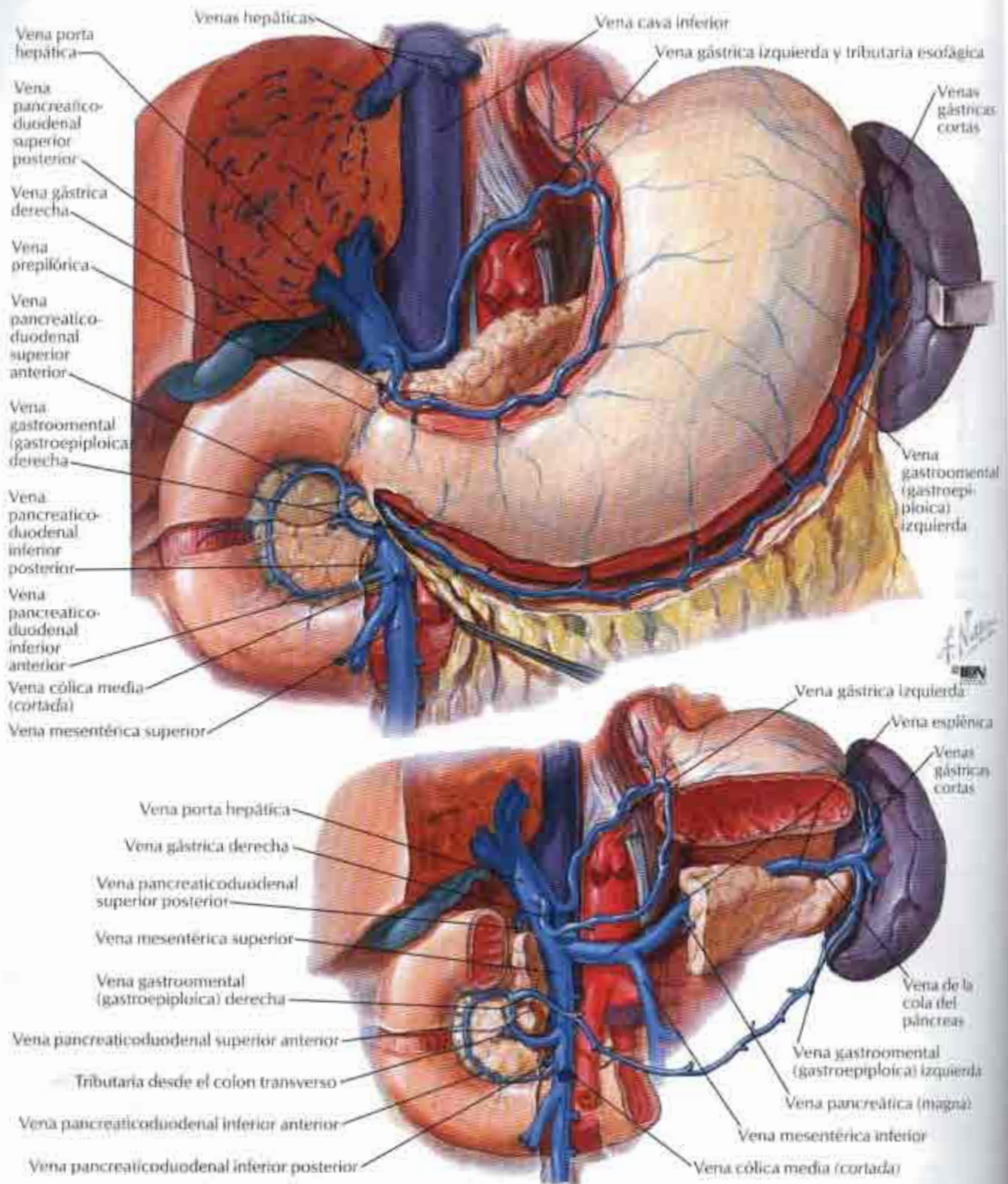
Efectos de la obstrucción de la arteria hepática

- A. Zona de protección relativa
- B. Zona de efectos dudosos
- C. Zona de infarto inevitable

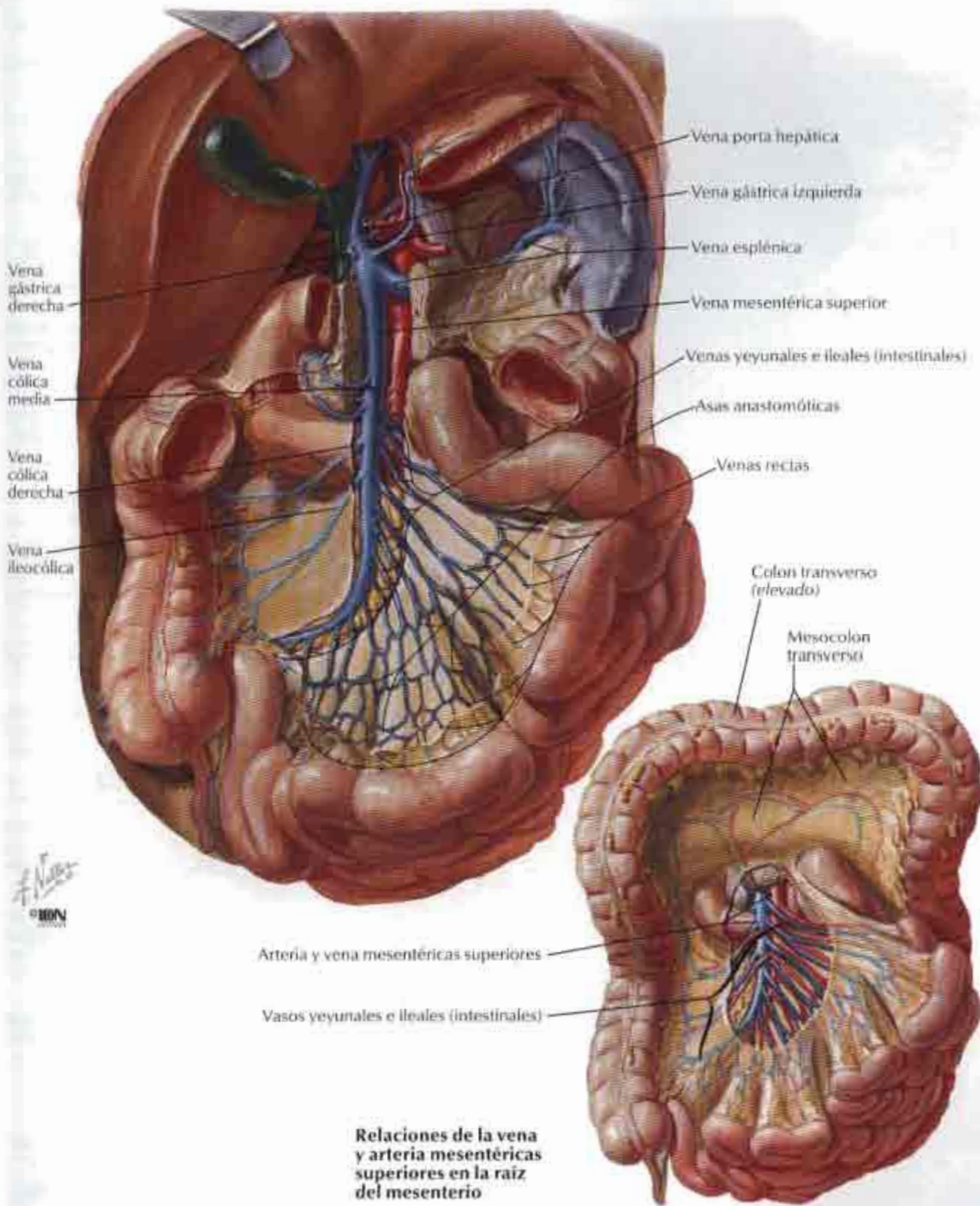
Variaciones en las arterias cólicas



Venas del estómago, duodeno, páncreas y bazo



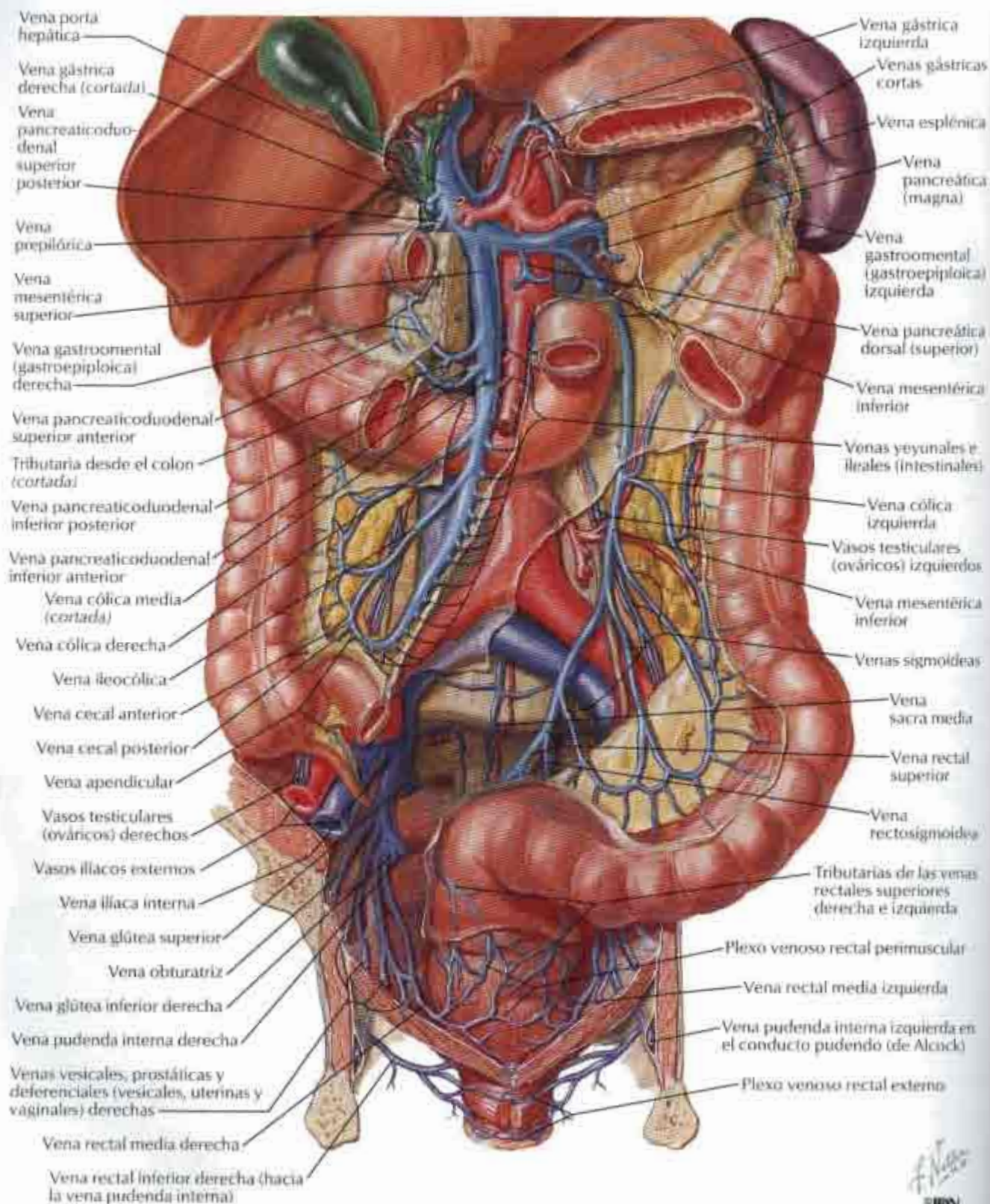
Venas del intestino delgado



Relaciones de la vena y arteria mesentéricas superiores en la raíz del mesenterio

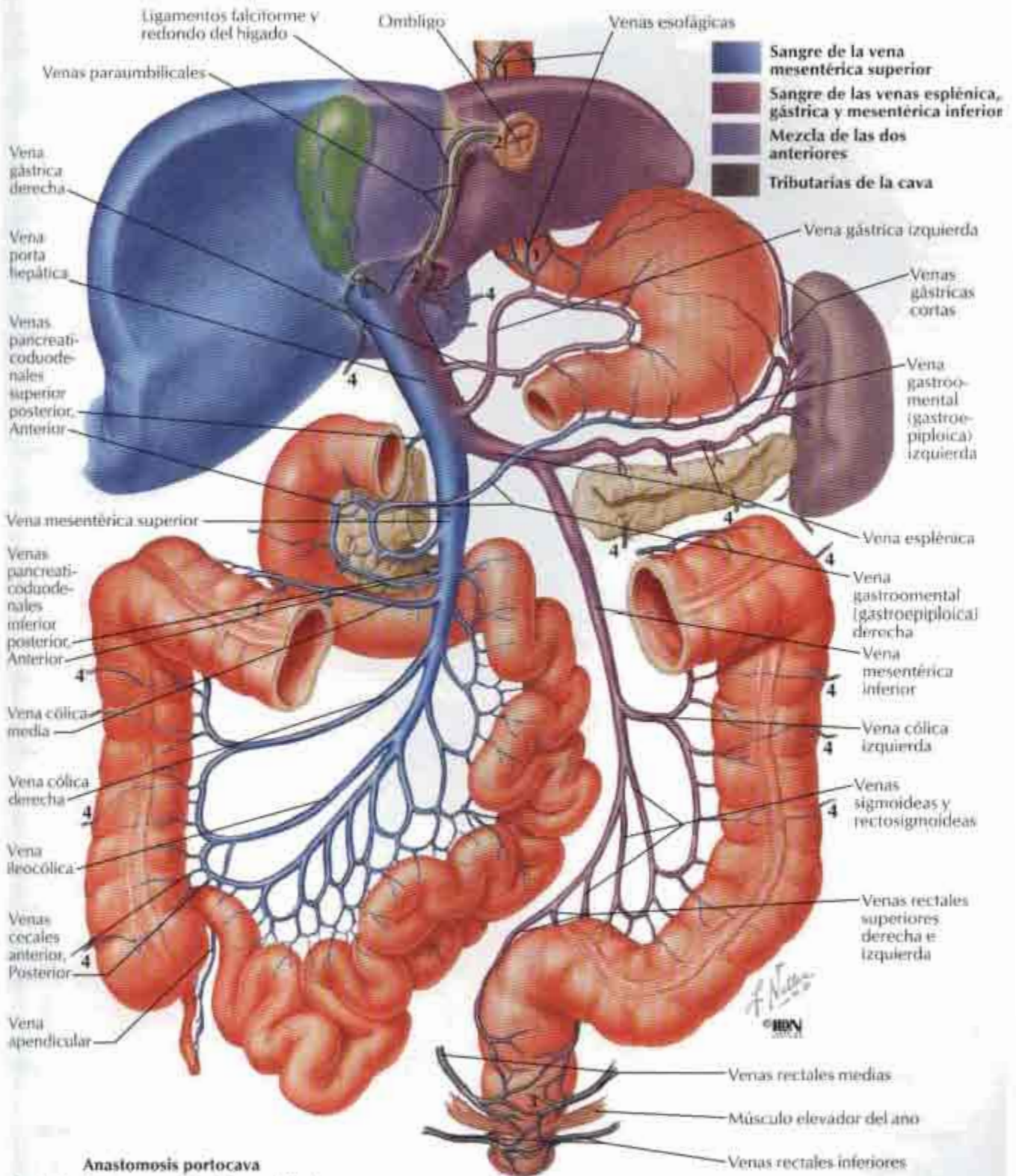
Venas del intestino grueso

PARA LAS VENAS DEL RECTO VÉASE TAMBIÉN LÁMINA 370

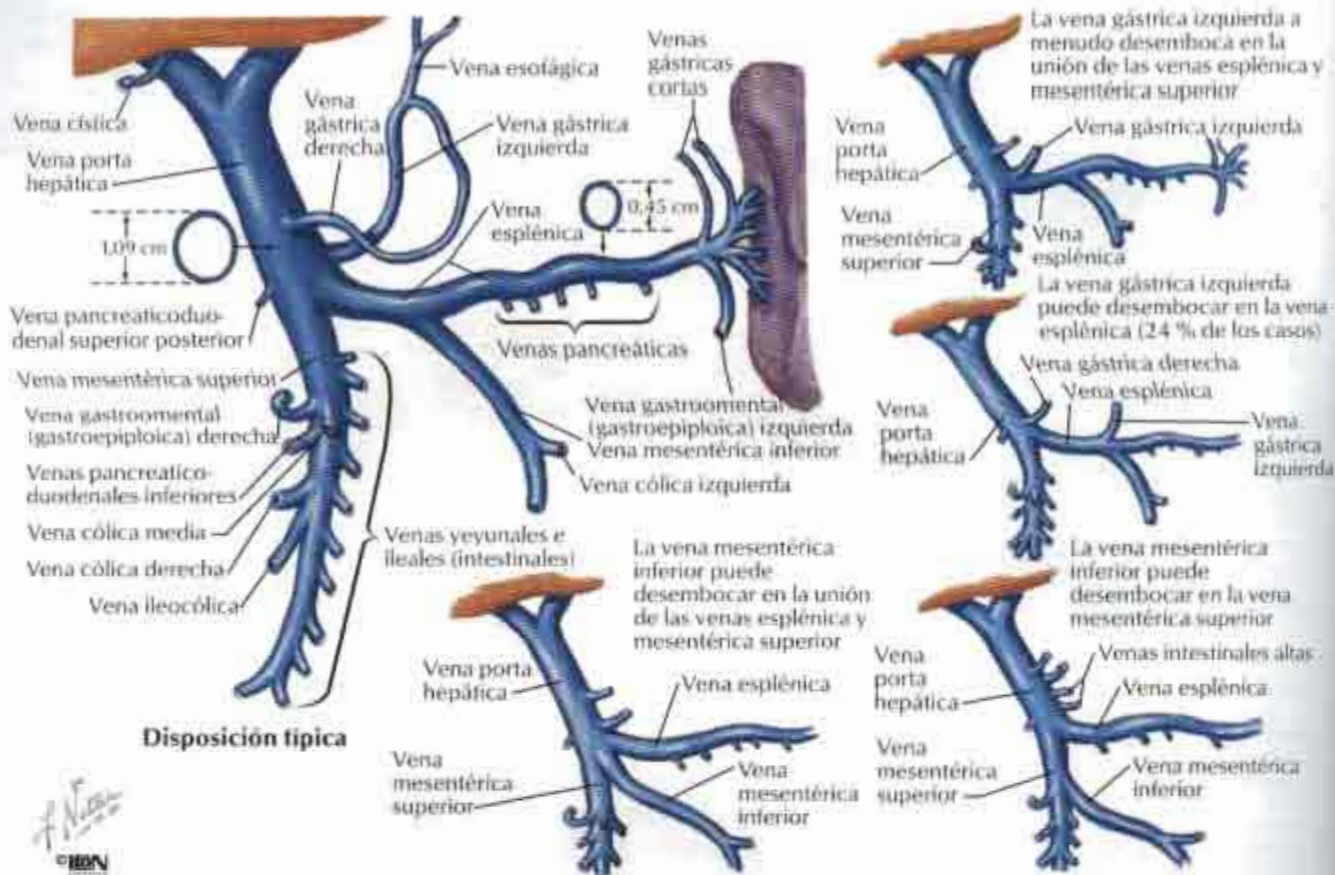


F. Navarro
IBN

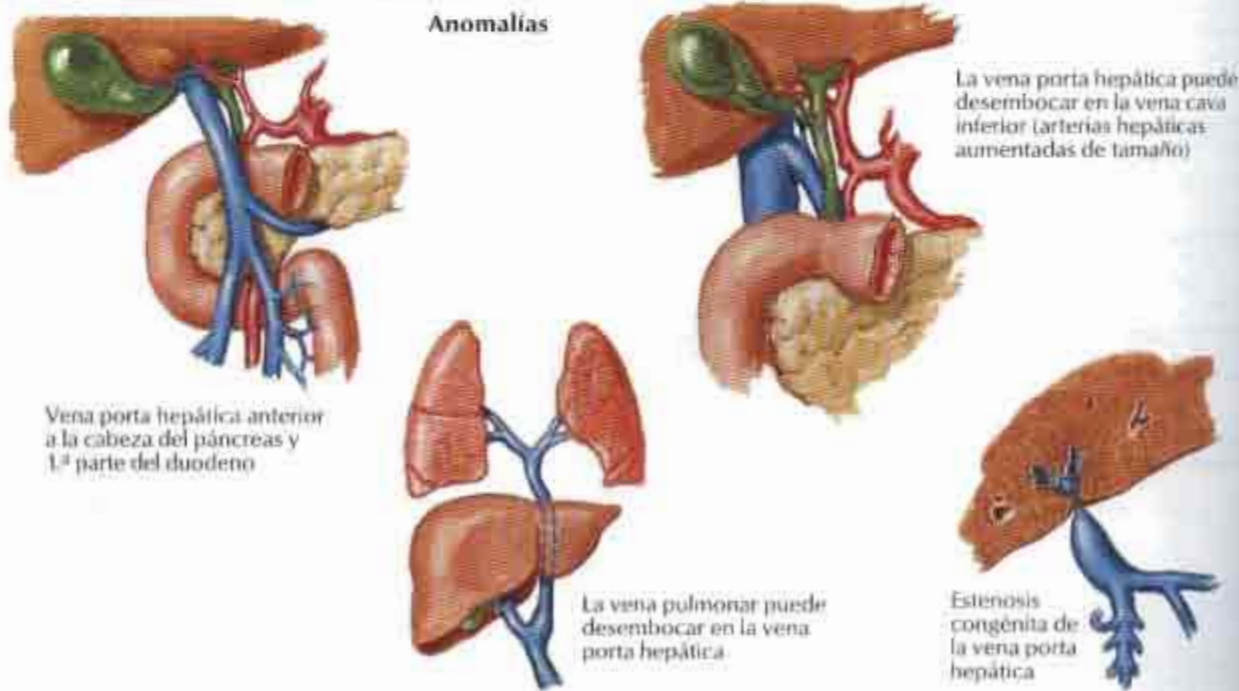
Tributarias de la vena porta hepática: anastomosis portocava



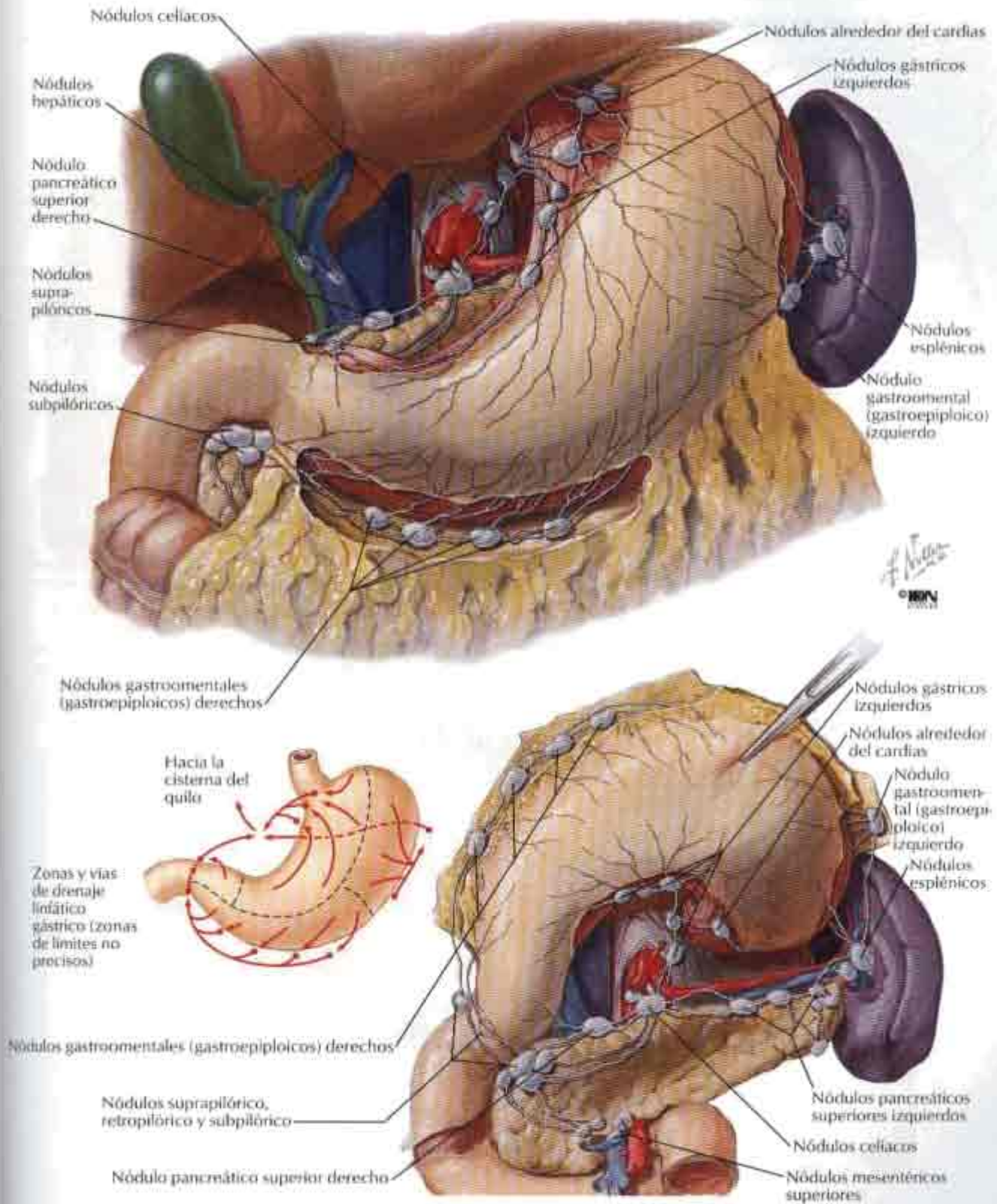
Variaciones y anomalías de la vena porta hepática



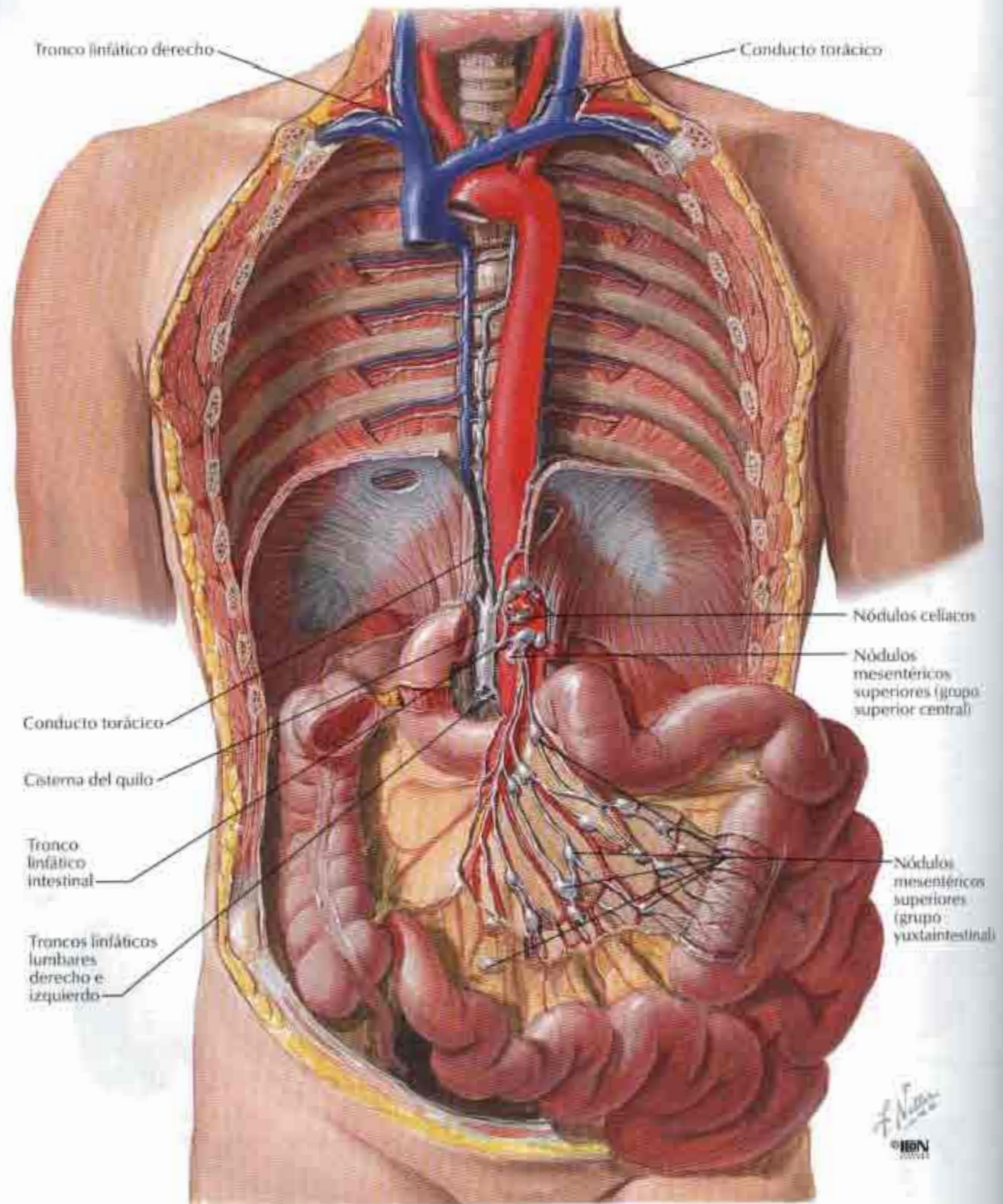
Anomalías



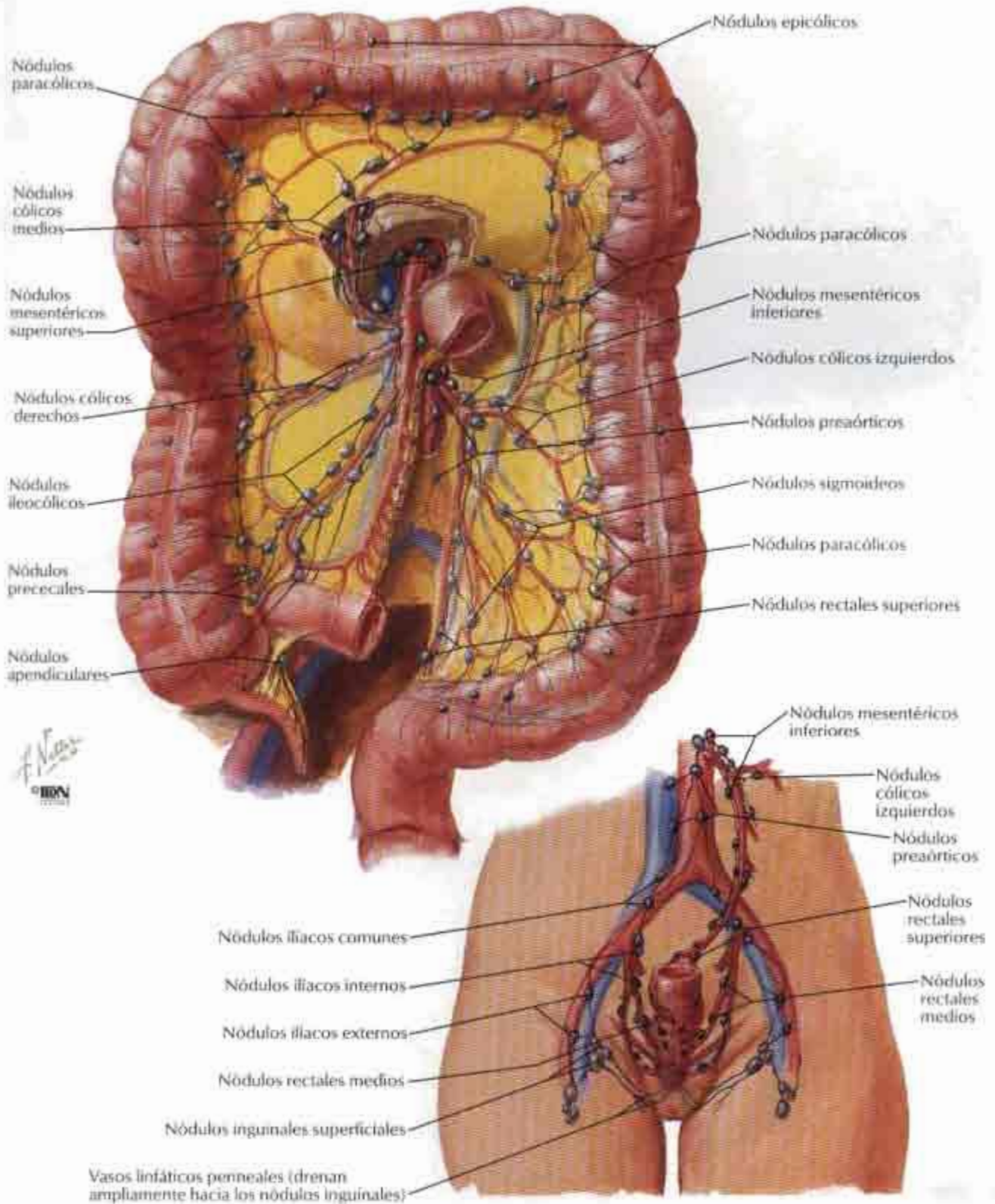
Vasos y nódulos linfáticos del estómago



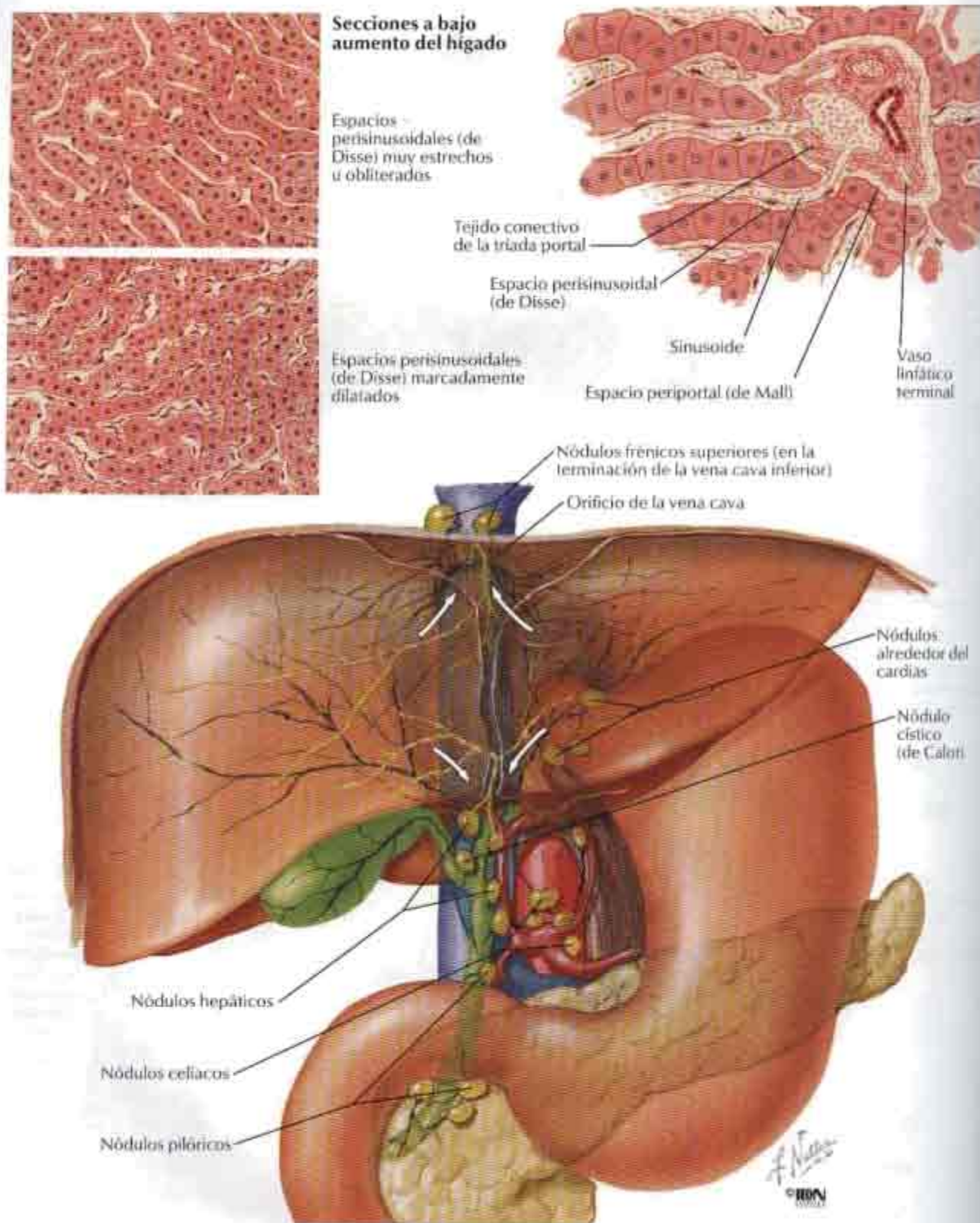
Vasos y nódulos linfáticos del intestino delgado



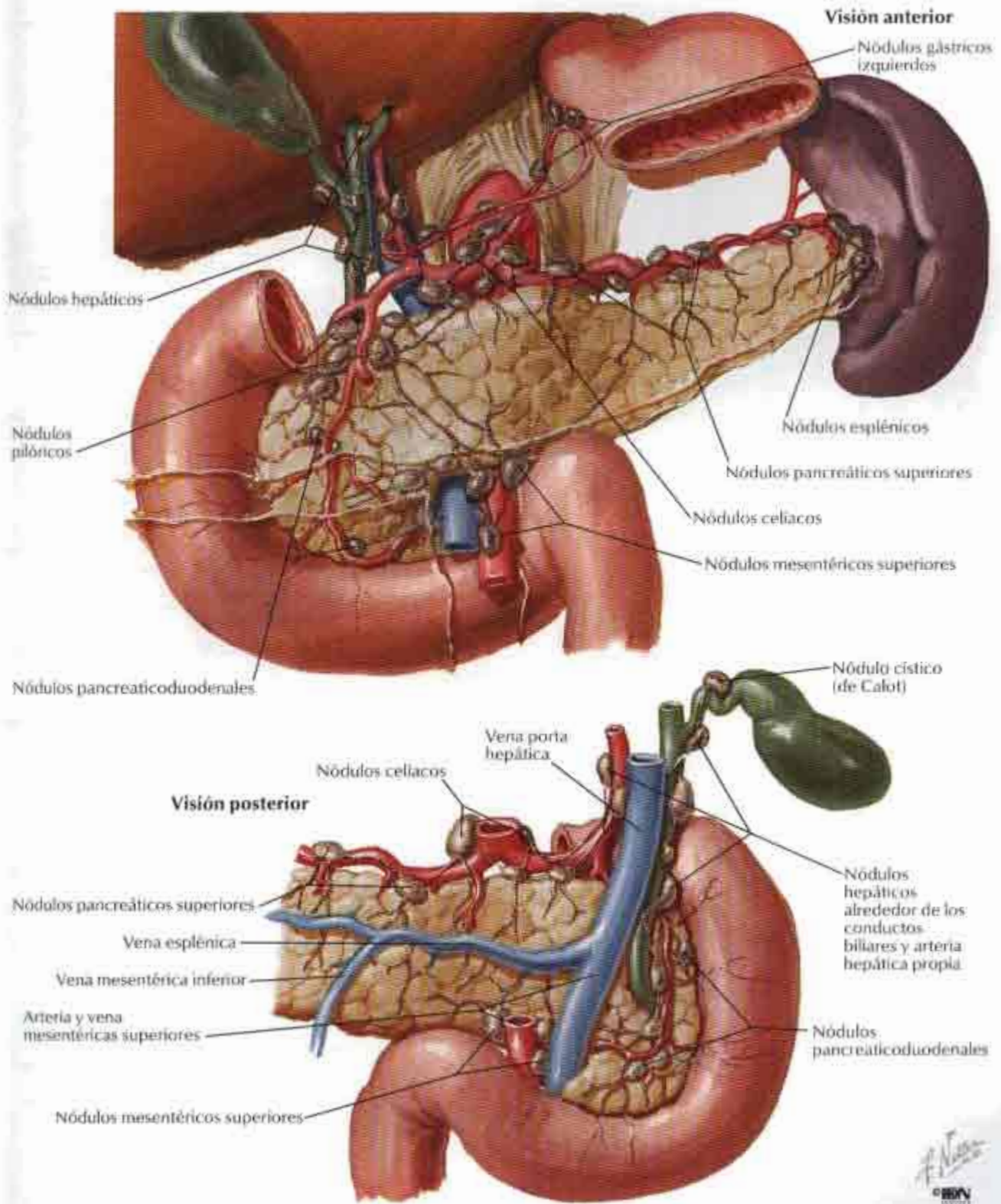
Vasos y nódulos linfáticos del intestino grueso



Vasos y nódulos linfáticos del hígado

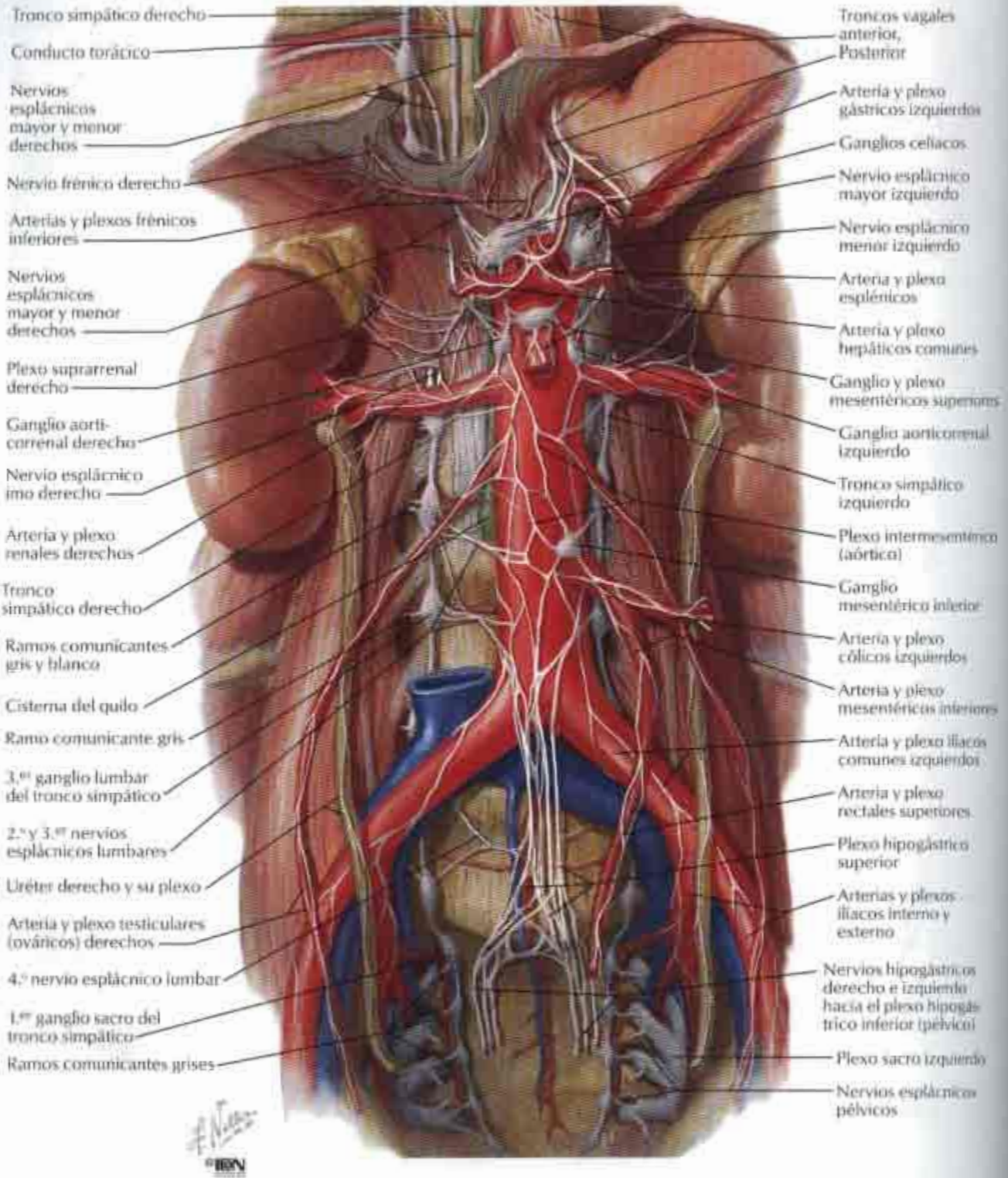


Vasos y nódulos linfáticos del páncreas



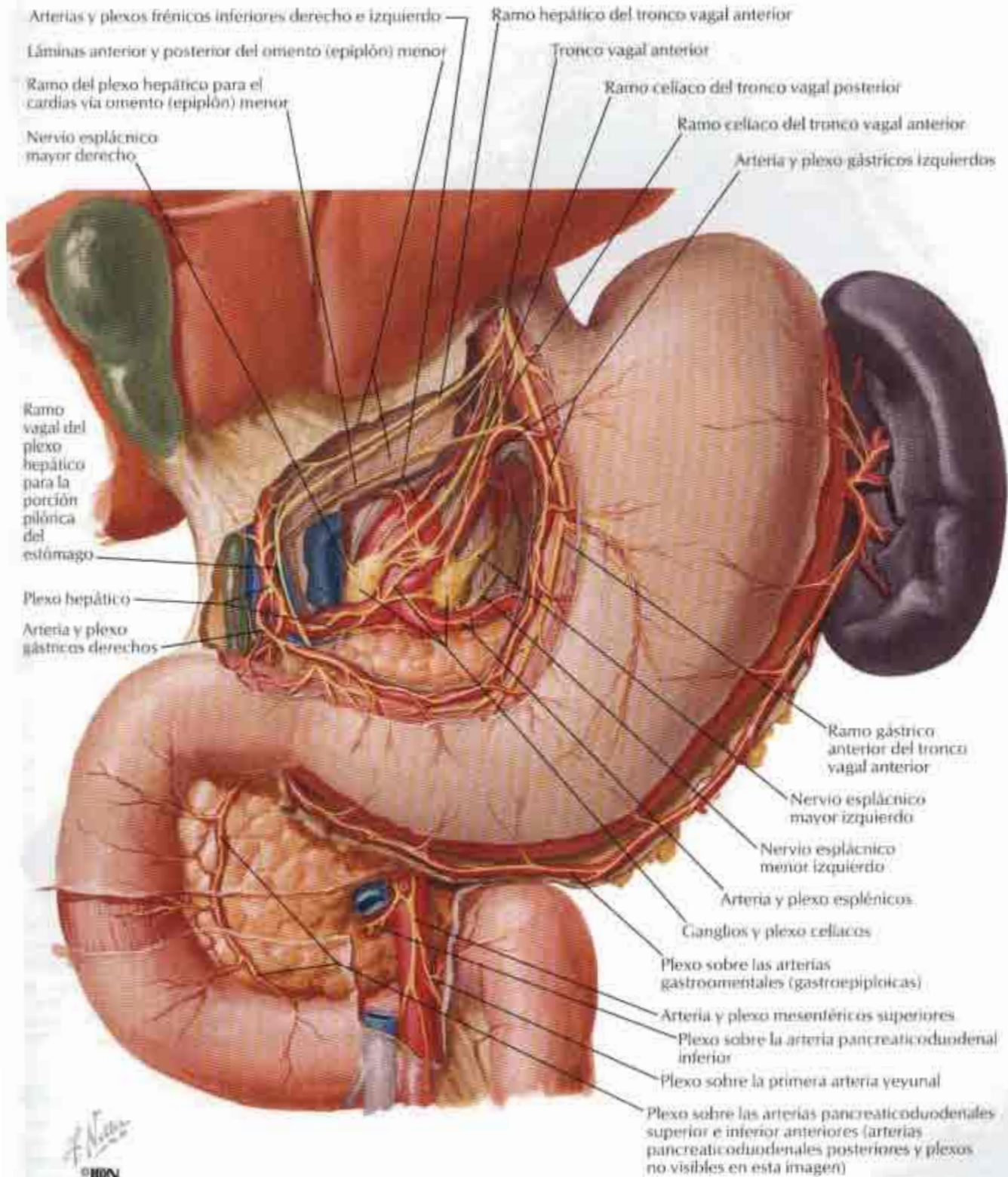
Nervios y ganglios autónomos del abdomen

VÉASE TAMBIÉN LÁMINA 152



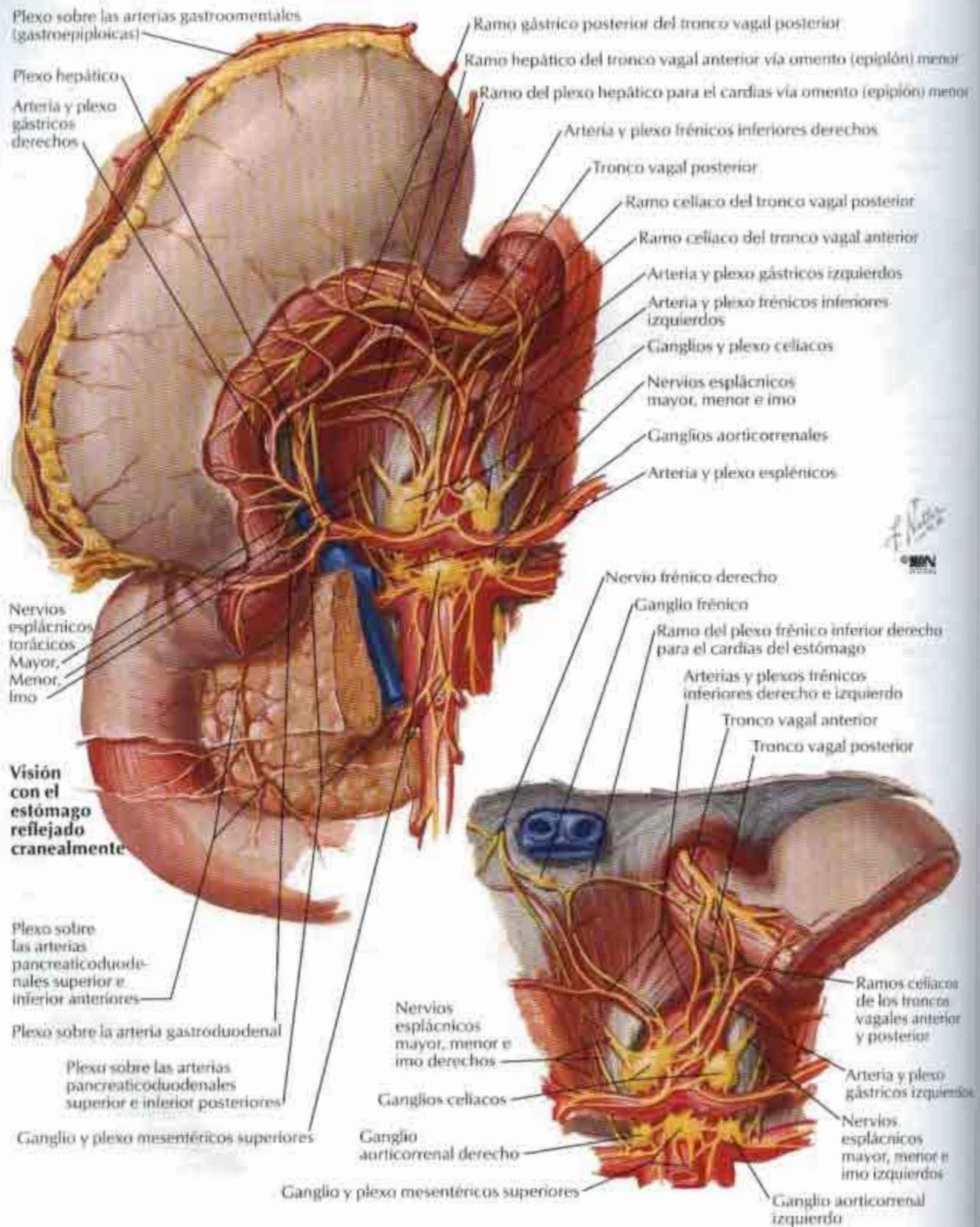
Nervios del estómago y duodeno

VEÁSE TAMBIÉN LÁMINA 152



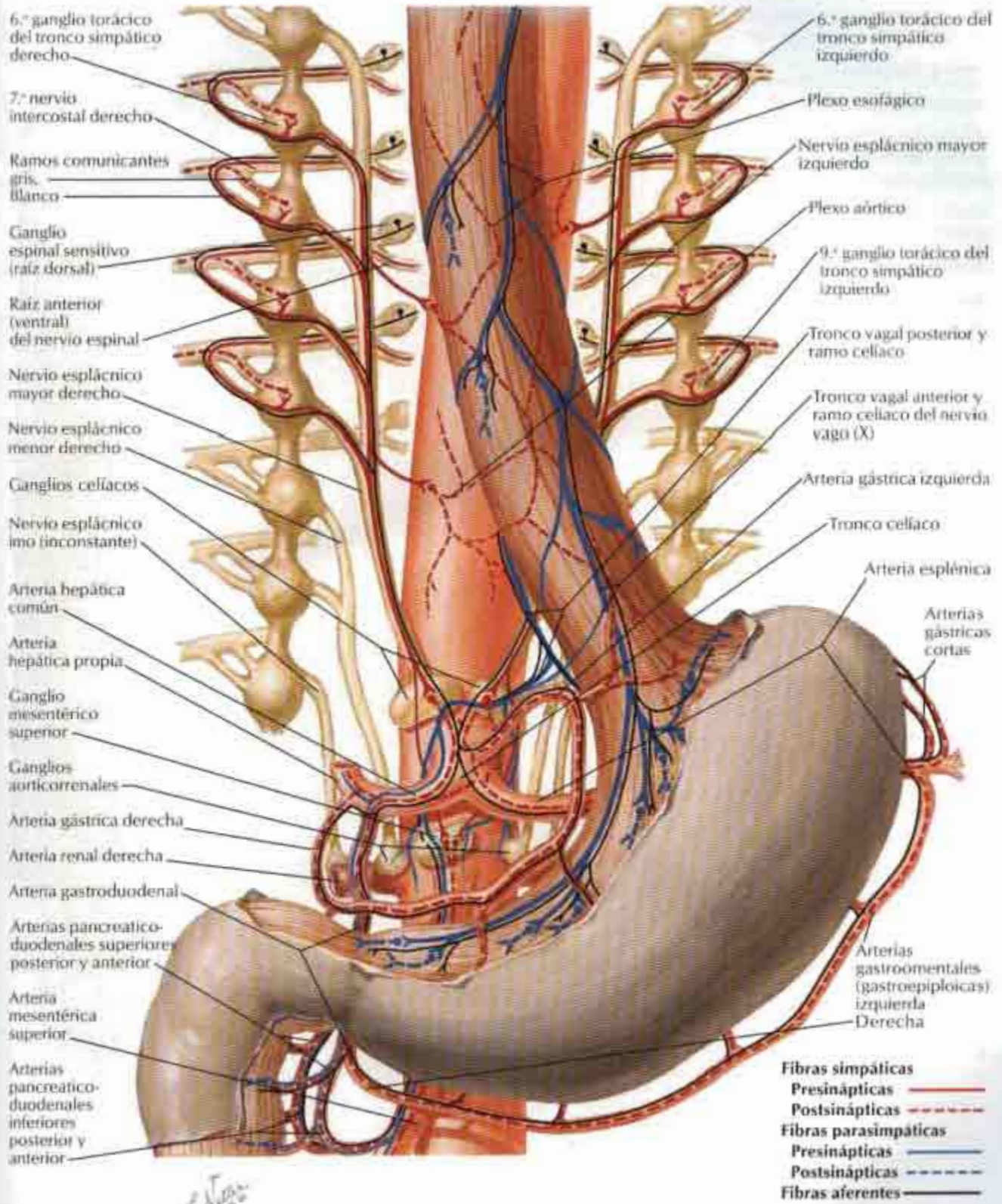
Nervios del estómago y duodeno (continuación)

VÉASE TAMBIÉN LÁMINA 152



Inervación del estómago y duodeno: esquema

VÉASE TAMBIÉN LÁMINA 153



F. Negro
© IBN 2002

Nervios del intestino delgado

VÉASE TAMBIÉN LÁMINA 152

Rama recurrente de la arteria frénica inferior izquierda y plexo para el esófago

Tronco vagal anterior

Tronco vagal posterior

Ramo hepático del tronco vagal anterior (discurre por el omento [epiplón] menor, aquí extirpado)

Ramos celacos (de los troncos vagales anterior y posterior)

Arterias y plexos frénicos inferiores

Arteria y plexo gástricos izquierdos

Plexo hepático

Nervios espláncnicos mayores

Arteria y plexo gástricos derechos (cortados)

Ganglios y plexo celacos

Arteria y plexo gastroduodenales

Nervios espláncnicos menores

Nervios espláncnicos imos

Ganglios aorticorreñales

Ganglio mesentérico superior

Plexo intermesentérico (aórtico)

Arterias y plexos pancreatoduodenales inferiores

Arteria y plexo mesentéricos superiores

Arteria y plexo cólicos medios (cortados)

Arteria y plexo cólicos derechos

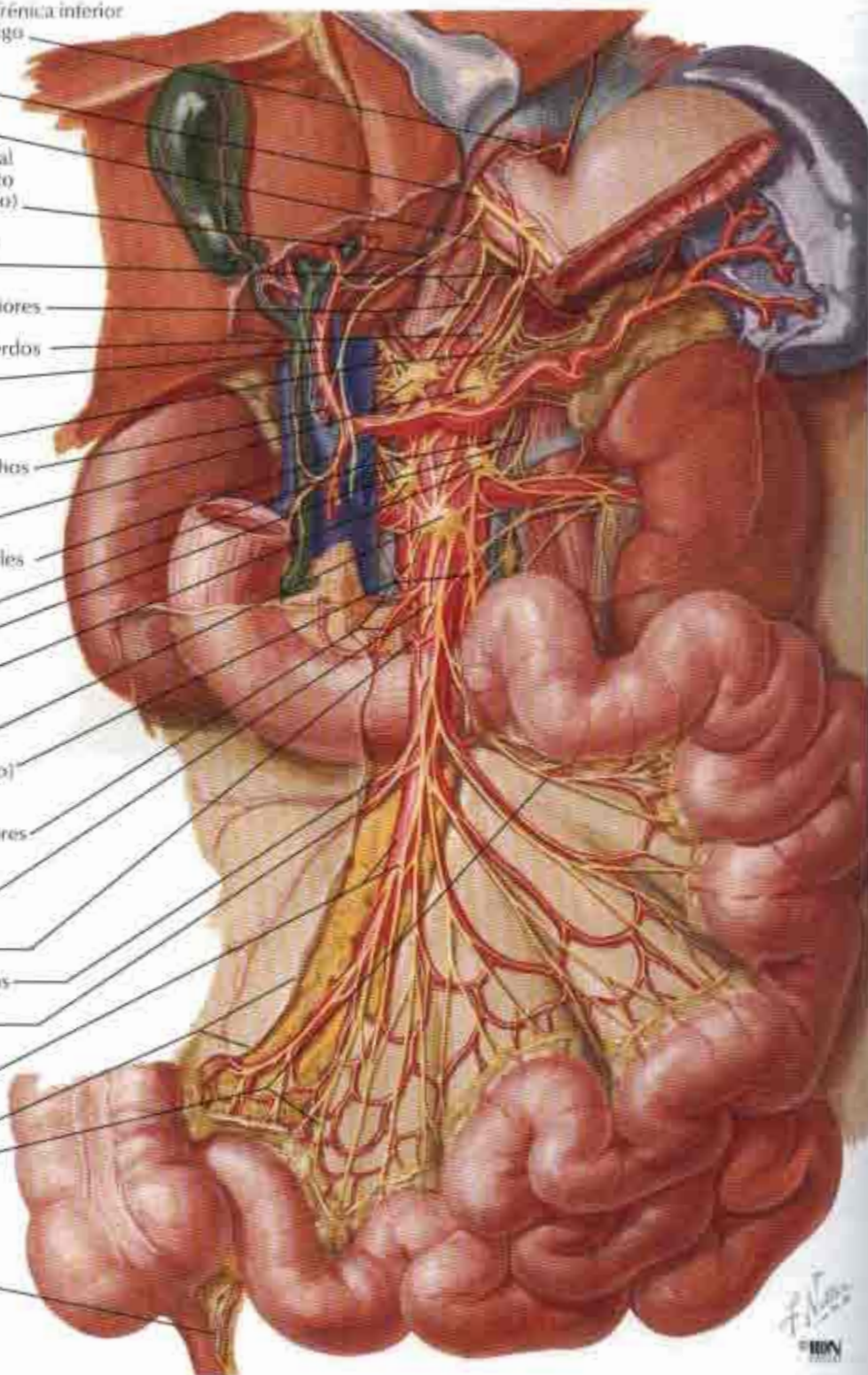
Arteria y plexo ileocólicos

Arteria y plexo mesentéricos superiores

Peritoneo (bordes de corte)

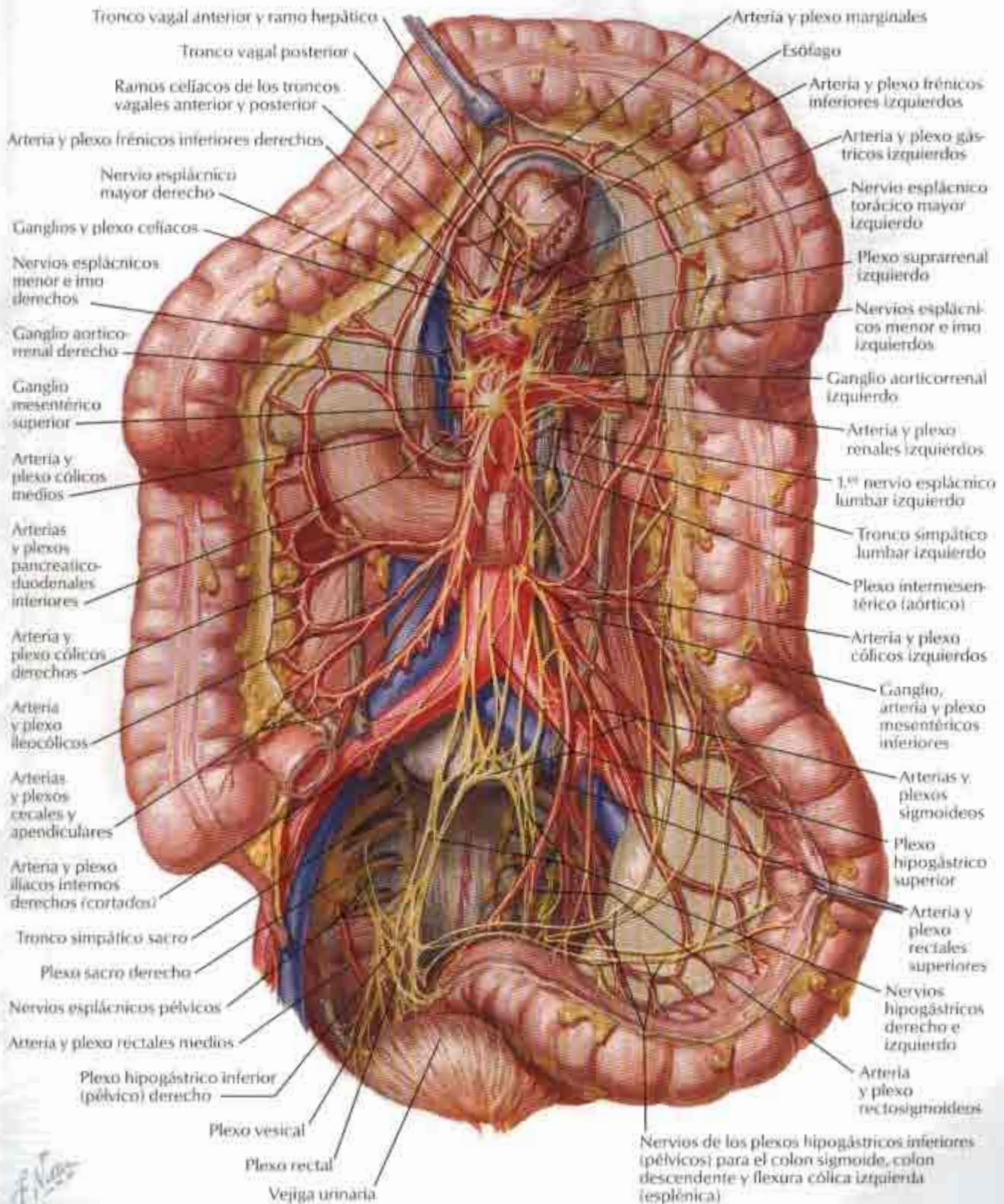
Ramos mesentéricos

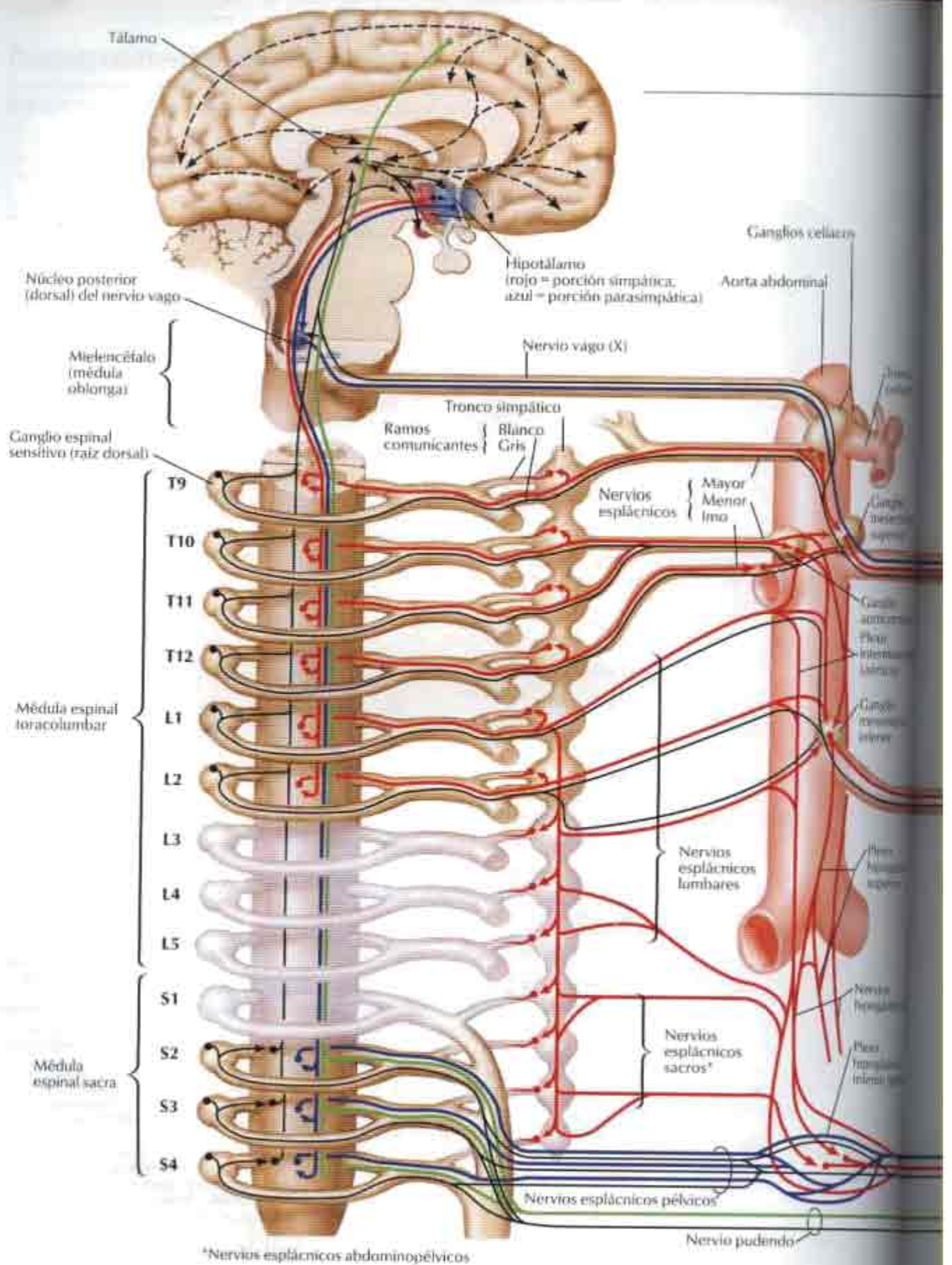
Mesoapéndice (contiene la arteria y plexo nervioso apendiculares)



Nervios del intestino grueso

PARA NERVIOS DEL RECTO VÉANSE LÁMINAS 152, 381, 382, 383, 384

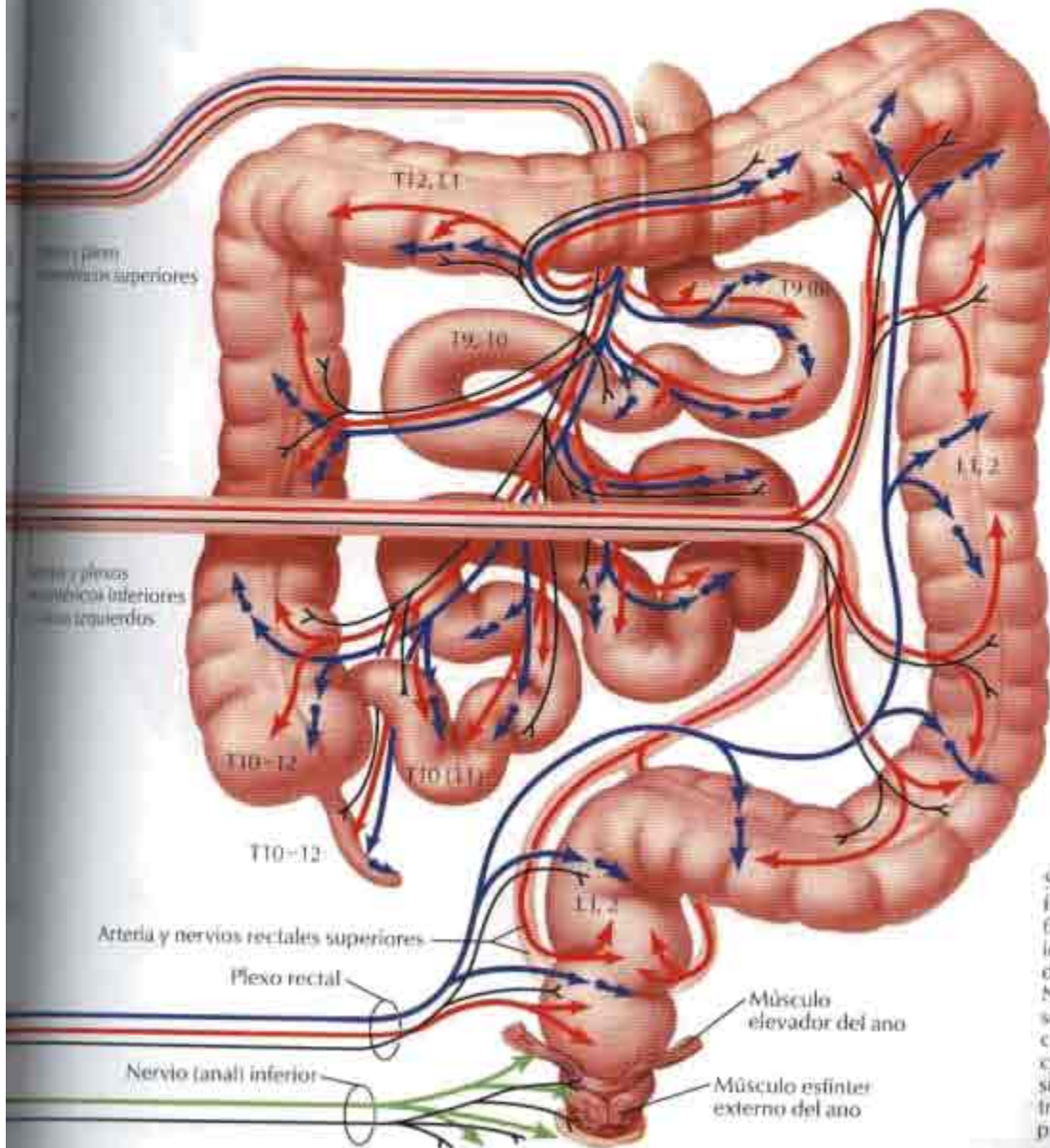




Inervación de los intestinos delgado y grueso: esquema

VÉASE TAMBIÉN LÁMINA 153

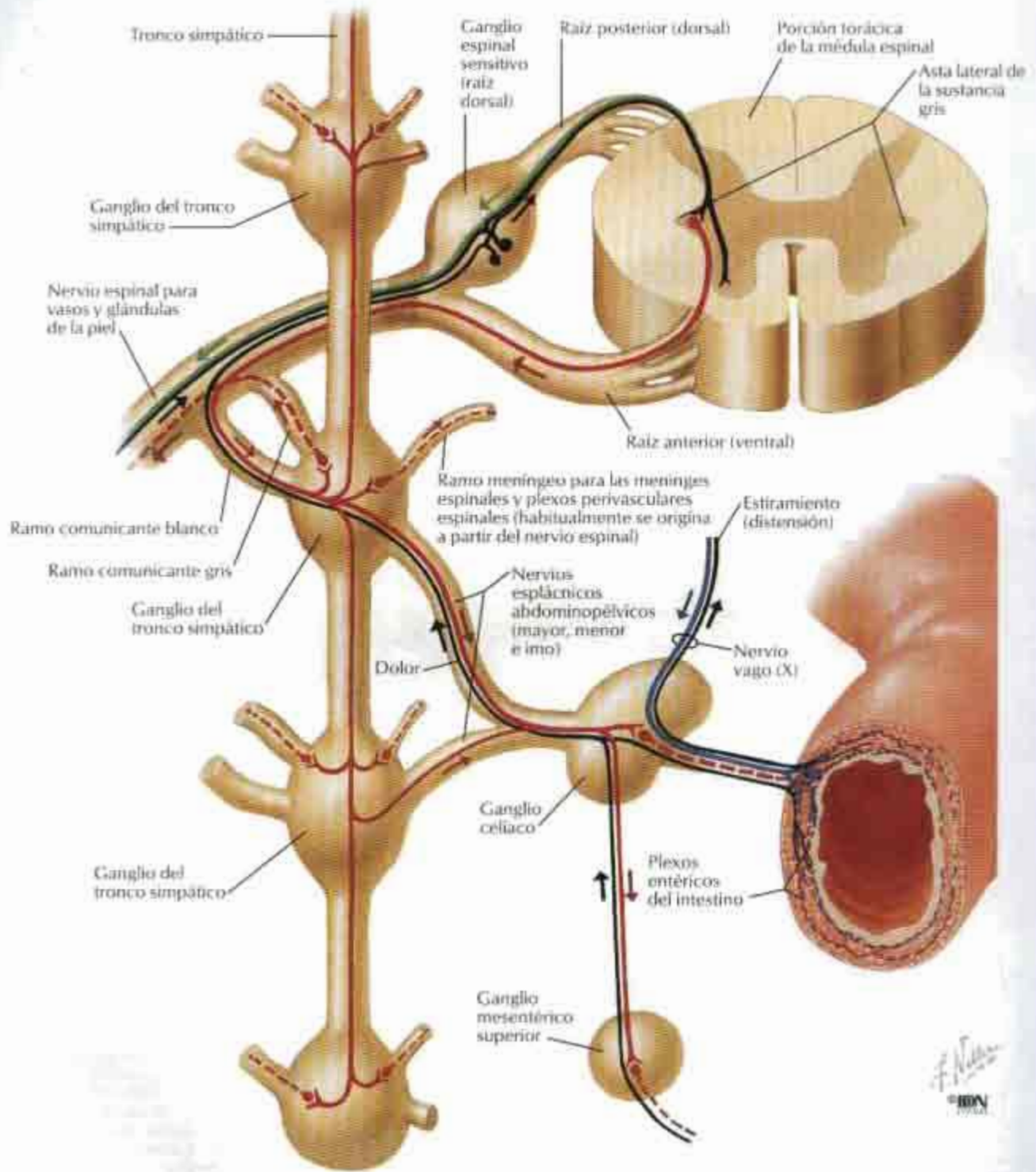
- Eferentes simpáticas ———
- Eferentes parasimpáticas ———
- Eferentes somáticas ———
- Aferentes y conexiones con el SNC ———
- Vías indefinidas - - - - -



Se indican las principales fuentes segmentarias de fibras simpáticas que inervan diferentes regiones del tracto intestinal. Numerosas fibras aferentes son transportadas centripetamente a través de casi los mismos nervios simpáticos espláncicos que transmiten las fibras presinápticas.

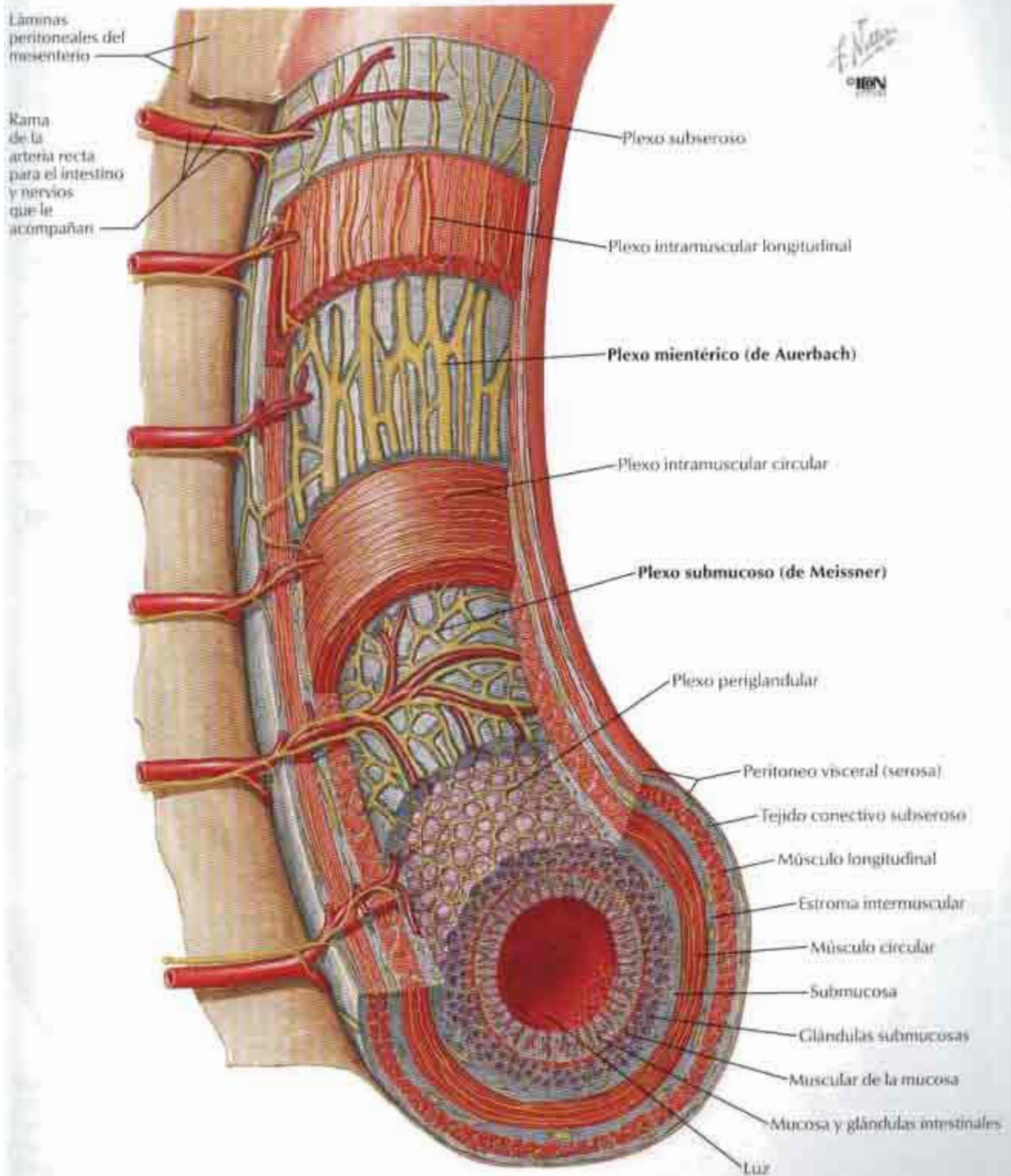


Vías reflejas autónomas: esquema



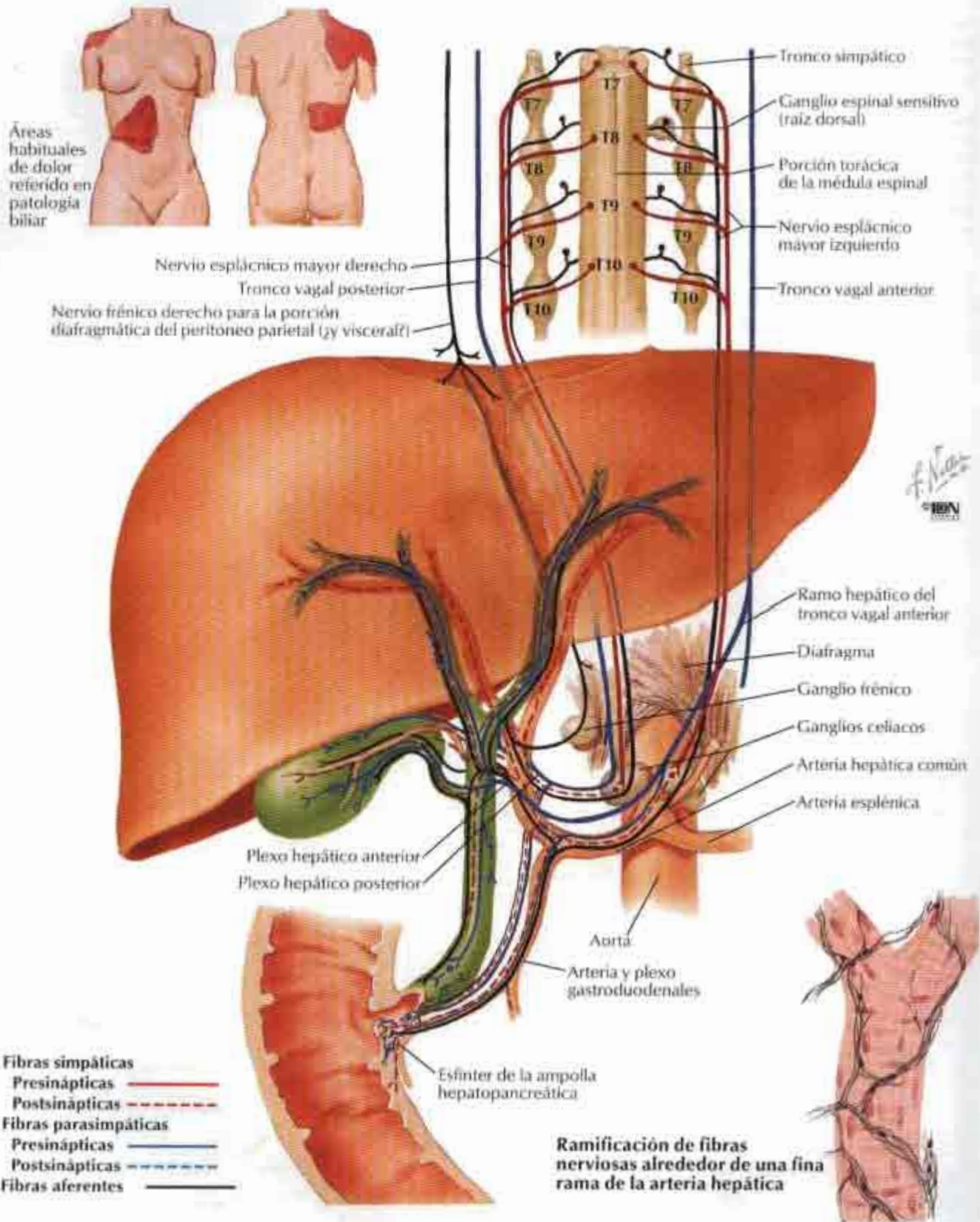
| | | | | | |
|-------------------|---|-----------------------|---|------------------------|-------|
| Fibras simpáticas | { Presinápticas ——— Postsinápticas - - - - | Fibras parasimpáticas | { Presinápticas ——— Postsinápticas - - - - | Fibras aferentes | ————— |
| | | | | Conducción antidrómica | ————— |

Plexos autónomos intrínsecos del intestino: esquema



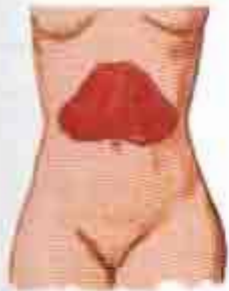Inervación del hígado y tracto biliar: esquema

VÉASE TAMBIÉN LÁMINA 153

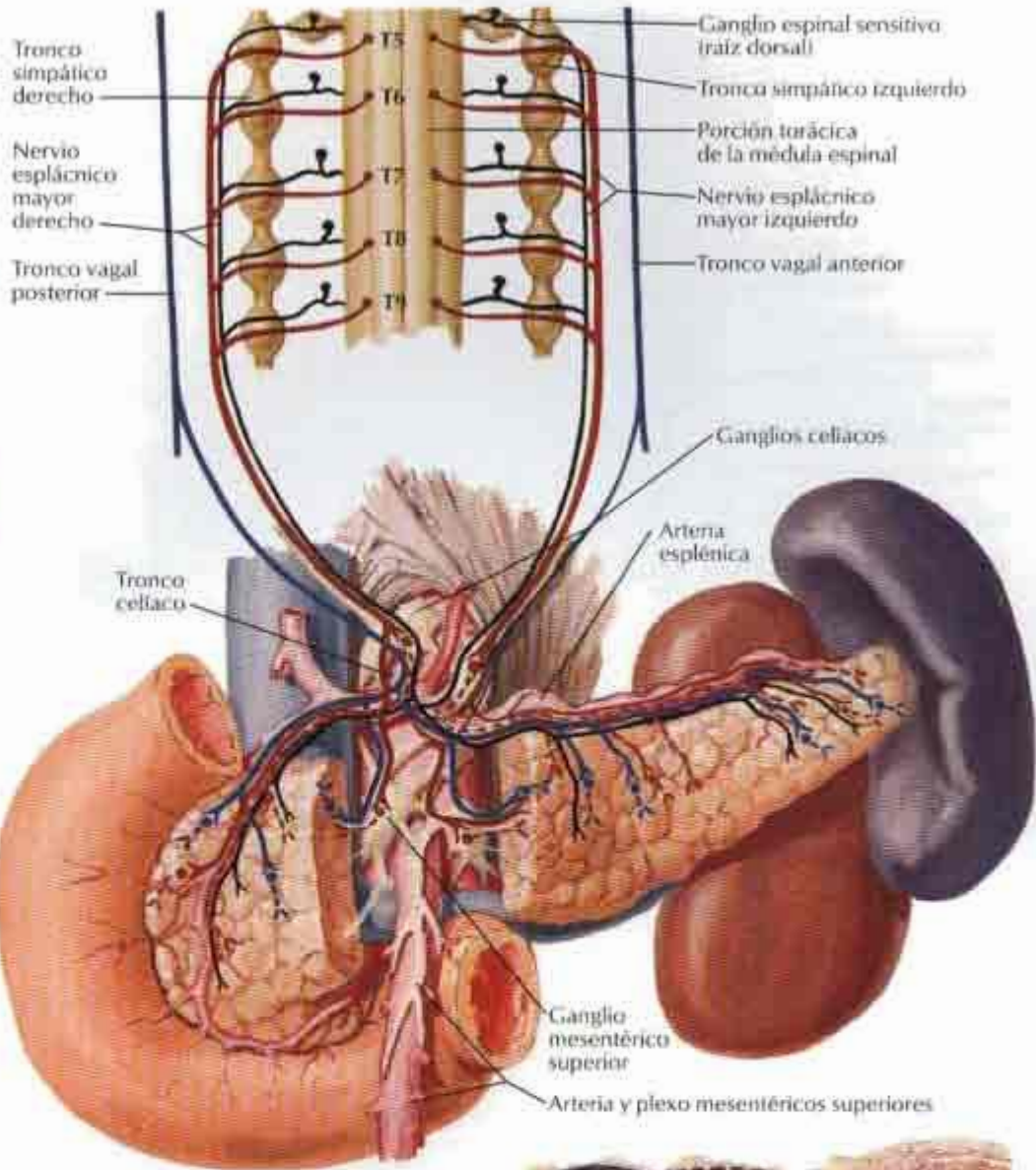


Inervación del páncreas: esquema

VÉASE TAMBIÉN LÁMINA 153



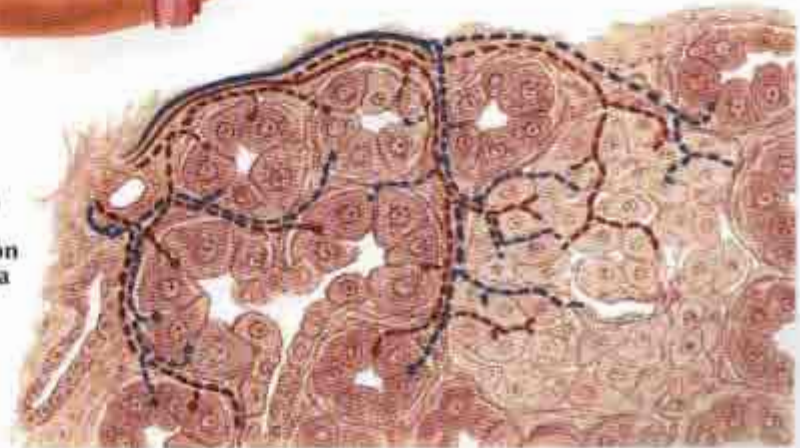
Áreas habituales de dolor pancreático



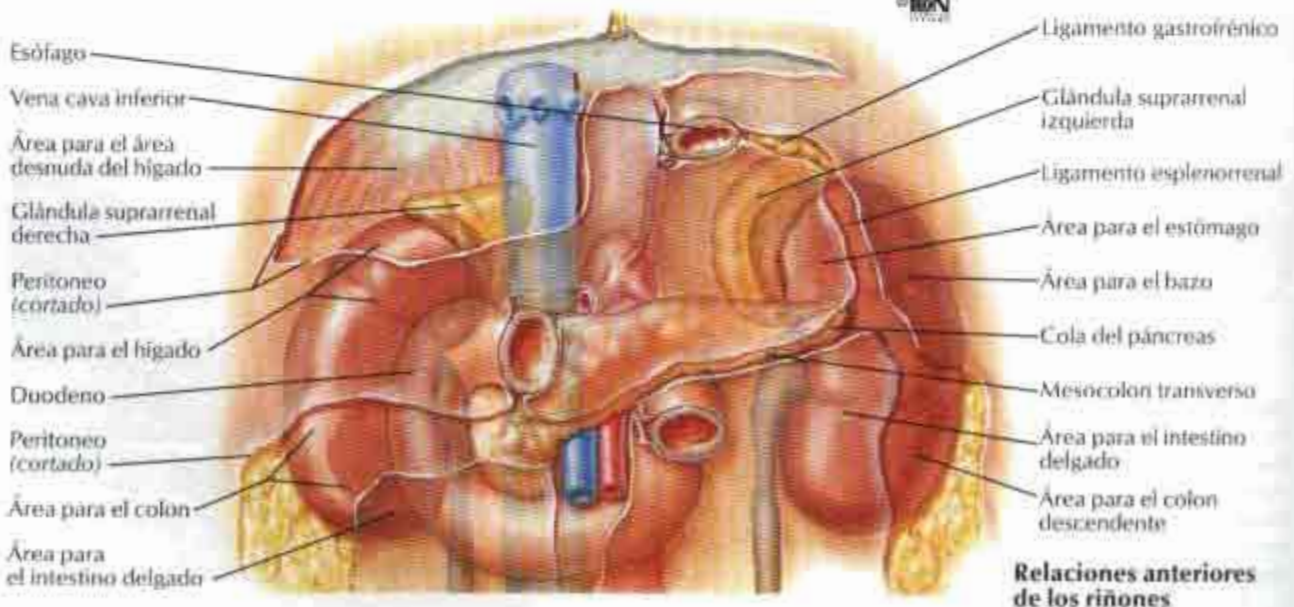
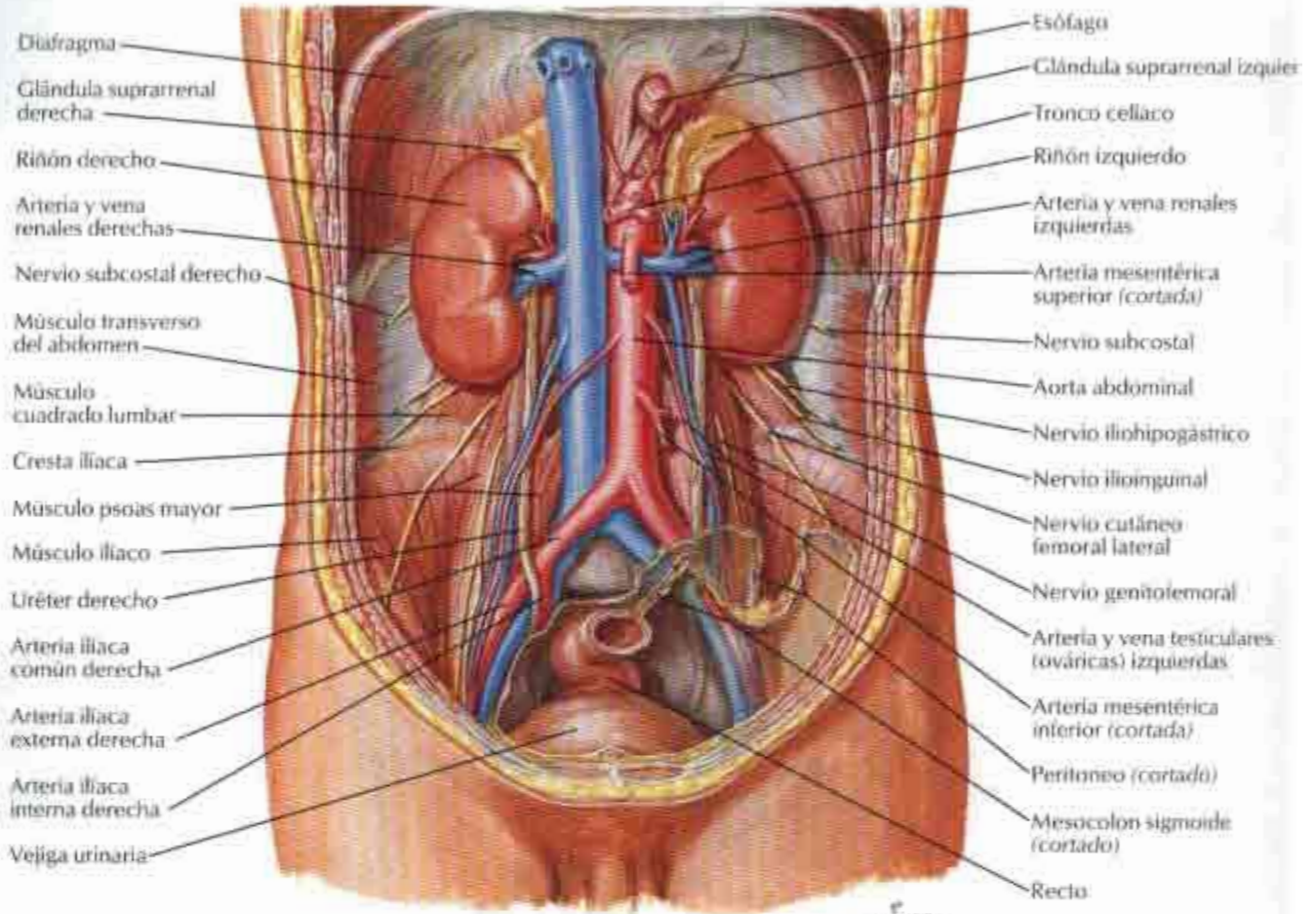
F. Navarro
© ION

Esquema de la inervación intrínseca

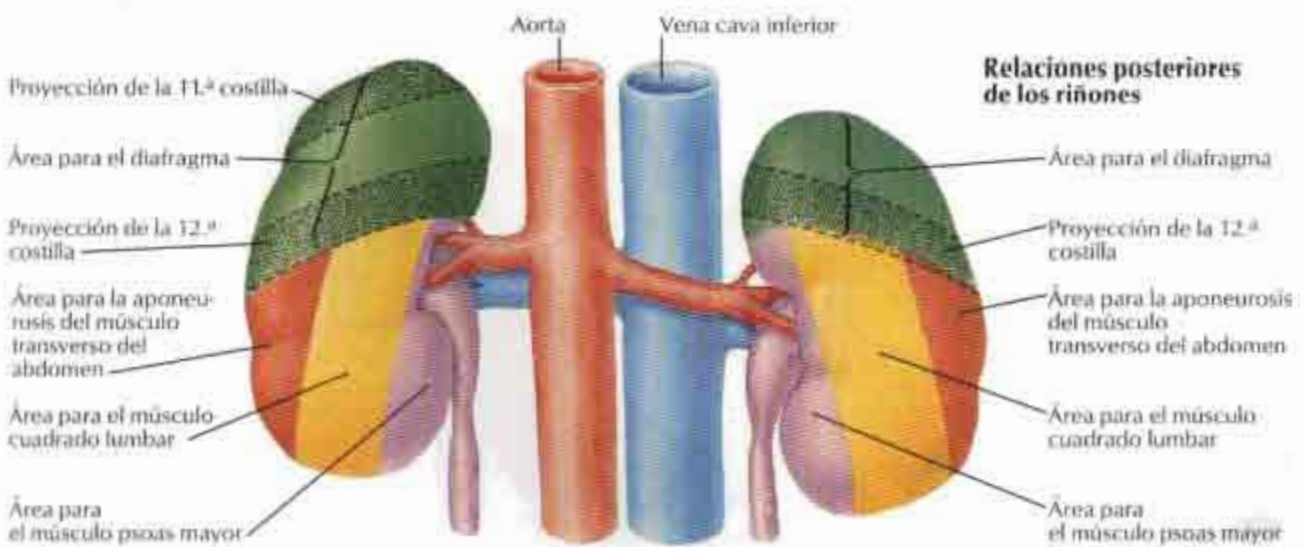
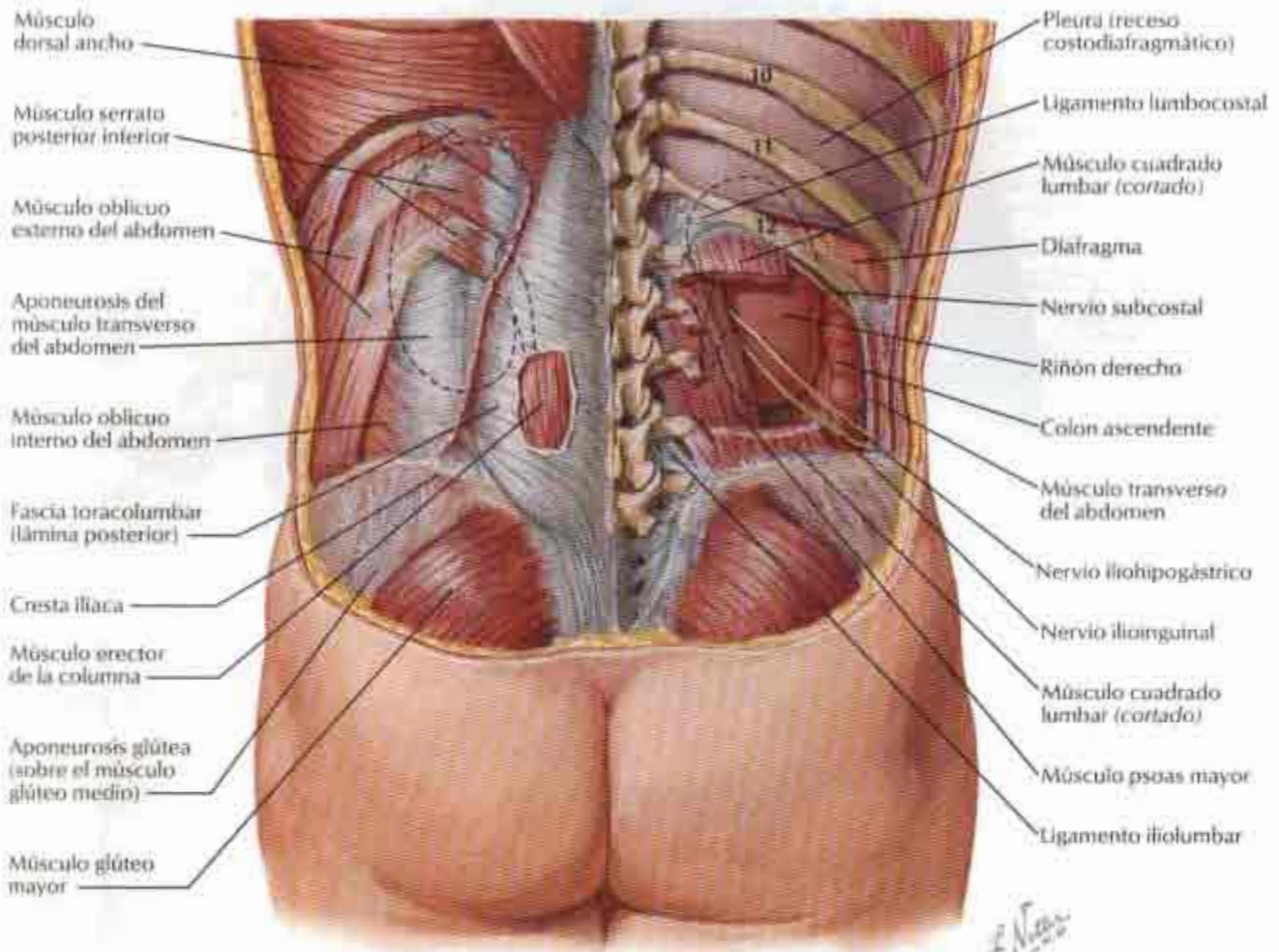
- Fibras simpáticas
- Presinápticas —————
- Postsinápticas - - - - -
- Fibras parasimpáticas
- Presinápticas —————
- Postsinápticas - - - - -
- Fibras aferentes —————



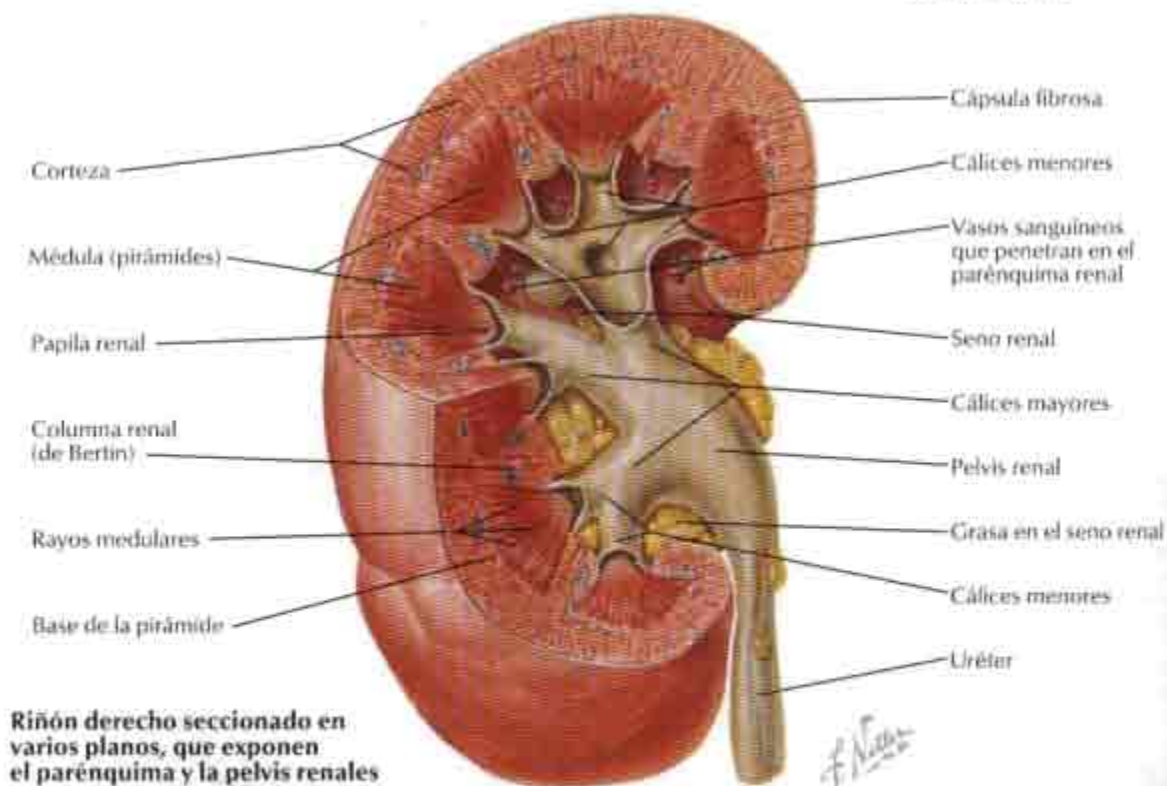
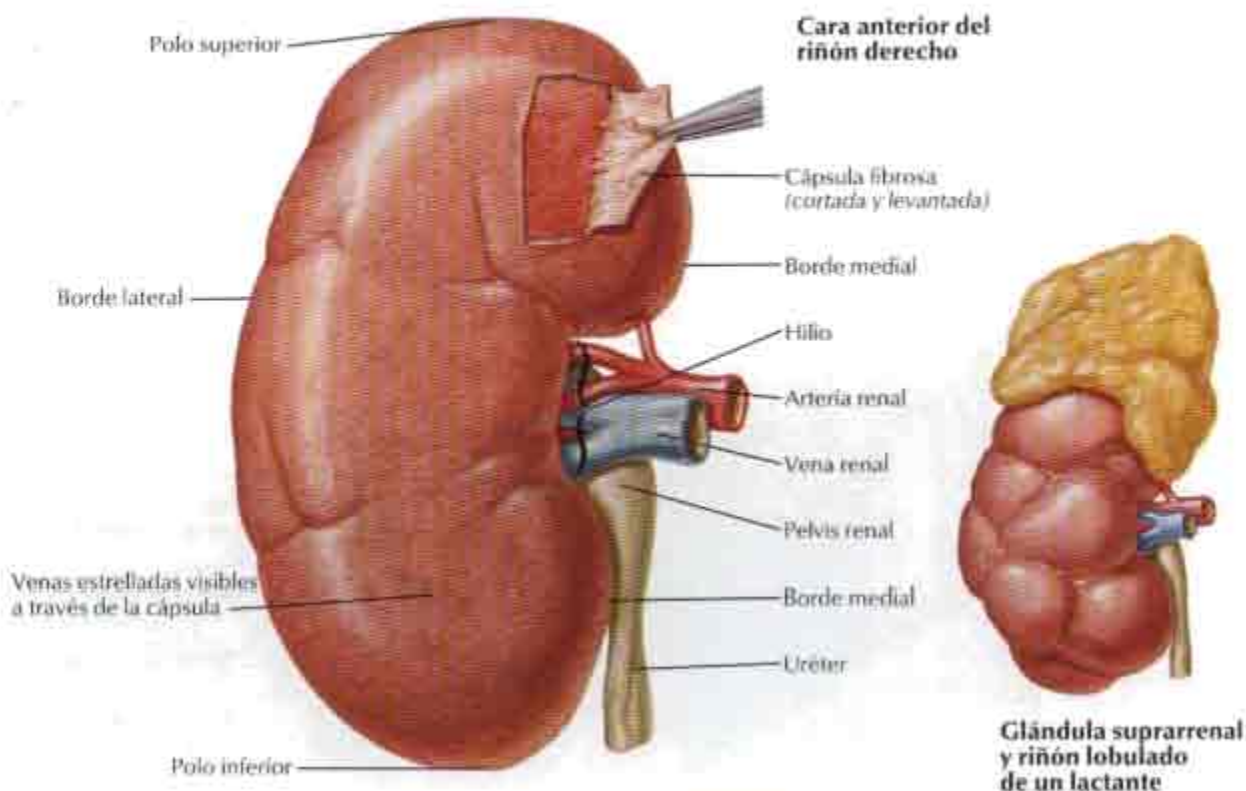
Riñones in situ: visiones anteriores



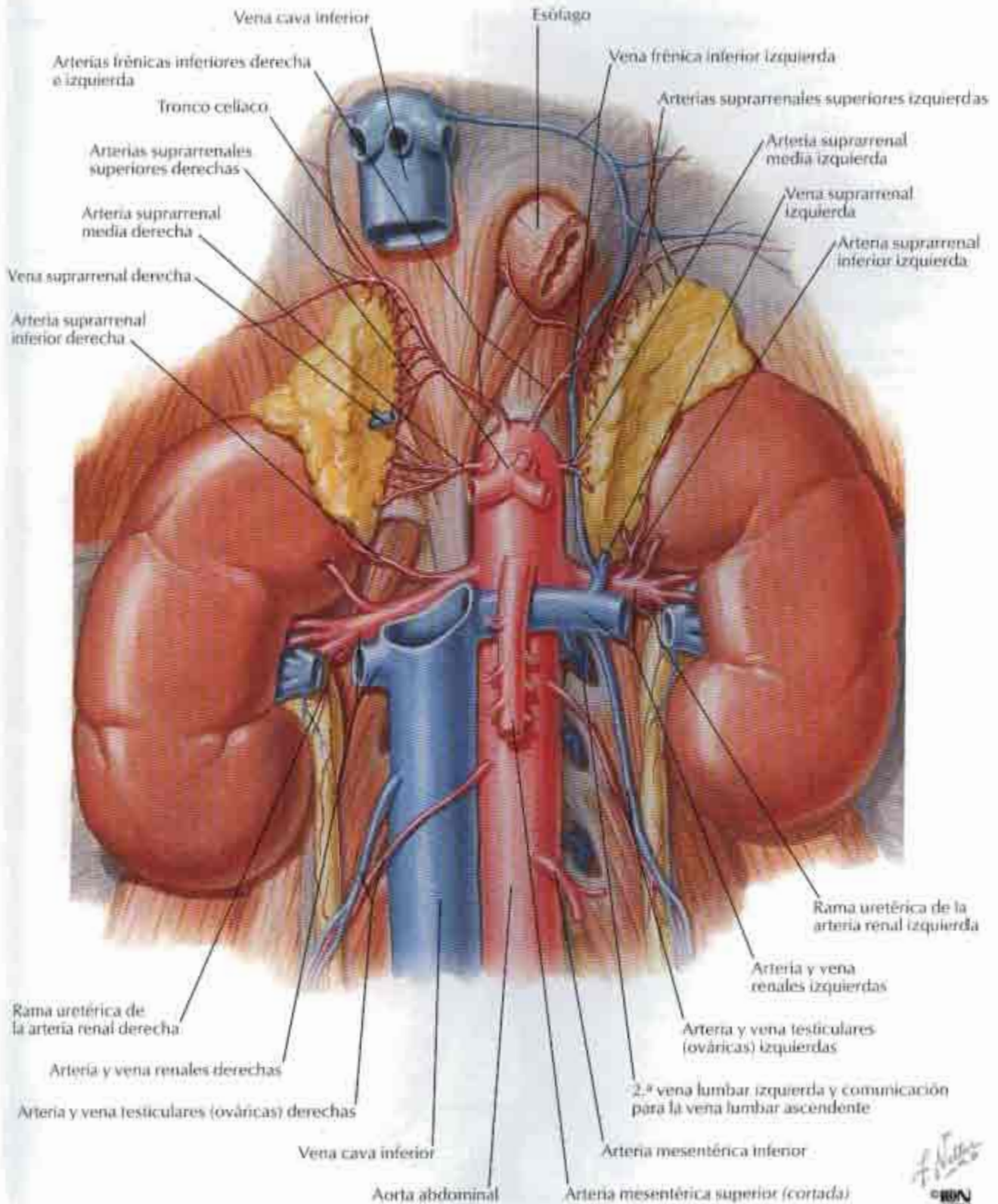
Riñones in situ: visiones posteriores



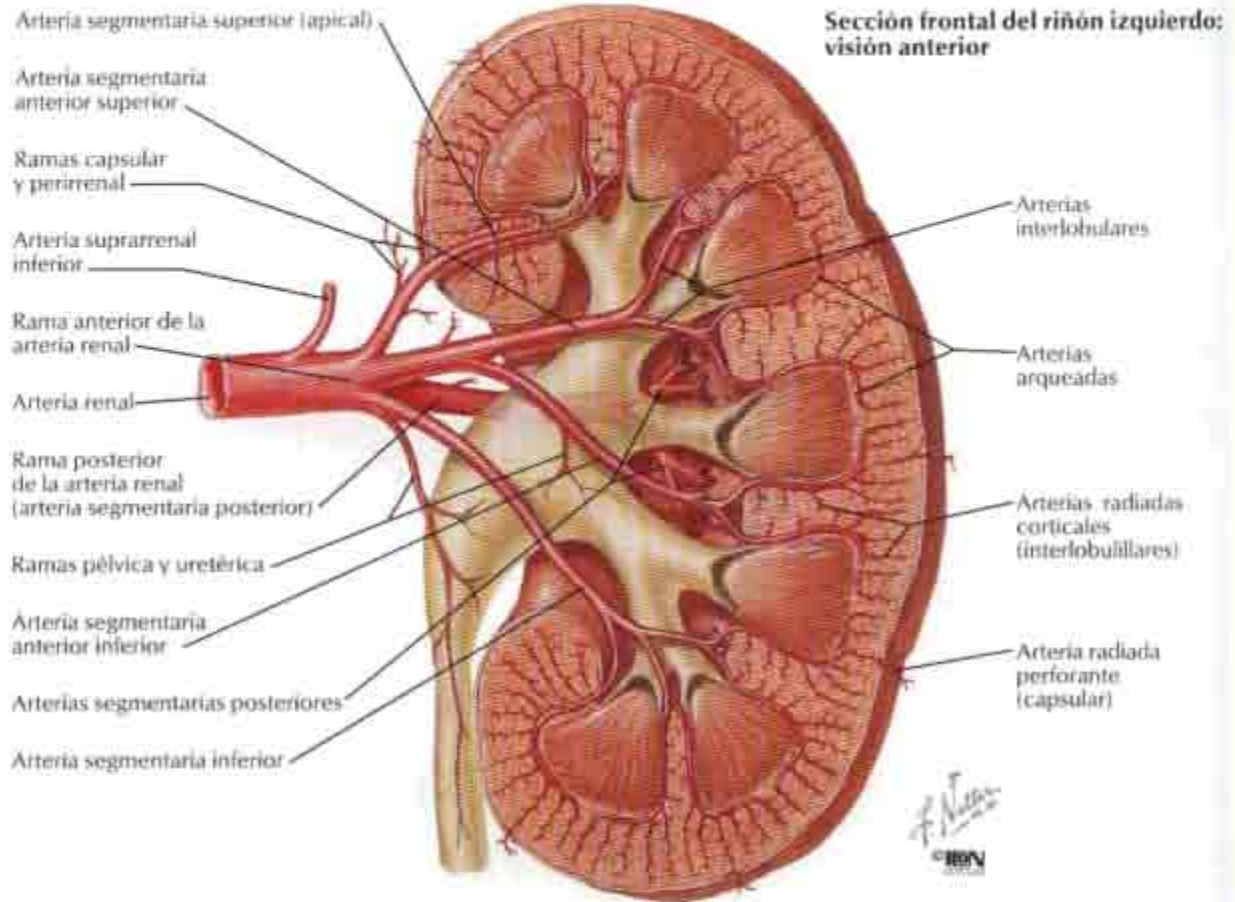
Estructura macroscópica del riñón



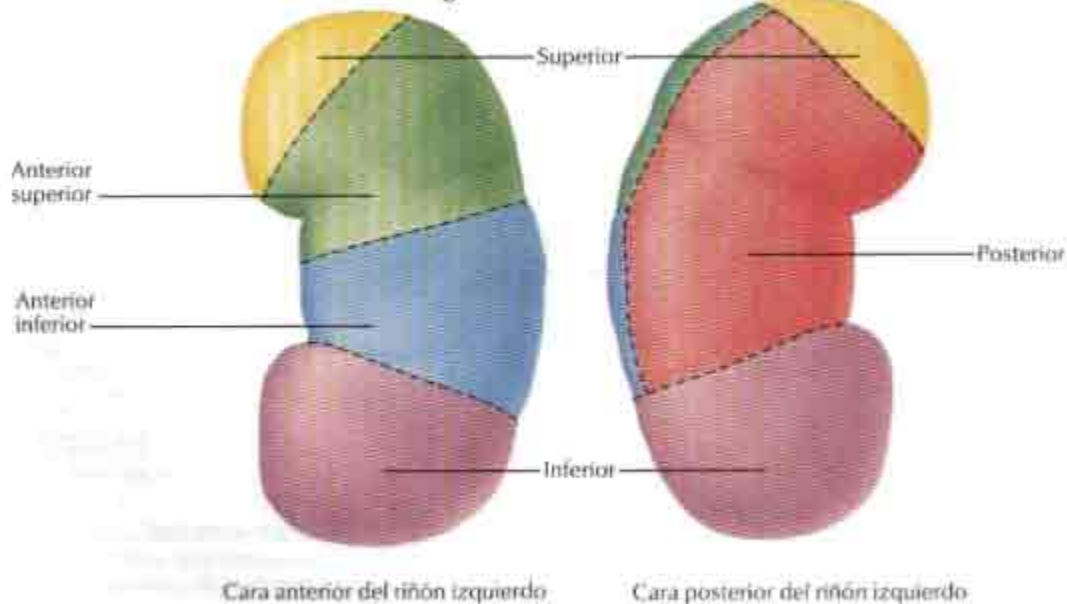
Arteria y vena renales in situ



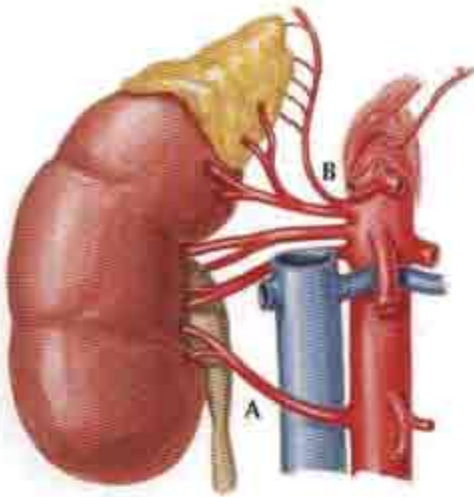
Arterias intrarrenales y segmentos del riñón



Segmentos renales vasculares

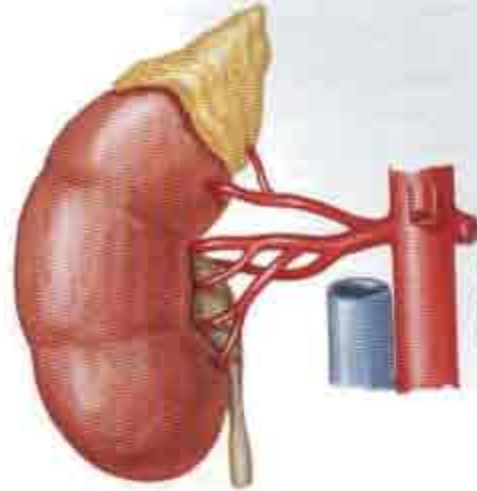


Variaciones en la arteria y vena renales

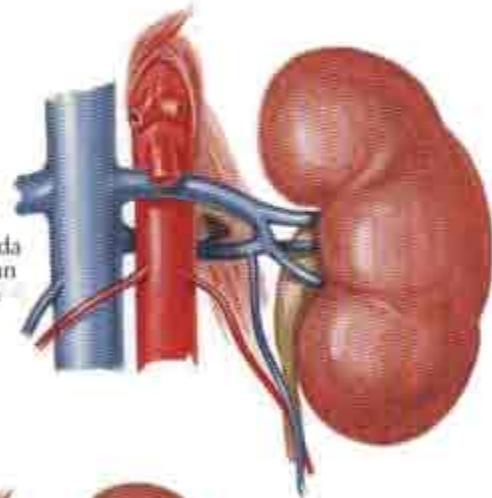


A La arteria renal derecha accesoria baja puede pasar anterior a la vena cava inferior, en lugar de posterior a ésta.

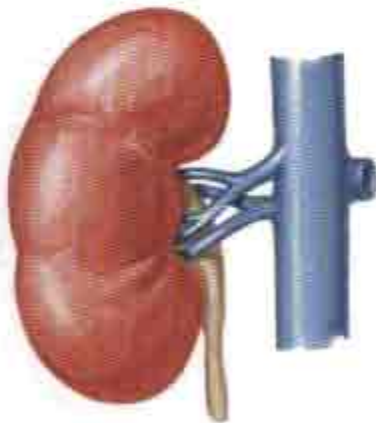
B La arteria frénica inferior con arterias suprarrenales superiores puede originarse a partir de la arteria renal (arteria suprarrenal media ausente).



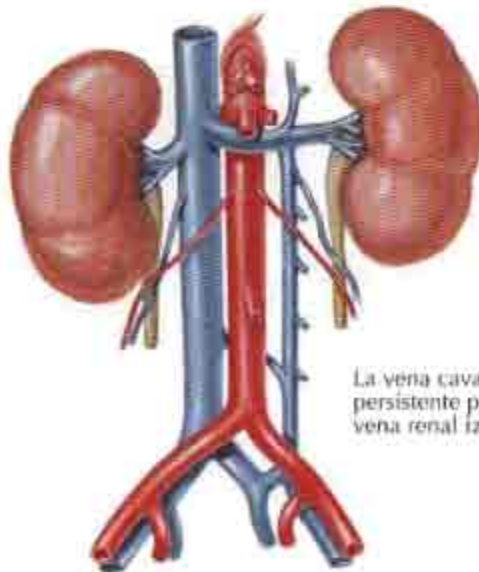
Subdivisión proximal de la arteria renal



La vena renal izquierda doble puede formar un anillo alrededor de la aorta abdominal



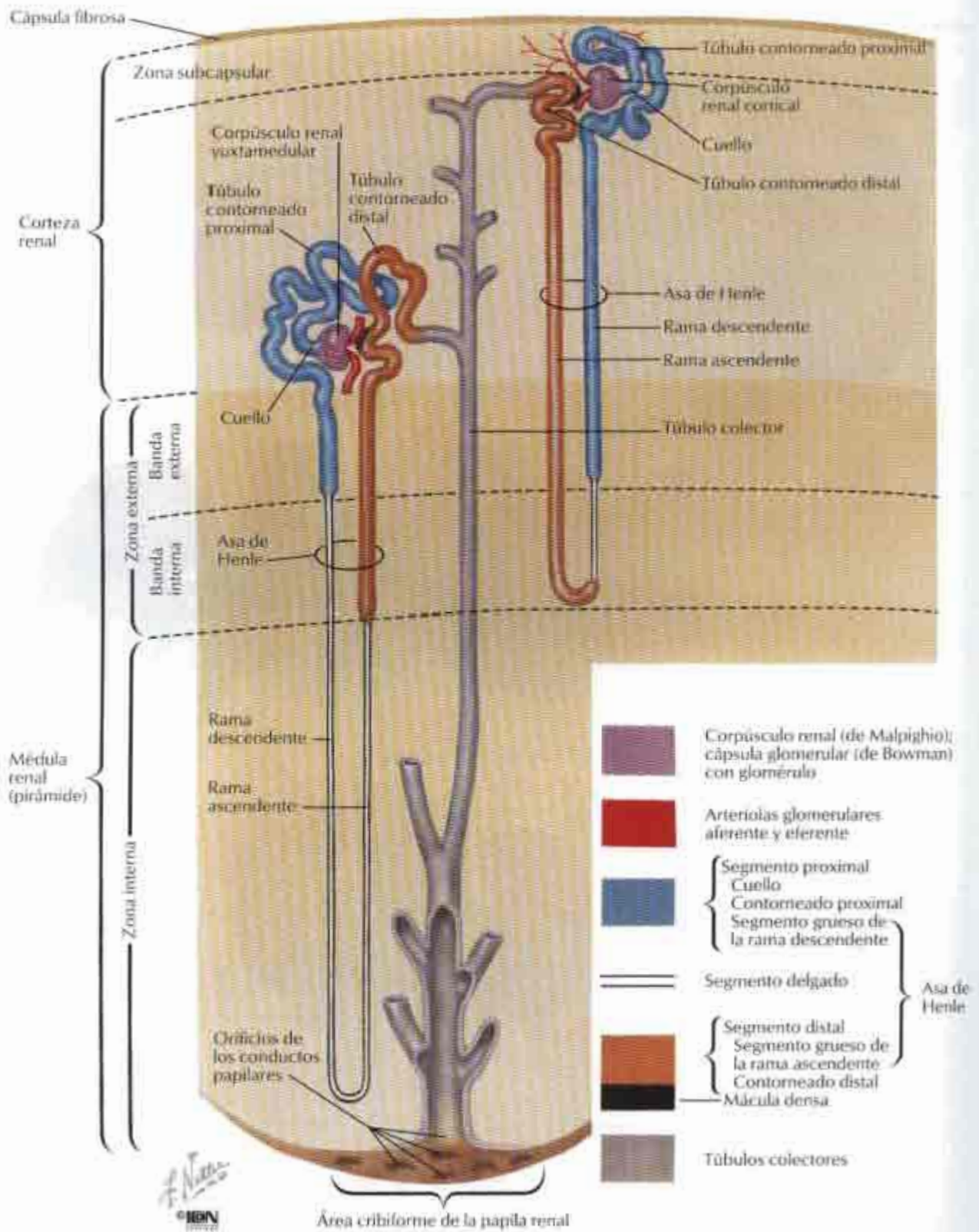
Venas renales múltiples



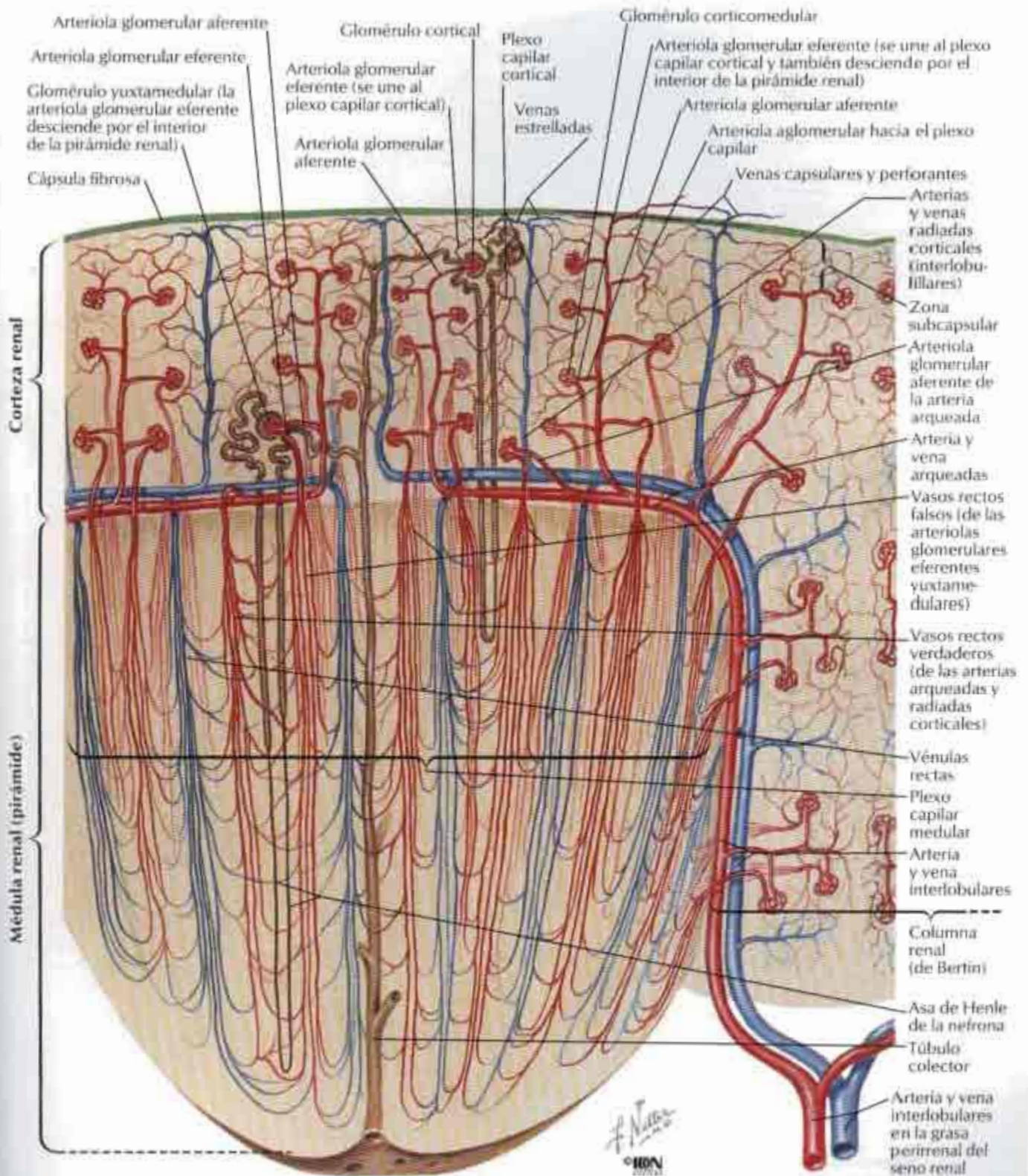
La vena cava inferior izquierda persistente puede unirse a la vena renal izquierda

F. Vegas
IGN

Nefrona y túbulo colector: esquema



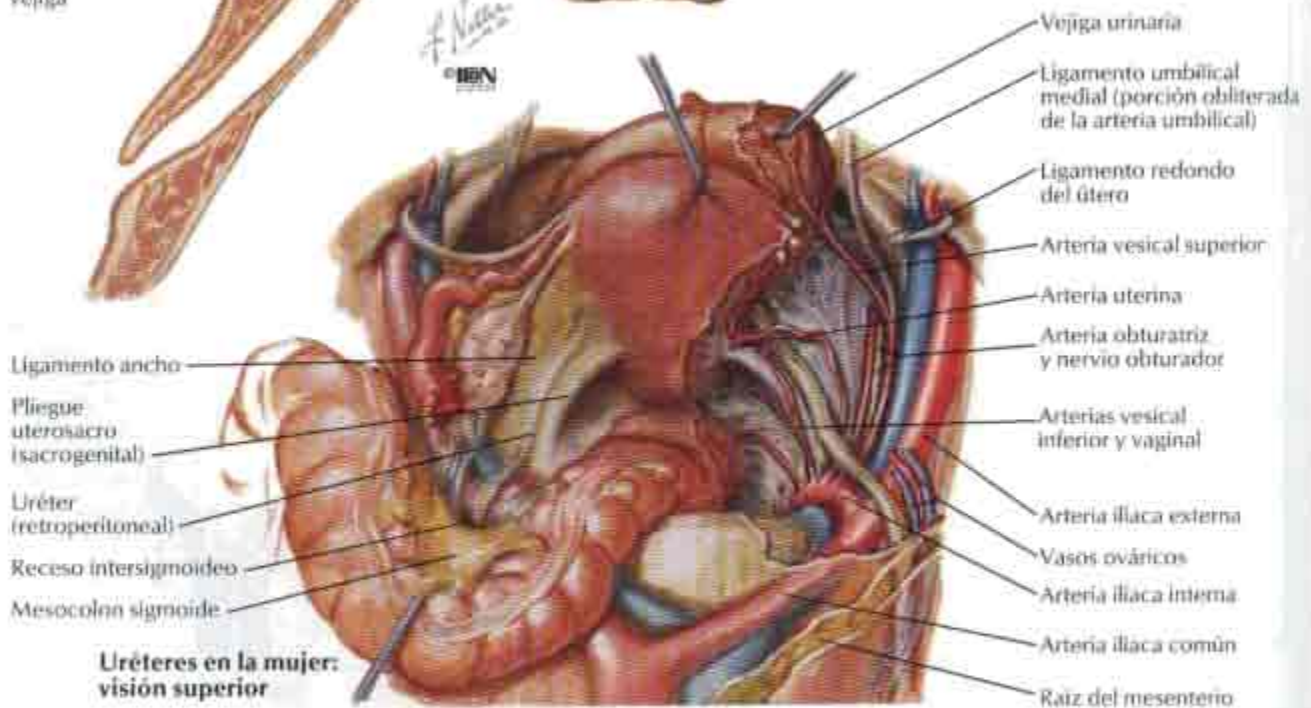
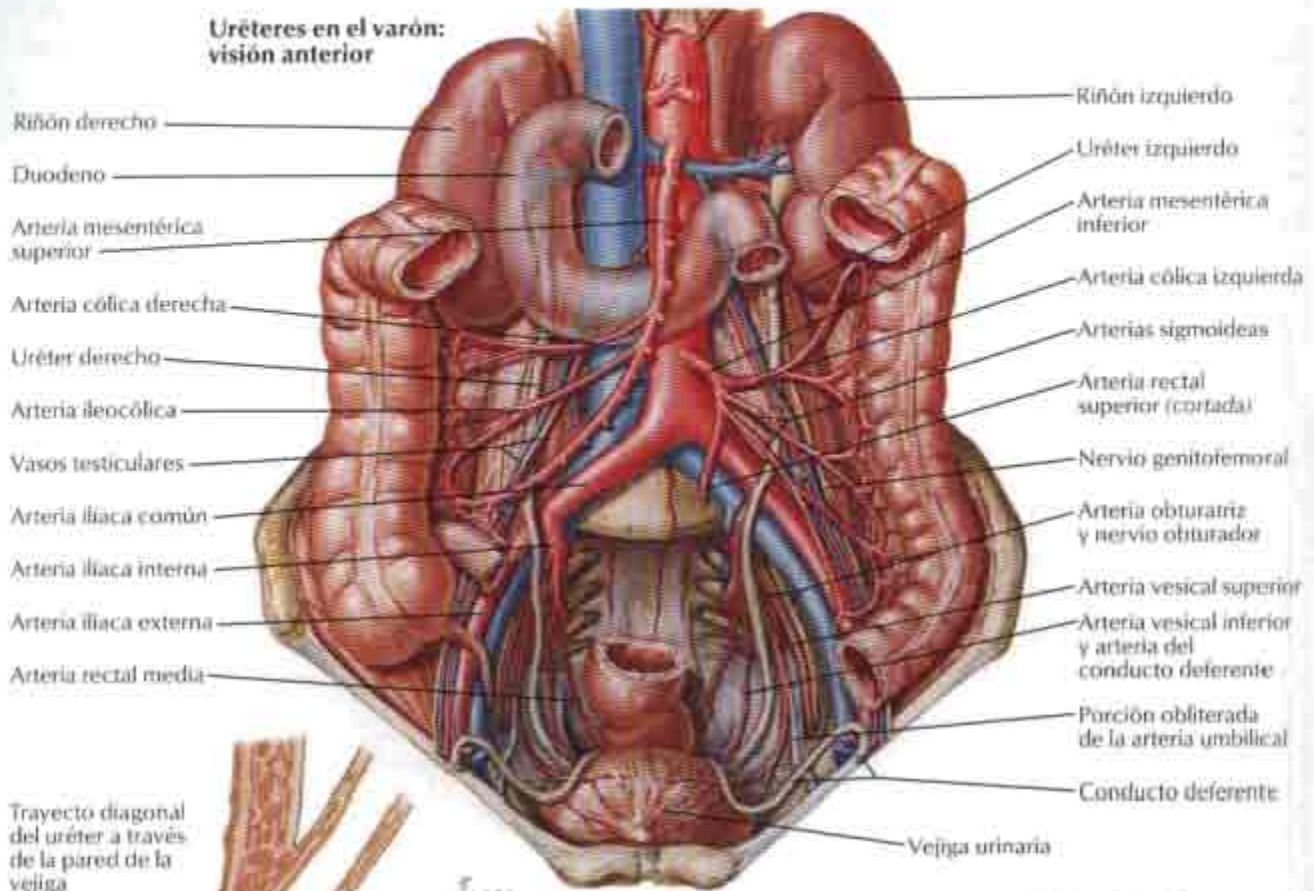
Vasos sanguíneos en el parénquima renal: esquema



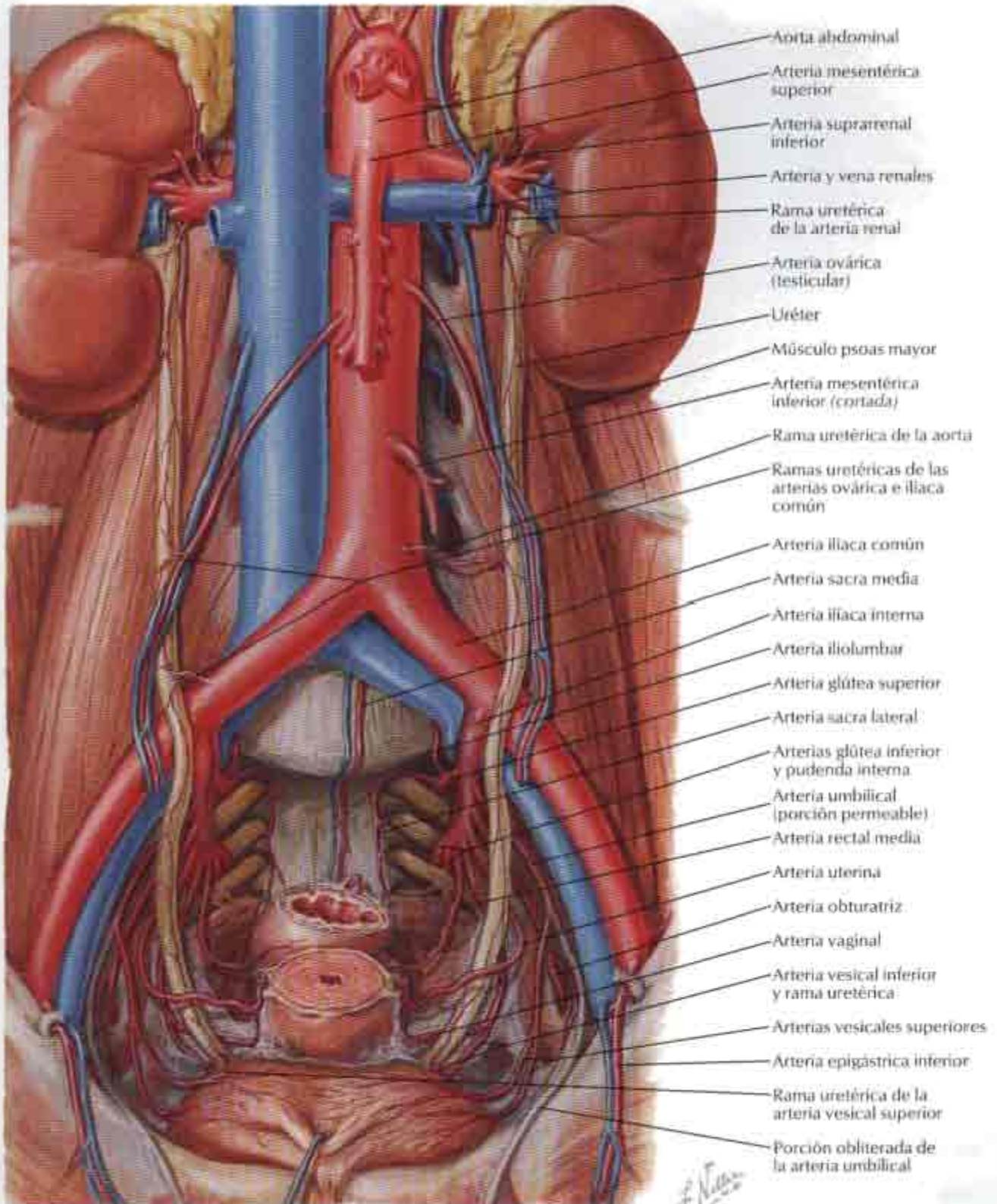
Uréteres

VÉANSE TAMBIÉN LÁMINAS 339, 340, 344

Uréteres en el varón: visión anterior

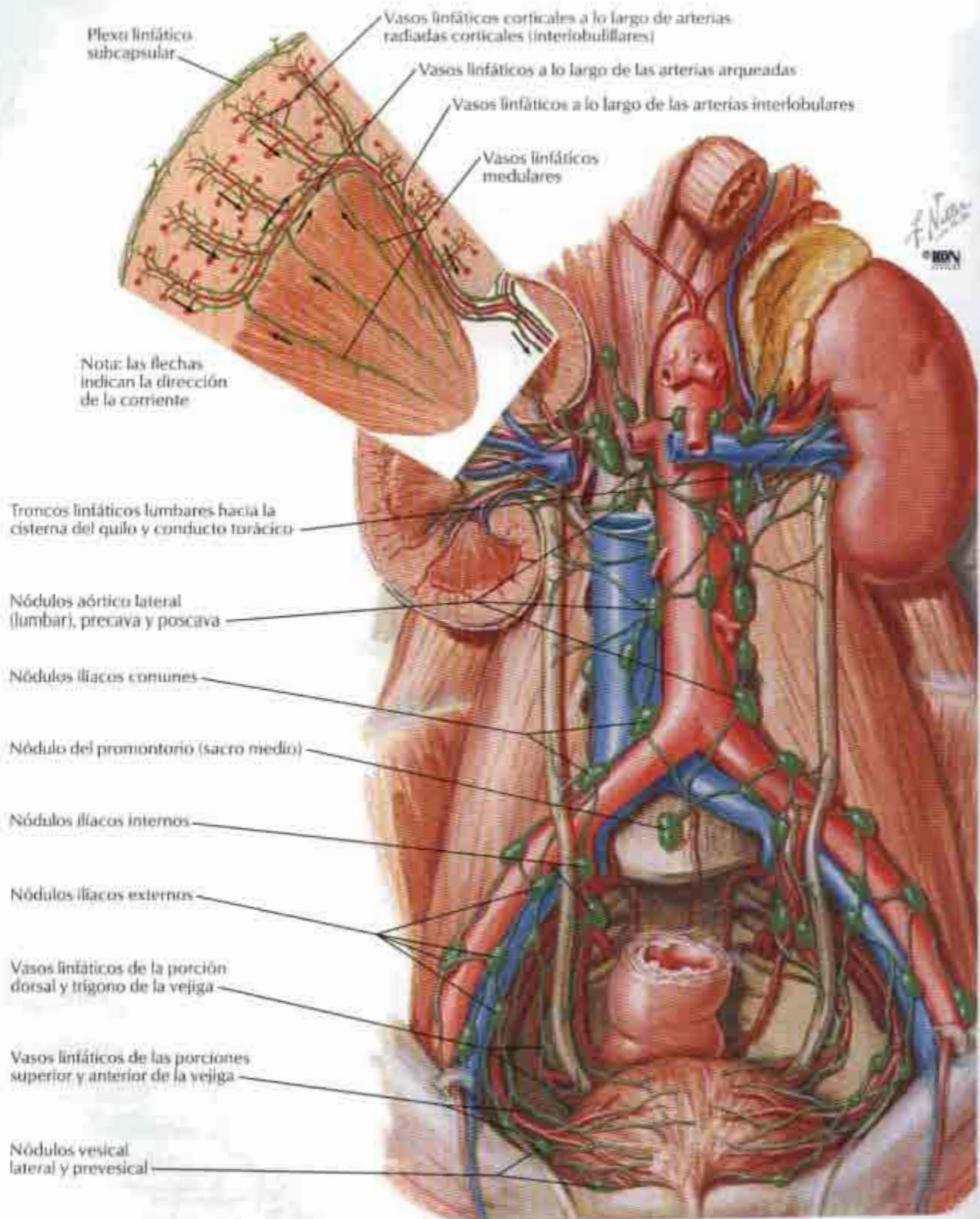


Arterias de los uréteres y vejiga urinaria



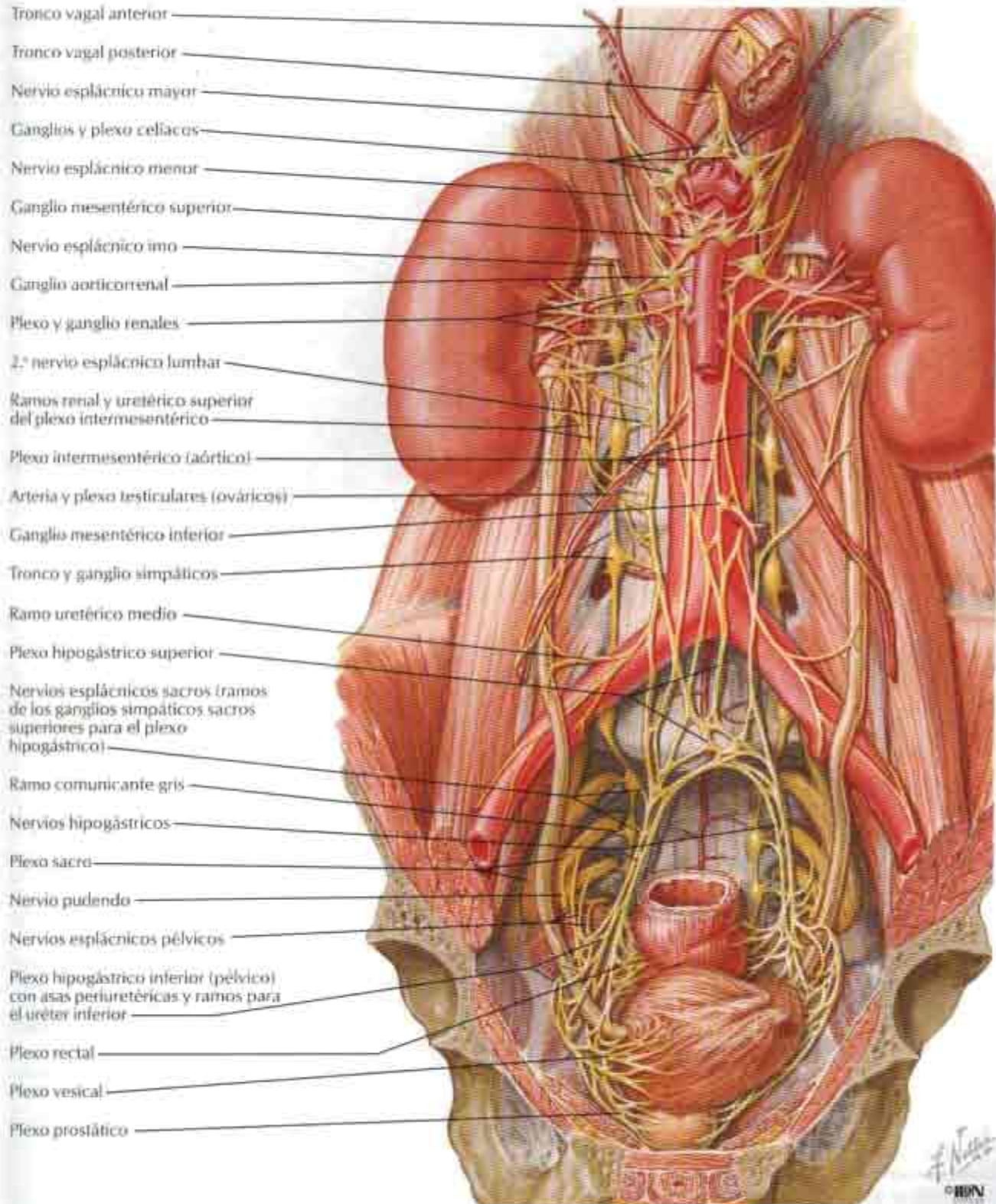
Vasos y nódulos linfáticos de los riñones y vejiga urinaria

VÉANSE TAMBIÉN LÁMINAS 377, 379



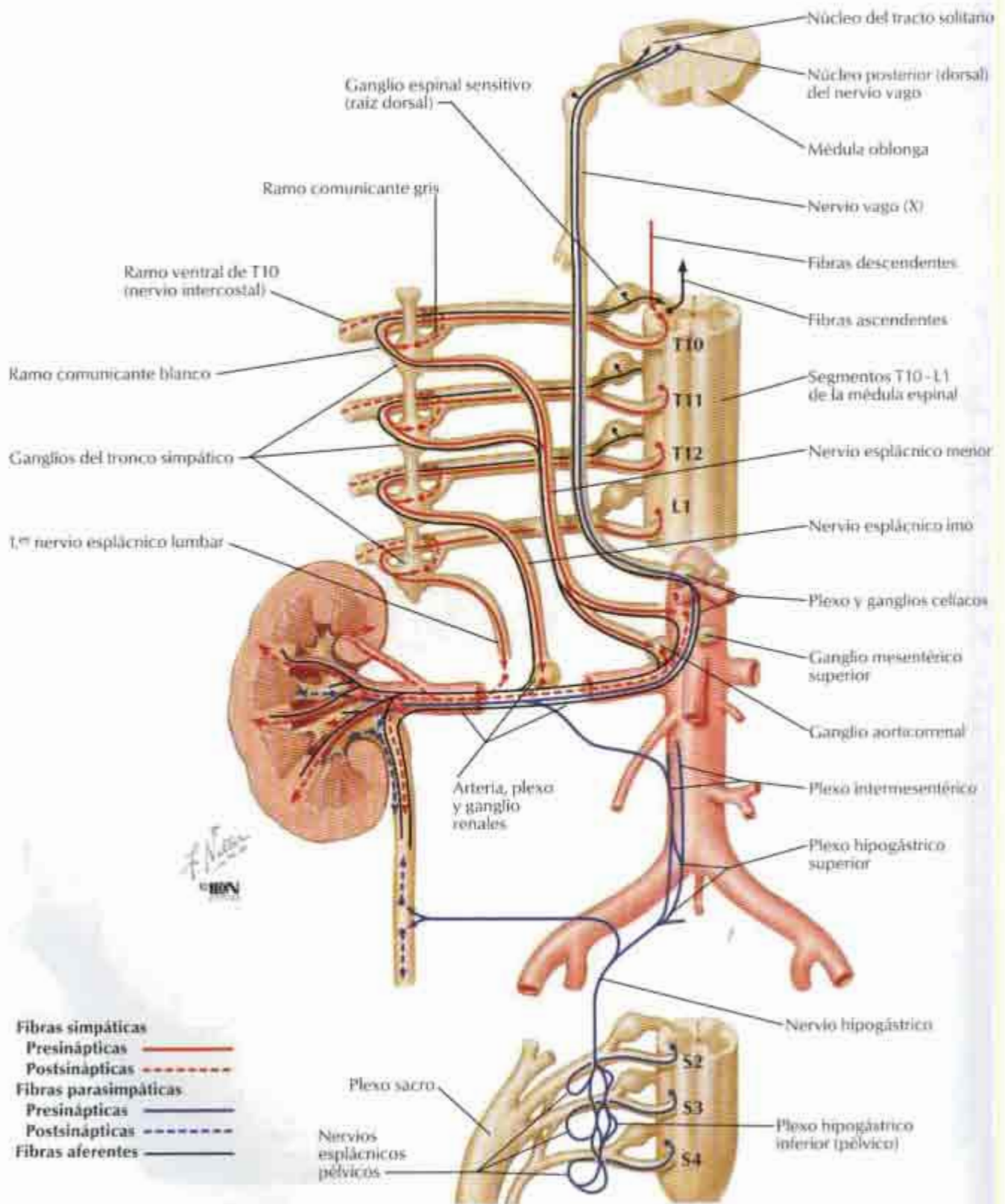
Nervios de riñones, uréteres y vejiga urinaria

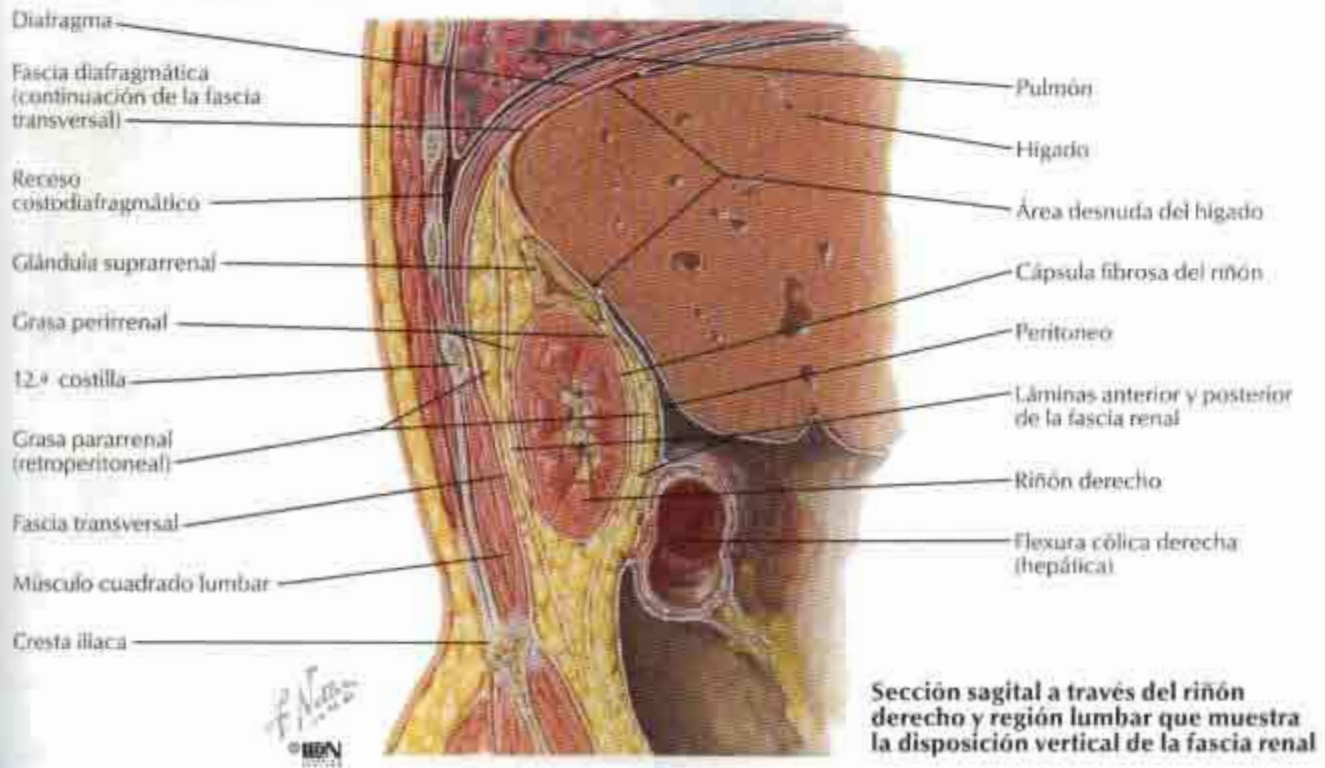
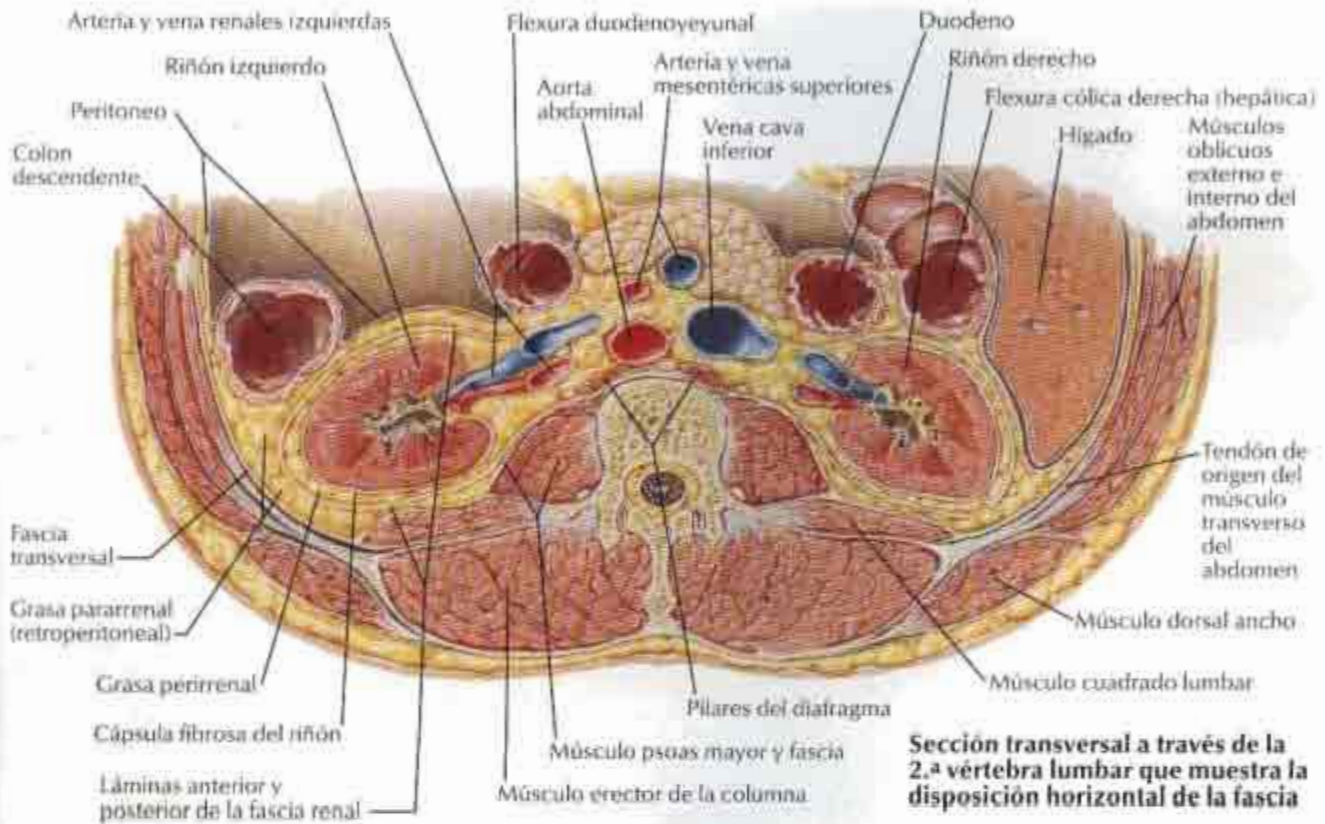
VÉASE TAMBIÉN LÁMINA 152



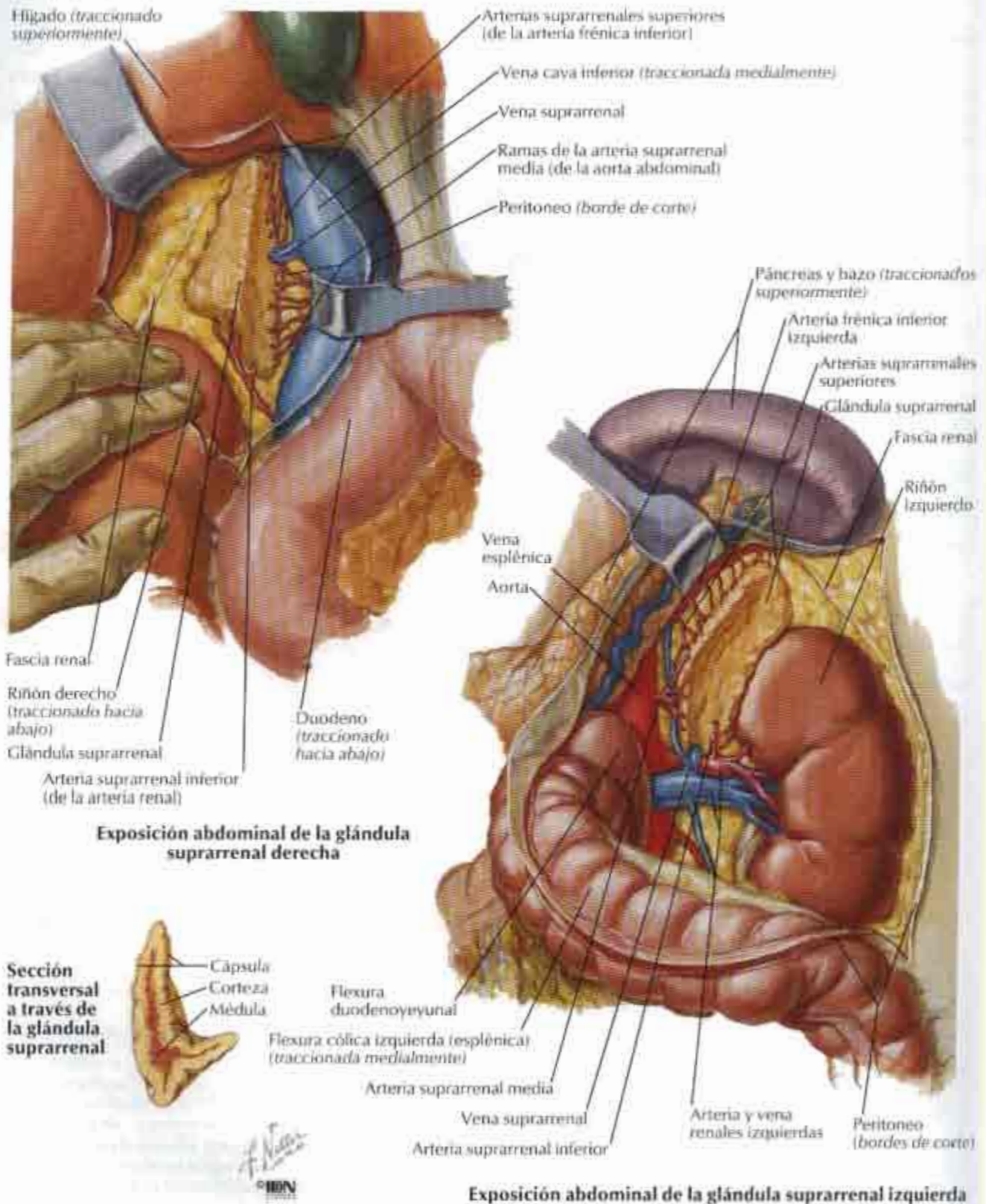
Inervación de los riñones y uréteres superiores: esquema

VÉANSE TAMBIÉN LÁMINAS 153, 388



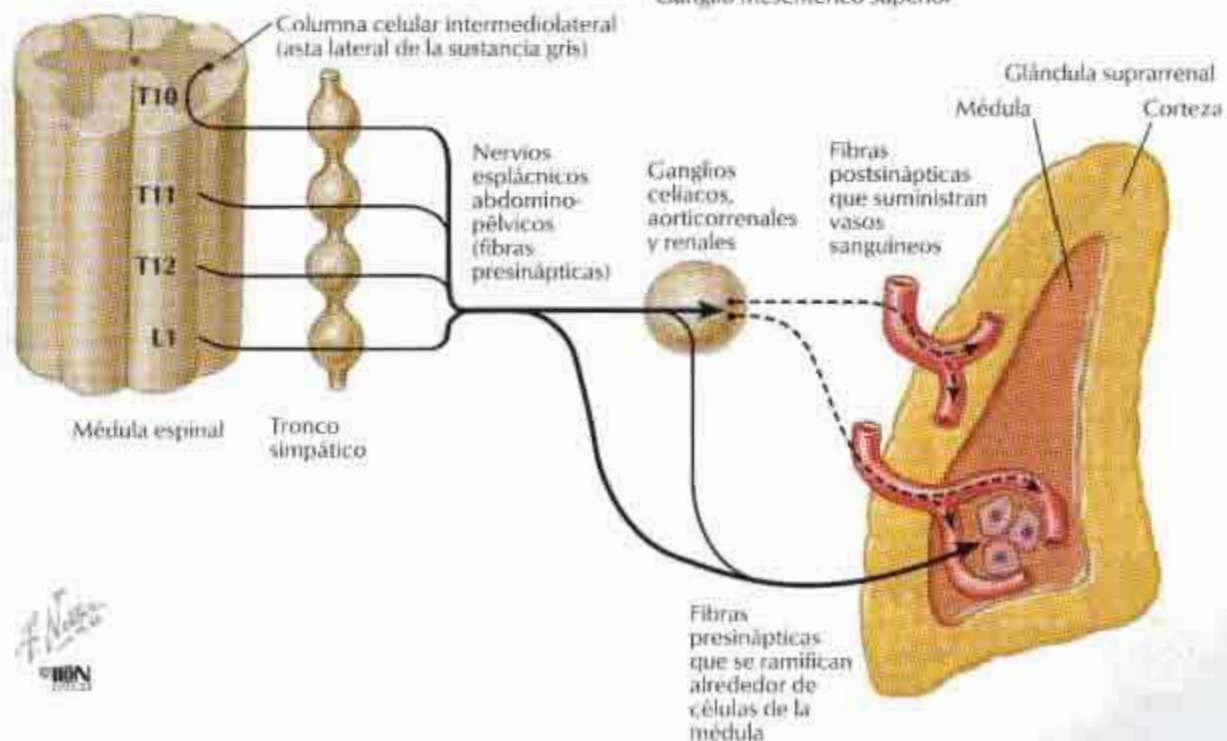
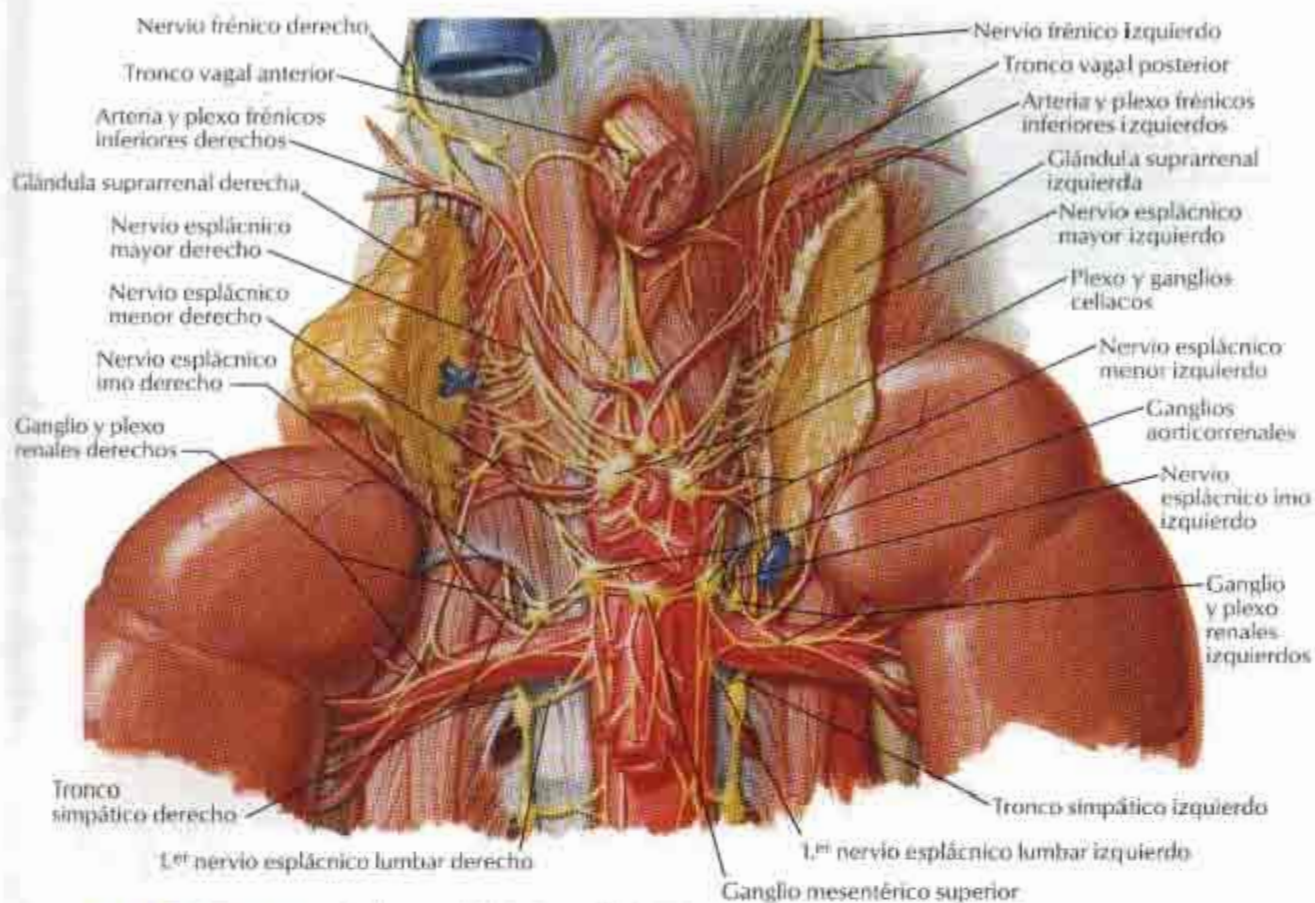


Arterias y venas de las glándulas suprarrenales in situ



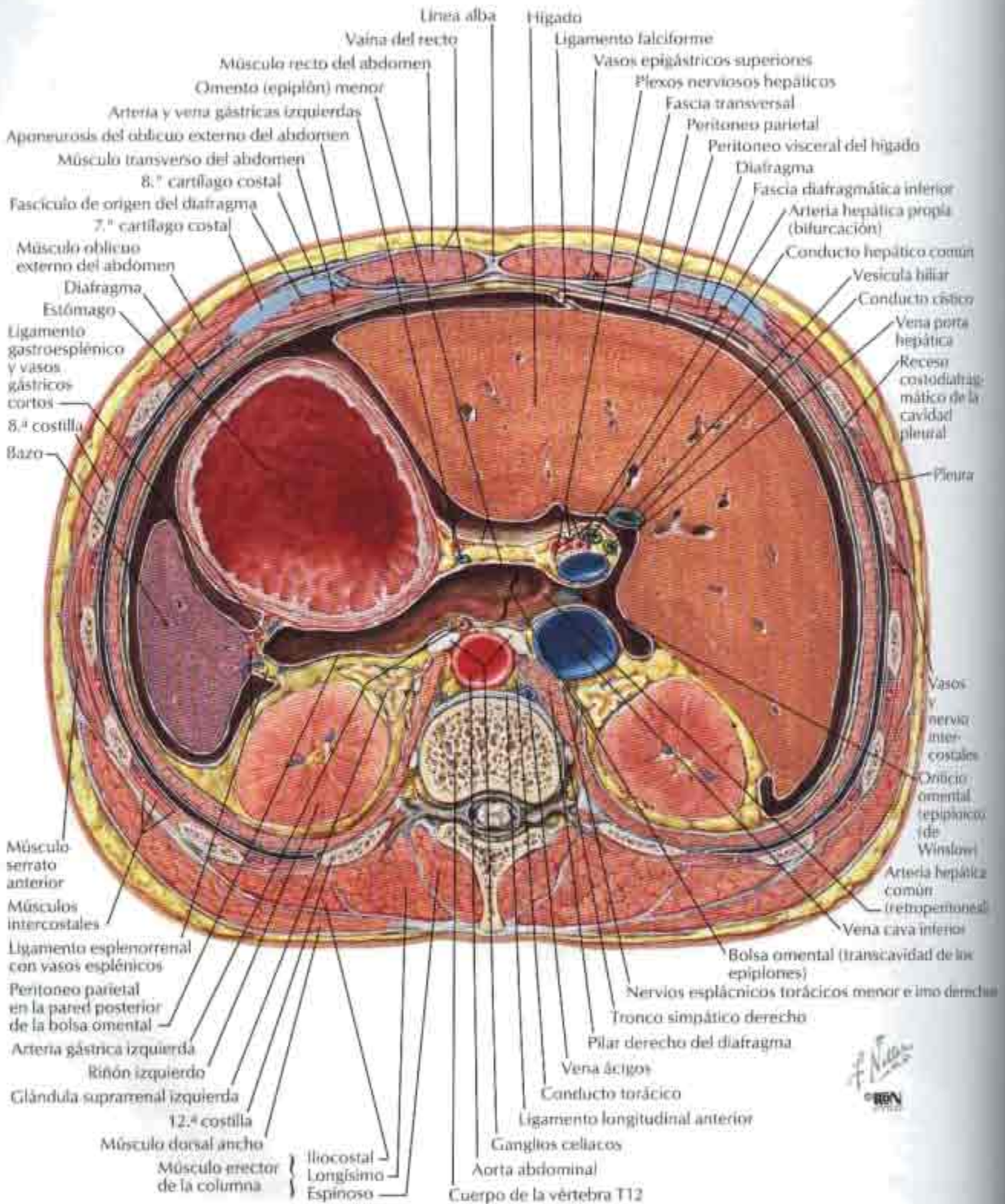
Nervios de las glándulas suprarrenales: disección y esquema

VÉANSE TAMBIÉN LÁMINAS 152, 153

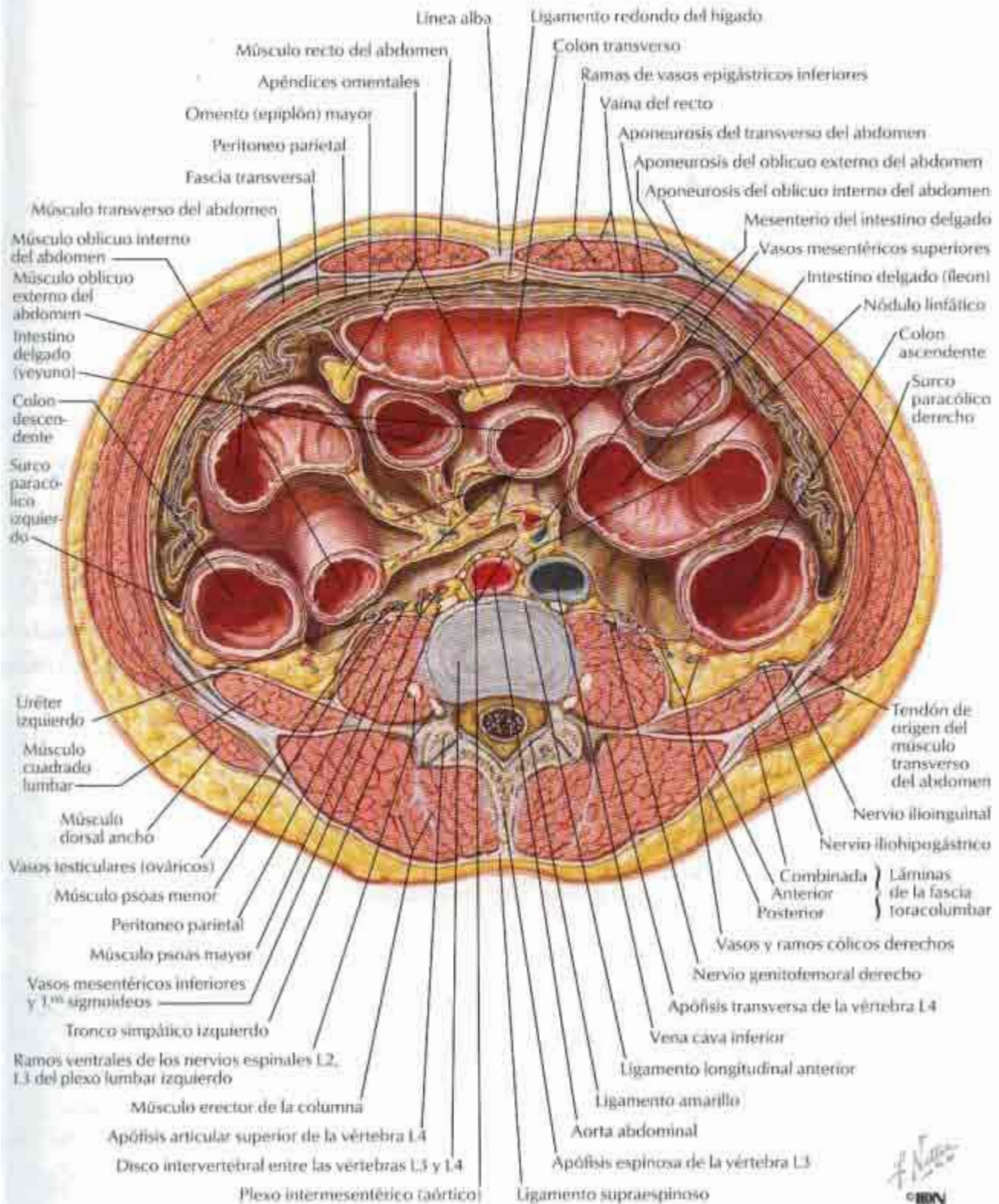


F. Navarro
© IAN

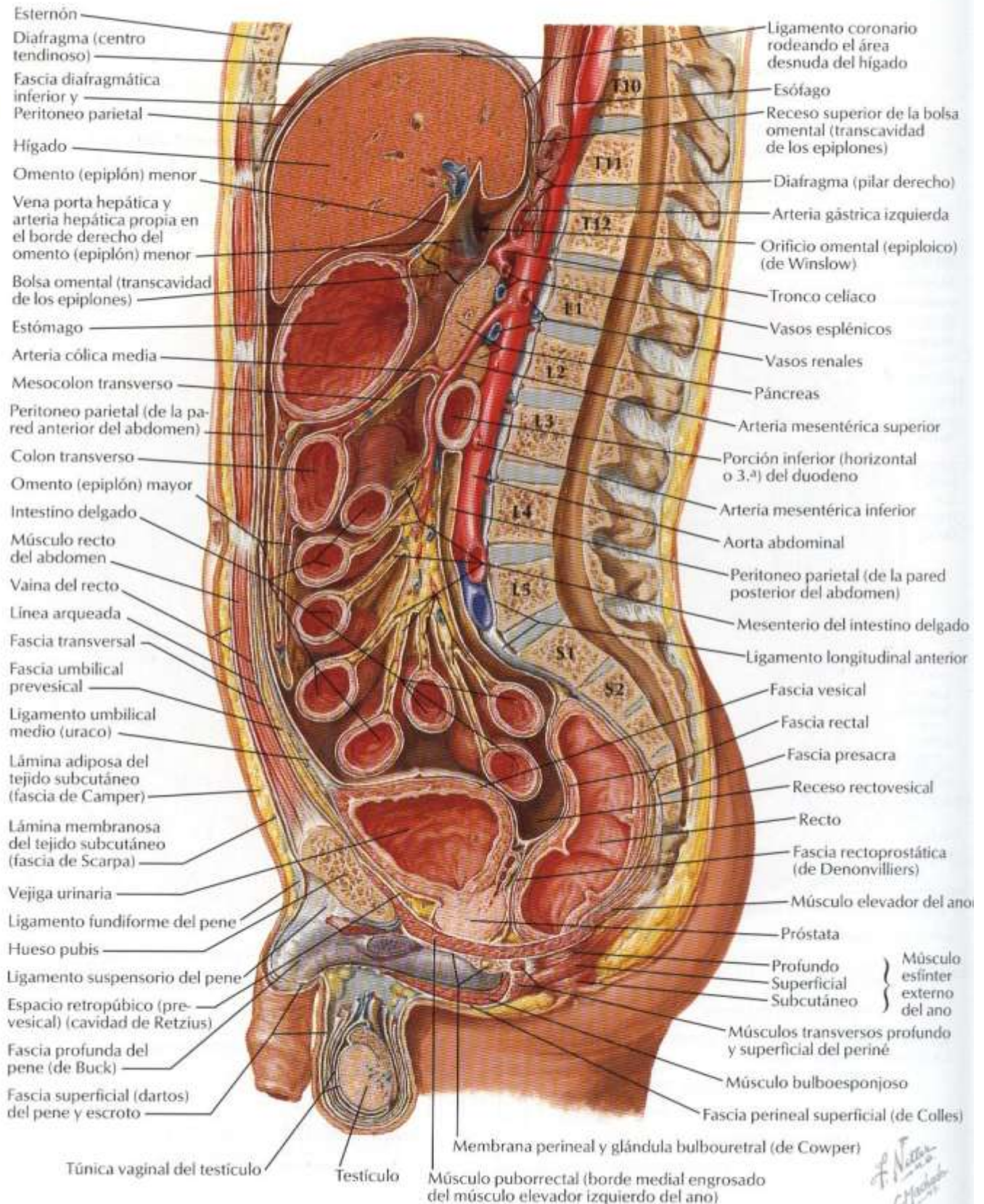
Sección transversal esquemática del abdomen a nivel de T12 (visión superior)



Sección transversal esquemática del abdomen a nivel de L2, 3 (visión superior)



Pared y vísceras abdominales: sección media (sagital)



F. Netter
C. Machado
 © IEBN

Sección V

PELVIS Y PERINÉ

HUESOS Y LIGAMENTOS

Láminas 330 – 332

- 330. Huesos y ligamentos de la pelvis
- 331. Huesos y ligamentos de la pelvis
(*continuación*)
- 332. Diferencias de sexo de la pelvis:
medidas

SUELO DE LA PELVIS Y CONTENIDO

Láminas 333 – 343

- 333. Diafragma pélvico: mujer
- 334. Diafragma pélvico: mujer
(*continuación*)
- 335. Diafragma pélvico: varón
- 336. Diafragma pélvico: varón
(*continuación*)
- 337. Visceras pélvicas y periné:
mujer
- 338. Visceras pélvicas y periné: varón
- 339. Contenido de la pelvis: mujer

- 340. Contenido de la pelvis: varón
- 341. Fascia y espacios potenciales
endopélvicos
- 342. Vejiga urinaria: orientación y
soportes
- 343. Vejiga urinaria: mujer y varón

ESTRUCTURAS FEMENINAS

Láminas 344 – 353

- 344. Visceras pélvicas
- 345. Útero, vagina y estructuras de soporte
- 346. Útero y anexos
- 347. Útero: cambios con la edad y
patrón muscular
- 348. Útero: variaciones en la posición
- 349. Ovarios, oocitos y folículos
- 350. Periné y genitales externos (vulva)
- 351. Periné (disección superficial)
- 352. Periné y periné profundo
- 353. Uretra

ESTRUCTURAS MASCULINAS

Láminas 354 – 362

- 354. Periné y genitales externos (disección superficial)
- 355. Periné y genitales externos (disección profunda)
- 356. Pene
- 357. Espacios perineales
- 358. Próstata y vesículas seminales
- 359. Uretra
- 360. Descenso del testículo
- 361. Escroto y contenido
- 362. Testículo, epidídimo y conducto deferente

RECTO

Láminas 363 – 368

- 363. Recto in situ: mujer y varón
- 364. Fosas isquionales
- 365. Recto y conducto anal
- 366. Musculatura anorrectal
- 367. Músculo esfínter externo del ano: visiones perineales
- 368. Espacios reales y potenciales perineopélvicos

VASCULATURA

Láminas 369 – 379

- 369. Arterias del recto y conducto anal
- 370. Venas del recto y conducto anal
- 371. Arterias y venas de los órganos pélvicos: mujer

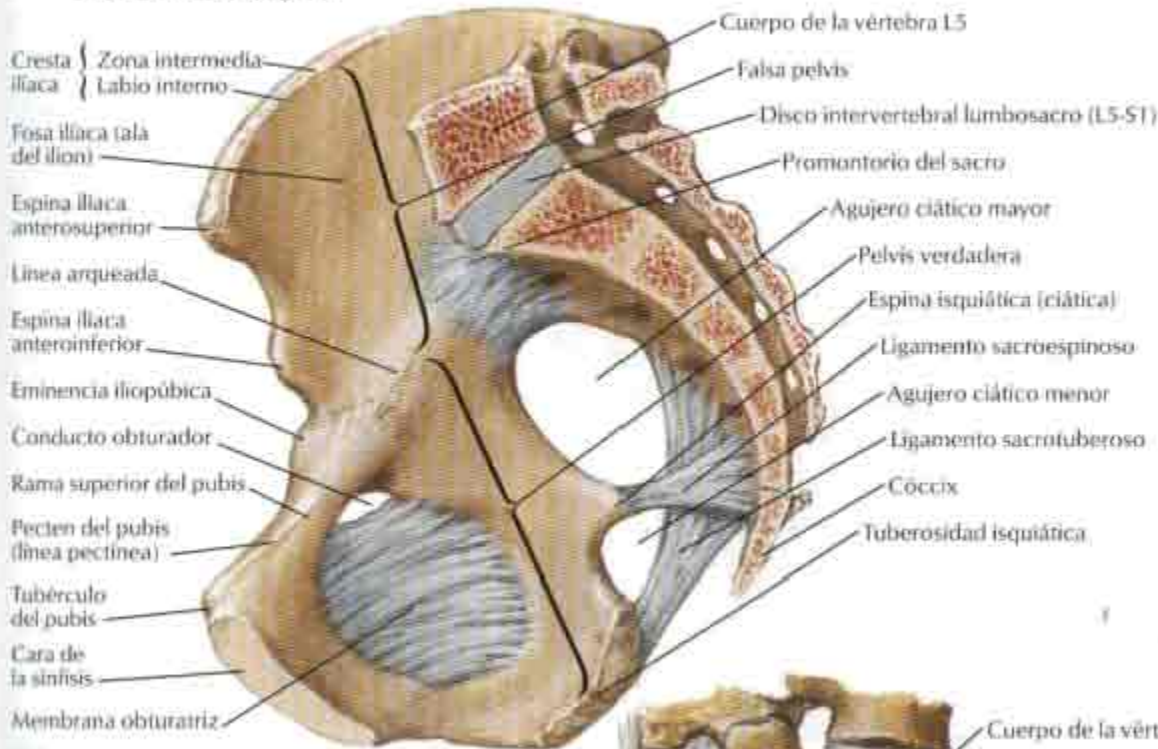
- 372. Arterias y venas del testículo
- 373. Arterias y venas de la pelvis: mujer
- 374. Arterias y venas de la pelvis: varón
- 375. Arterias y venas del periné y útero
- 376. Arterias y venas del periné: varón
- 377. Vasos y nódulos linfáticos de la pelvis y genitales: mujer
- 378. Vasos y nódulos linfáticos del periné: mujer
- 379. Vasos y nódulos linfáticos de la pelvis y genitales: varón

INERVACIÓN

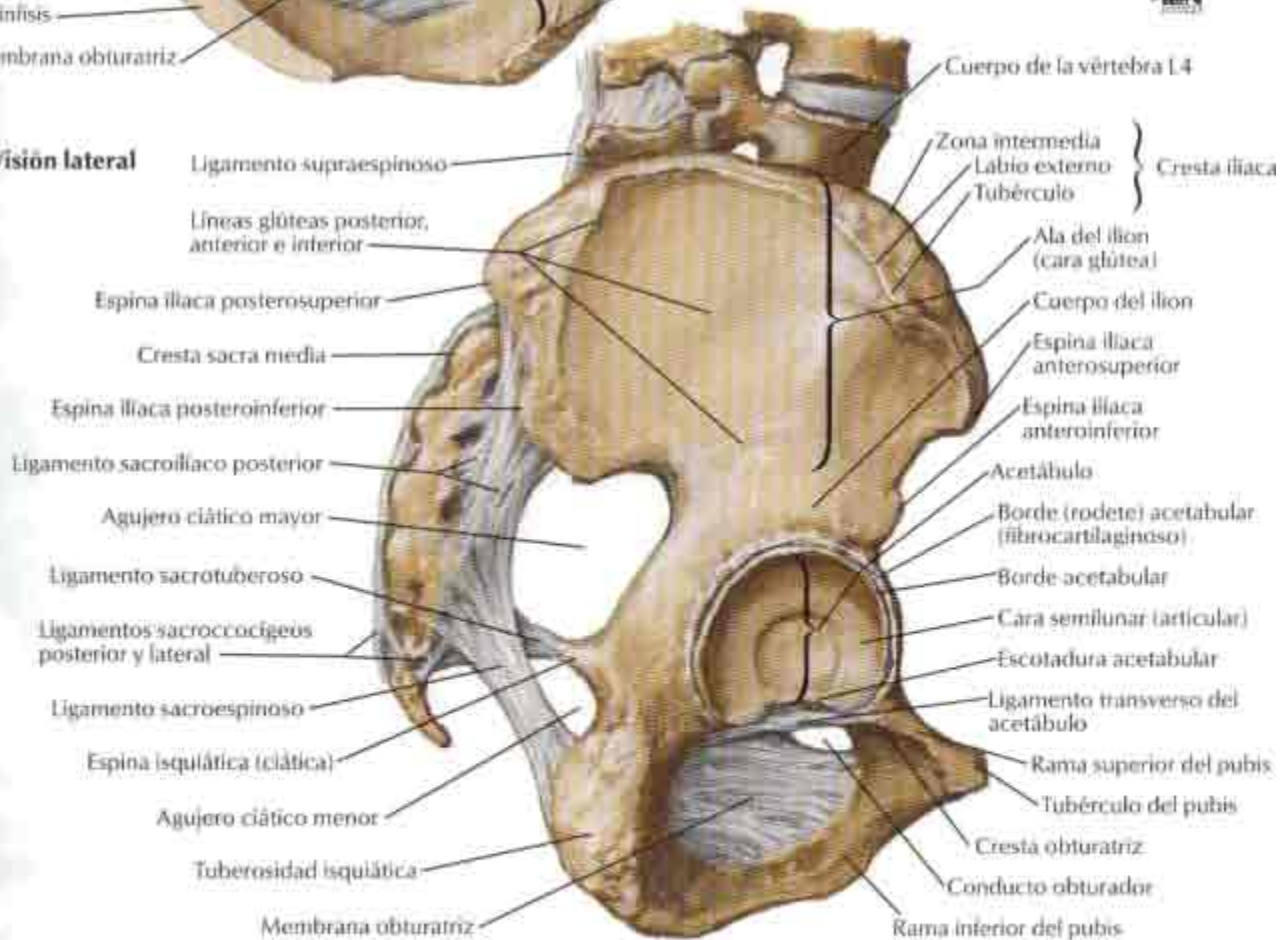
Láminas 380 – 390

- 380. Nervios de los genitales externos: varón
- 381. Nervios de las vísceras pélvicas: varón
- 382. Nervios del periné: varón
- 383. Nervios de las vísceras pélvicas: mujer
- 384. Nervios del periné y genitales externos: mujer
- 385. Vías nerviosas en el parto
- 386. Inervación de los órganos reproductores femeninos: esquema
- 387. Inervación de los órganos reproductores masculinos: esquema
- 388. Inervación de la vejiga urinaria y uréter inferior: esquema
- 389. Estructuras homólogas de los genitales externos
- 390. Estructuras homólogas de los genitales internos

Sección media (sagital)

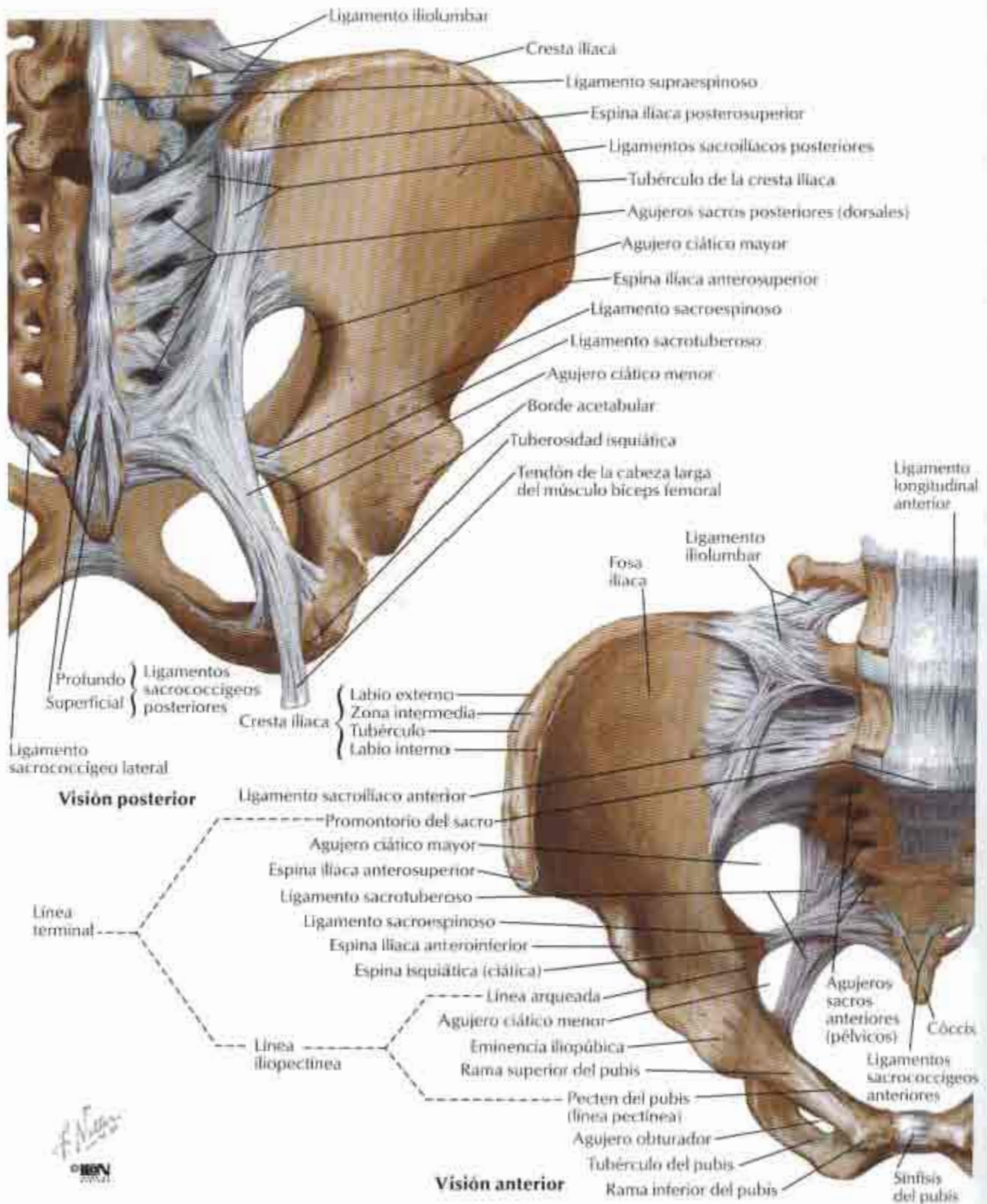


Visión lateral



Huesos y ligamentos de la pelvis (continuación)

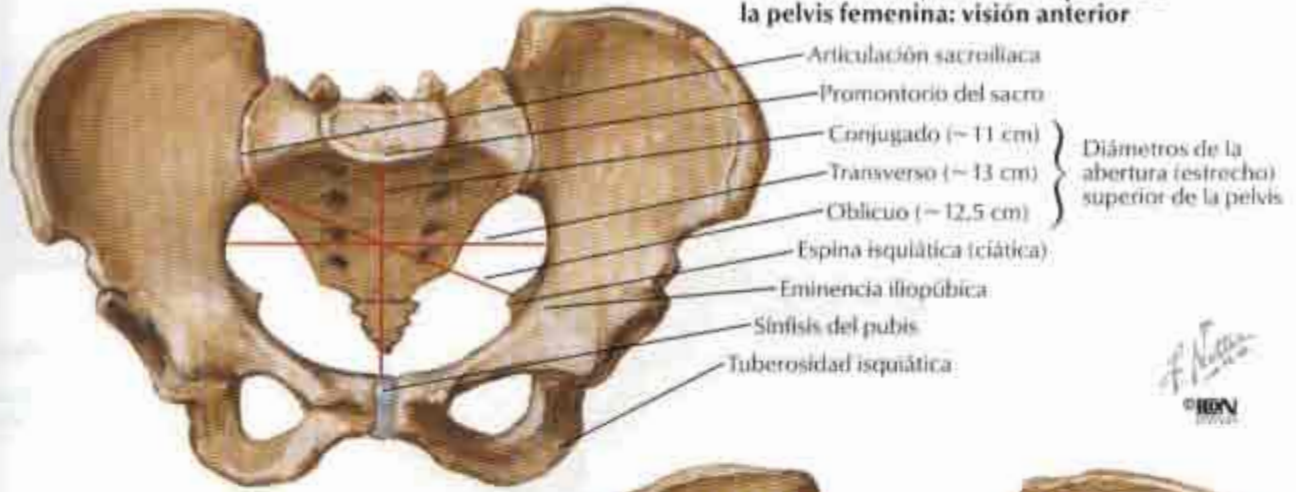
VÉASE TAMBIÉN LÁMINA 145



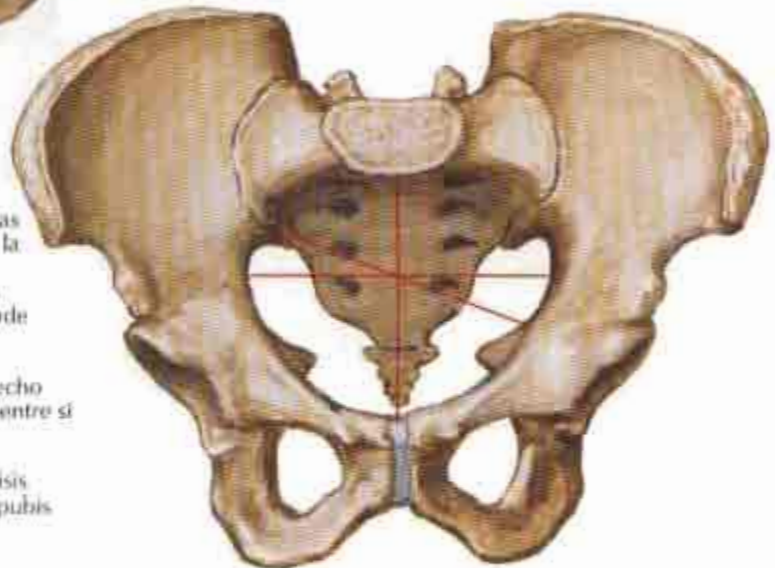
Diferencias de sexo de la pelvis: medidas

VÉASE TAMBIÉN LÁMINA 231

Pelvis femenina/abertura superior de la pelvis femenina: visión anterior

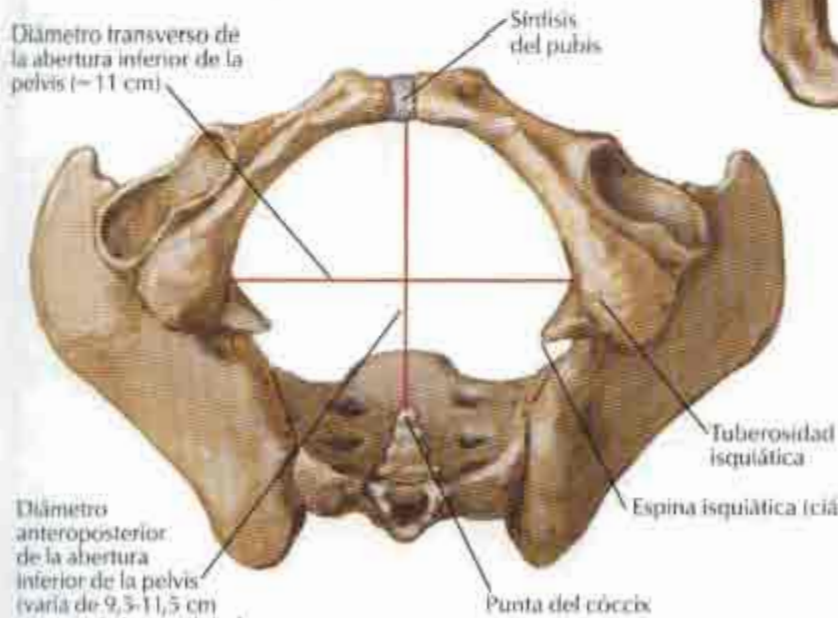


Pelvis masculina/abertura superior de la pelvis masculina: visión anterior



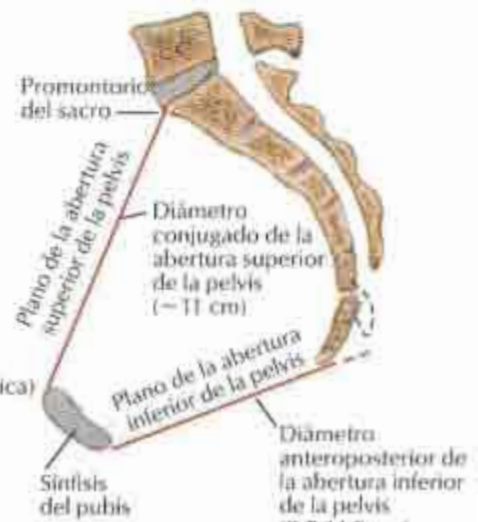Todas las medidas son ligeramente más cortas en relación con el tamaño corporal que en la mujer
 Abertura superior de la pelvis orientada más anteroposteriormente que en la mujer, donde tiende a ser oval transversalmente
 Sínfisis púbica más profunda (más alta)
 Arco del pubis (ángulo subpúbico) más estrecho
 Tuberosidades isquiáticas menos separadas entre sí
 Alas del ilion menos anchas

Diámetro transverso de la apertura inferior de la pelvis (~11 cm)



Diámetro anteroposterior de la apertura inferior de la pelvis (varía de 9,5-11,5 cm a causa de la movilidad del cóccix)

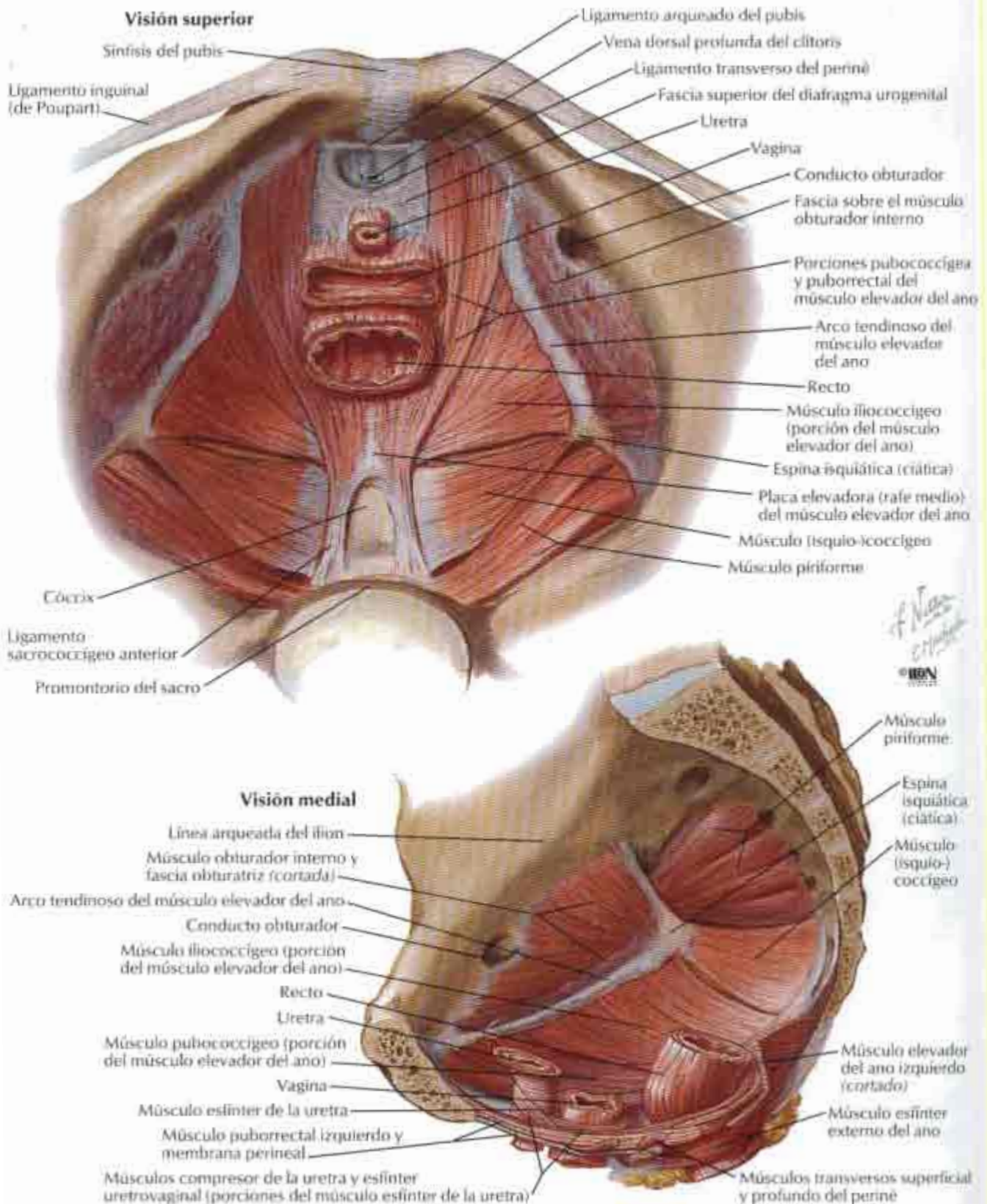
Pelvis femenina/abertura inferior de la pelvis femenina: visión inferior



Mujer: sección sagital

Diafragma pélvico: mujer

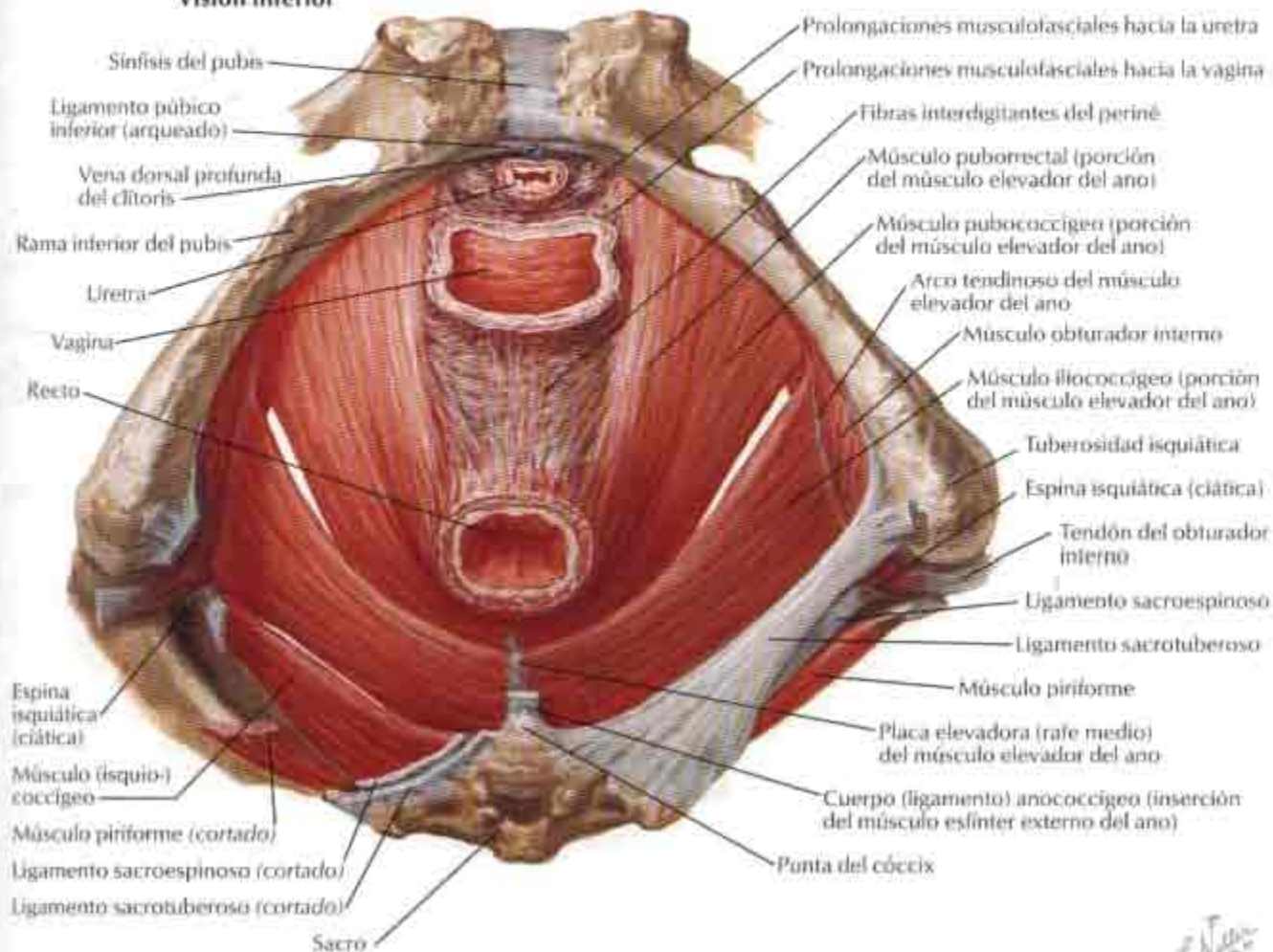
VÉANSE TAMBIÉN LÁMINAS 246, 343, 345, 364



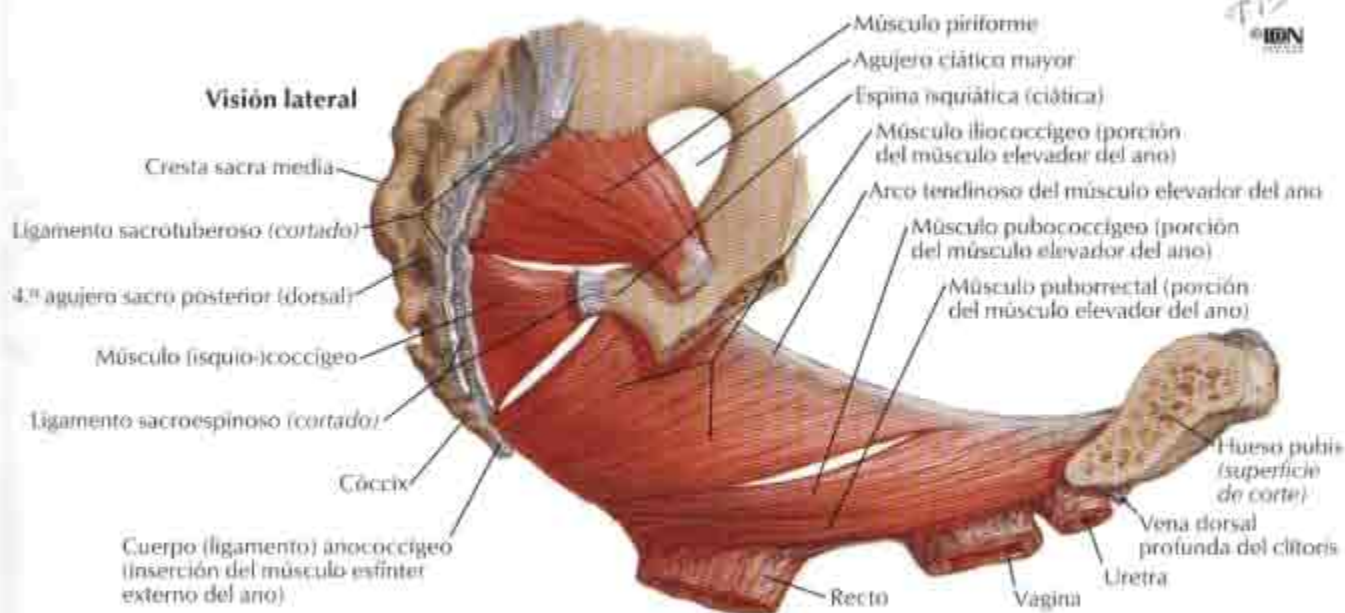
Diafragma pélvico: mujer (continuación)

PARA EL DIAFRAGMA UROGENITAL VÉASE LÁMINA 352

Visión inferior



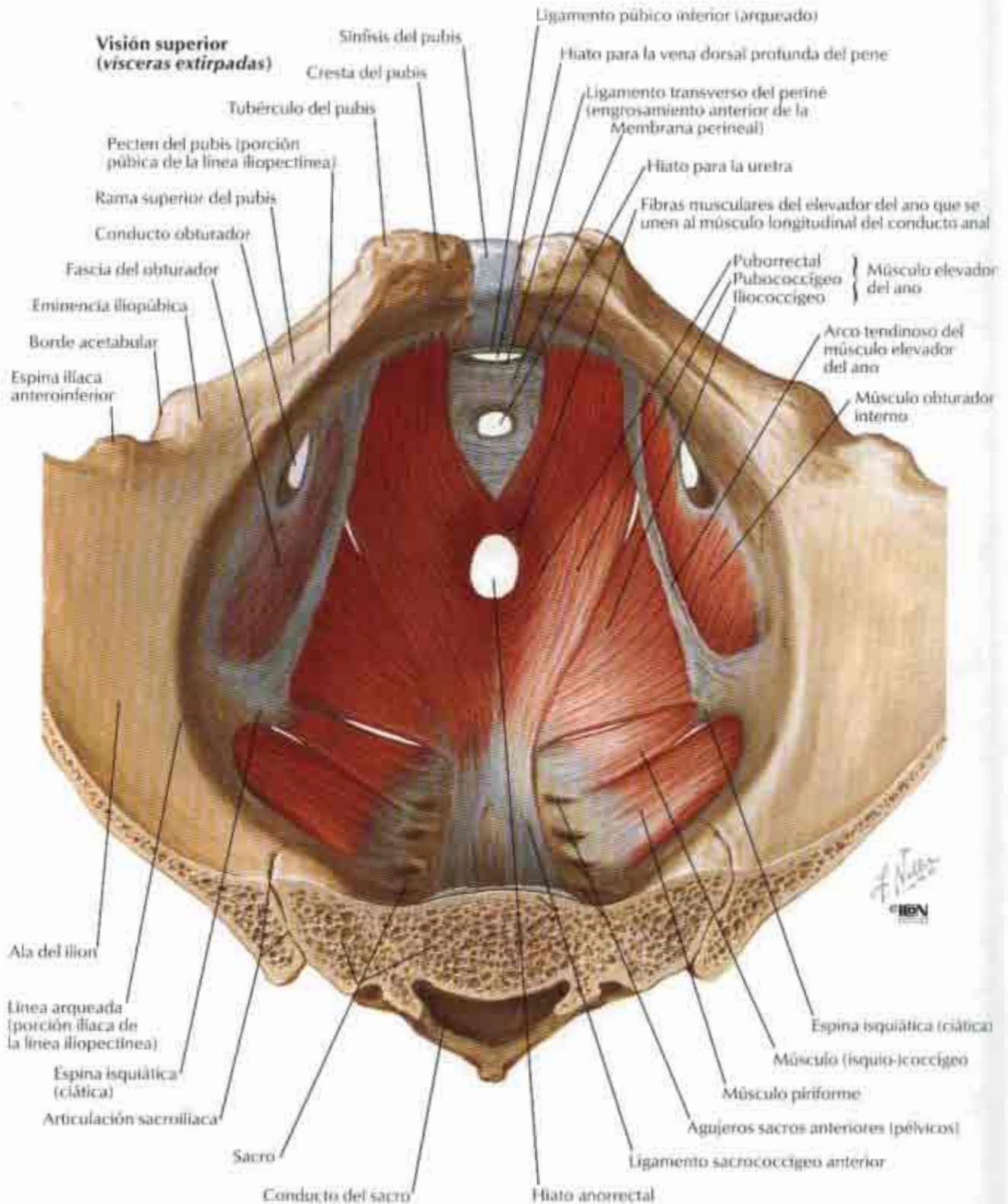
Visión lateral



F. Navarro
IDN

Diafragma pélvico: varón

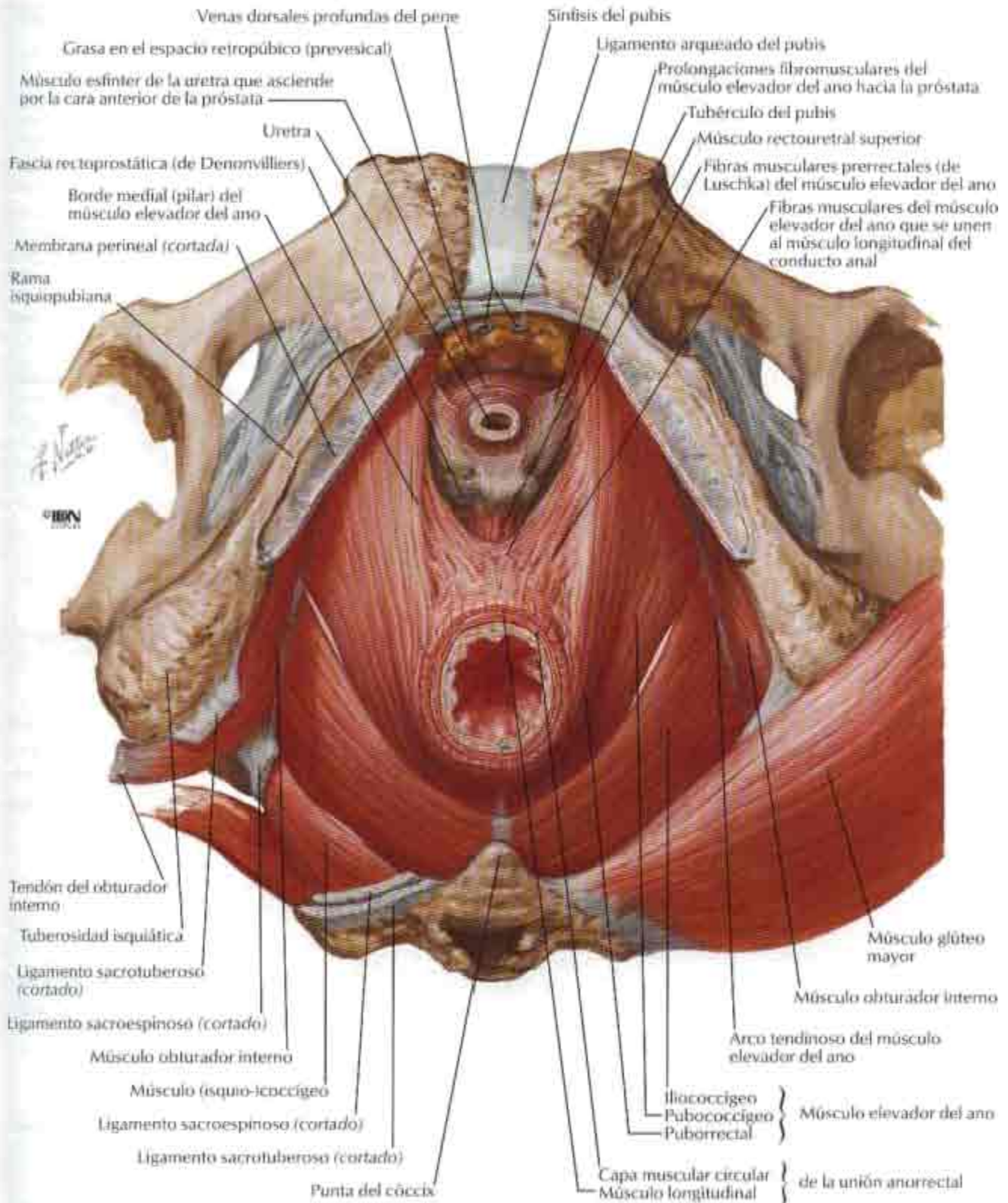
VÉANSE TAMBIÉN LÁMINAS 246, 343, 364



Diafragma pélvico: varón (continuación)

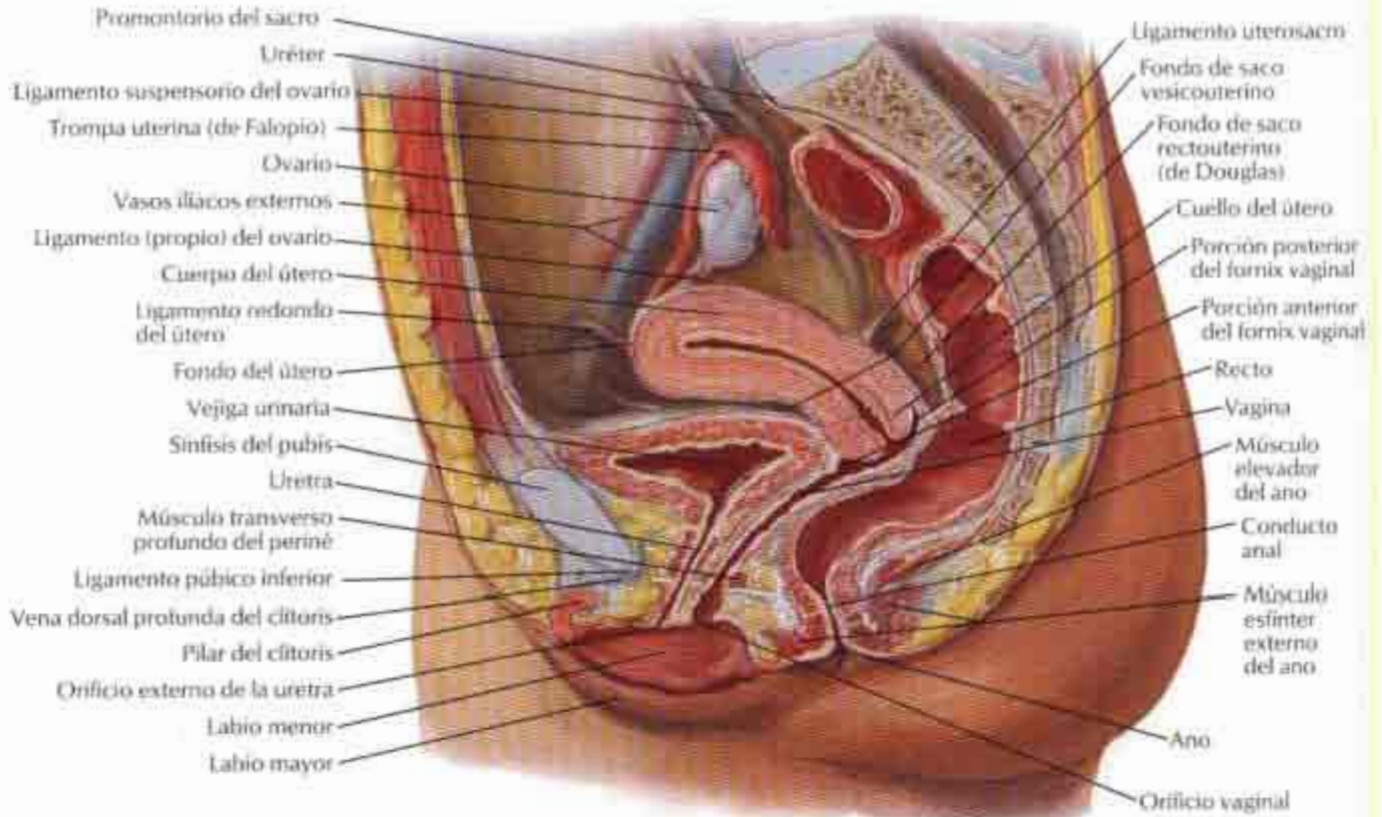
PARA EL DIAFRAGMA UROGENITAL VÉASE LÁMINA 357

Visión inferior

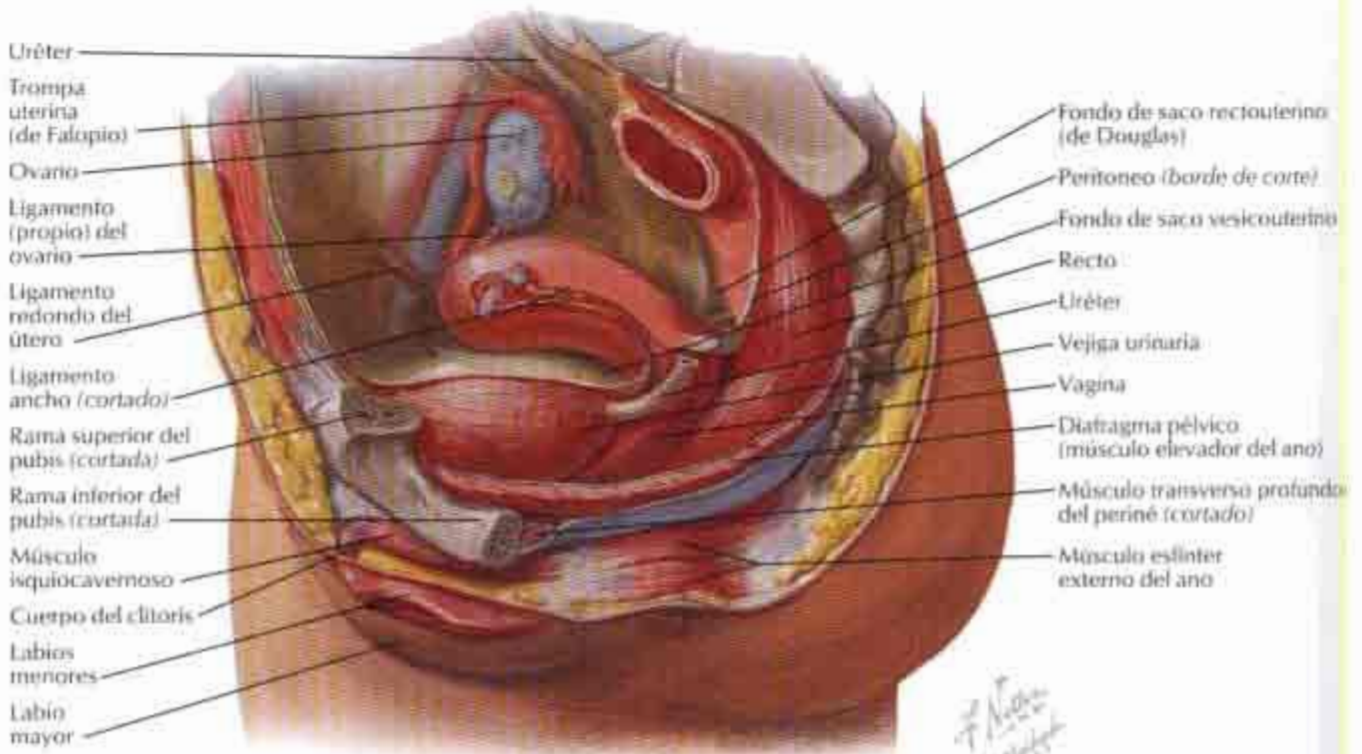


Visceras pélvicas y periné: mujer

Sección media (sagital)

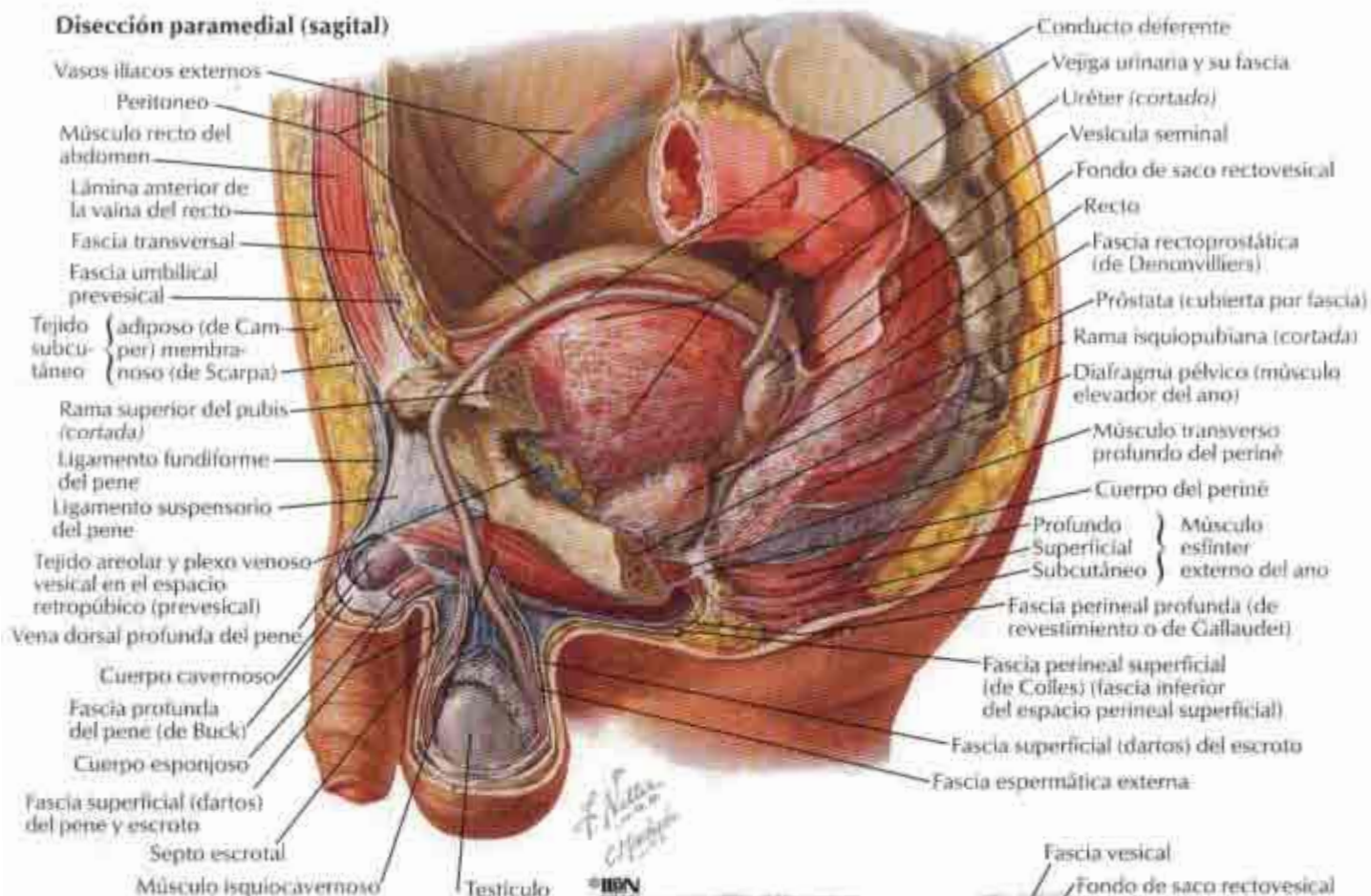


Disección paramedial (sagital)

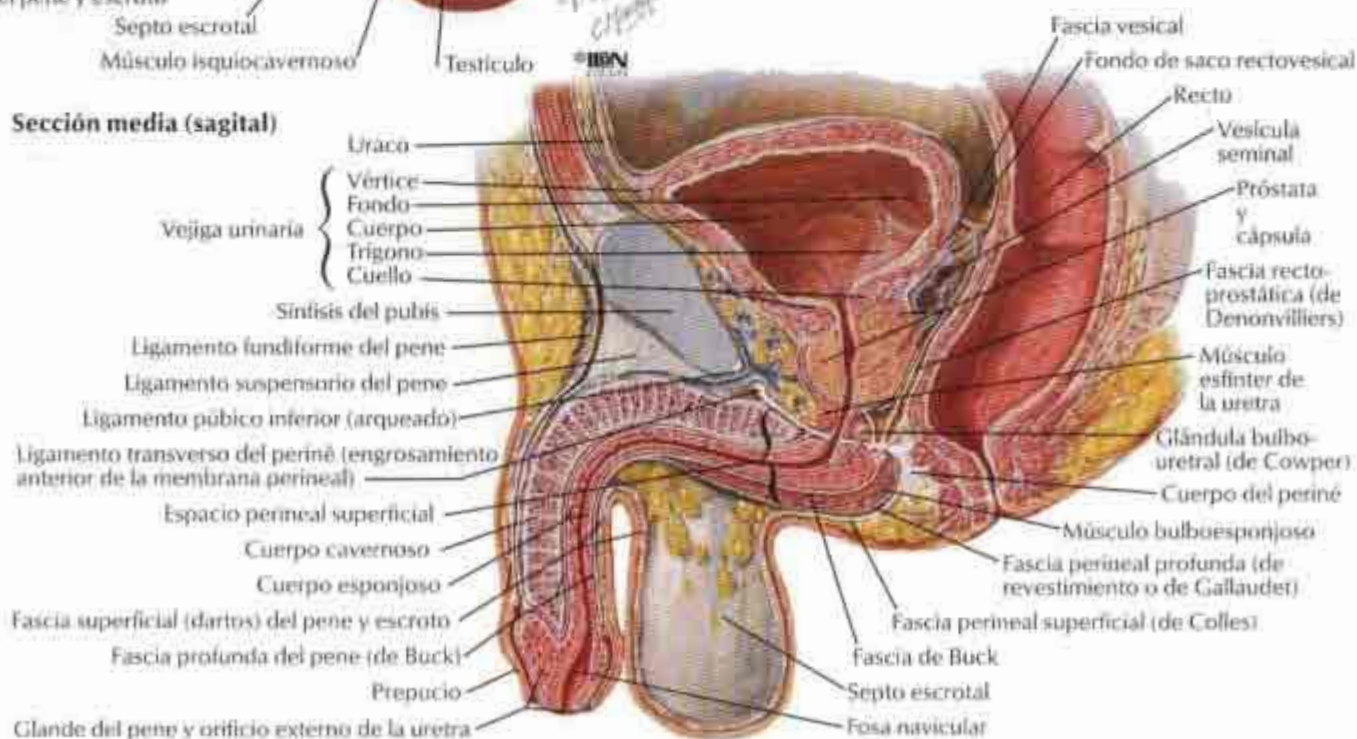


Vísceras pélvicas y periné: varón

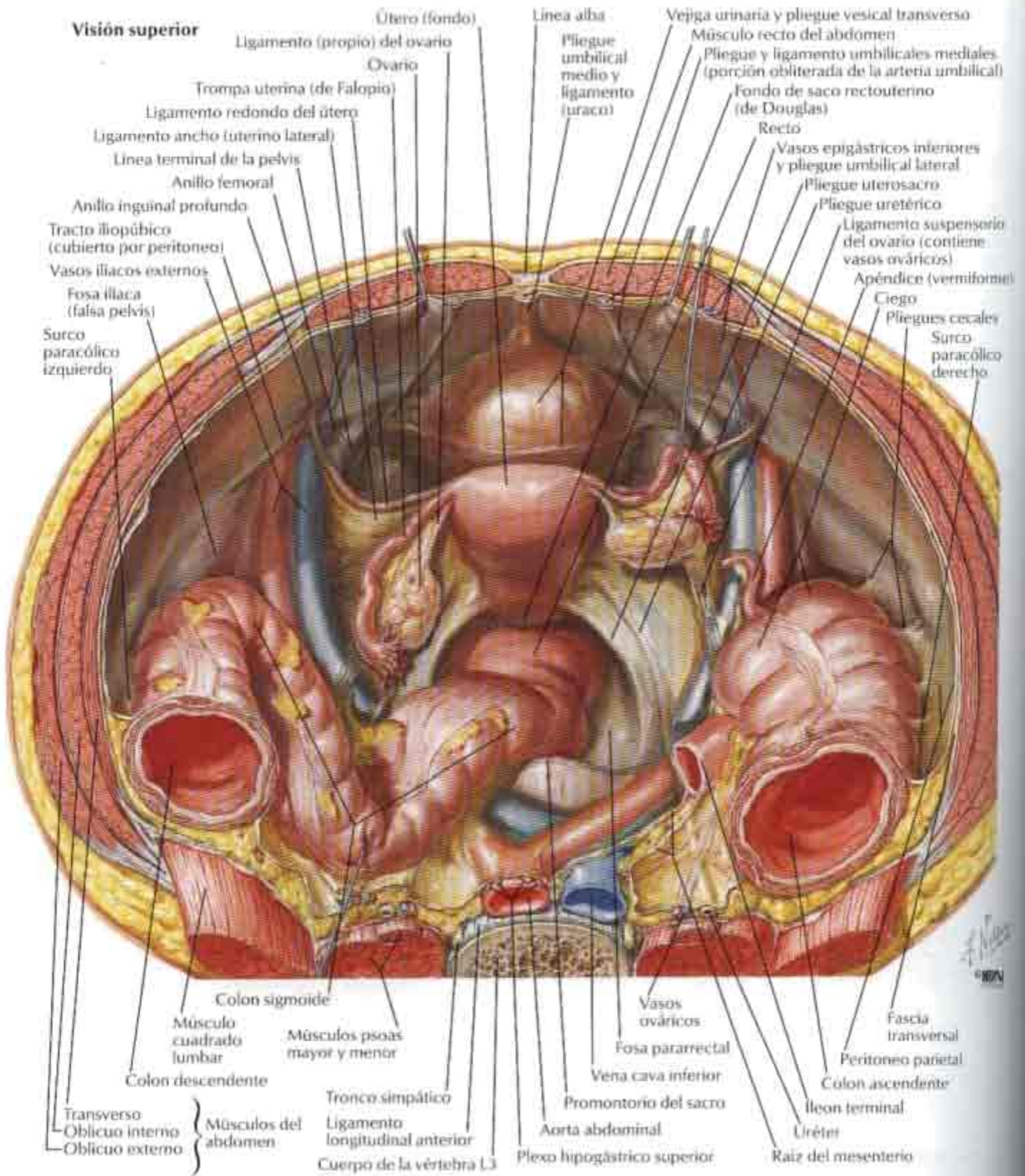
Disección paramedial (sagital)



Sección media (sagital)

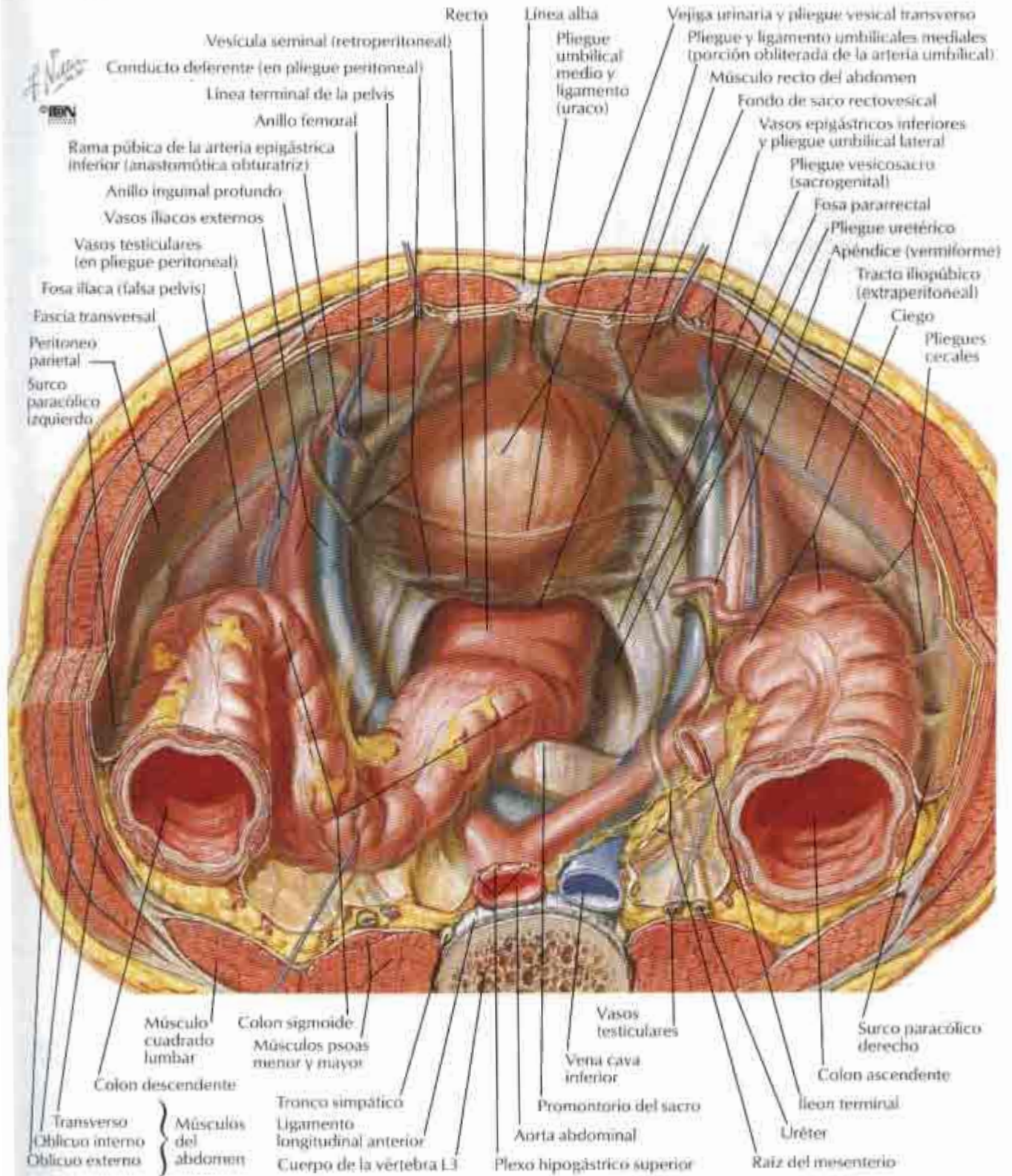


Contenido de la pelvis: mujer



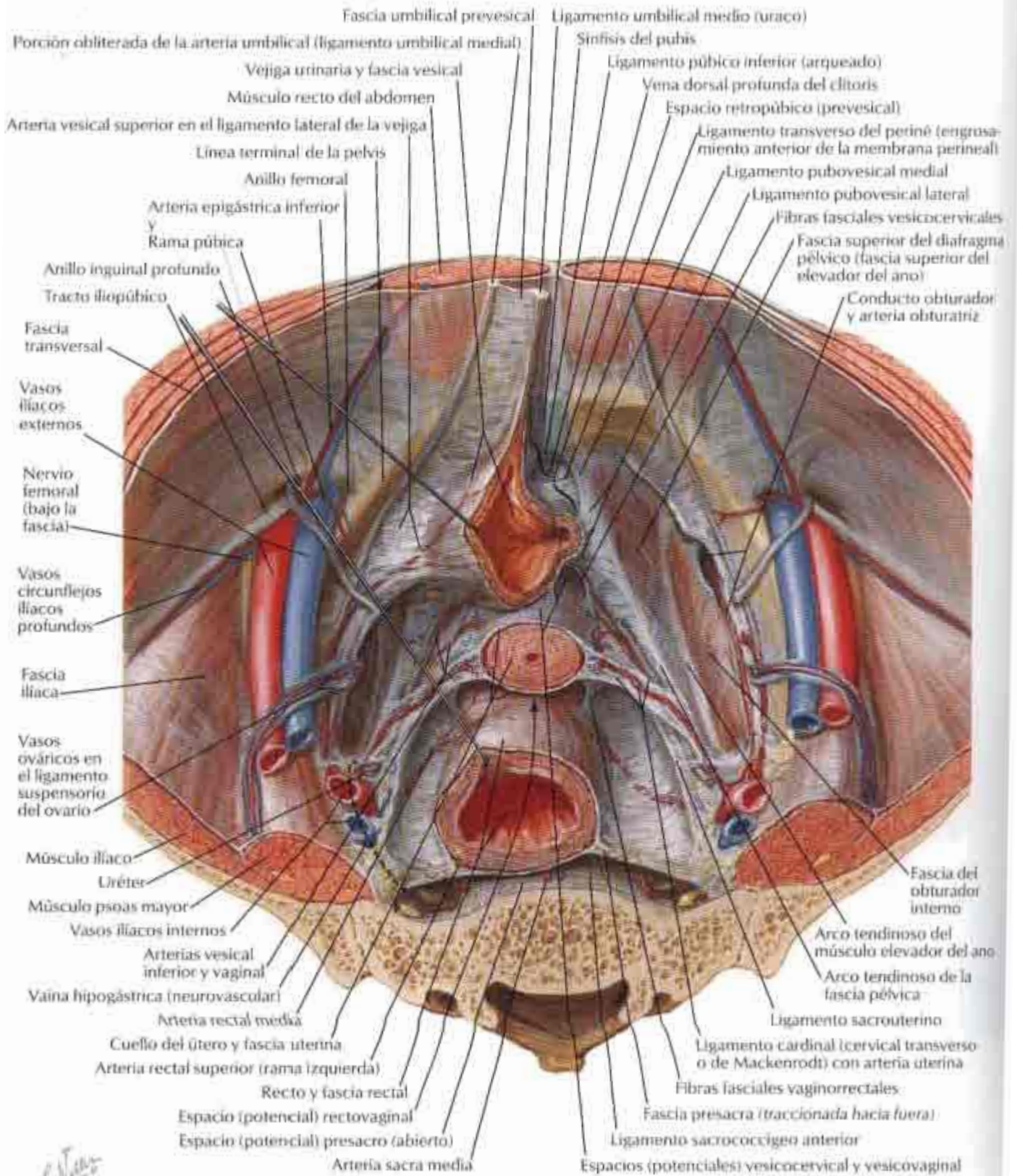
Contenido de la pelvis: varón

Visión superior



Fascia y espacios potenciales endopélvicos

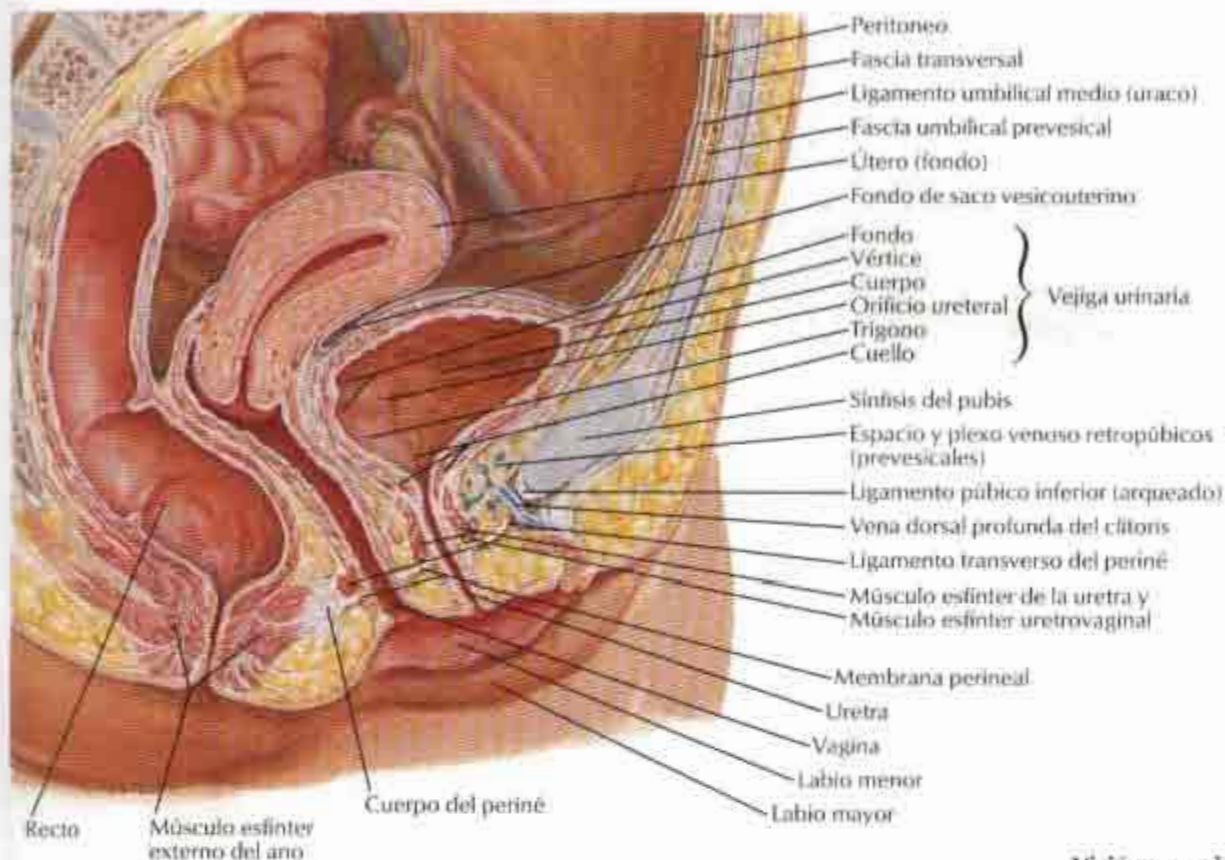
Mujer: visión superior (se han extirpado el peritoneo y el tejido areolar laxo)



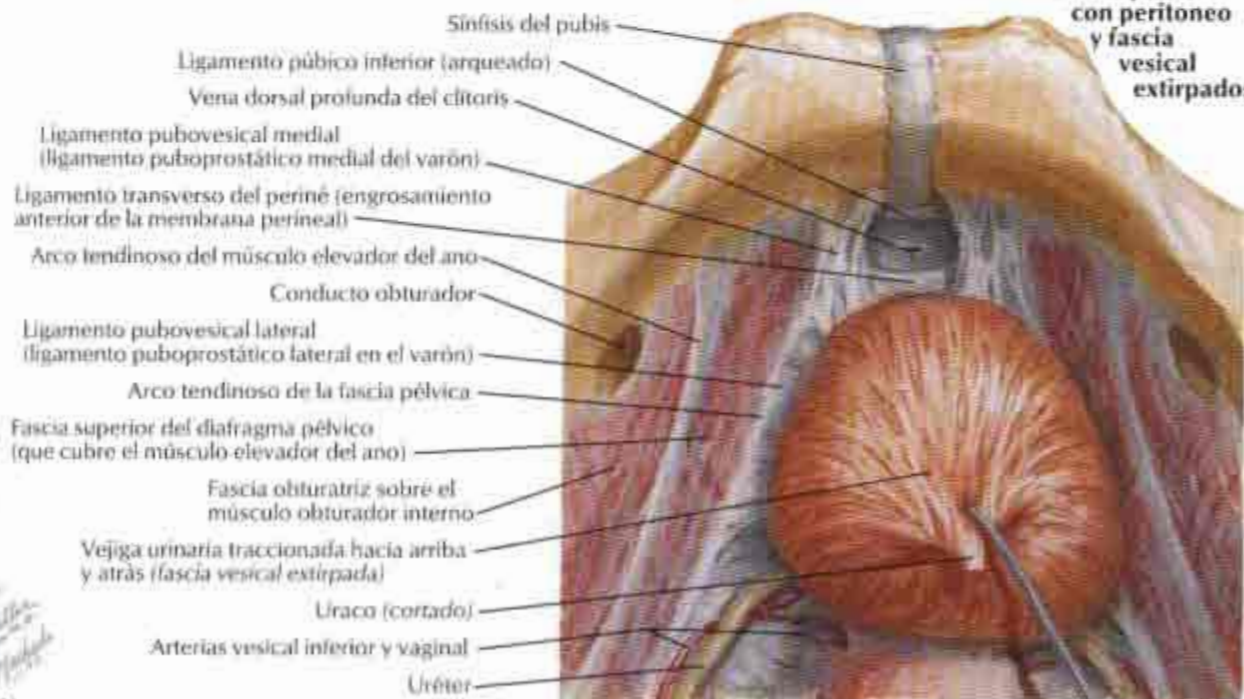
F. Navarro
© ION

Vejiga urinaria: orientación y soportes

Mujer: sección sagital media



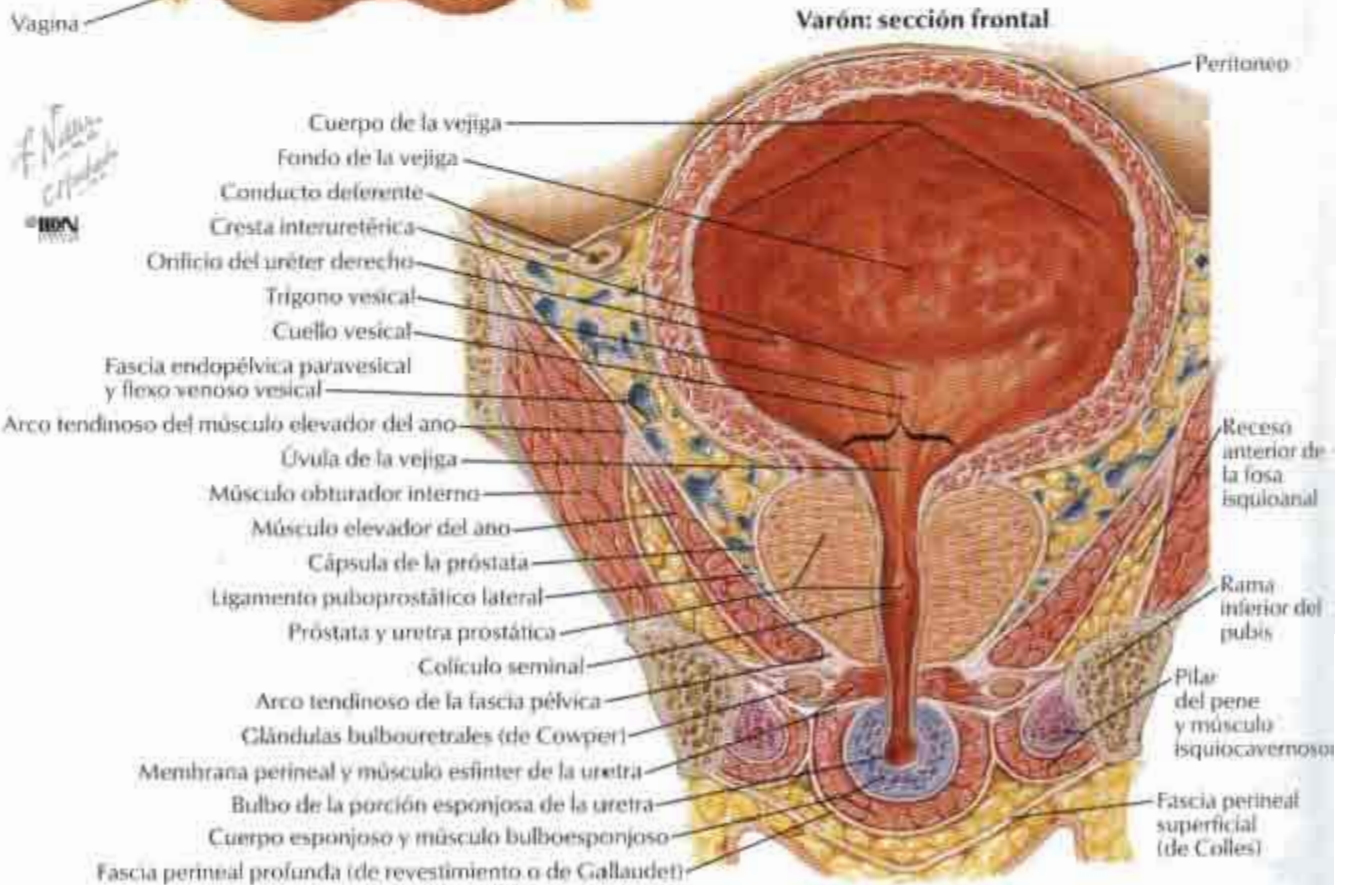
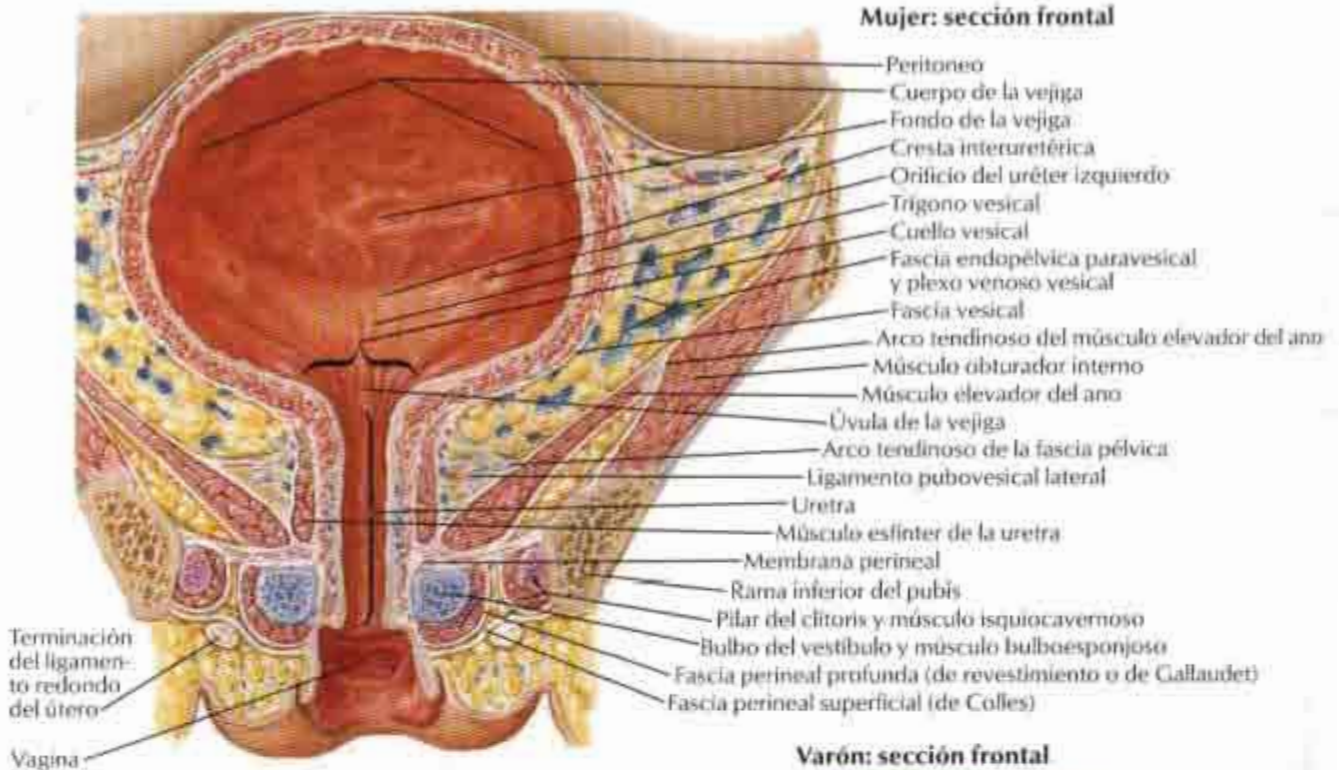
Visión superior con peritoneo y fascia vesical extirpados



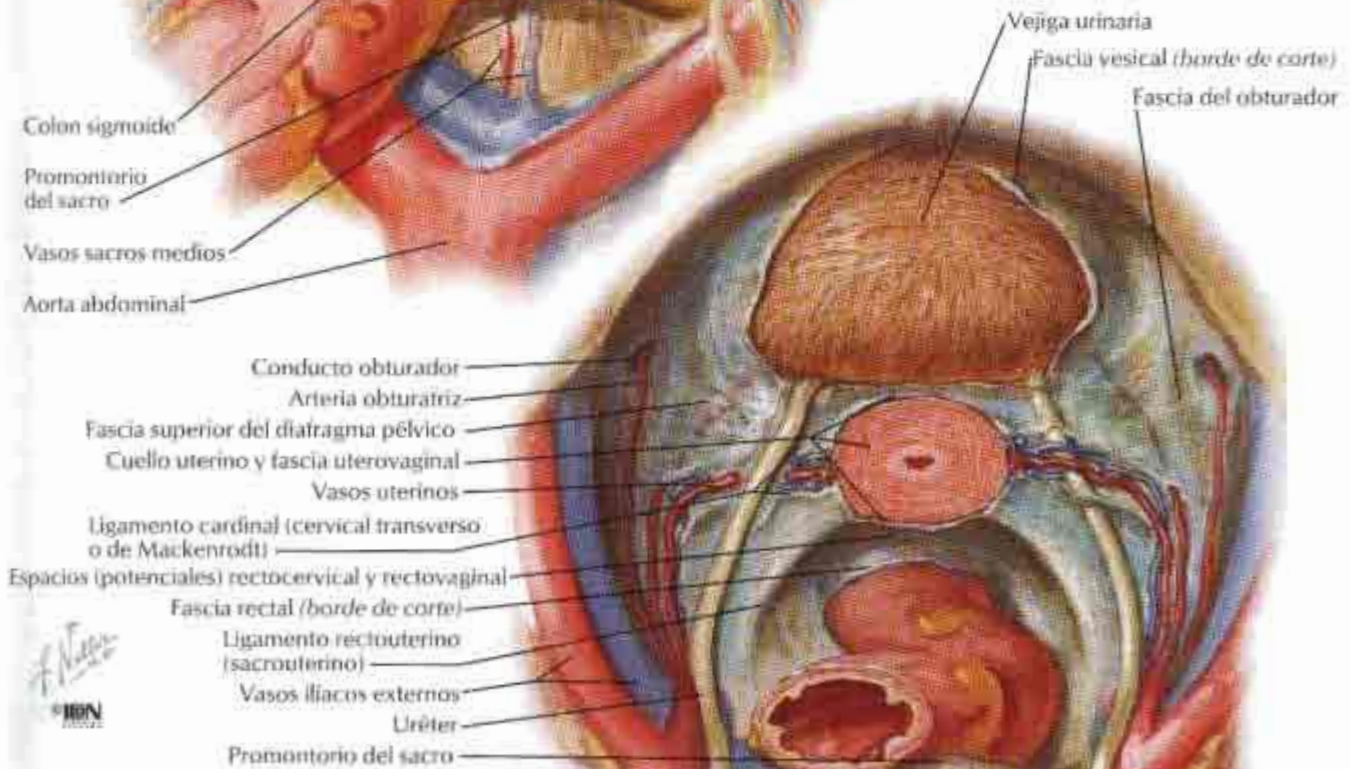
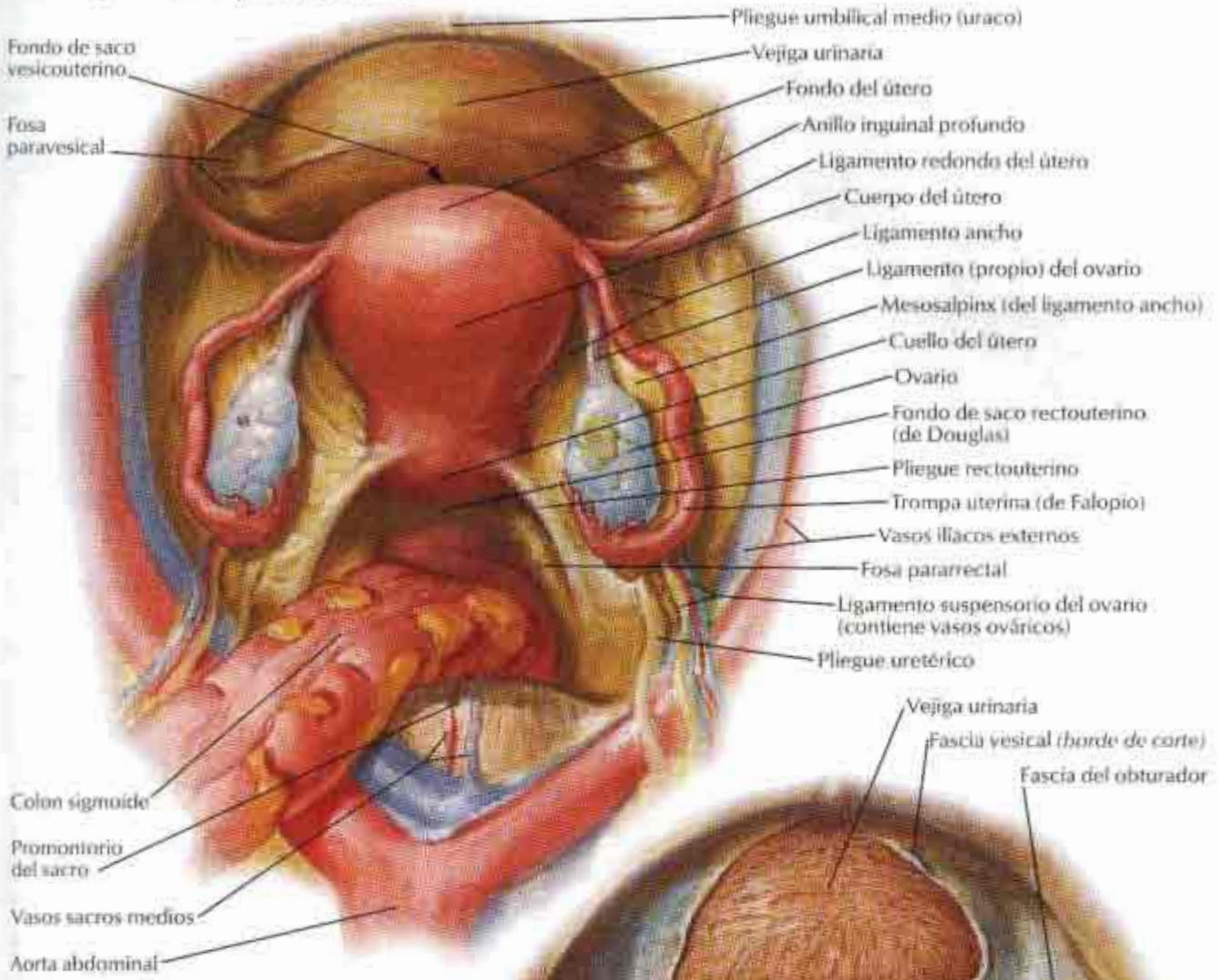
F. Nolasco
 C. M. M. M.
 © ION

Vejiga urinaria: mujer y varón

VÉANSE TAMBIÉN LÁMINAS 321, 337, 338, 342, 371, 373, 374, 388



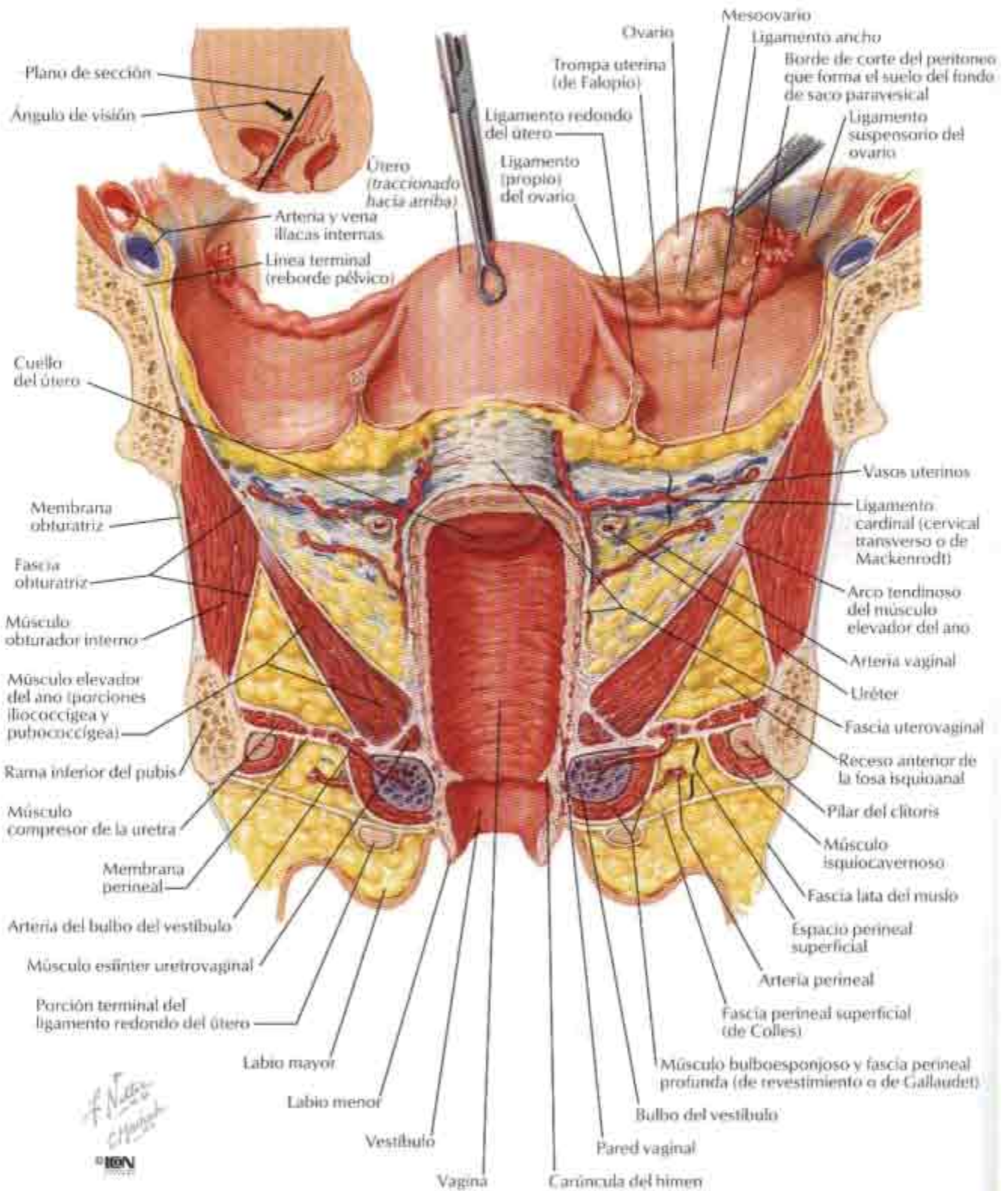
Visión superior con el peritoneo intacto

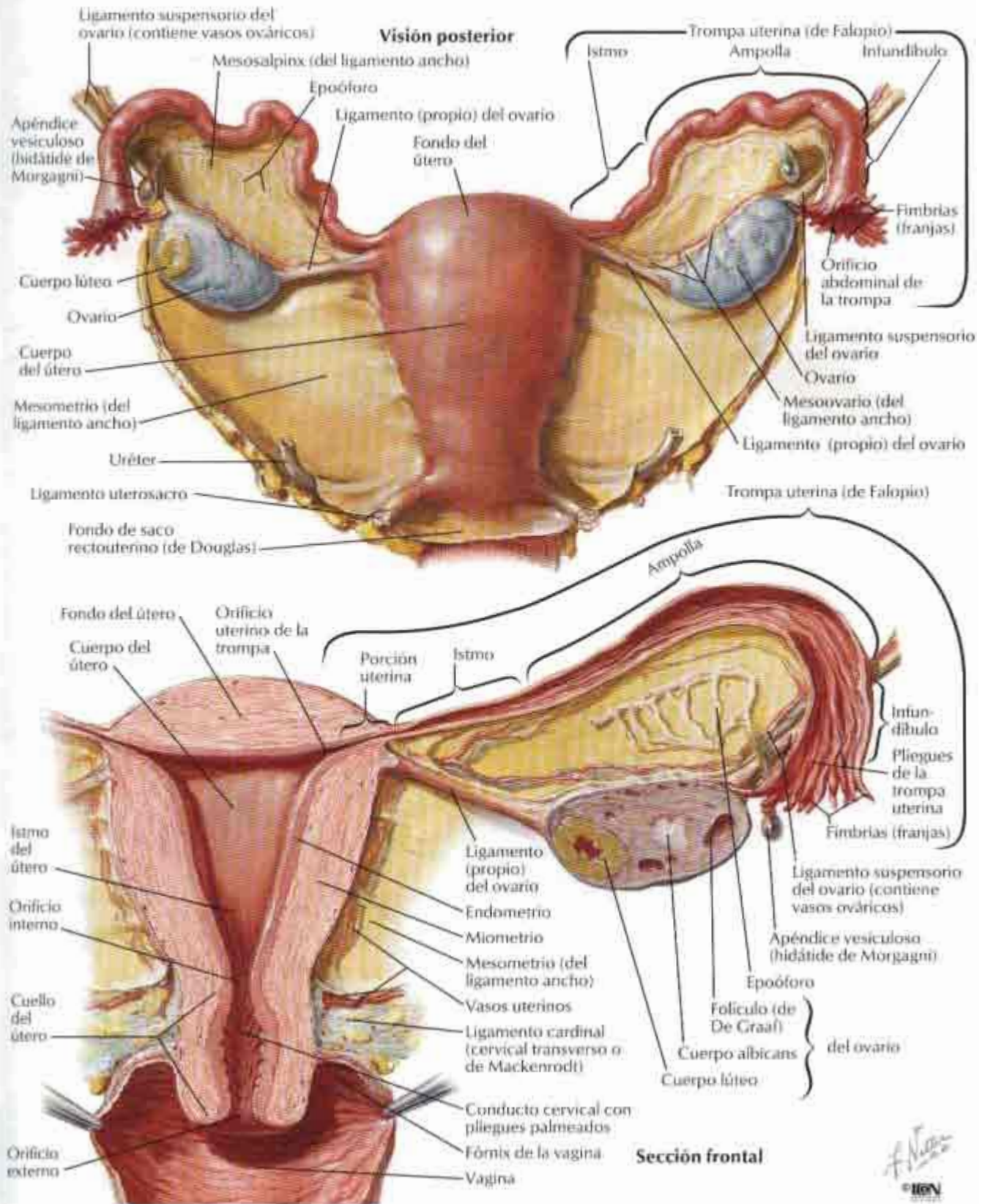


Visión superior con peritoneo y útero extirpados

Útero, vagina y estructuras de soporte

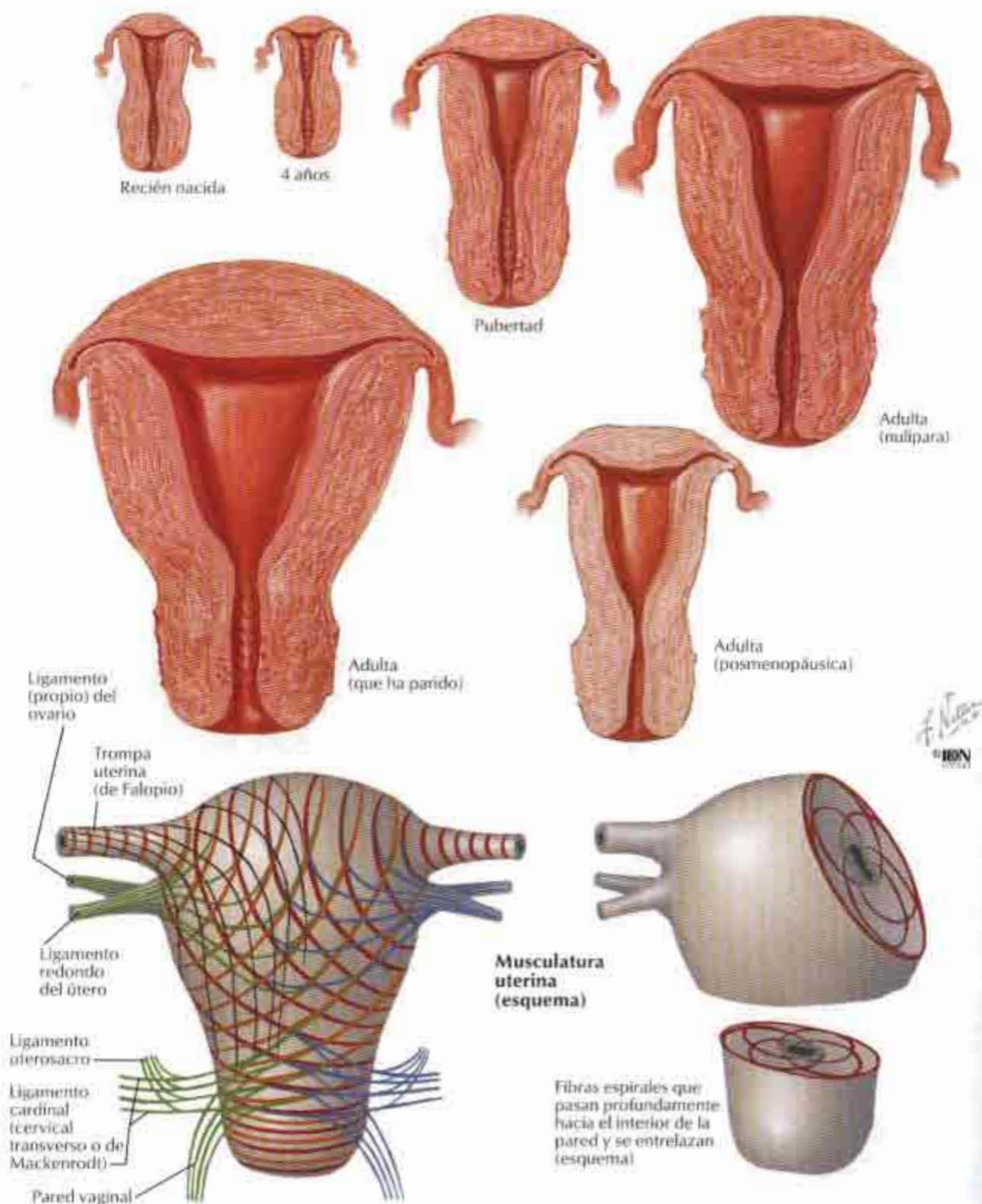
VEÁNSE TAMBIÉN LÁMINAS 371, 373, 375, 377, 383, 385, 386



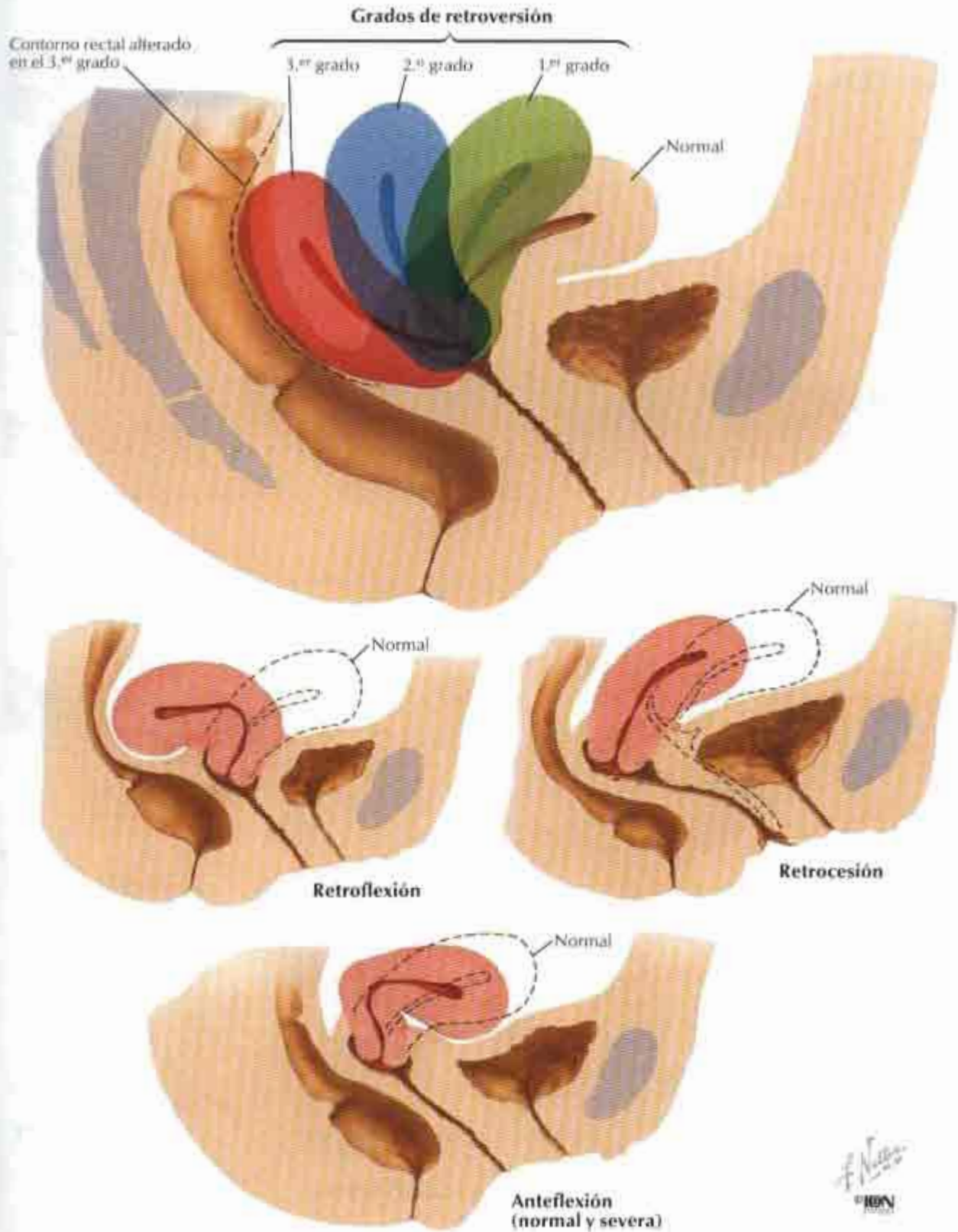


F. N. 2000
 © IIGV

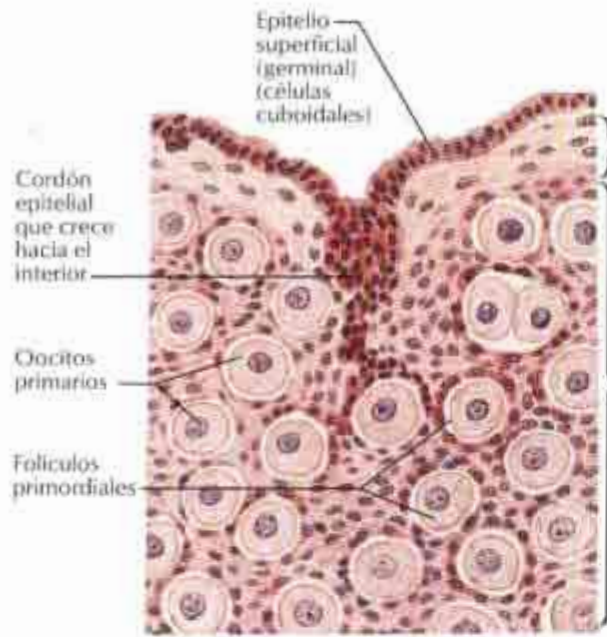
Útero: cambios con la edad y patrón muscular



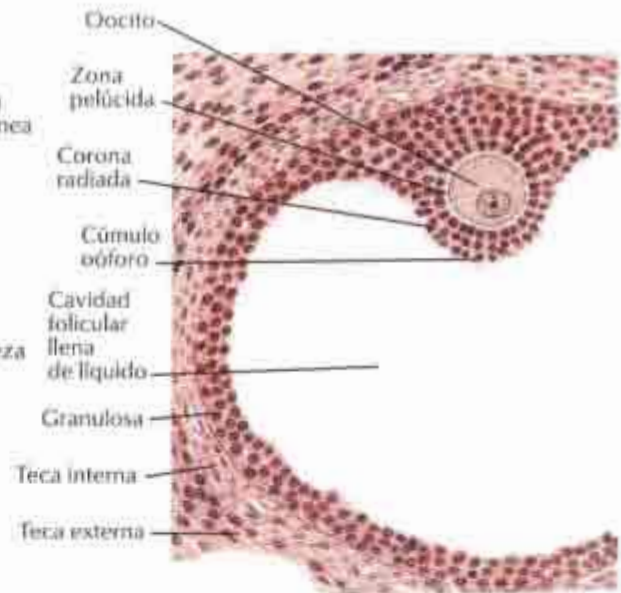
Útero: variaciones en la posición



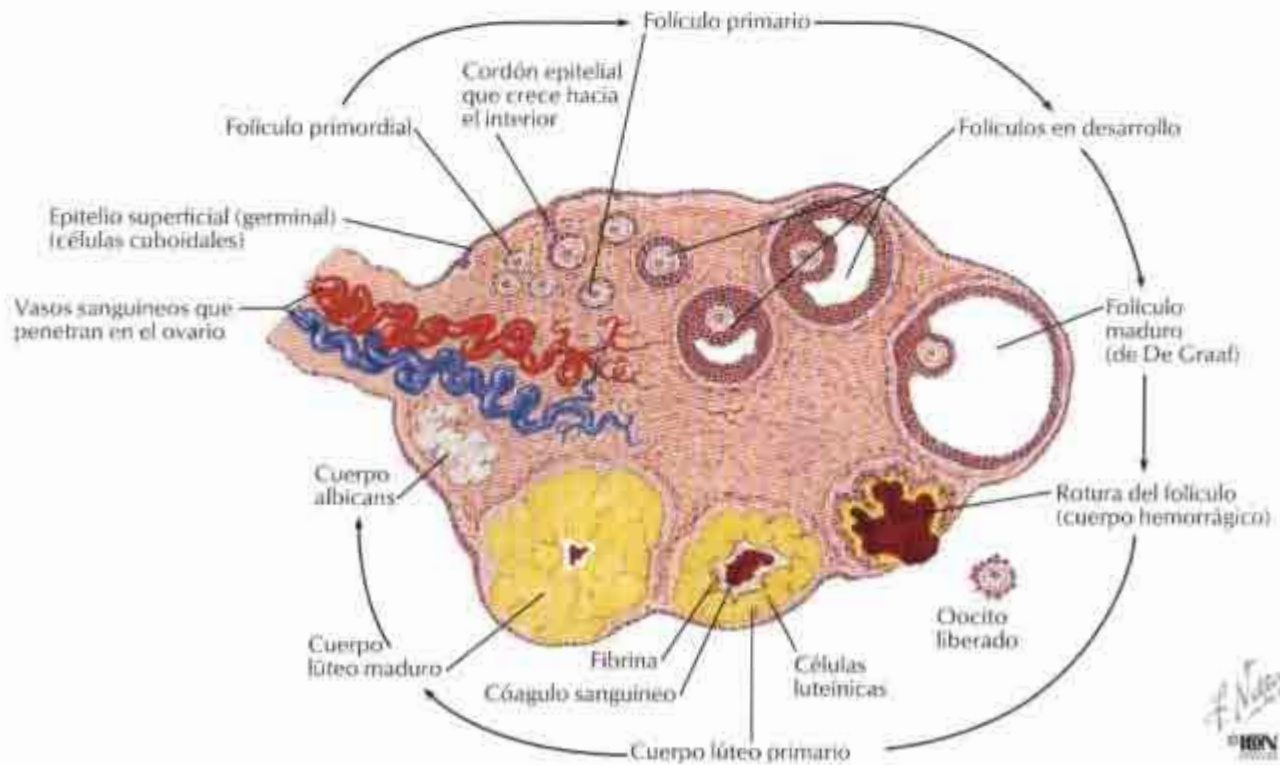
Ovarios, oocitos y folículos



Ovario de una lactante



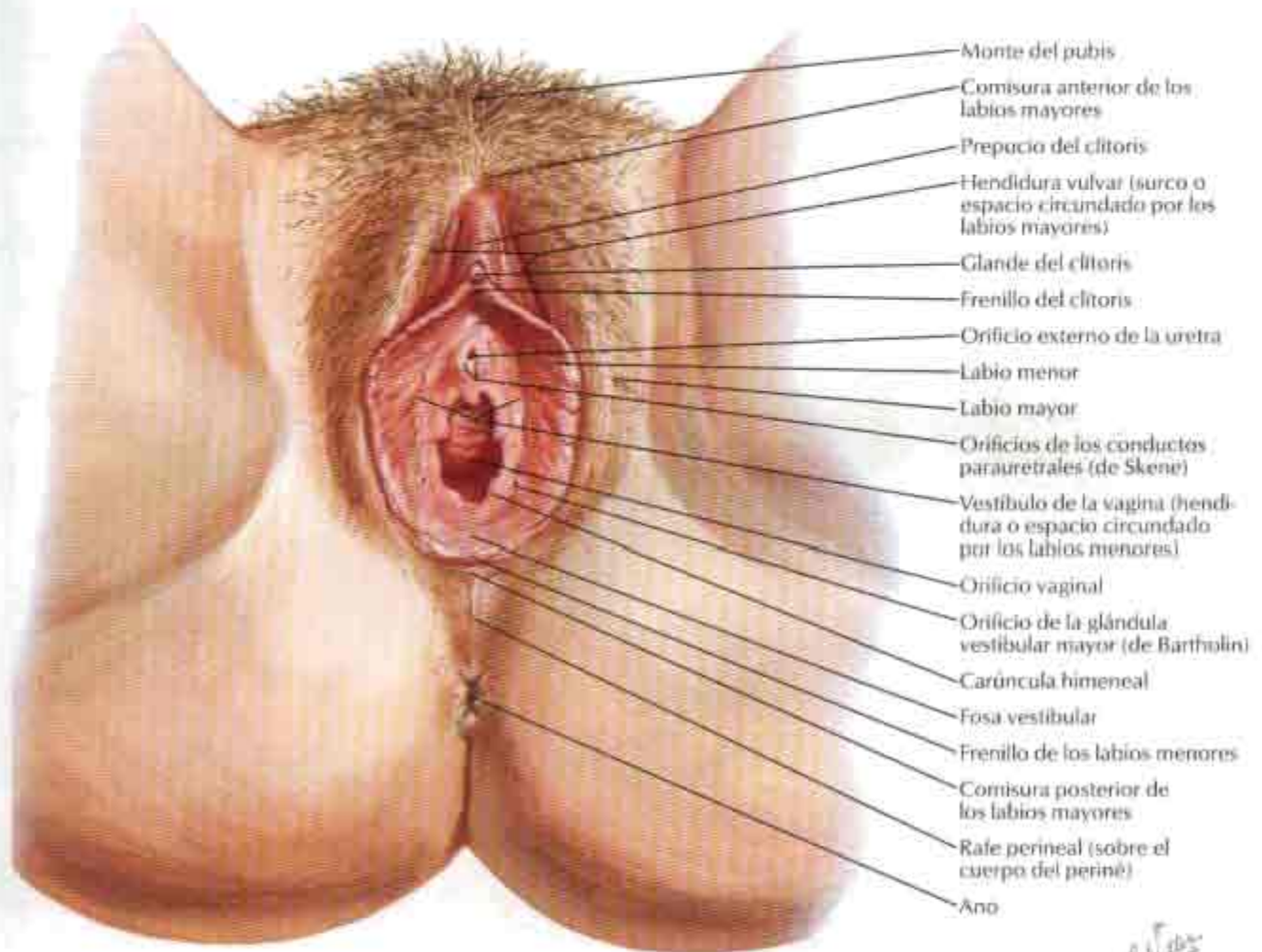
Folículo en maduración



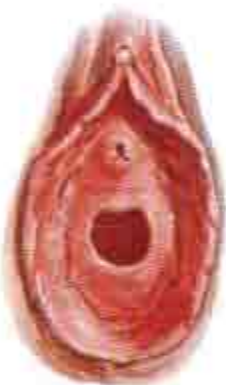Estadios del oocito y folículo

Periné y genitales externos (vulva)

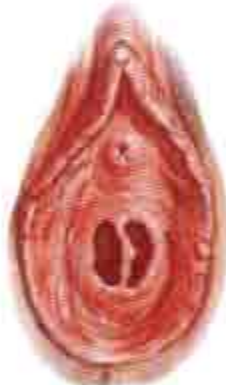VÉANSE TAMBIÉN LÁMINAS 375, 377, 378, 384



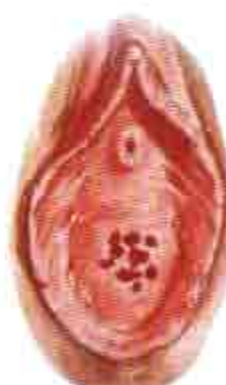F. Nolasco
© IHN



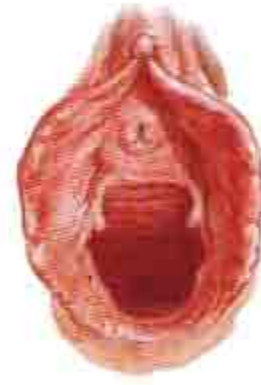Himen anular



Himen septado

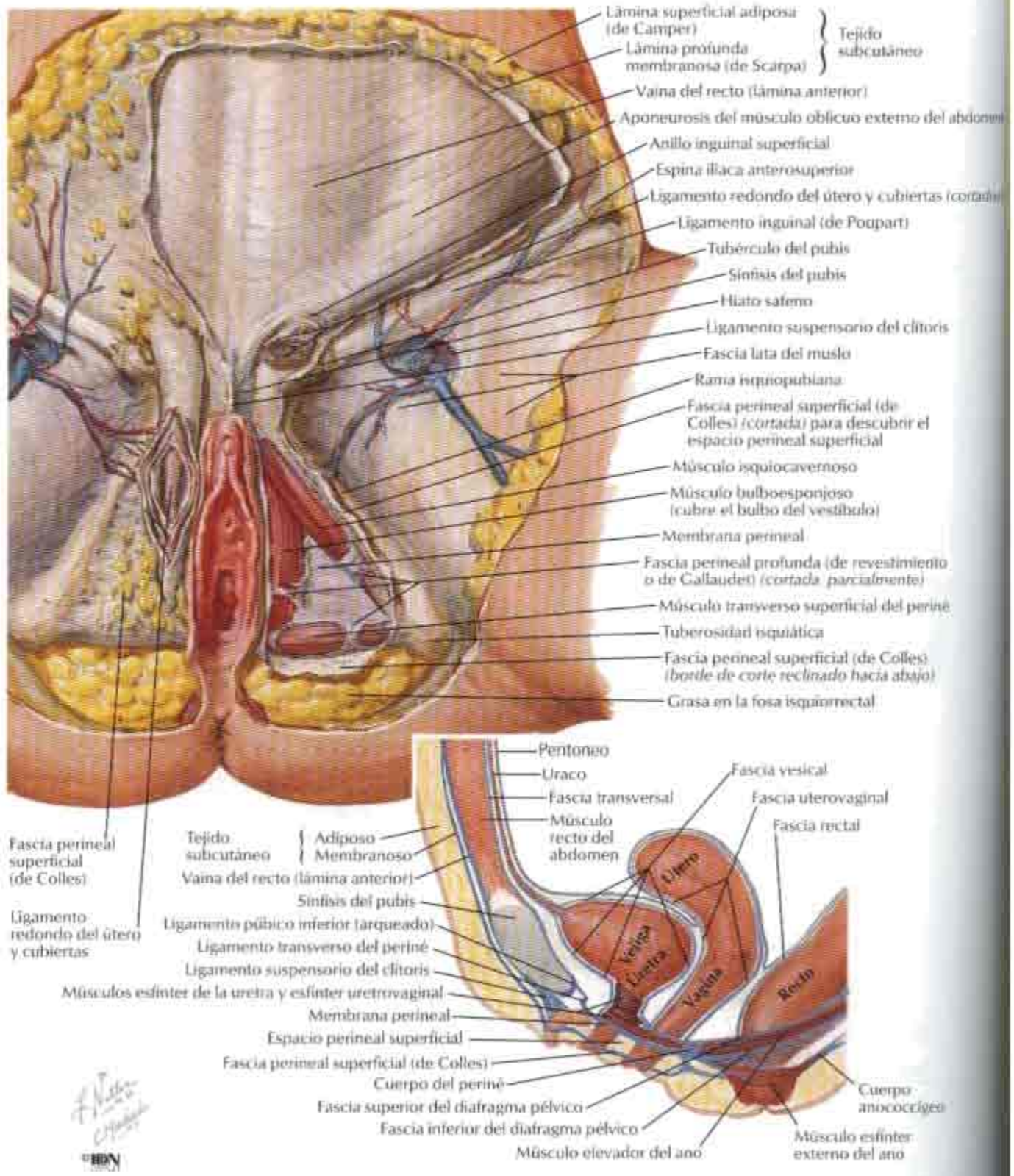


Himen cribiforme

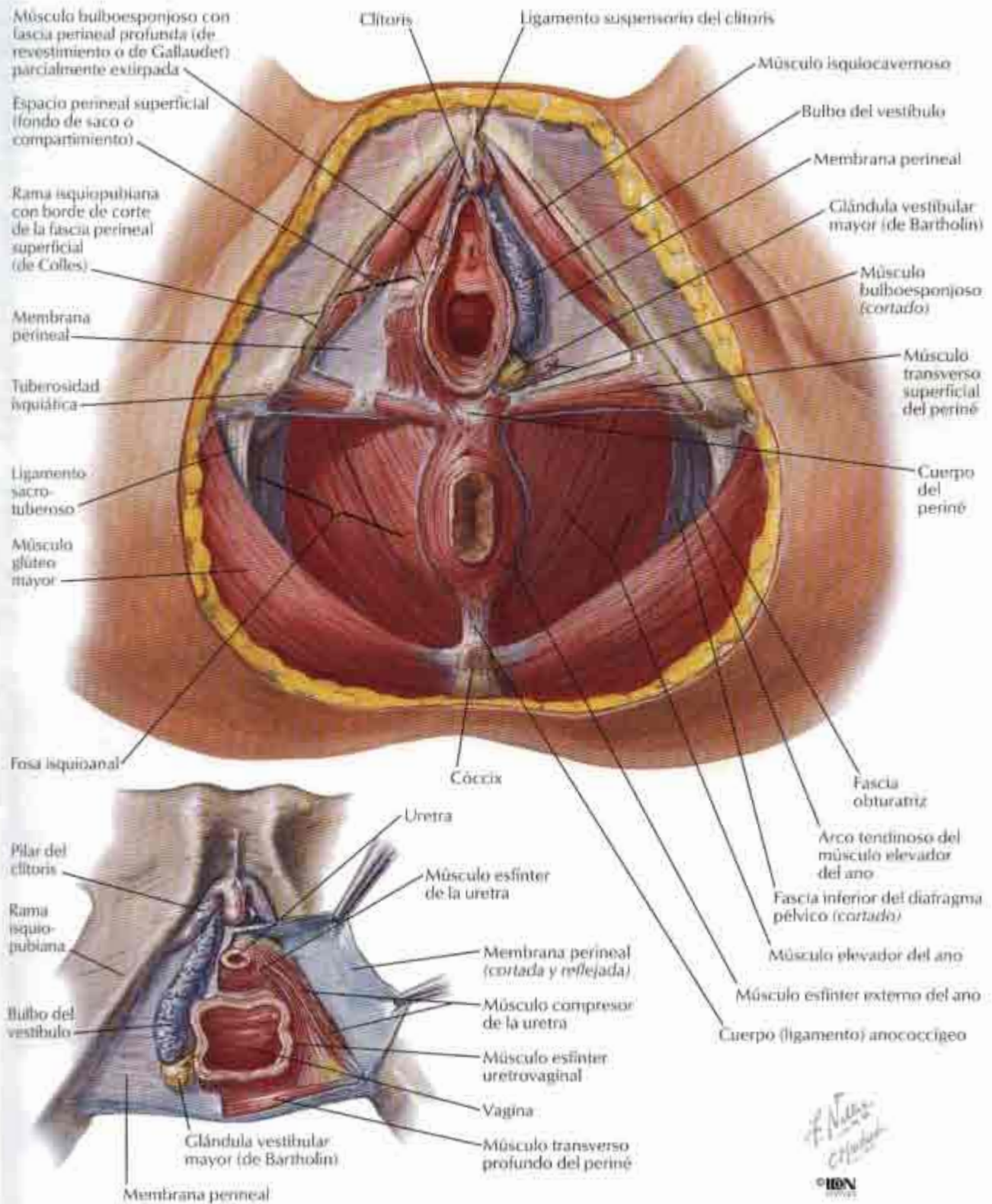


Introito de una mujer que ha parido

Periné (disección superficial)

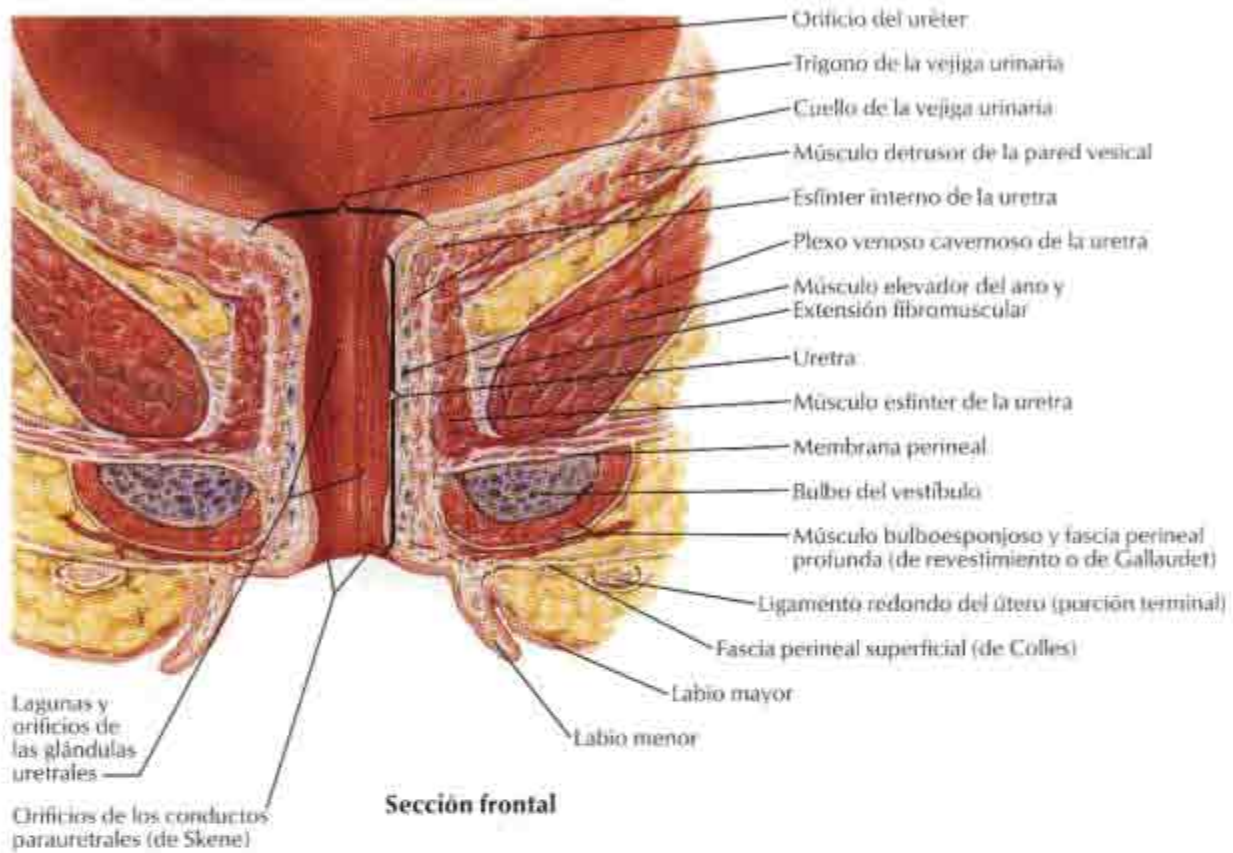


Periné y periné profundo

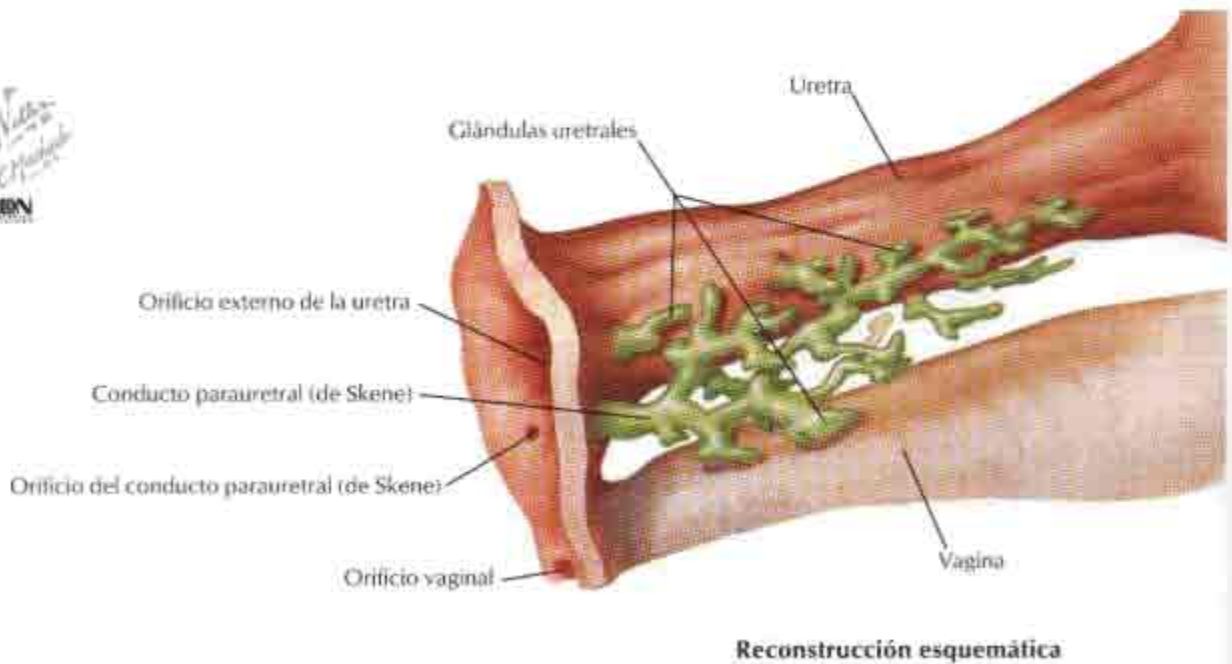


Uretra

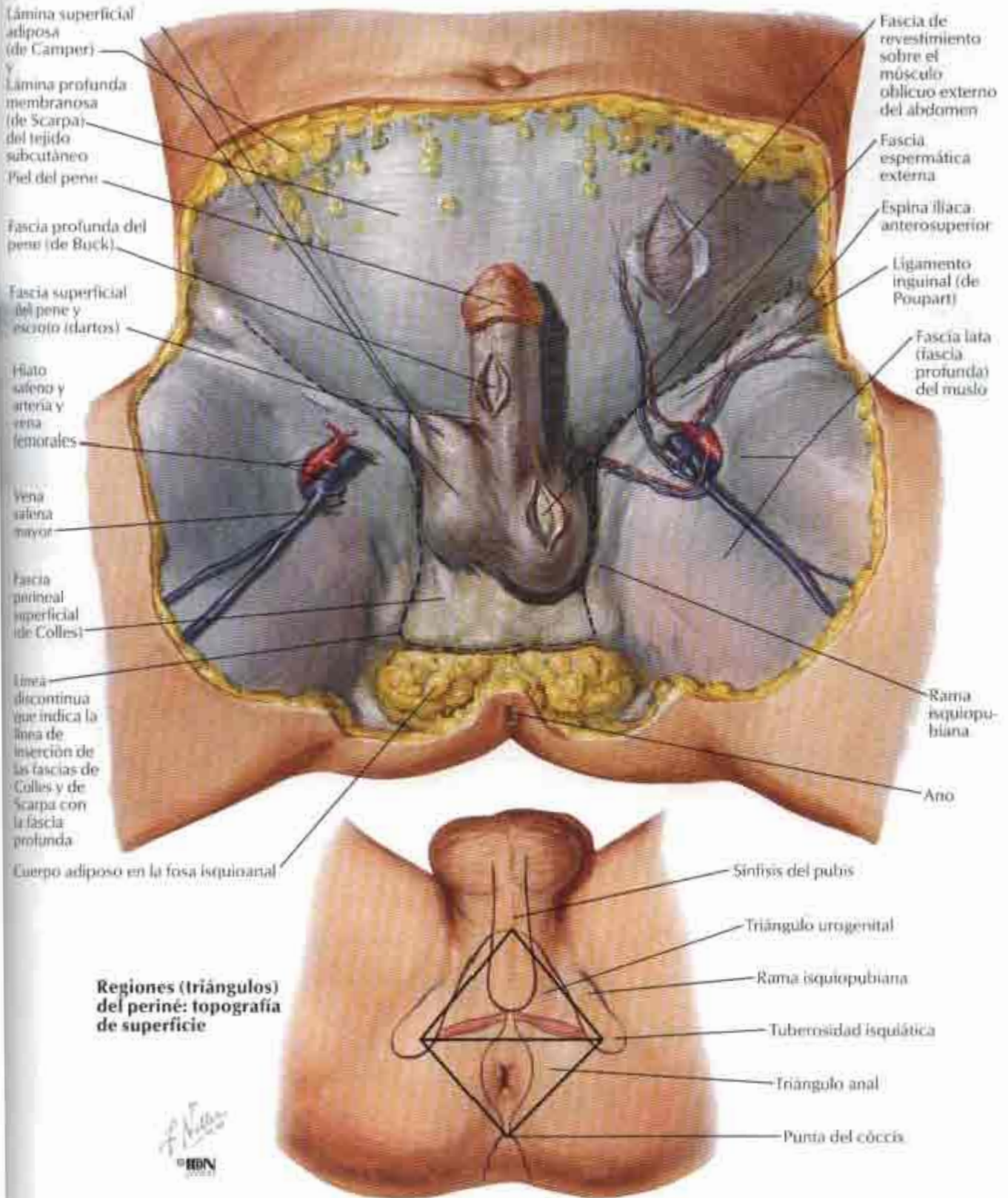
VÉANSE TAMBIÉN LÁMINAS 337, 342



F. Navarro
 C. Martínez
 IBN

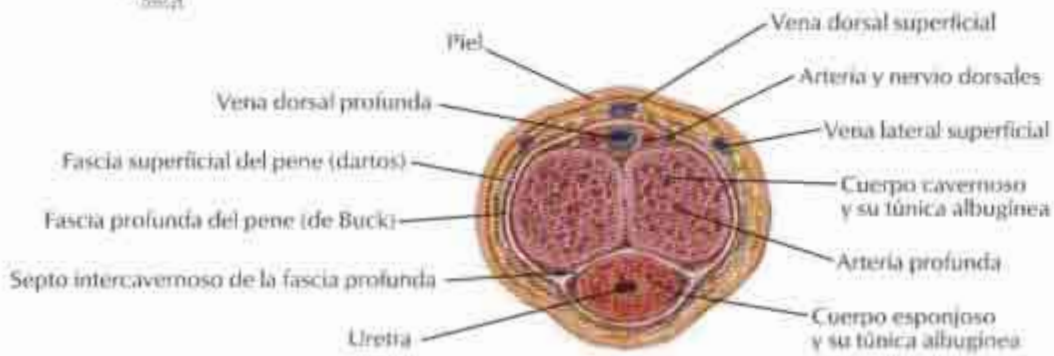
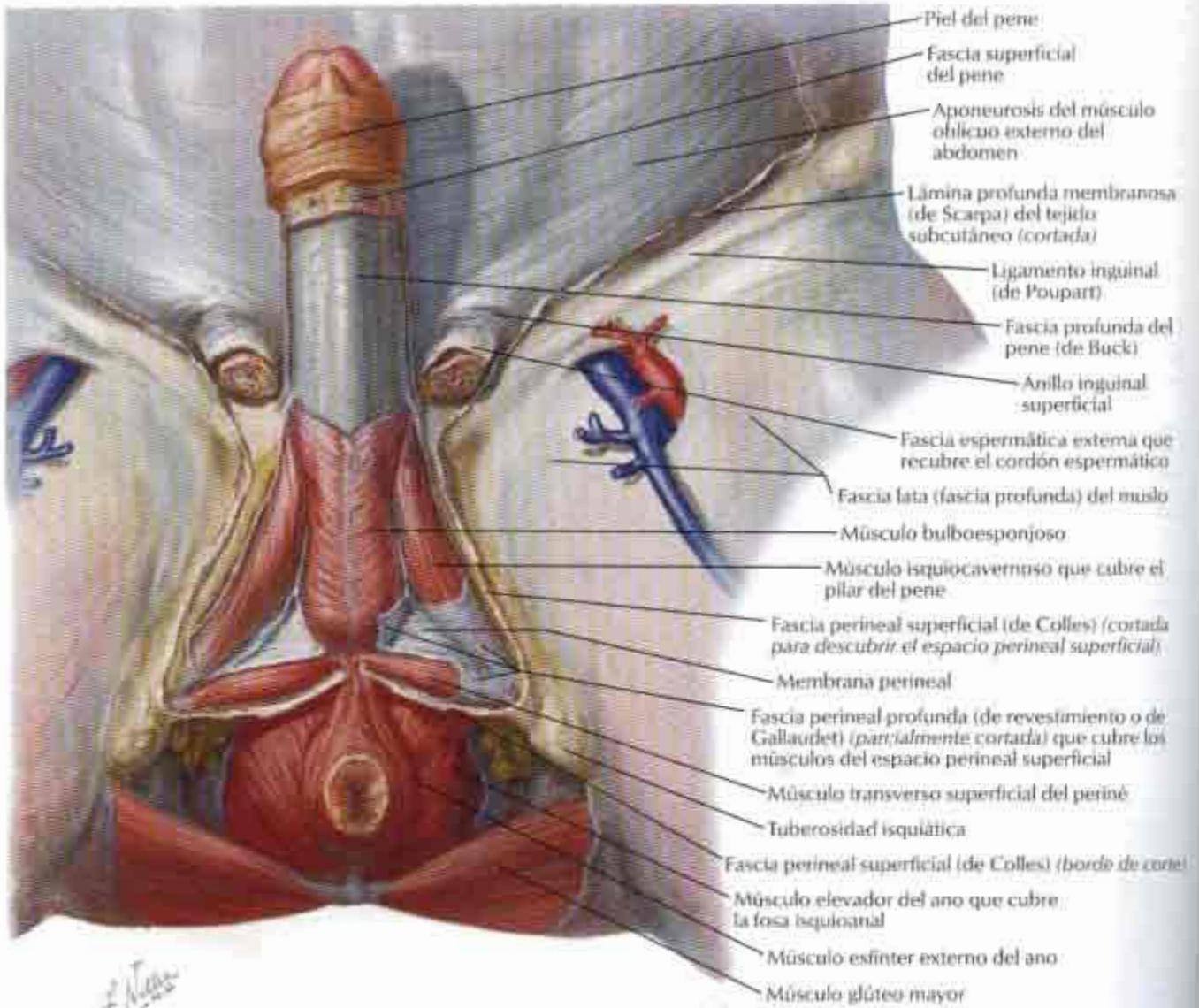


Periné y genitales externos (dissección superficial)

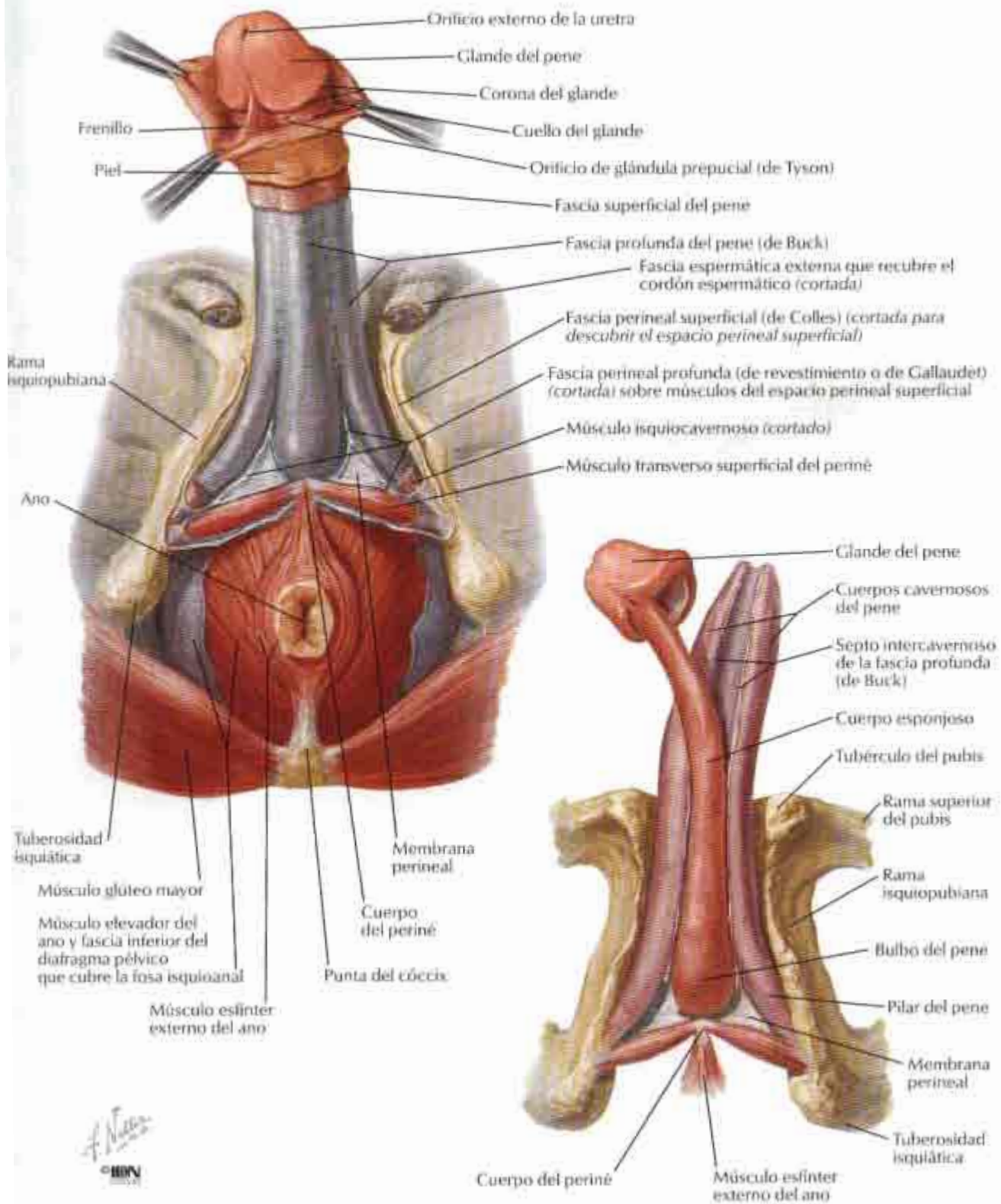


Periné y genitales externos (disección profunda)

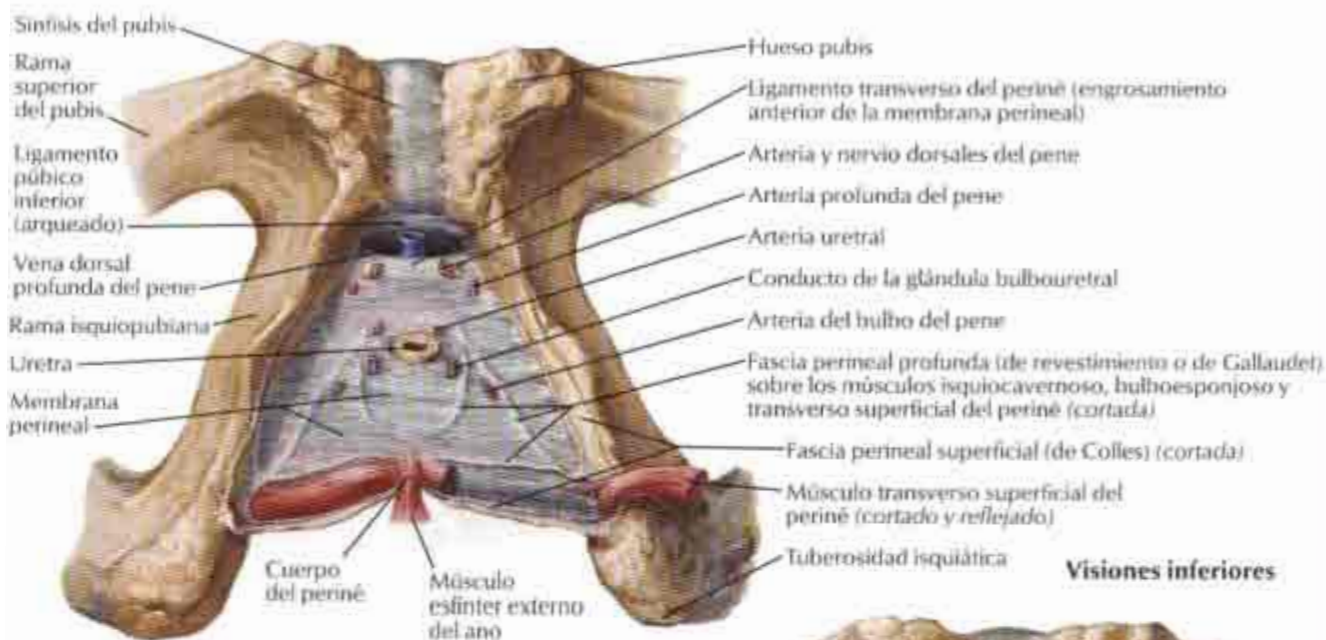
VÉANSE TAMBIÉN LÁMINAS 374, 376, 379, 380, 381, 382, 387



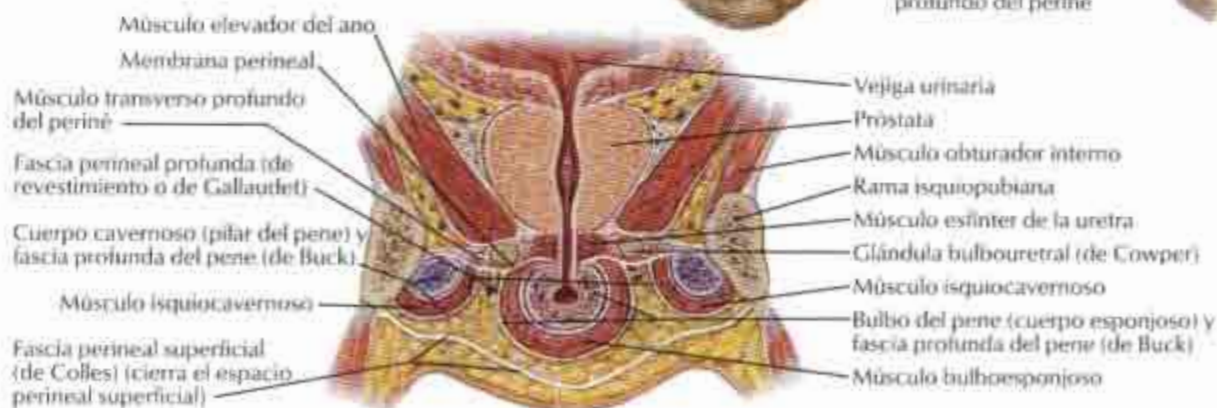
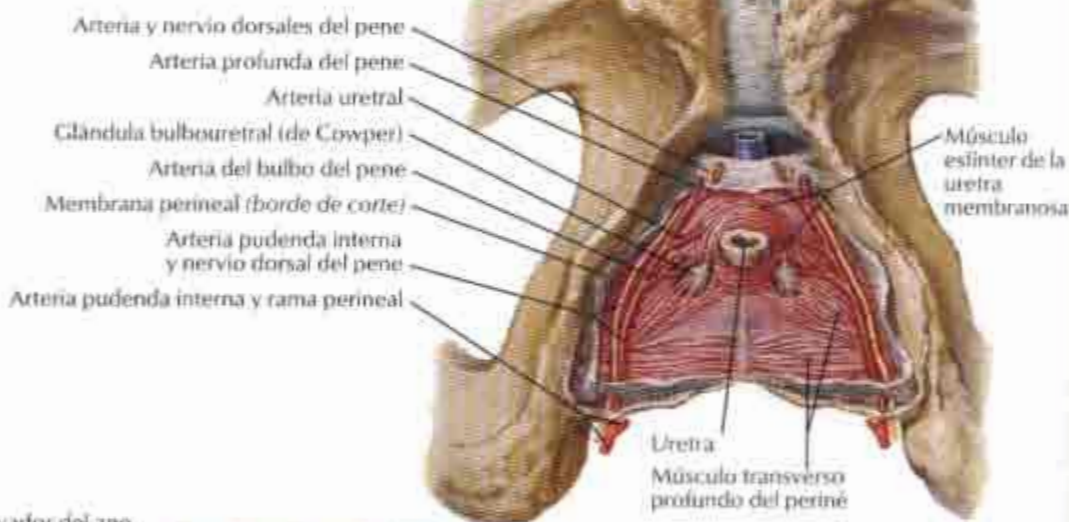
Sección a través del cuerpo del pene



Espacios perineales



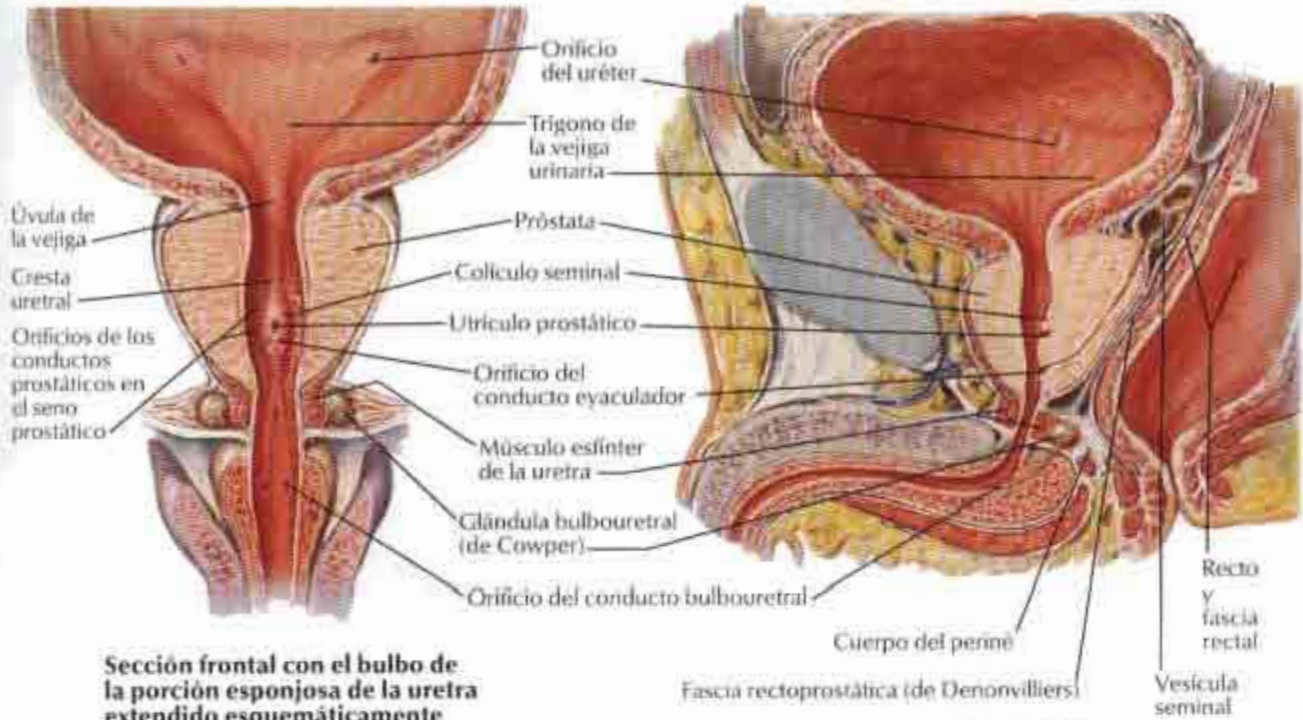
F. Nolasco
C. H. H. H.
 © IBERV



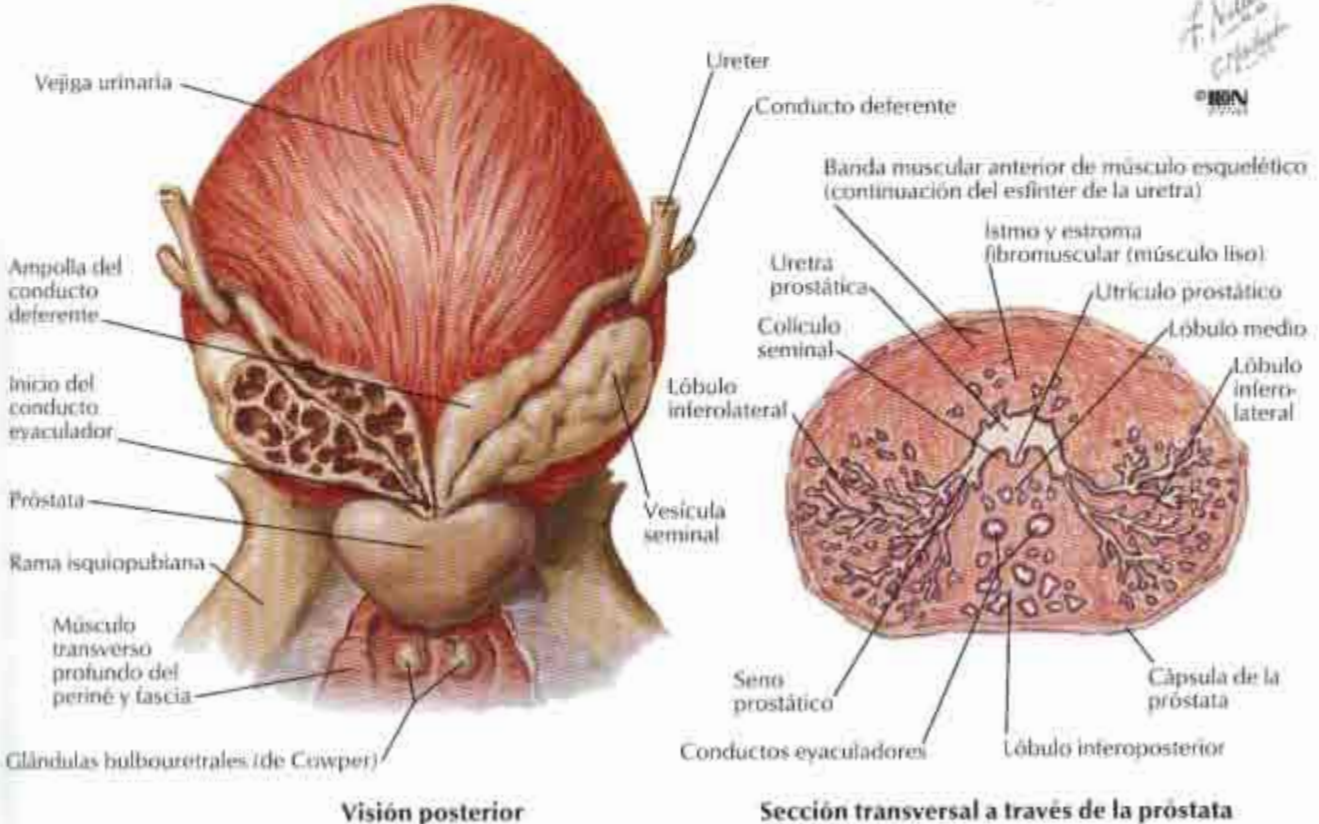
Sección frontal a través del periné y uretra: esquema

Próstata y vesículas seminales

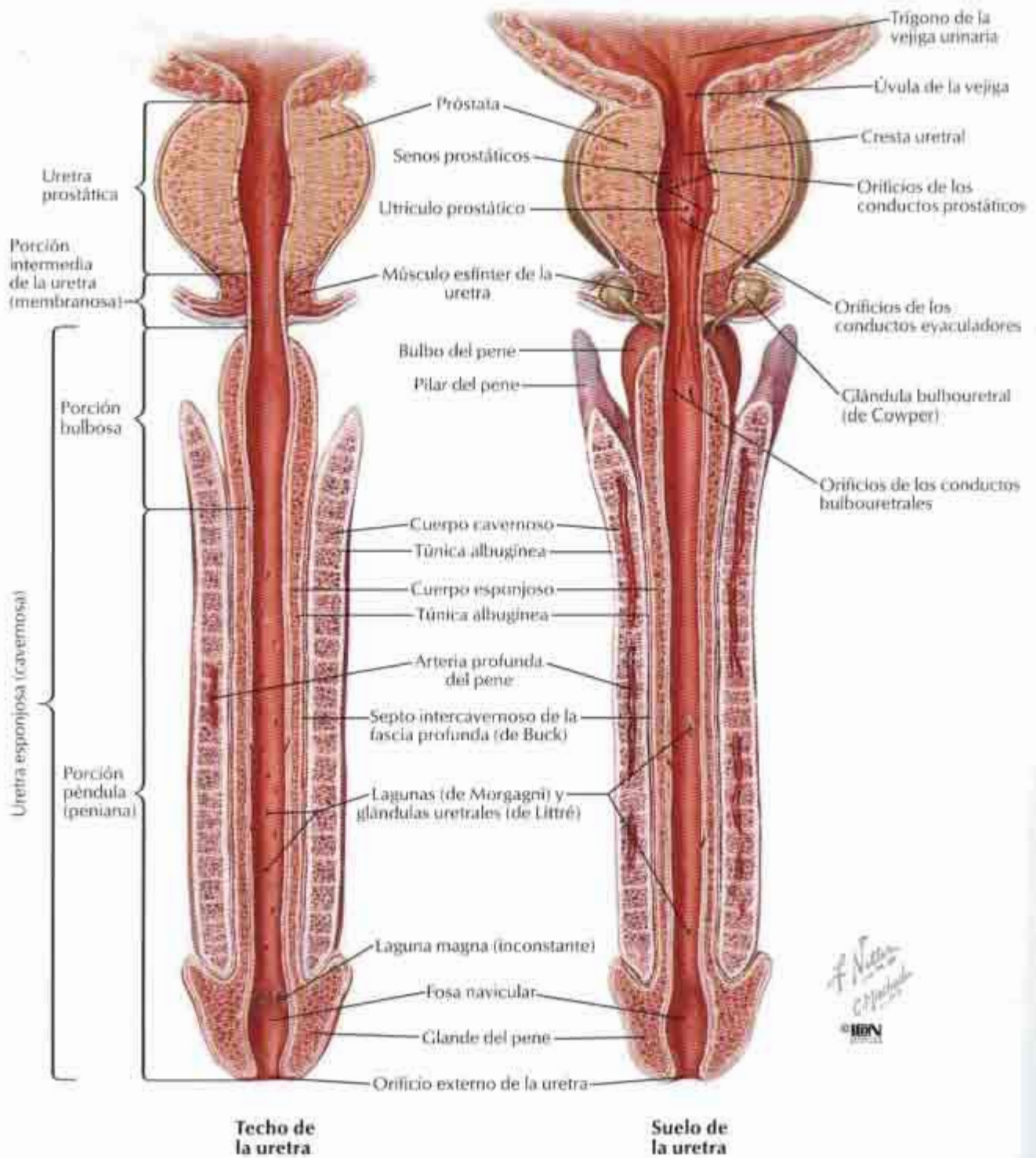
VÉANSE TAMBIÉN LÁMINAS 338, 340, 343, 374, 381



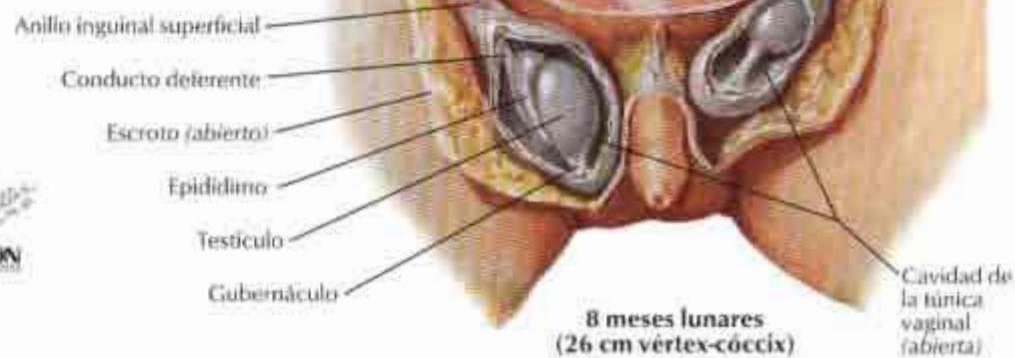
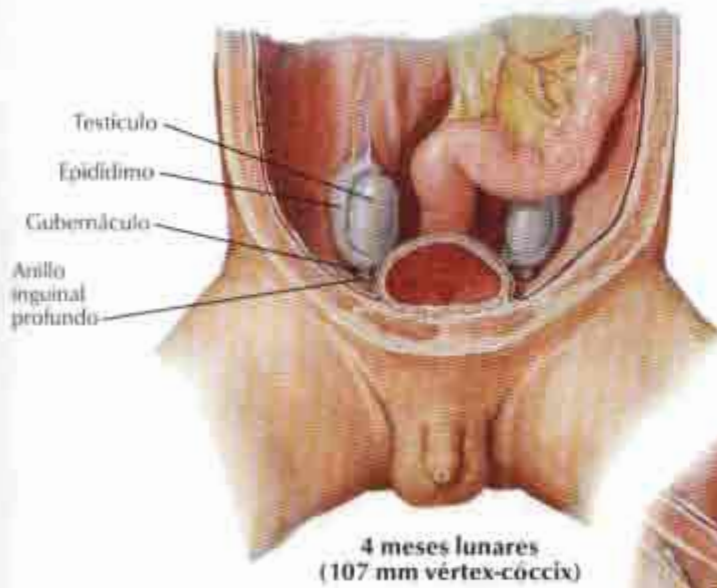
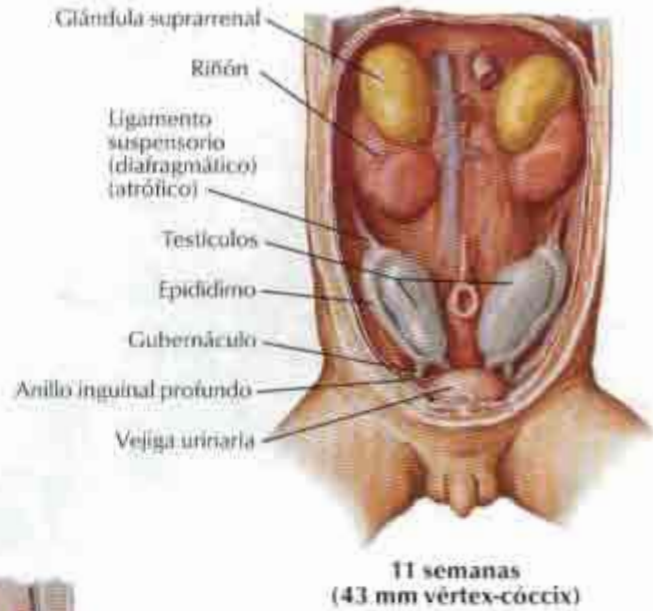
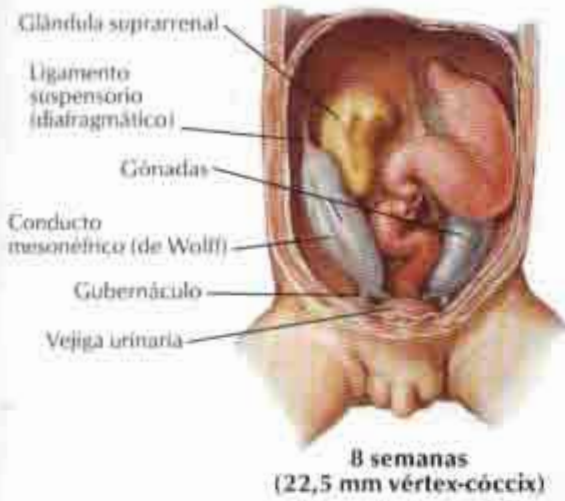A. Nolasco
C. Rodríguez
 © IBN



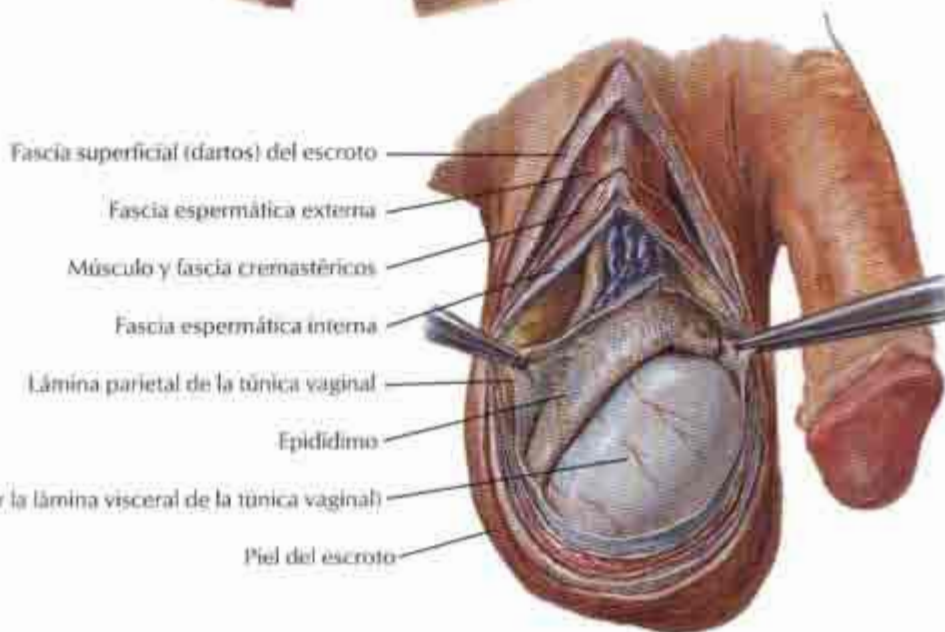
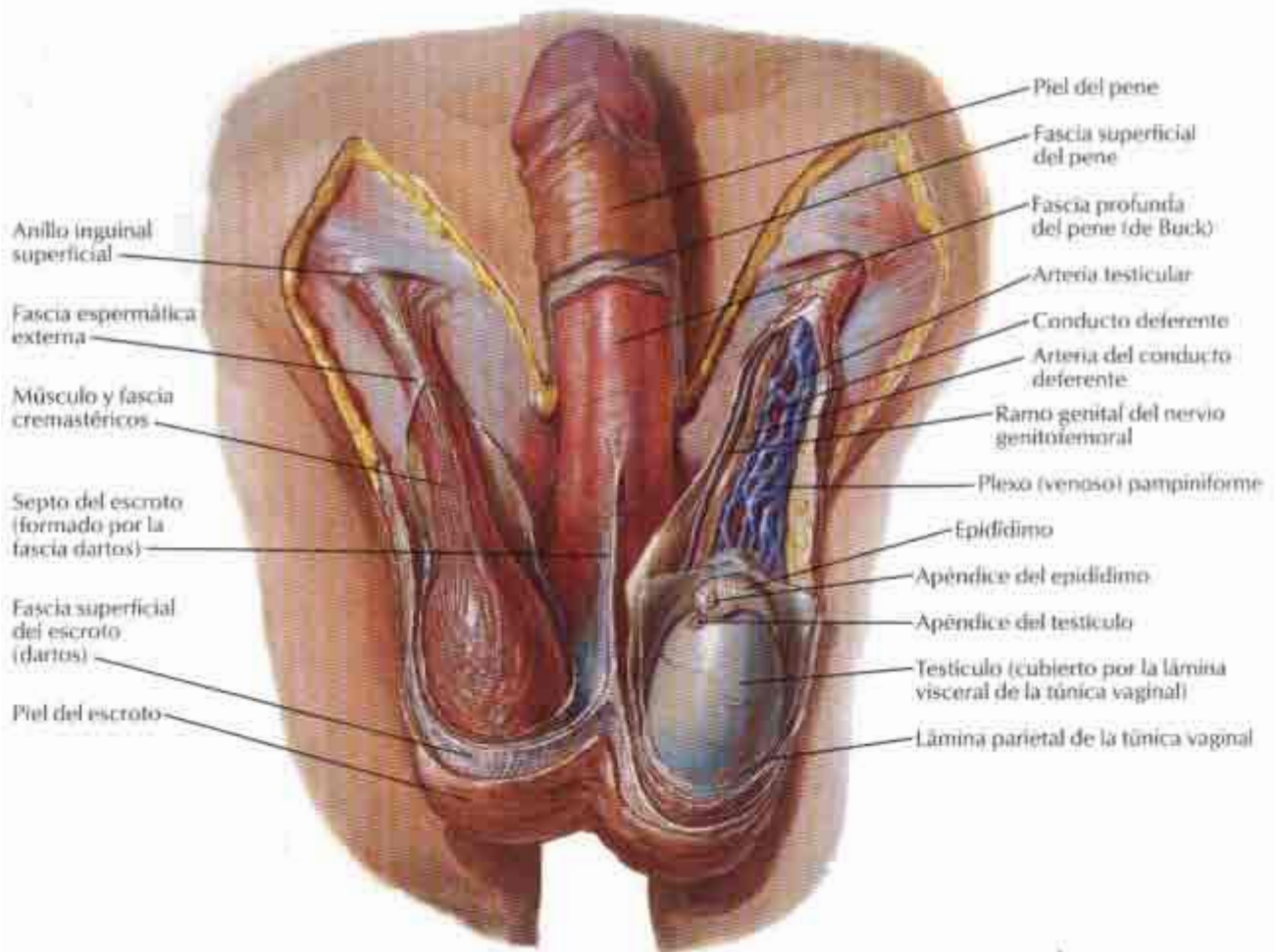
Uretra



Descenso del testículo

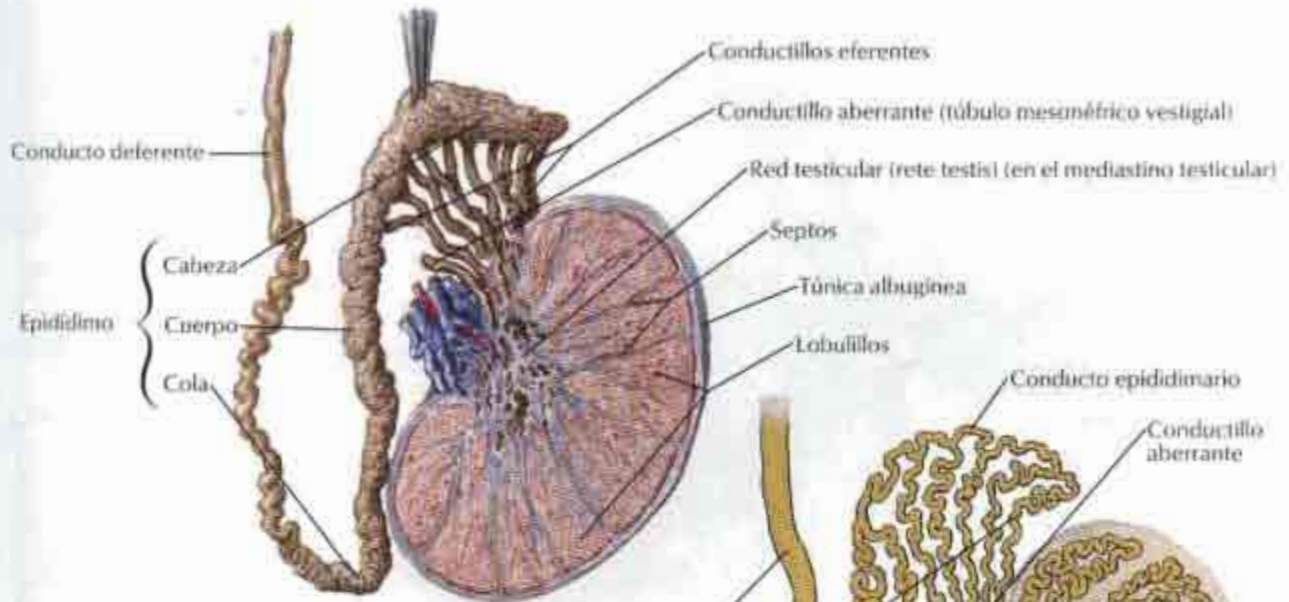


Escroto y contenido



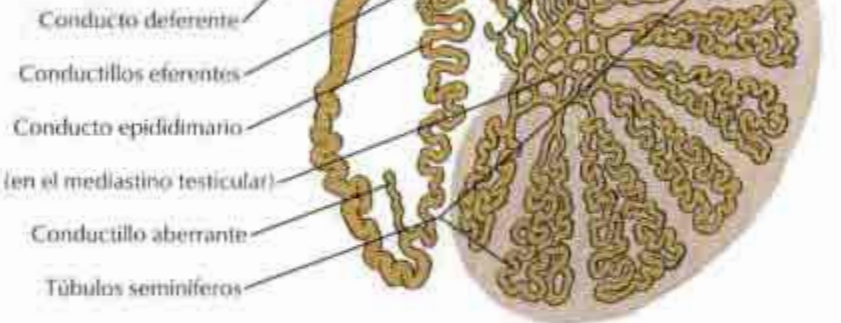
F. Navarro
© IBN

Testículo, epidídimo y conducto deferente

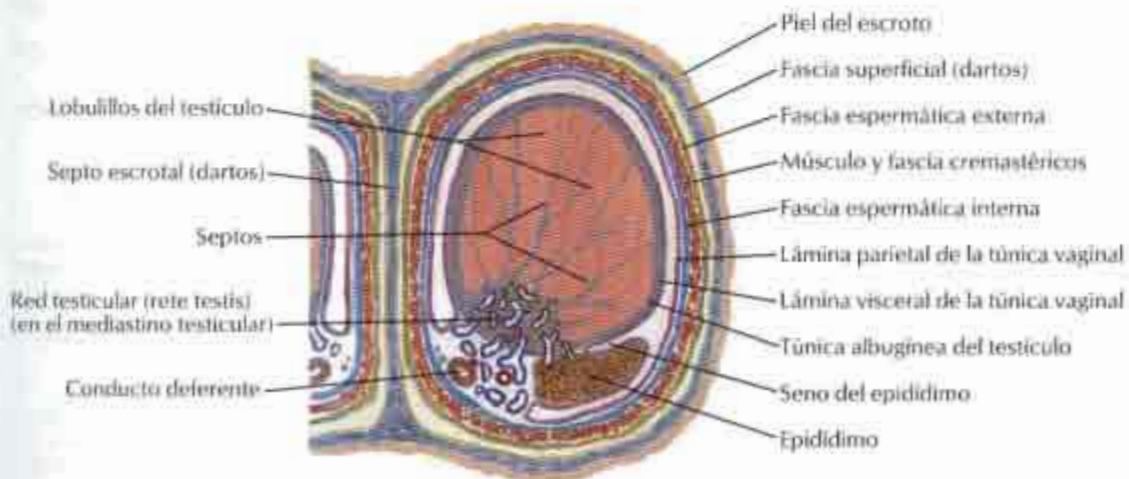


Sección frontal

F. Navarro
IBN

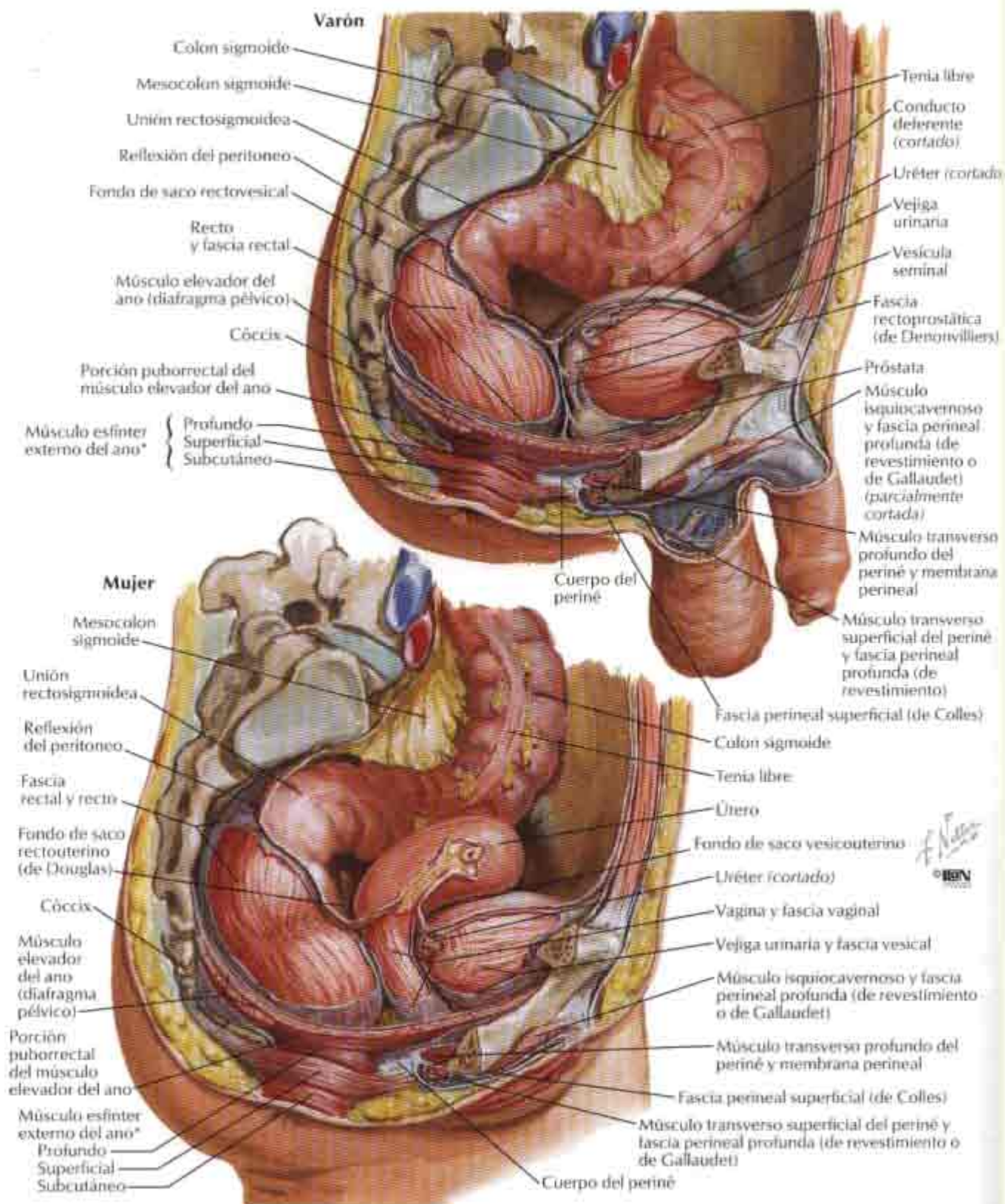


Esquema



Sección transversal a través del escroto y testículo

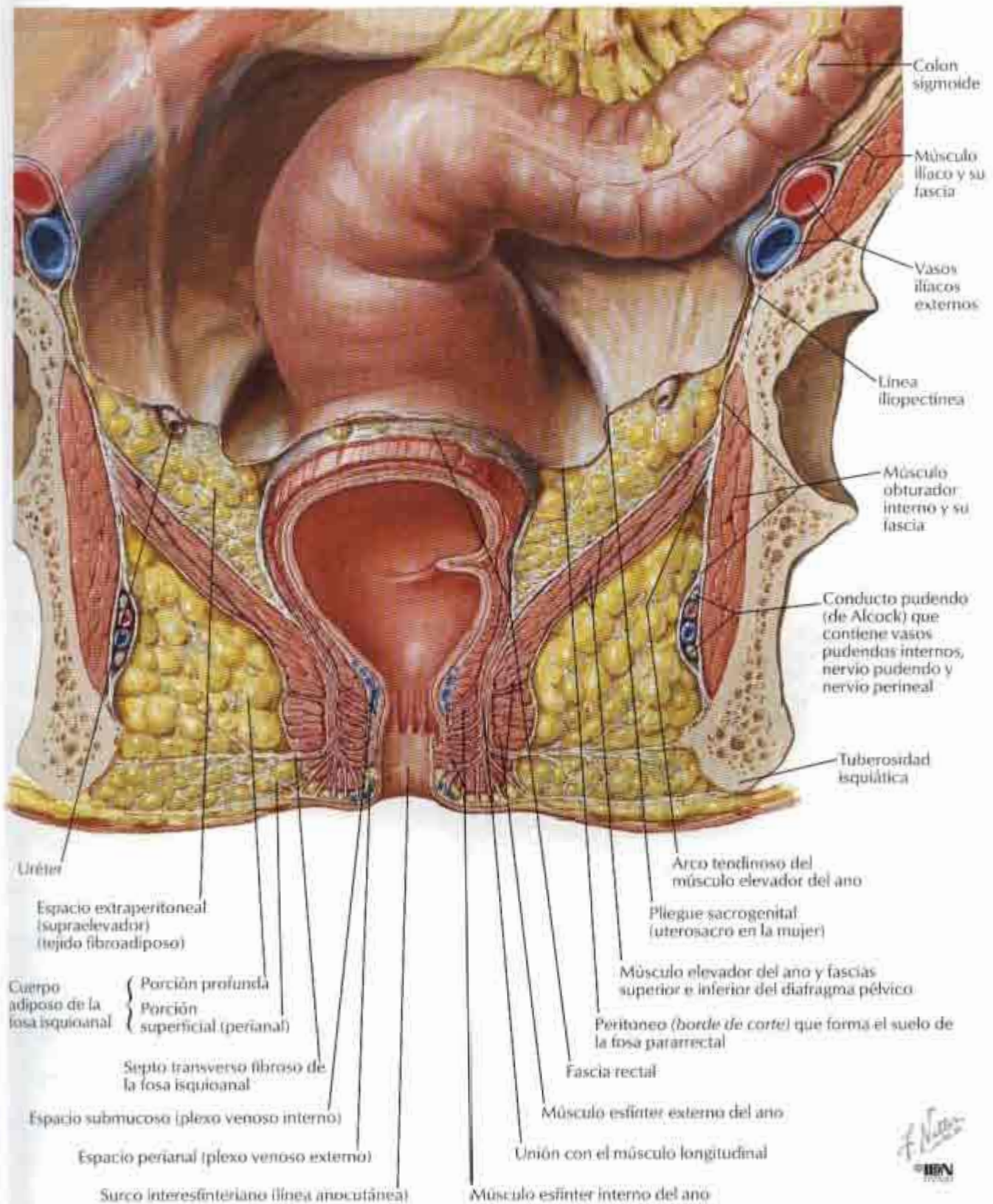
Recto in situ: mujer y varón



*Porciones variables y a menudo no diferenciadas.

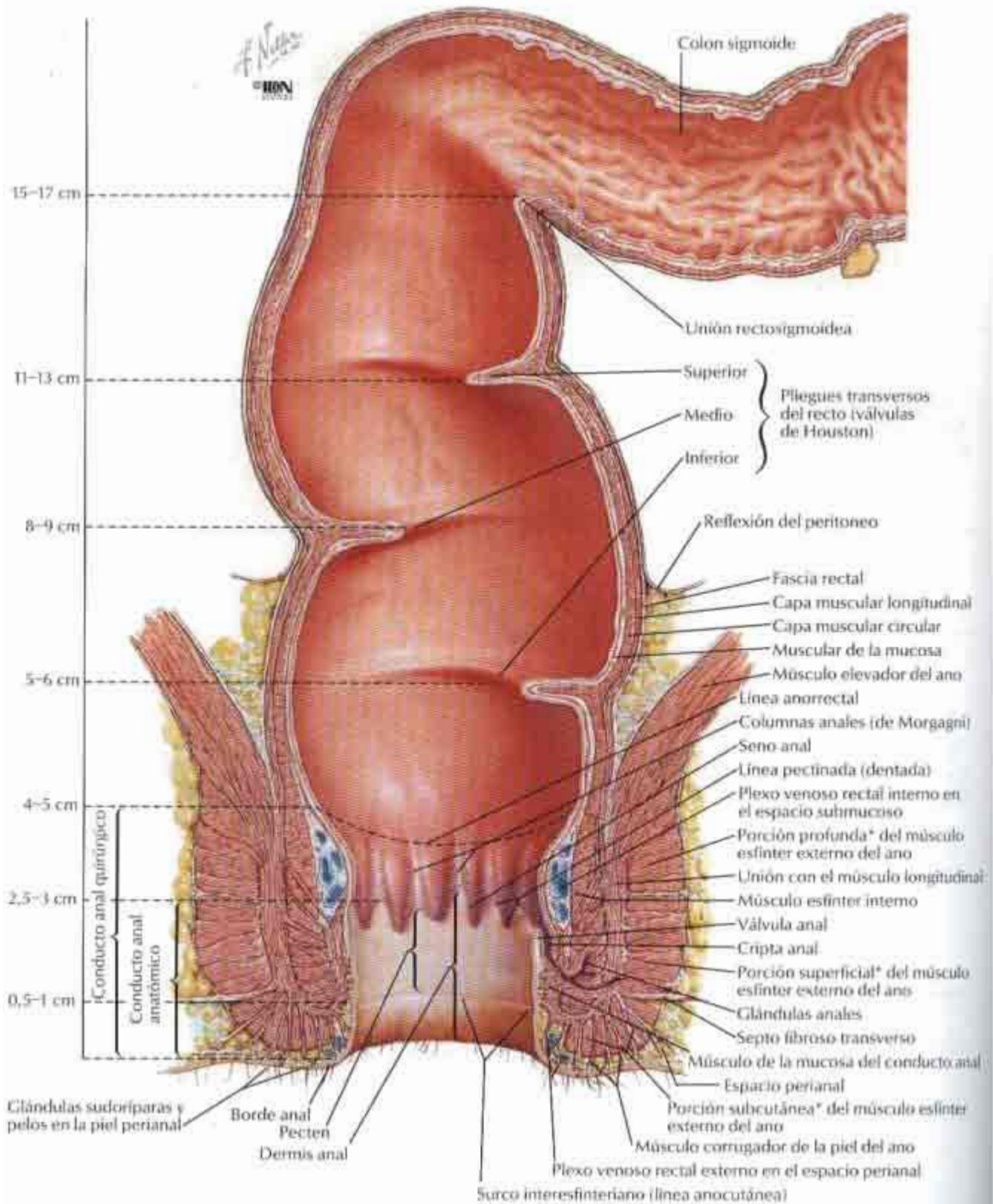
Fosas isquioanales

VEANSE TAMBIÉN LÁMINAS 297, 381, 382, 383, 384

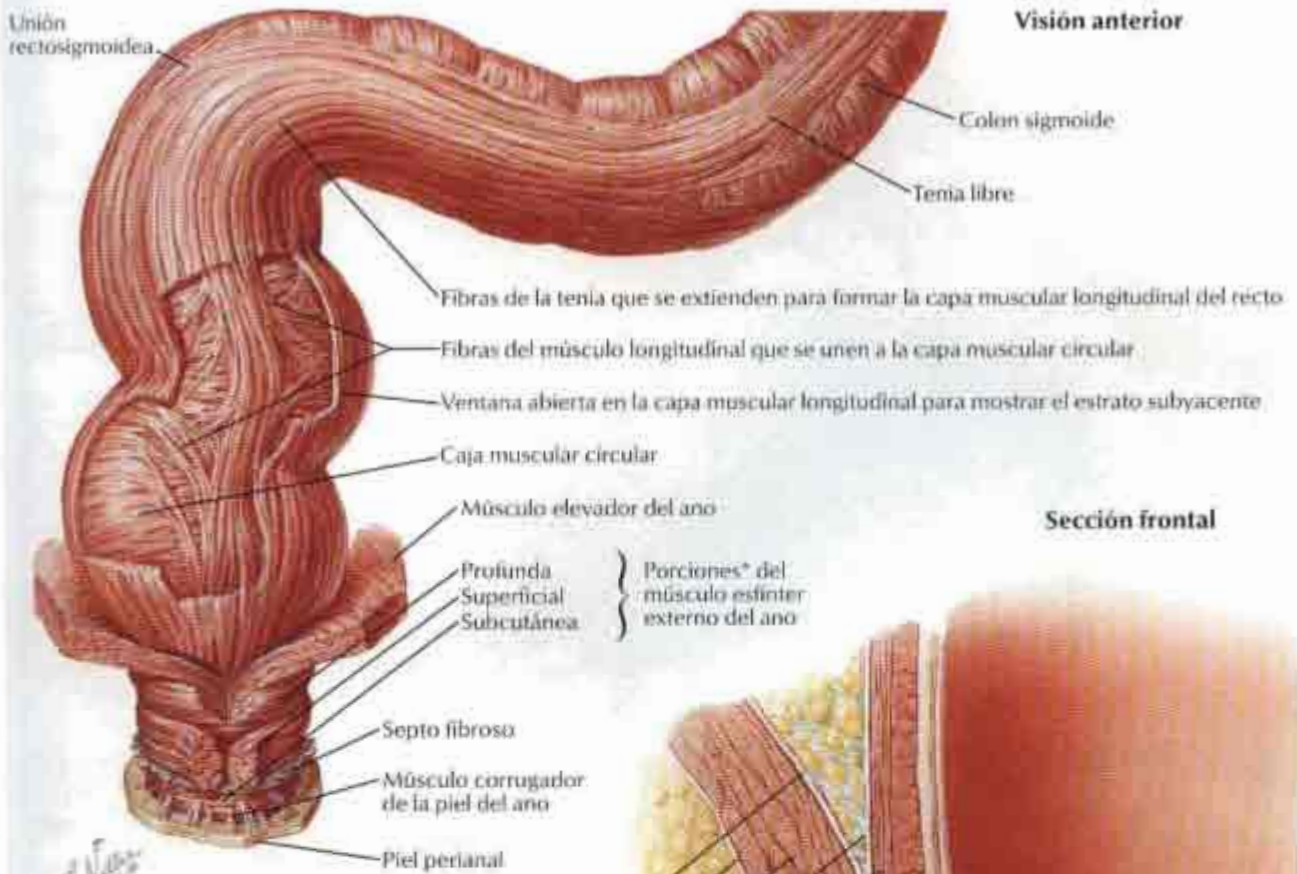


F. Navarro
IBN

Recto y conducto anal

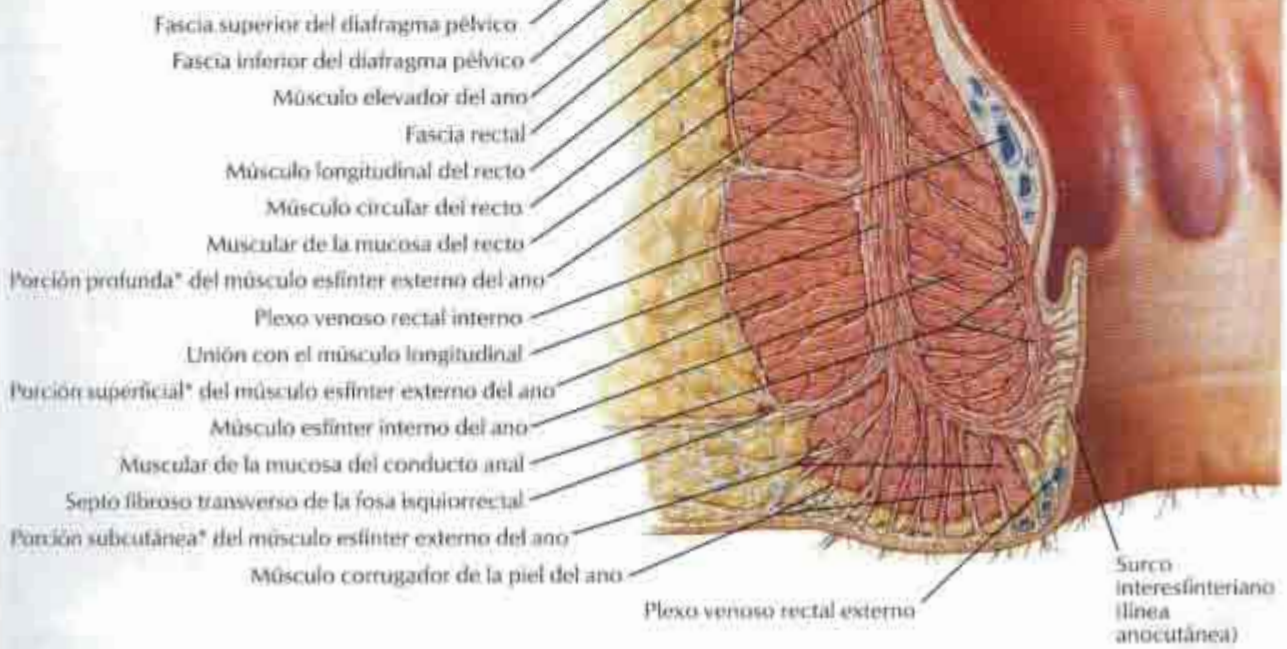


*Porciones variables y a menudo indiferenciadas



Visión anterior

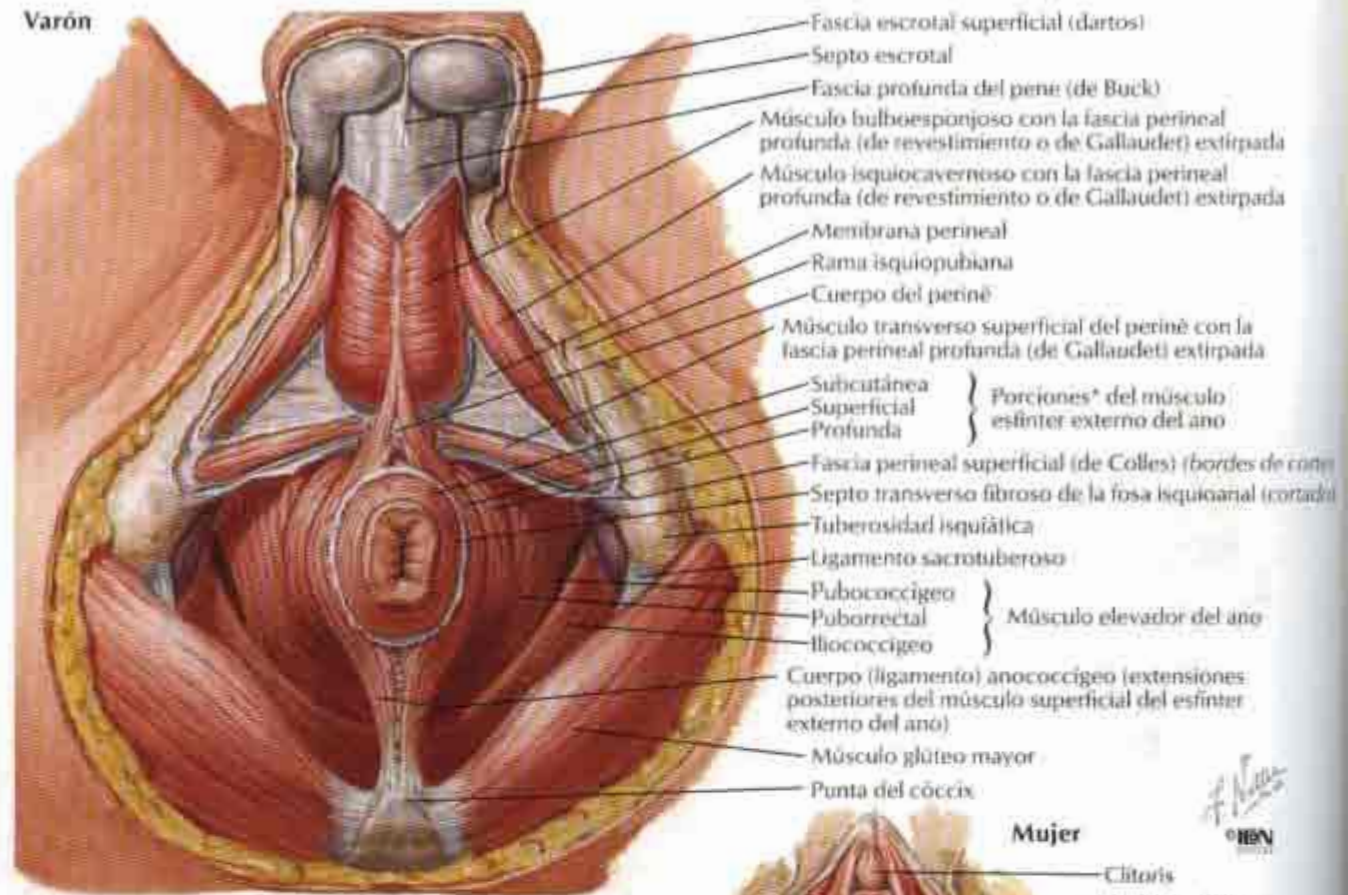
Sección frontal



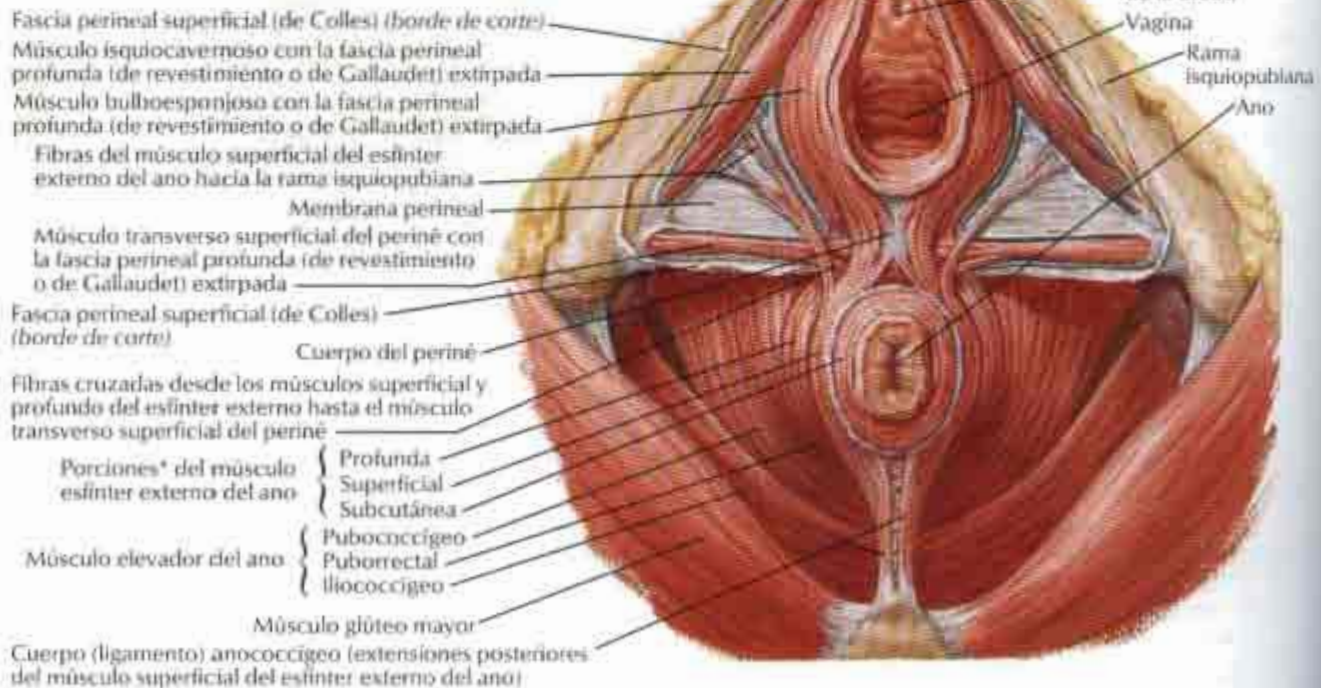
*Porciones variables y a menudo indiferenciadas

Músculo esfínter externo del ano: visiones perineales

Varón



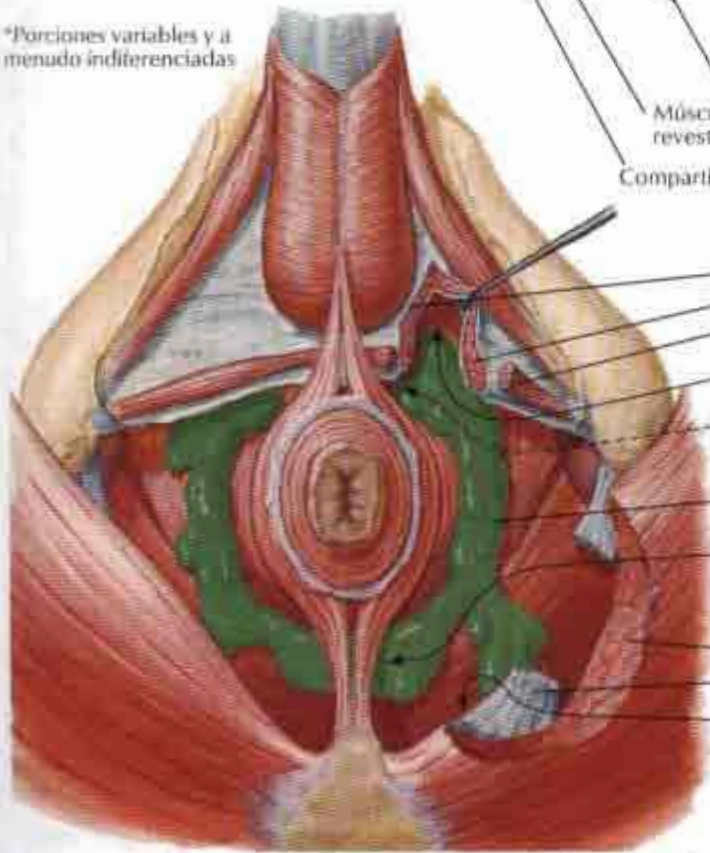
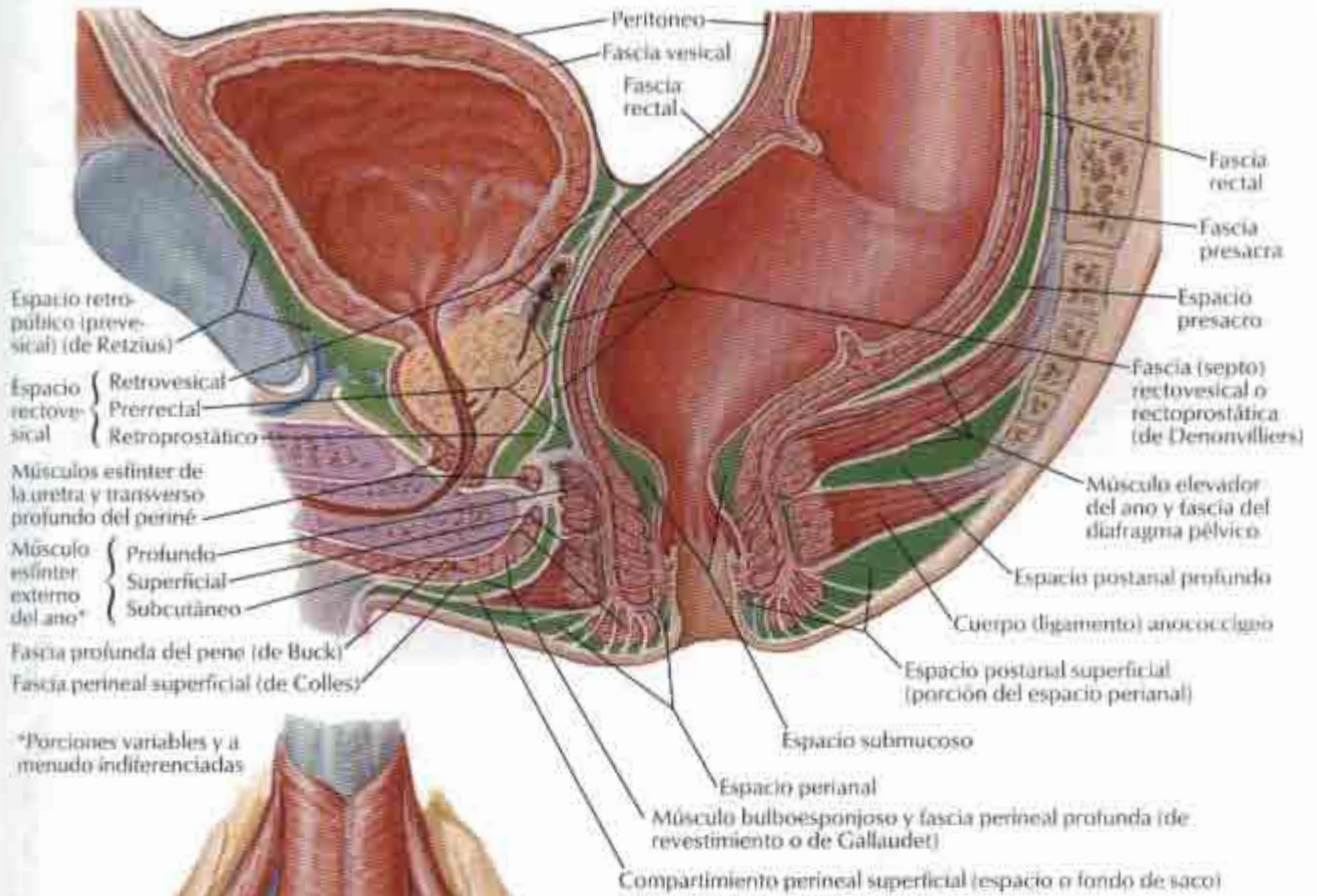
Mujer



*Porciones variables y a menudo indiferenciadas

Espacios reales y potenciales perineopélvicos

Sección sagital



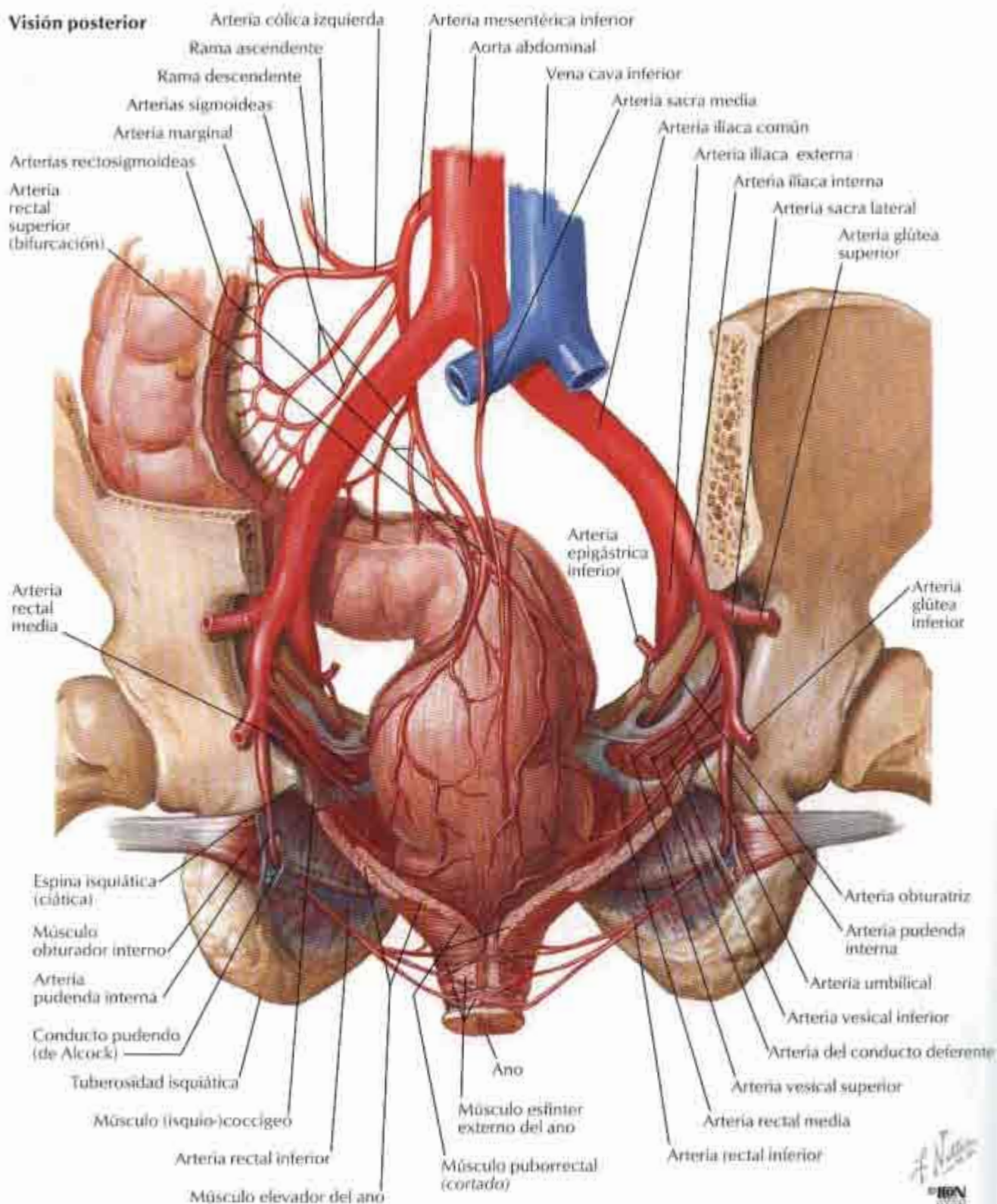
Visión perineal

Propagación de un absceso perineal en los espacios perineales

F. J. Navarro
C. J. Navarro
© BDN

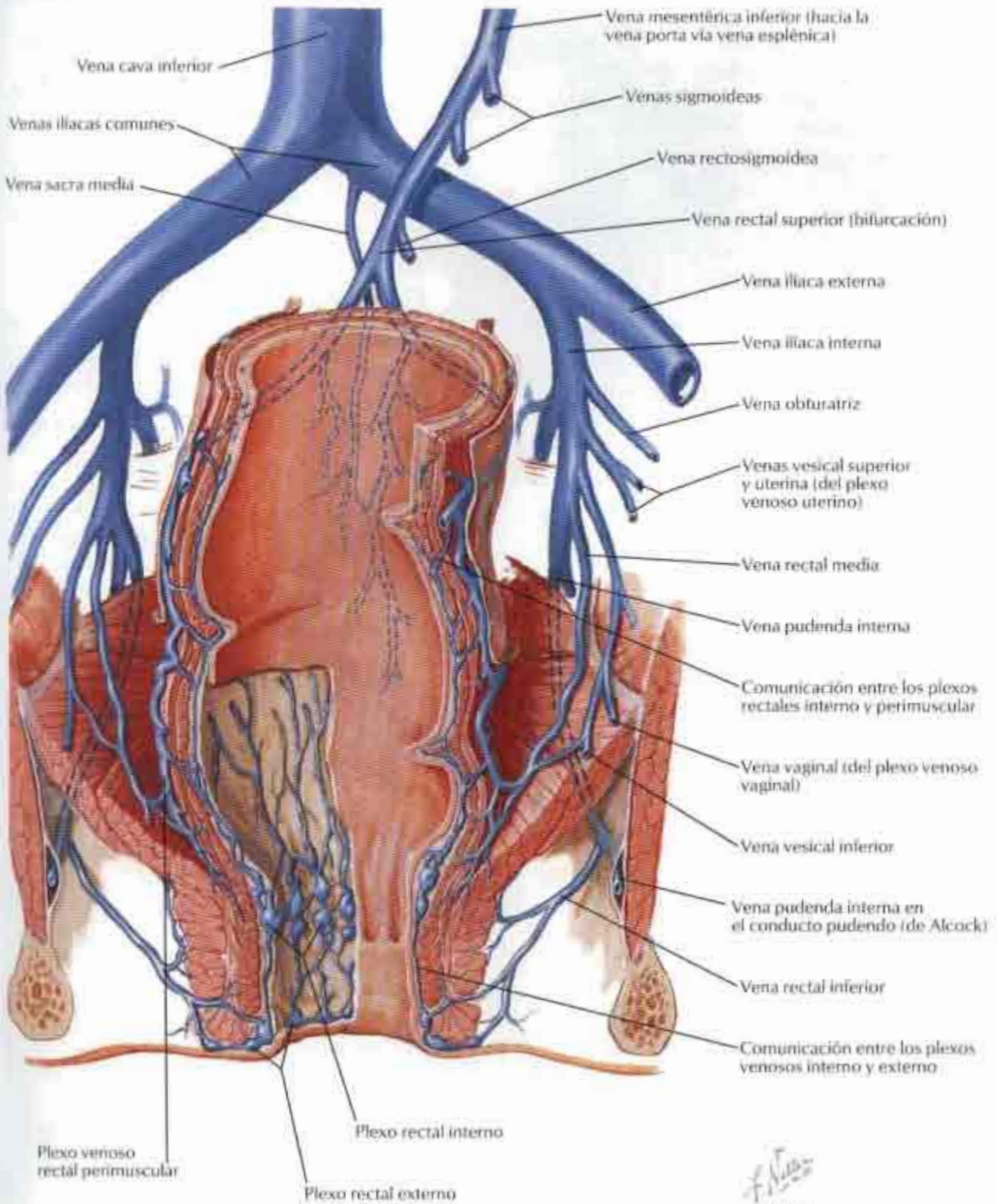
Arterias del recto y conducto anal

Visión posterior



Venas del recto y conducto anal

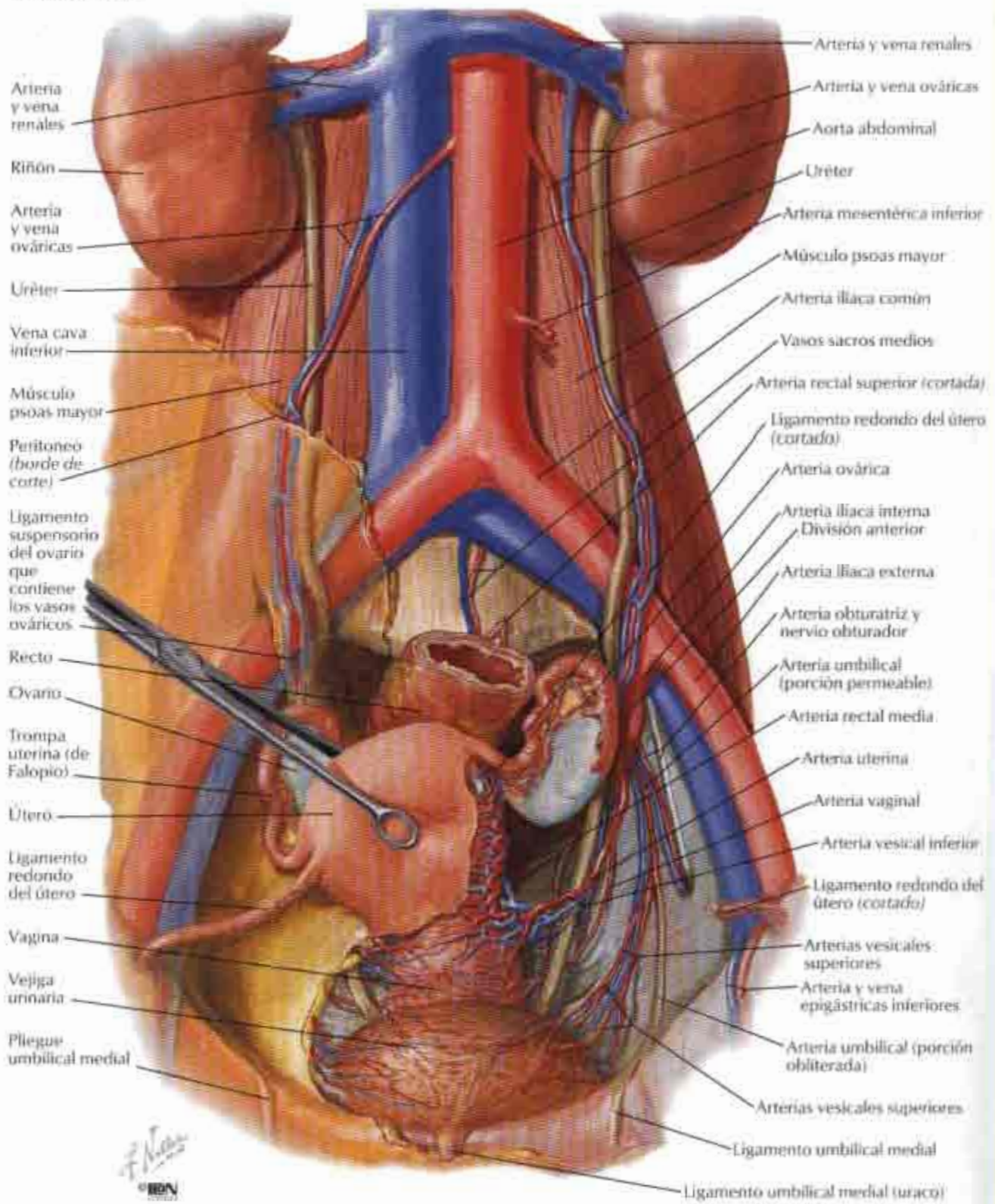
Visión anterior



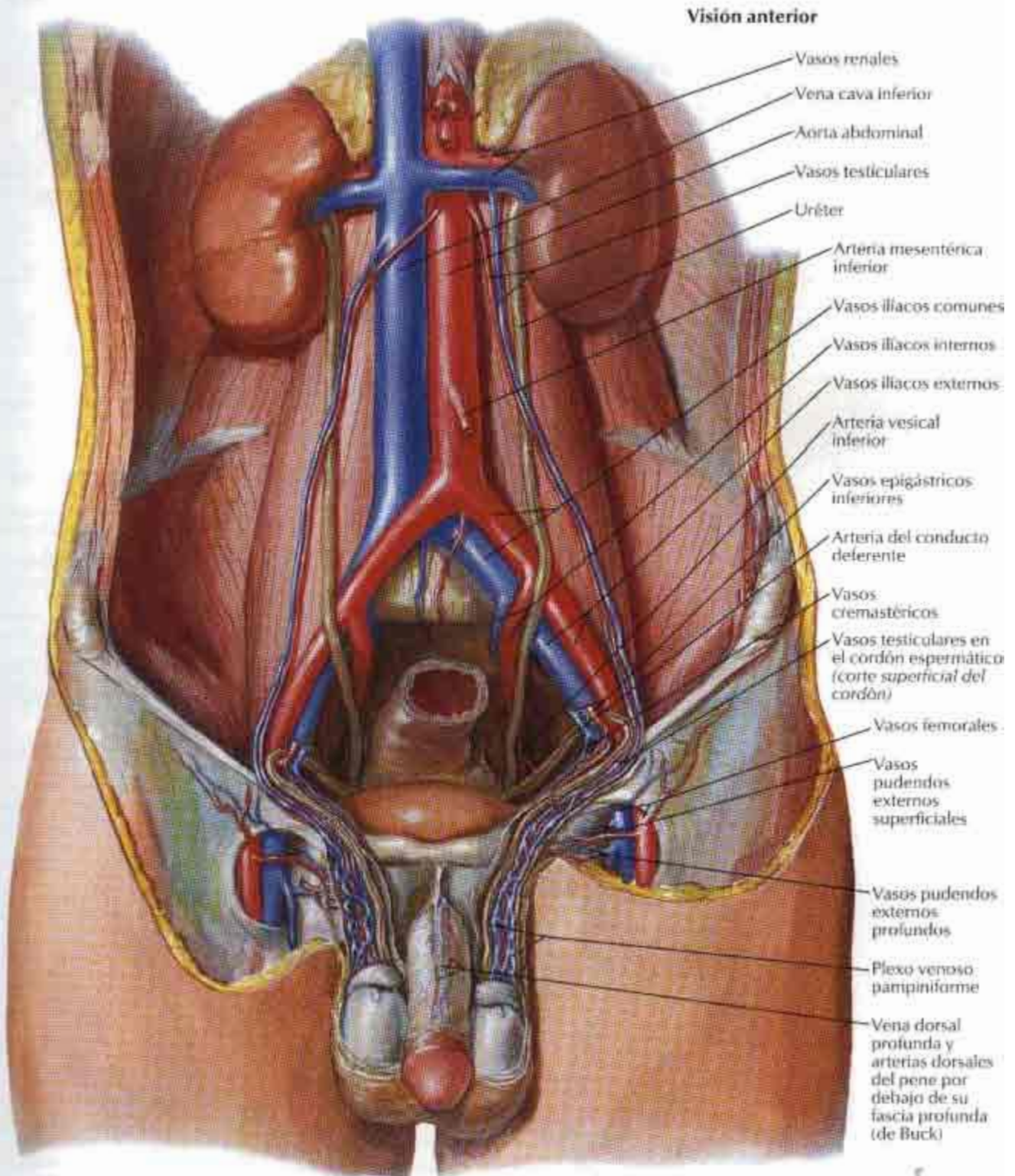
F. J. L. S.
© ION

Arterias y venas de los órganos pélvicos: mujer

Visión anterior

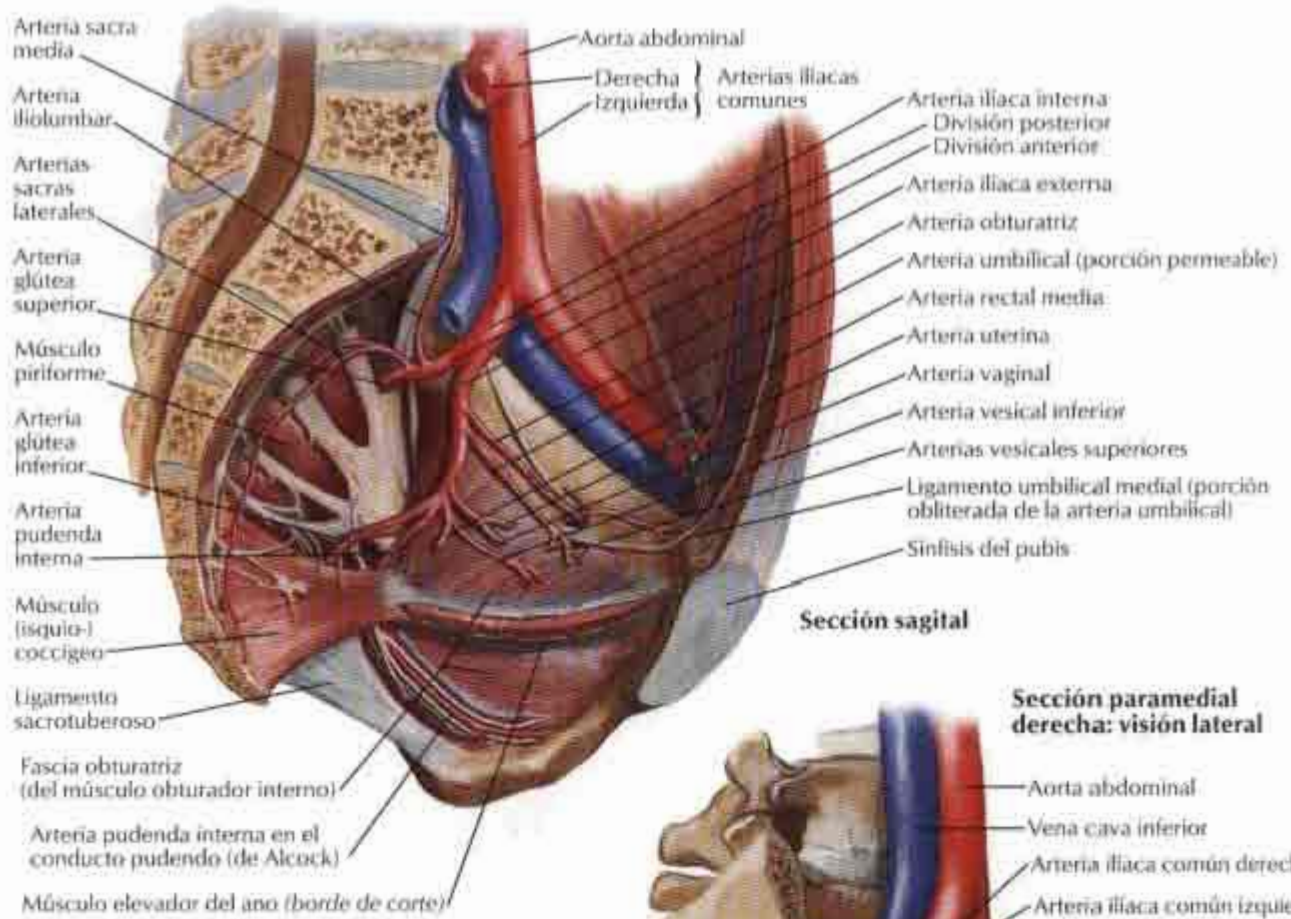


Arterias y venas del testículo

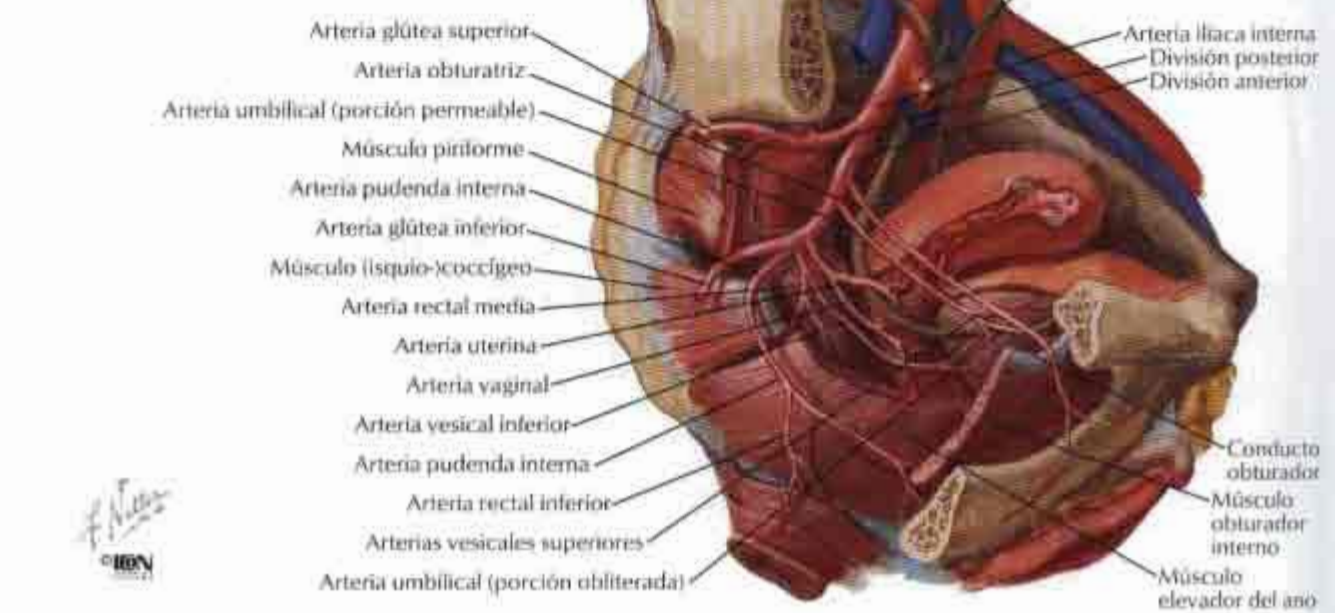


F. Nolasco
© HON

Arterias y venas de la pelvis: mujer



Sección sagital

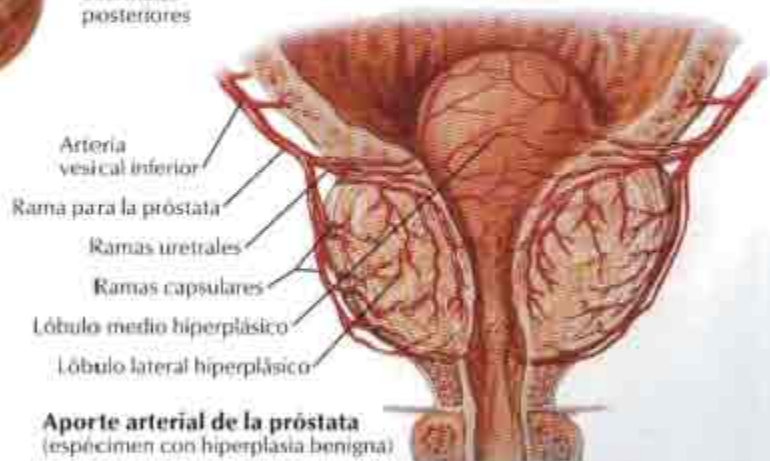
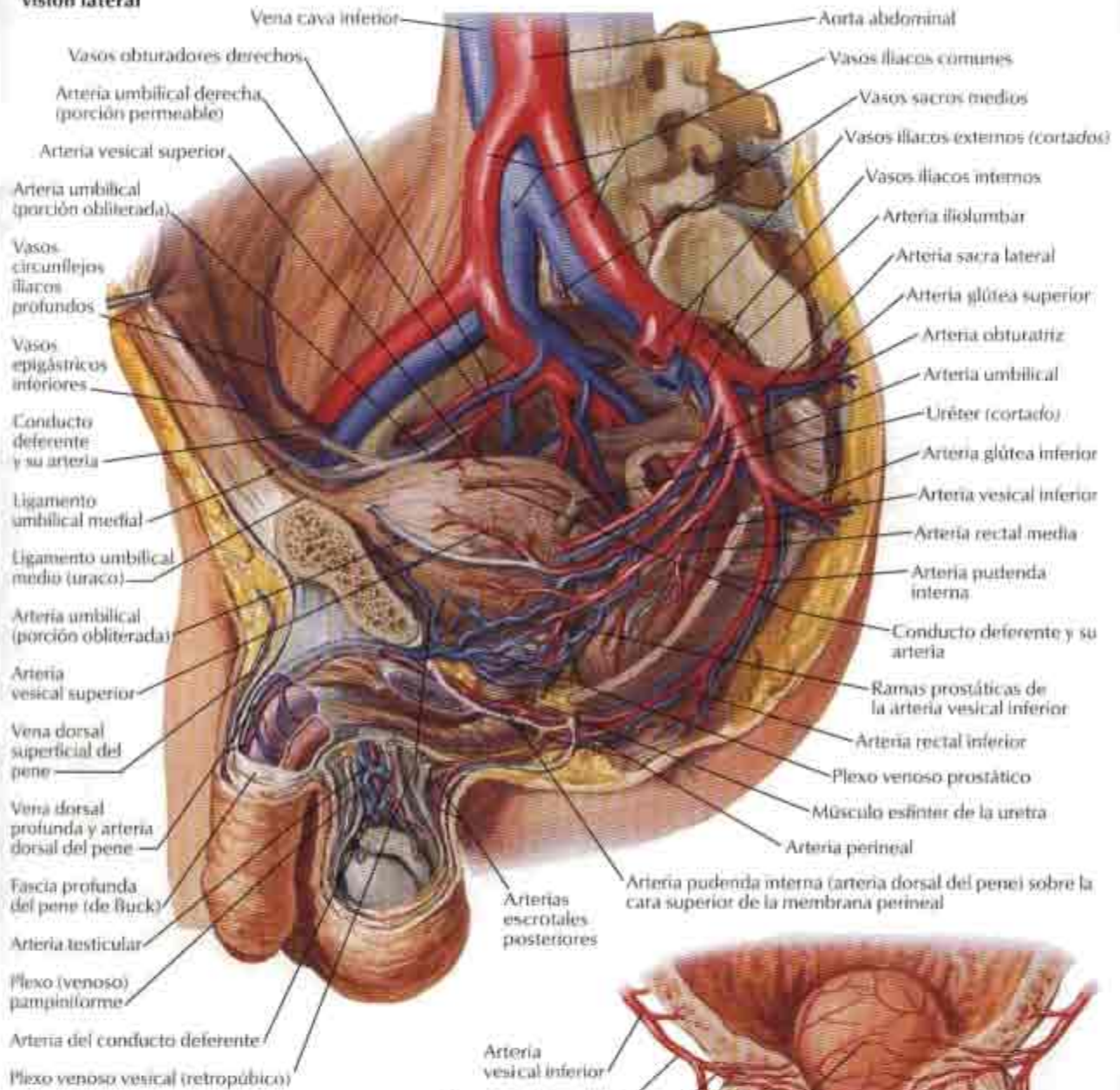


Sección paramedial derecha: visión lateral



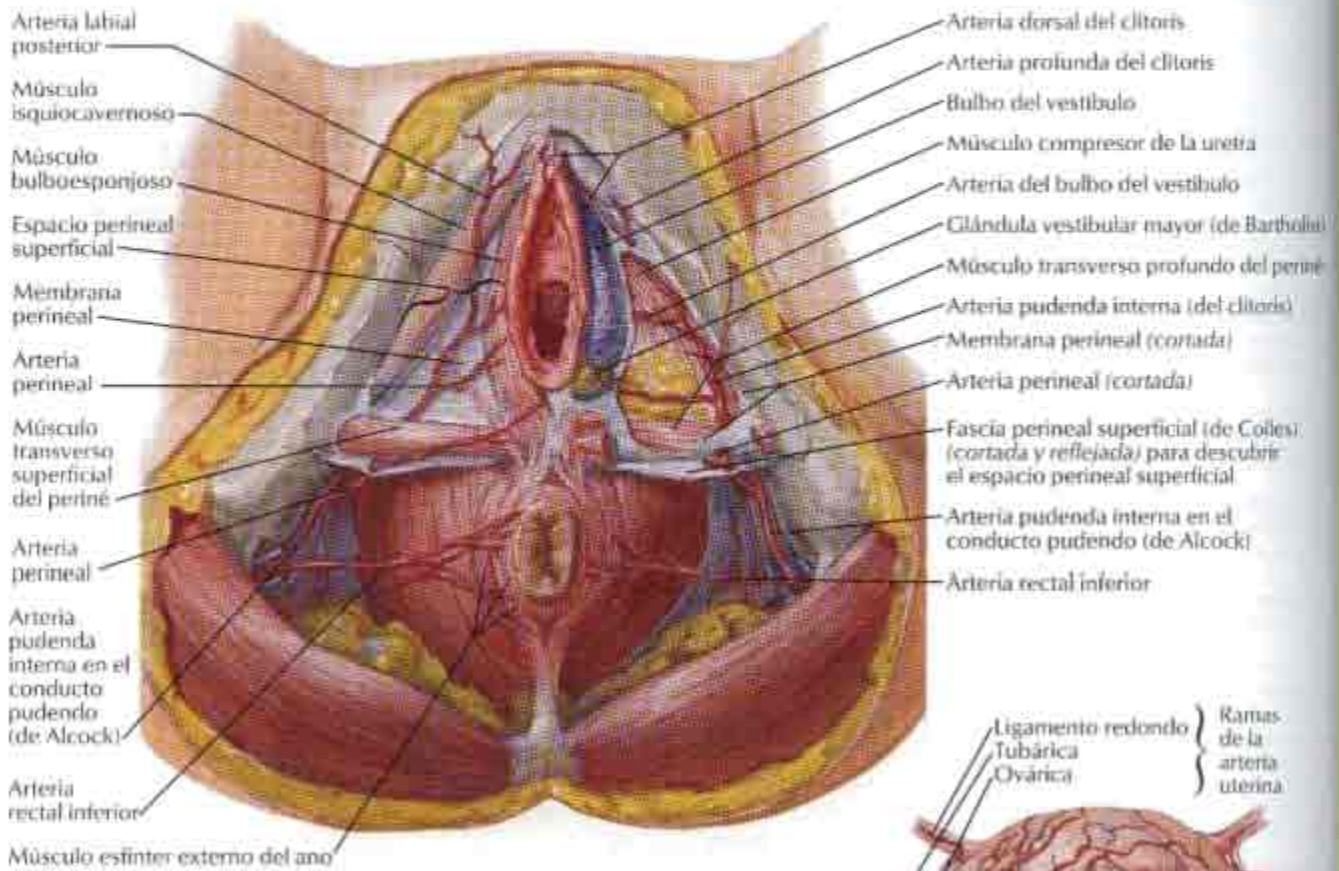
Arterias y venas de la pelvis: varón

Sección paramedial izquierda: visión lateral

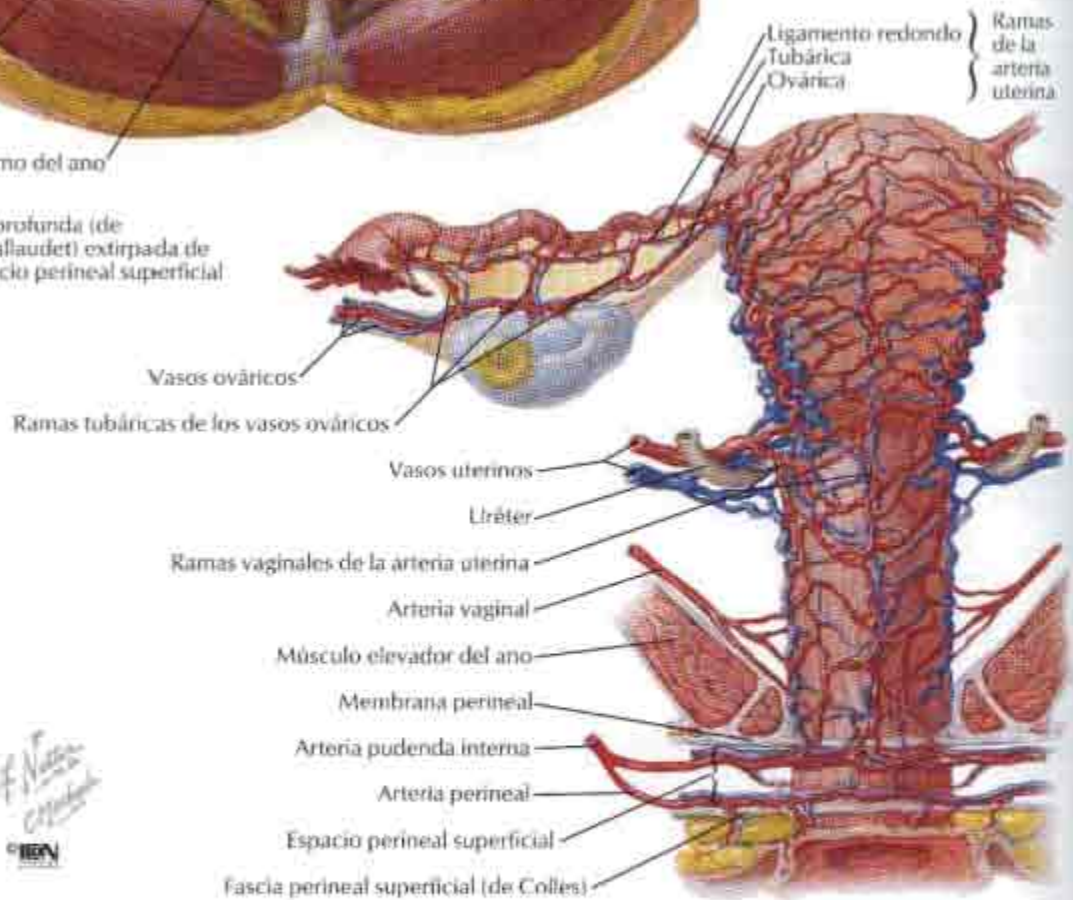


F. Neves
© 2008

Arterias y venas del periné y útero

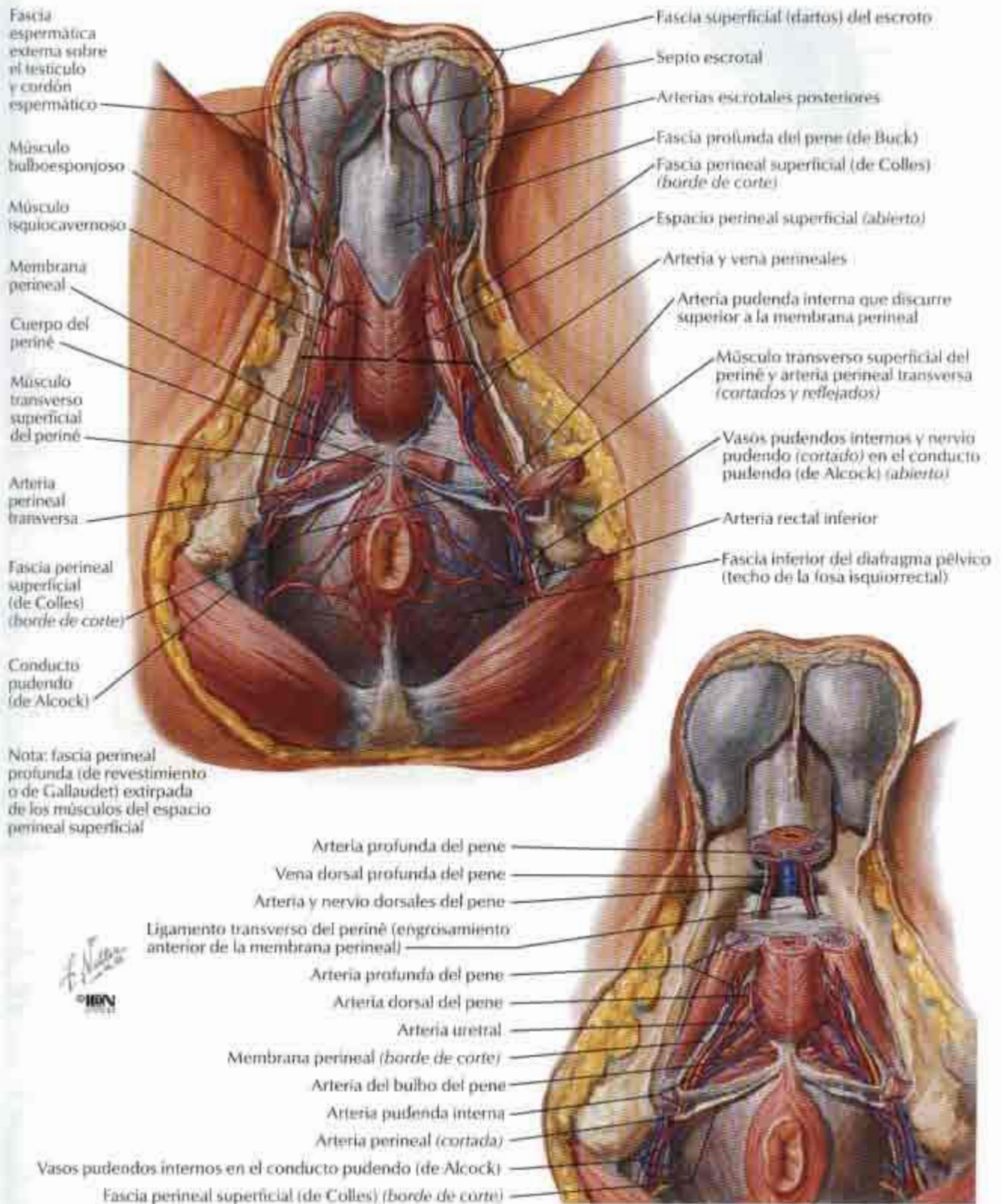


Nota: fascia perineal profunda (de revestimiento o de Gallaudet) extirpada de los músculos del espacio perineal superficial

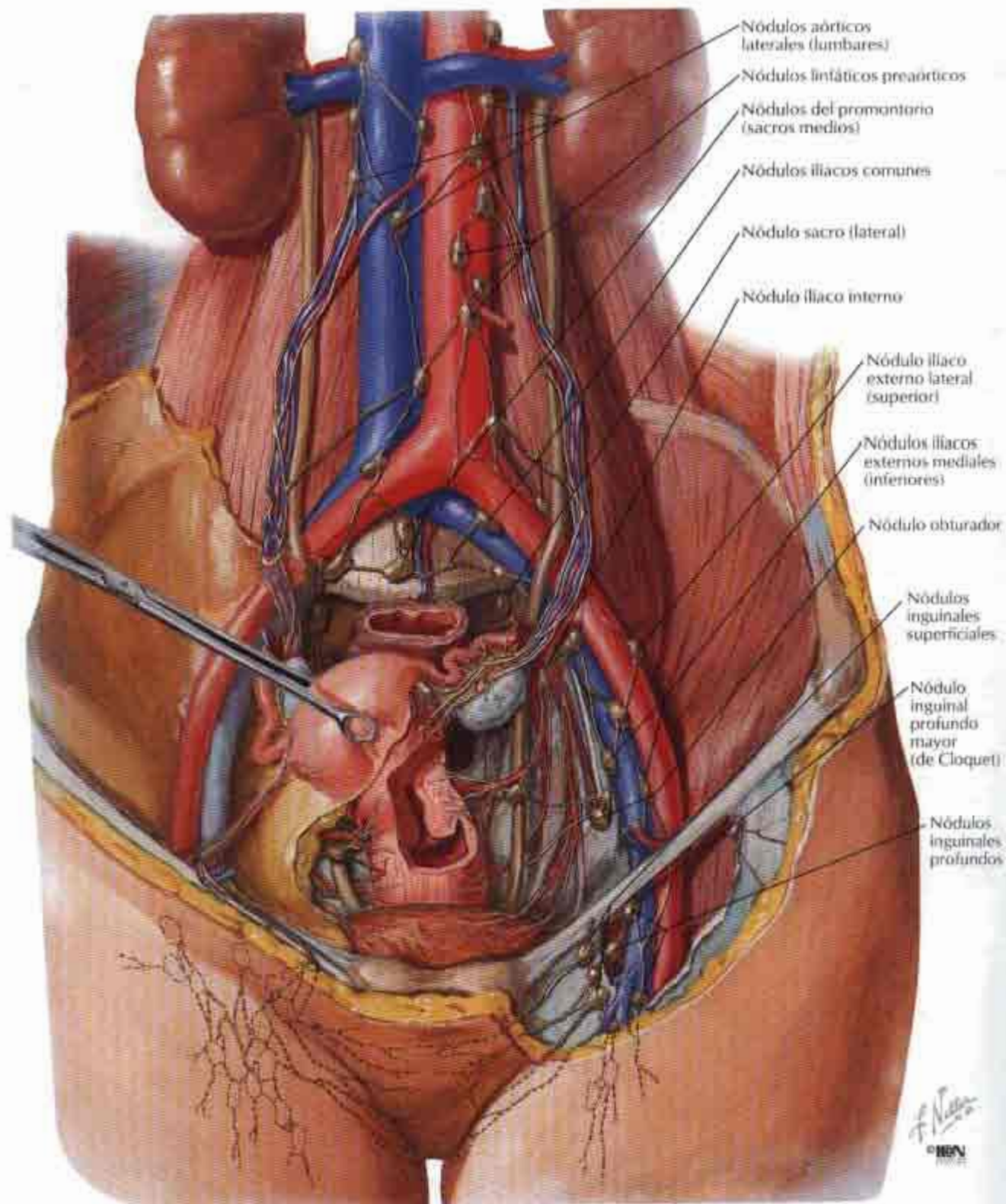


F. Netter
© 1989
IBN

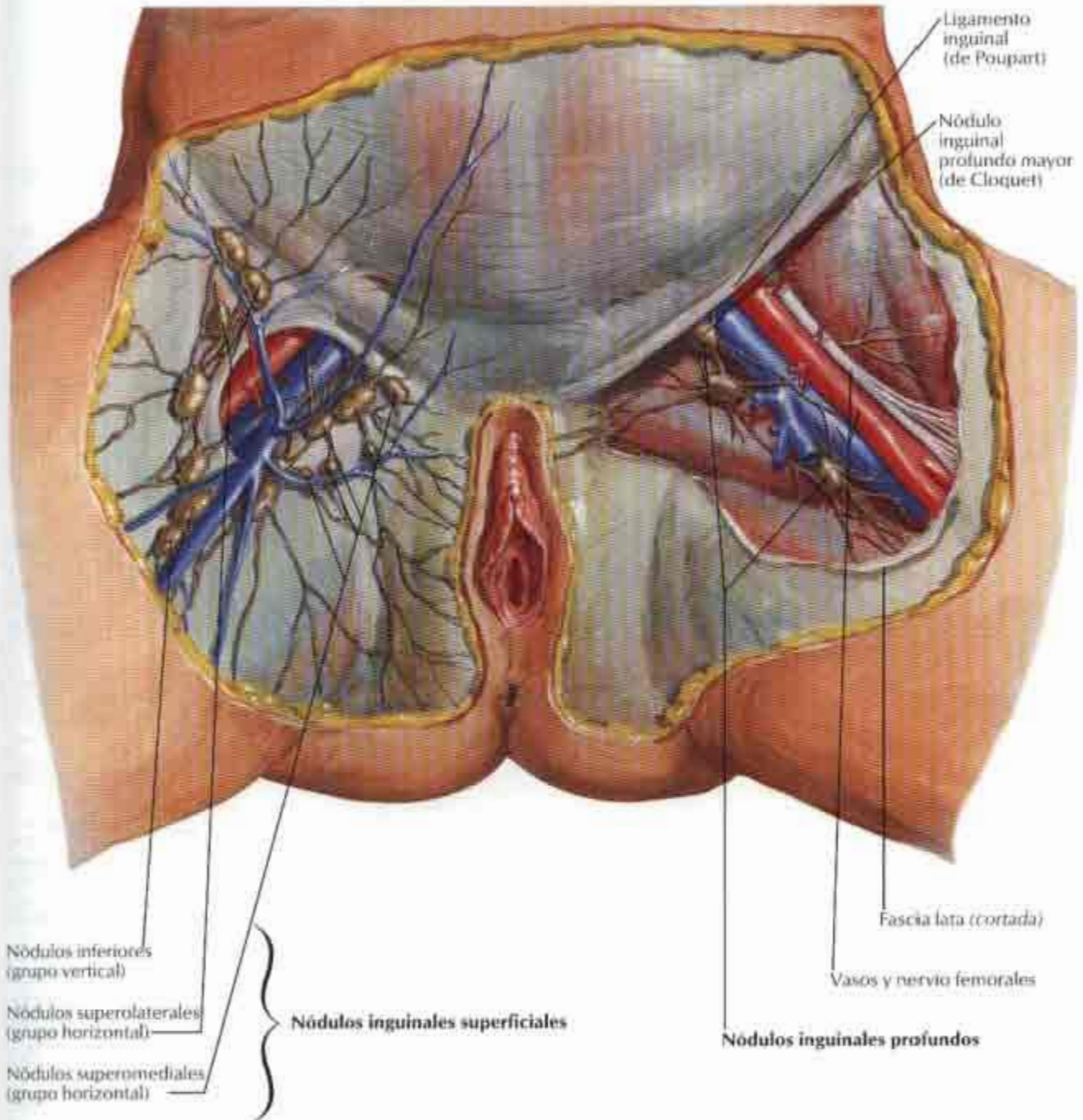
Arterias y venas del periné: varón



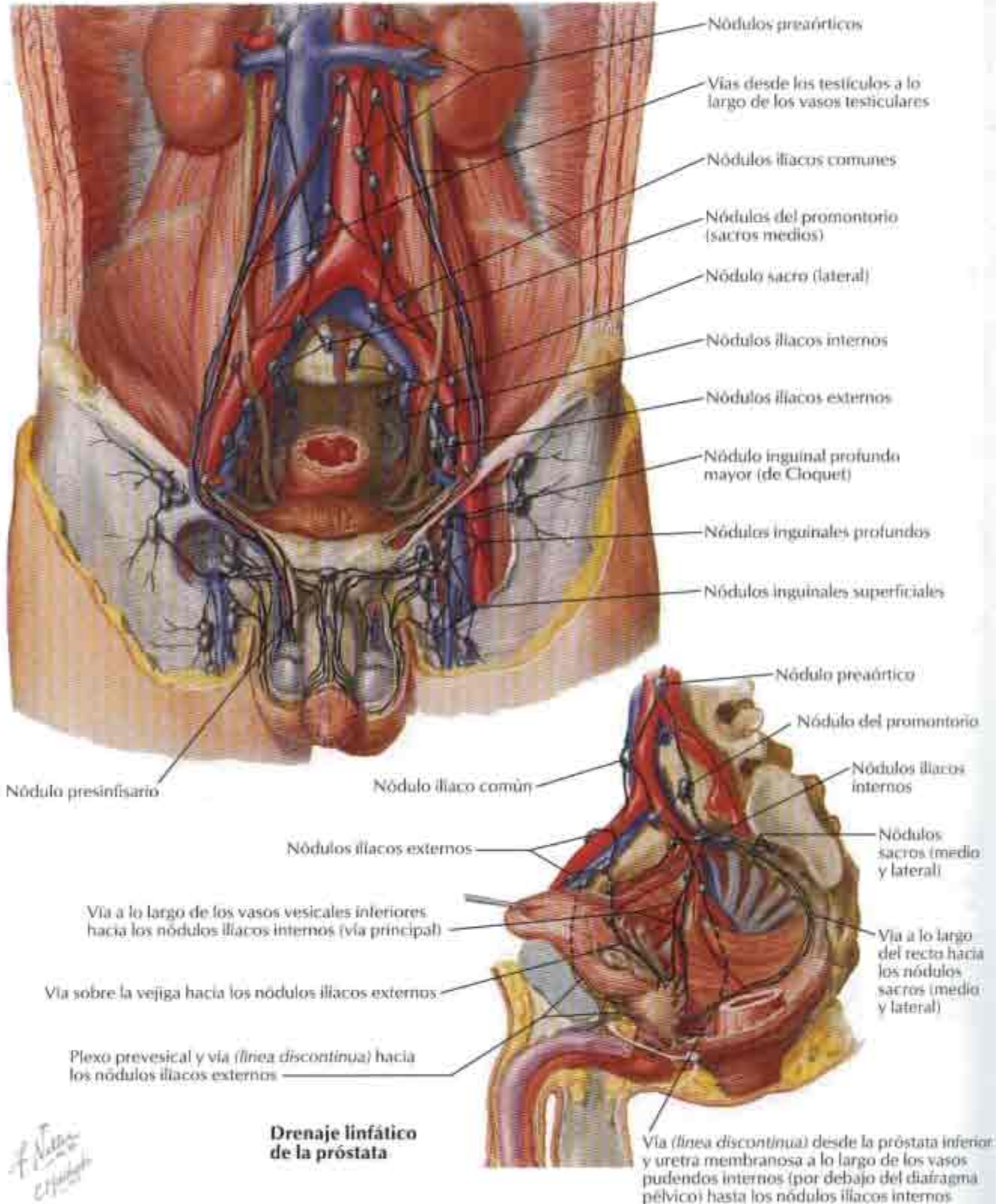
Vasos y nódulos linfáticos de la pelvis y genitales: mujer



Vasos y nódulos linfáticos del periné: mujer



Vasos y nódulos linfáticos de la pelvis y genitales: varón

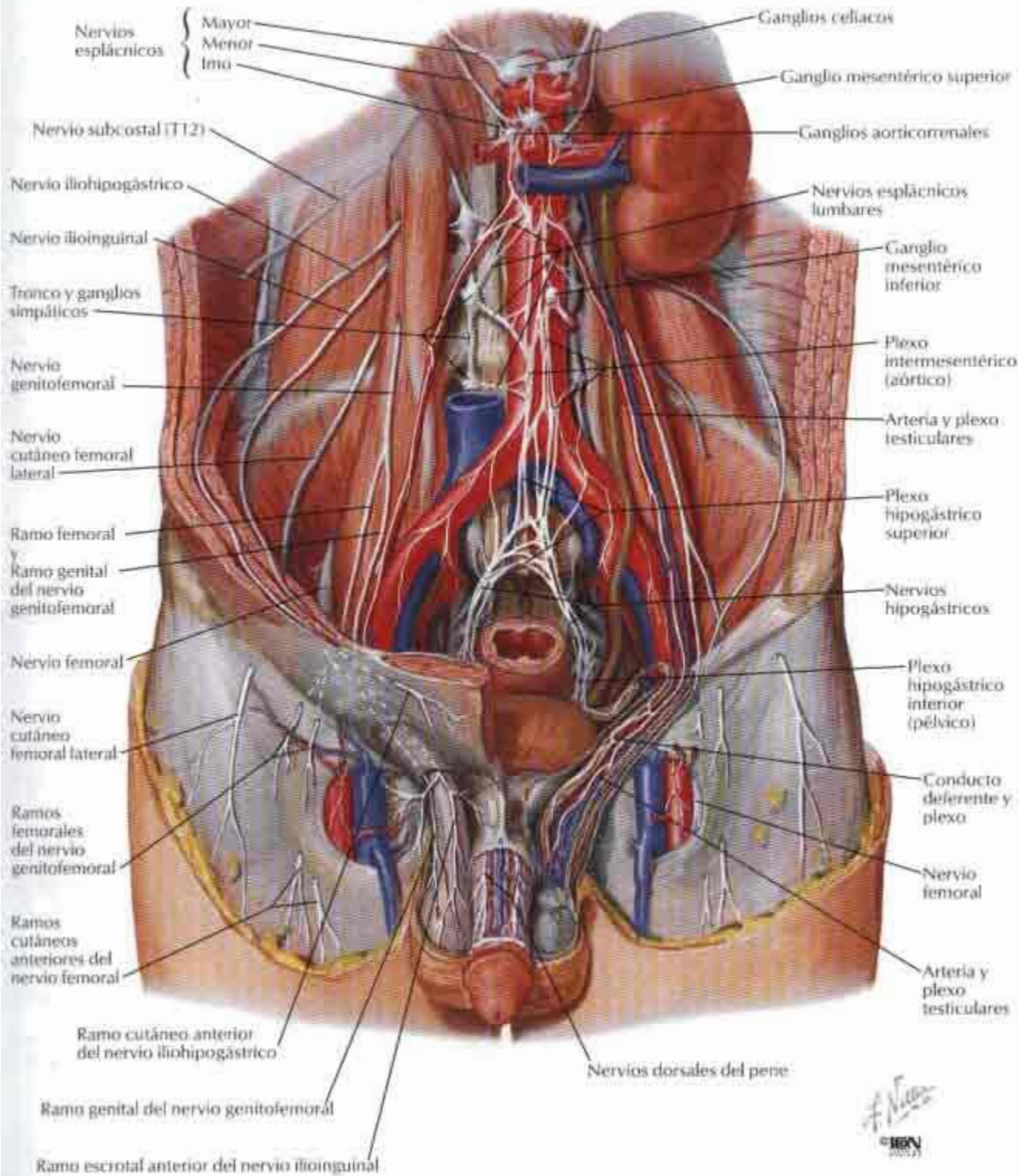


Drenaje linfático de la próstata

F. Valero
C. Huelgas
© IBN

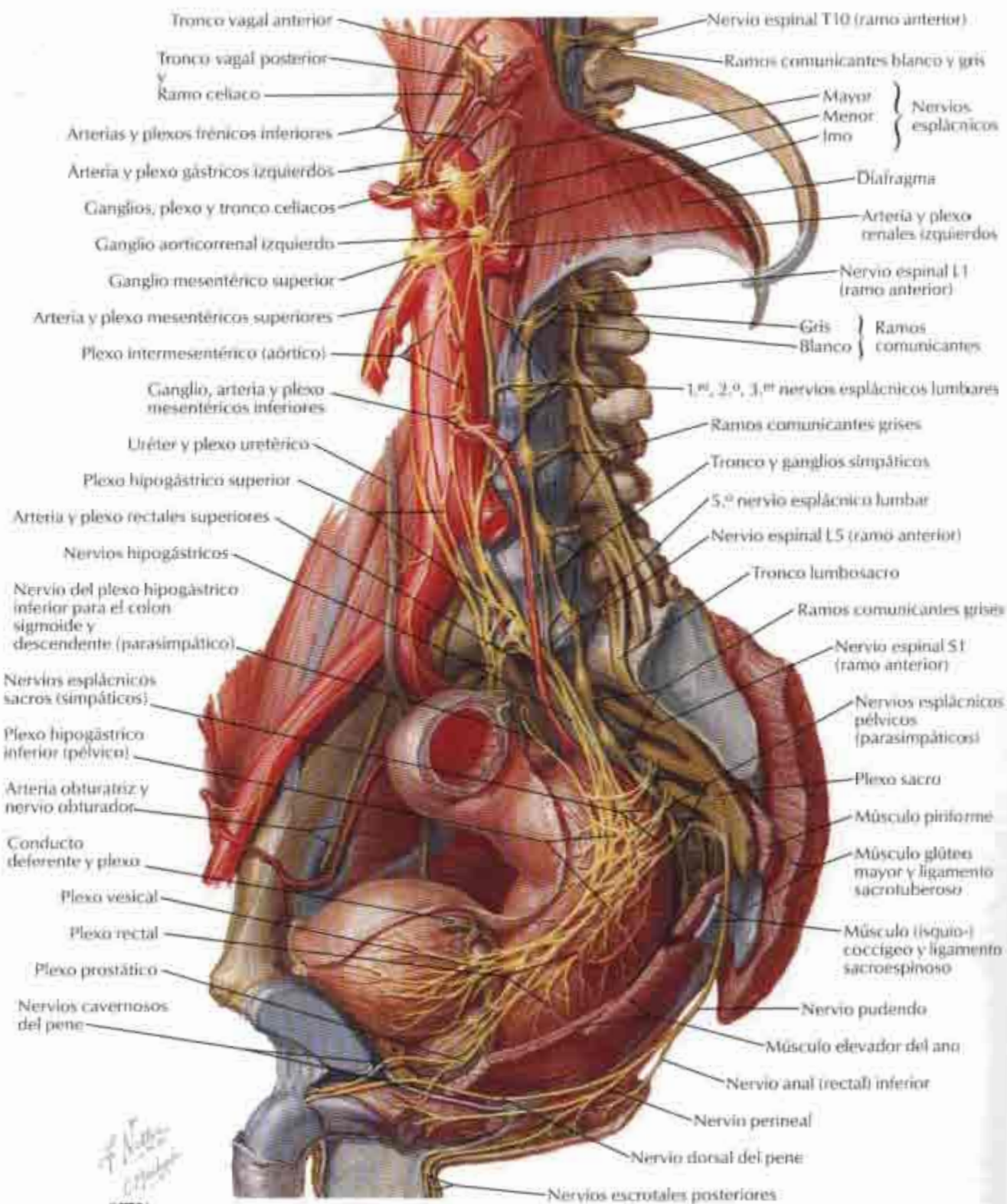
Nervios de los genitales externos: varón

VÉANSE TAMBIÉN LÁMINAS 152, 300



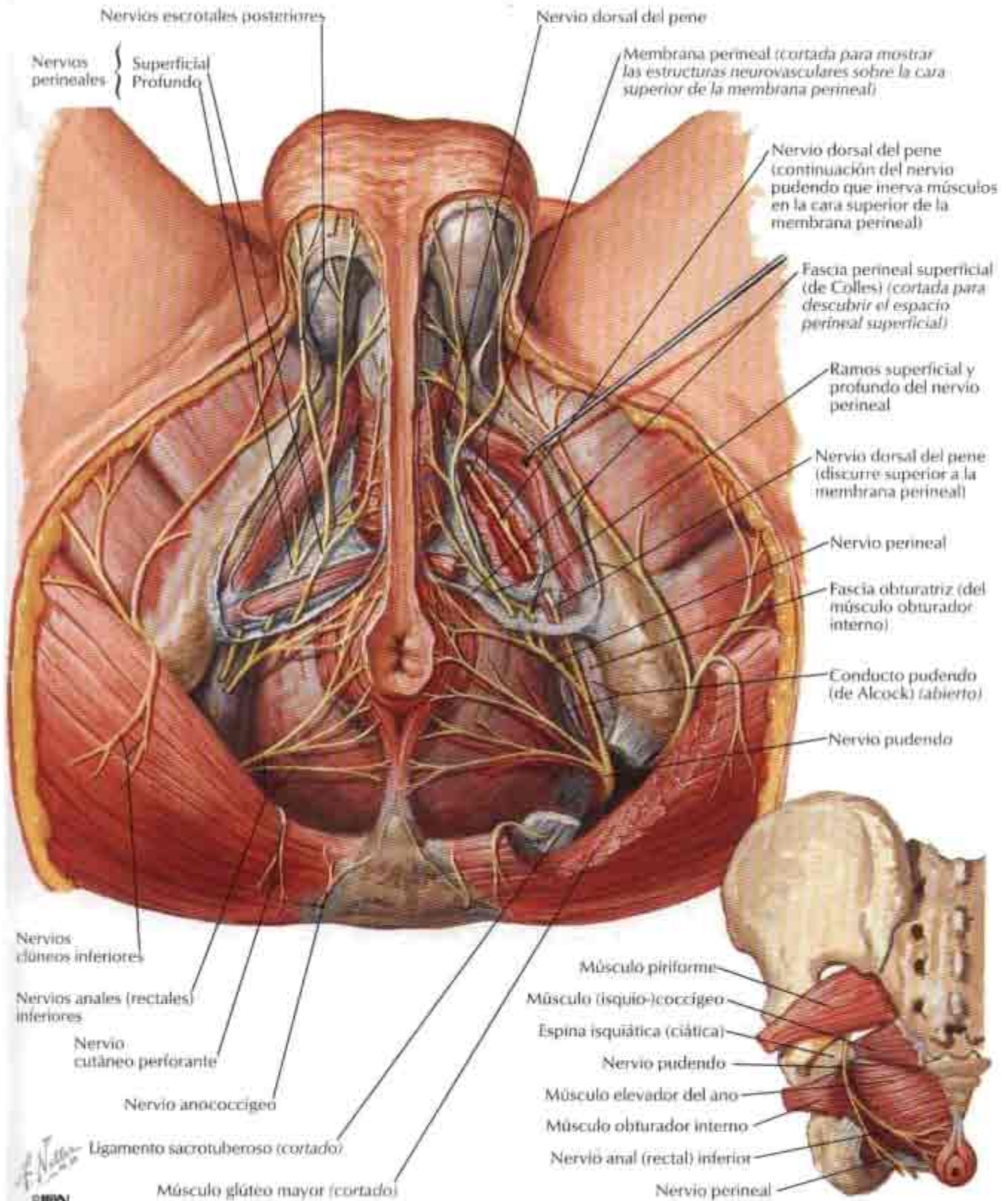
Nervios de las vísceras pélvicas: varón

VEANSE TAMBIÉN LÁMINAS 152, 300



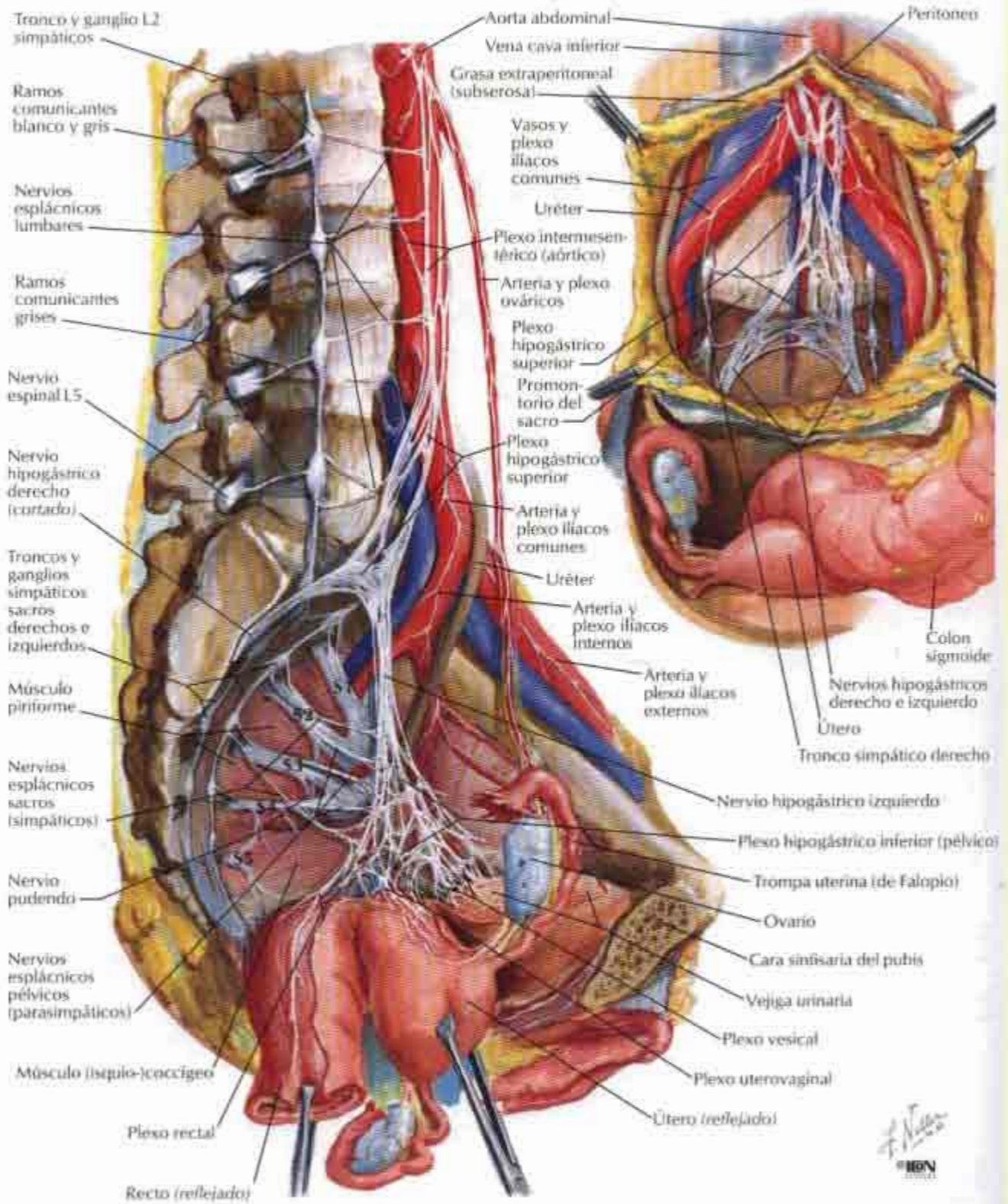
Nervios del periné: varón

VÉASE TAMBIÉN LÁMINA 387



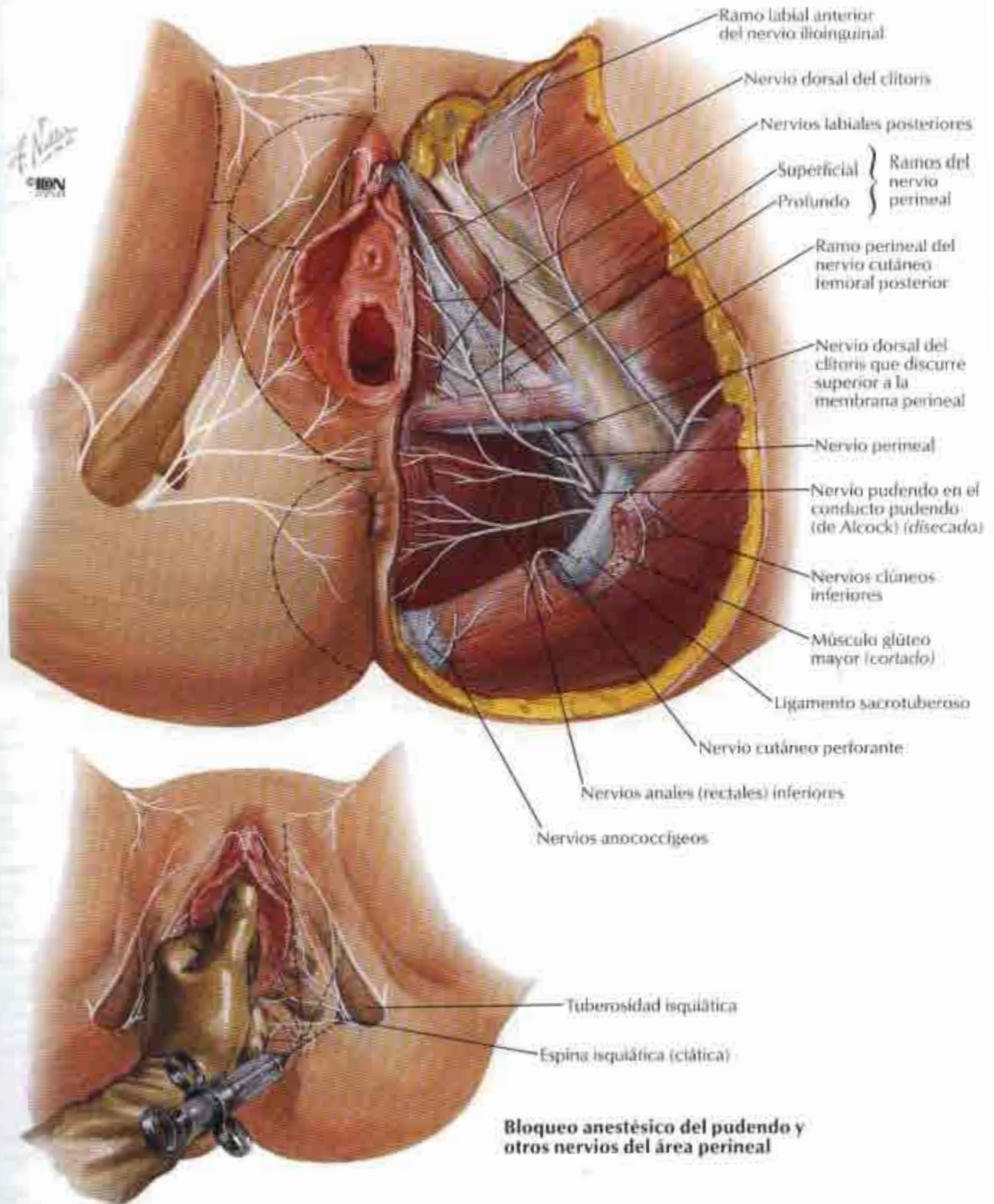
Nervios de las vísceras pélvicas: mujer

VÉANSE TAMBIÉN LÁMINAS 152, 300



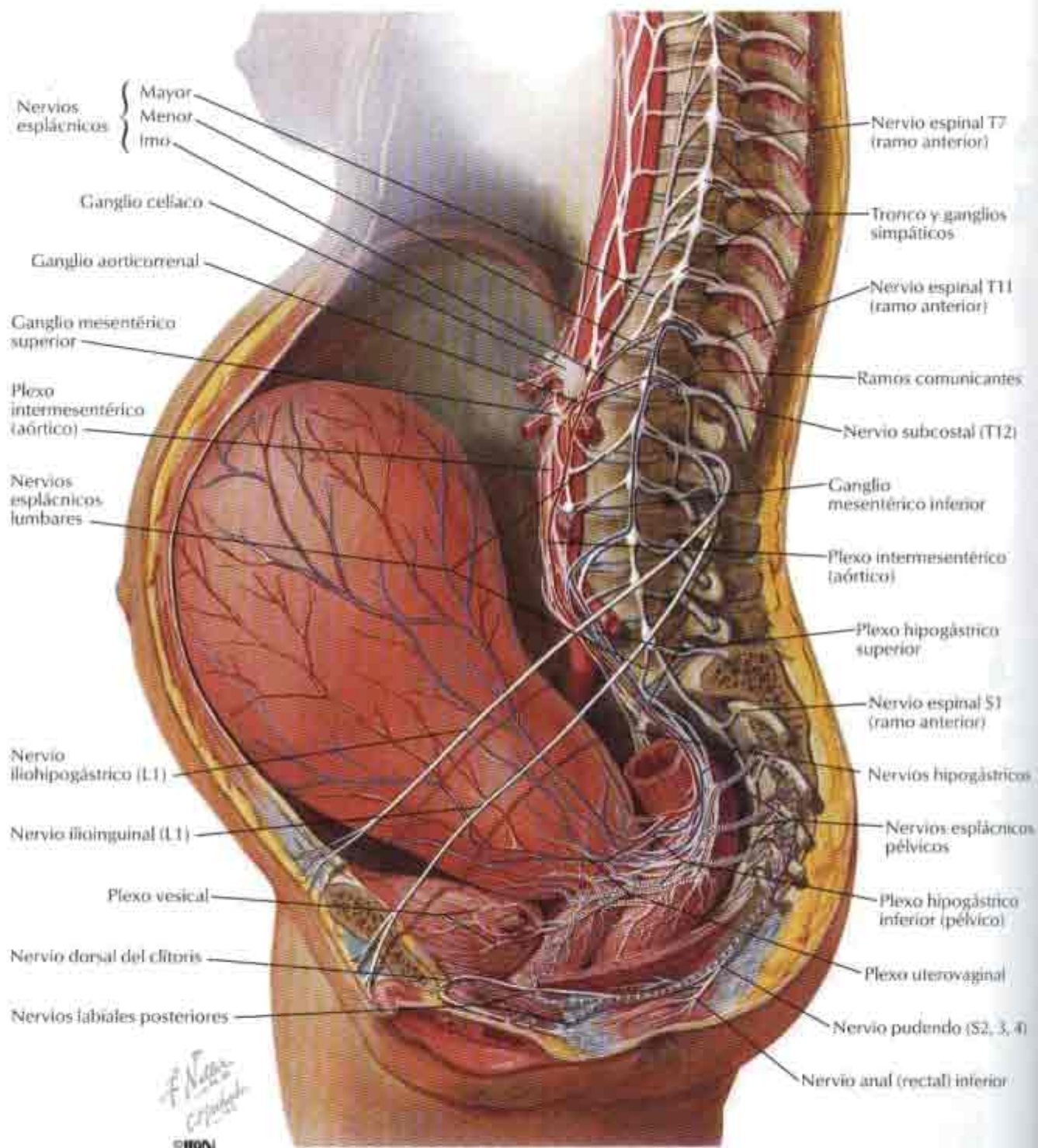
Nervios del periné y genitales externos: mujer

VÉASE TAMBIÉN LÁMINA 386



Vías nerviosas en el parto

VÉASE TAMBIÉN LÁMINA 152



Nervios espláncnicos { Mayor
Menor
Imo

Ganglio celíaco

Ganglio aorticorenal

Ganglio mesentérico superior

Plexo intermesentérico (aórtico)

Nervios espláncnicos lumbares

Nervio iliohipogástrico (L1)

Nervio ilioinguinal (L1)

Plexo vesical

Nervio dorsal del clítoris

Nervios labiales posteriores

Nervio espinal T7 (ramo anterior)

Tronco y ganglios simpáticos

Nervio espinal T11 (ramo anterior)

Ramos comunicantes

Nervio subcostal (T12)

Ganglio mesentérico inferior

Plexo intermesentérico (aórtico)

Plexo hipogástrico superior

Nervio espinal S1 (ramo anterior)

Nervios hipogástricos

Nervios espláncnicos pélvicos

Plexo hipogástrico inferior (pélvico)

Plexo uterovaginal

Nervio pudendo (S2, 3, 4)

Nervio anal (rectal) inferior

F. Nolas
C. P. 1985

IBN

— Las fibras sensitivas desde cuerpo y fondo del útero acompañan las fibras simpáticas vía plexos hipogástricos hacia T11, T12 (L1)

— Fibras motoras hacia el cuerpo y fondo del útero (simpáticas)

— Las fibras sensitivas desde el cuello uterino y vagina superior acompañan los nervios espláncnicos pélvicos (parasimpáticos) hacia S2, 3, 4

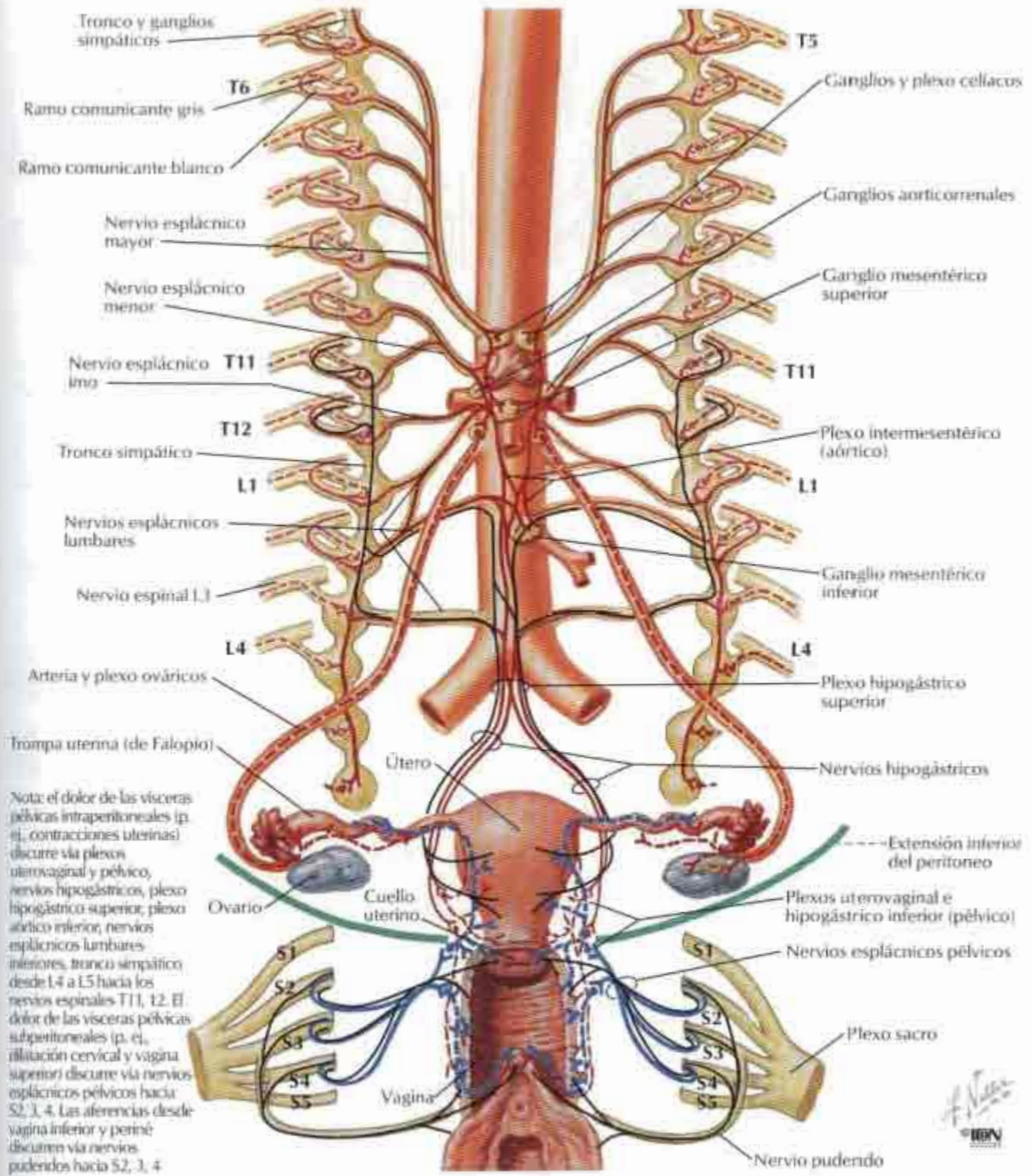
— Fibras motoras hacia el segmento uterino inferior, cuello y vagina superior (parasimpáticas)

— Las fibras sensitivas desde la vagina inferior y periné acompañan las fibras somáticas vía nervio pudendo hacia S2, 3, 4

— Fibras motoras hacia vagina inferior y periné vía nervio pudendo (somático)

Inervación de los órganos reproductores femeninos: esquema

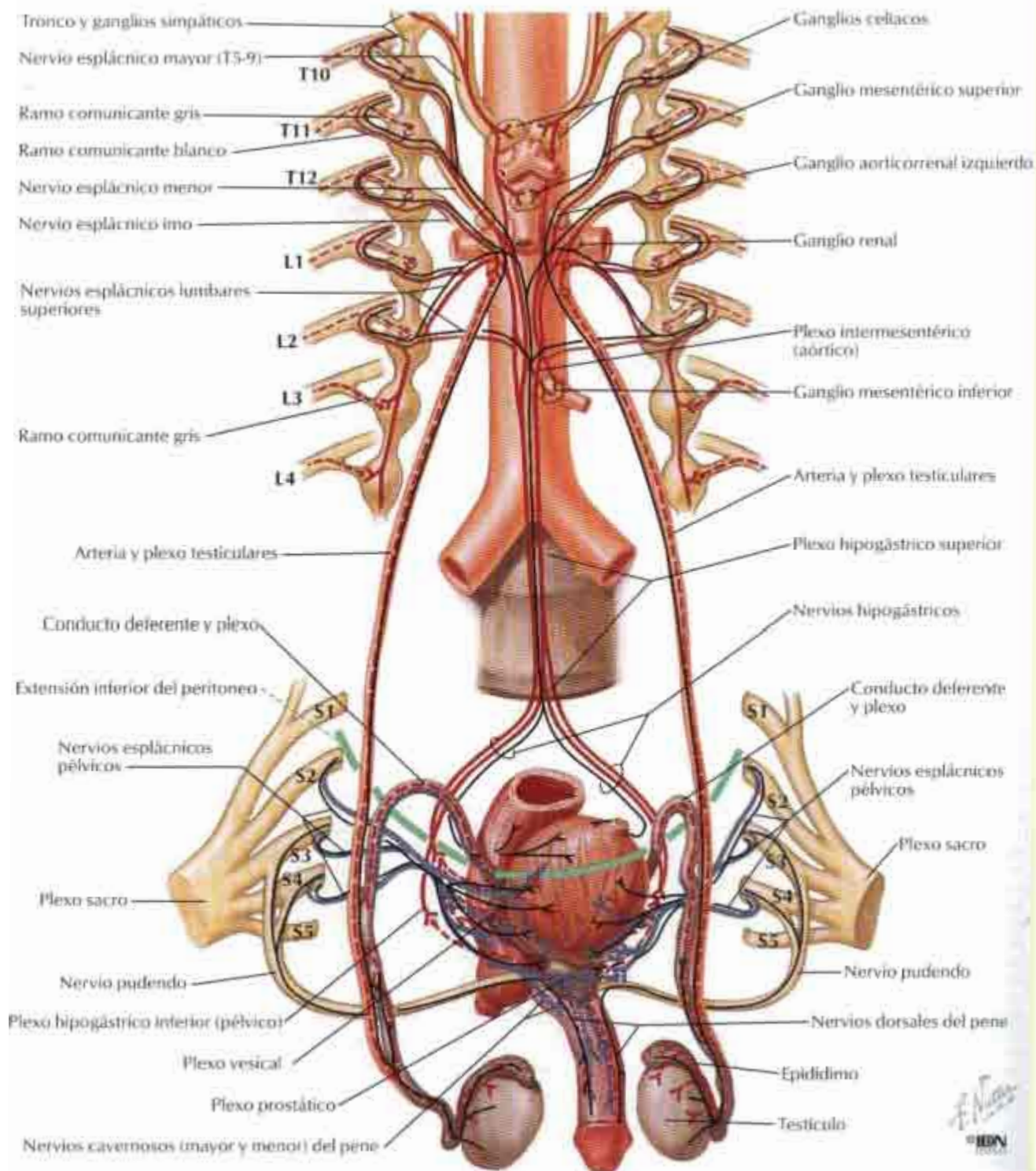
VÉASE TAMBIÉN LÁMINA 153



| | | | | |
|-------------------|---|-----------------------|---|----------------------|
| Fibras simpáticas | { Presinápticas ——— Postsinápticas - - - - | Fibras parasimpáticas | { Presinápticas ——— Postsinápticas - - - - | Fibras aferentes ——— |
| | | | | |

Inervación de los órganos reproductores masculinos: esquema

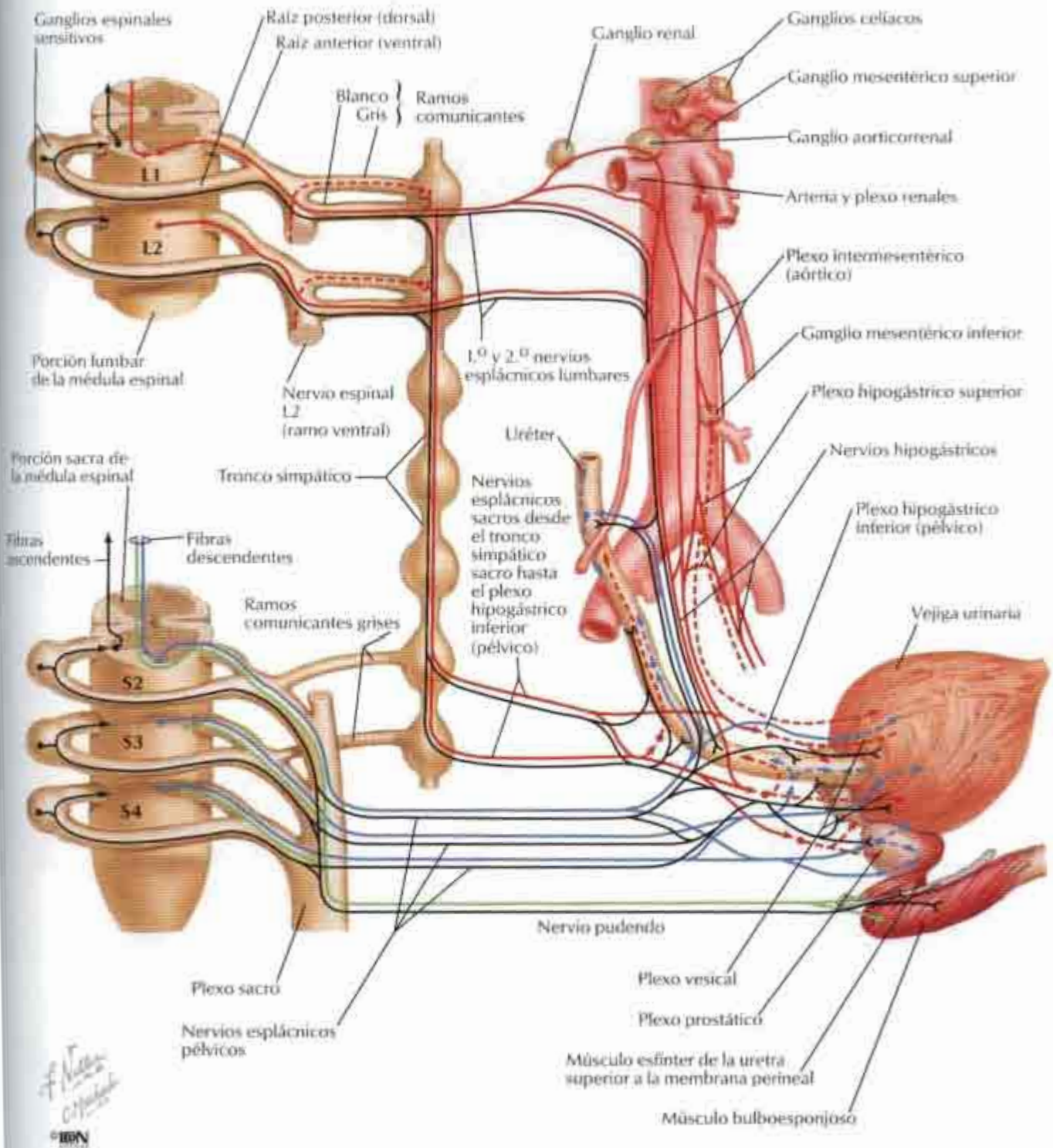
VEASE TAMBIÉN LÁMINA 153



| | | | | | | | |
|-------------------|-----------------------------------|-------|-----------------------|-----------------------------------|-------|------------------|-------|
| Fibras simpáticas | { Presinápticas Postsinápticas | — | Fibras parasimpáticas | { Presinápticas Postsinápticas | — | Fibras aferentes | — |
| | | - - - | | | - - - | | - - - |

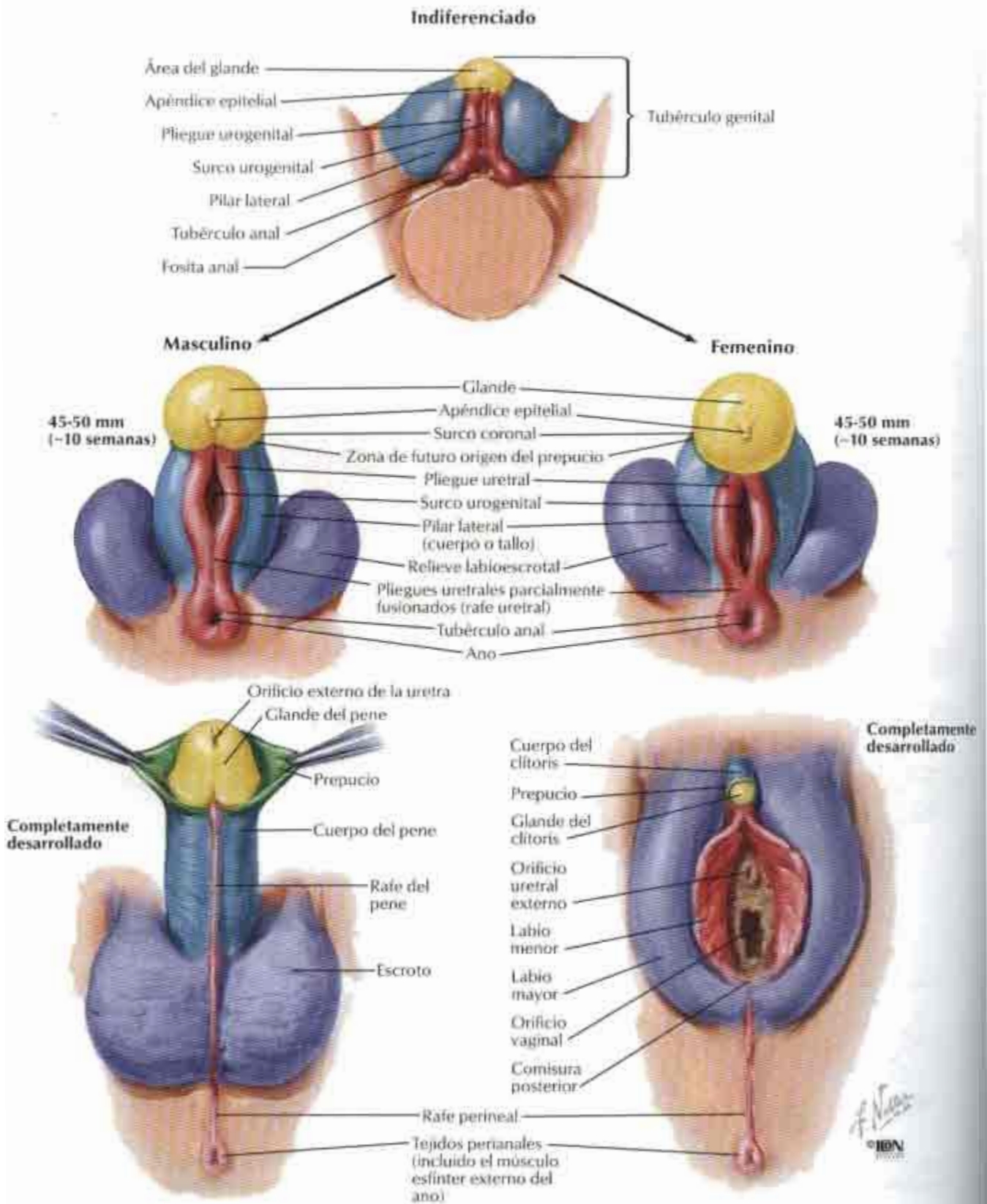
Inervación de la vejiga urinaria y uréter inferior: esquema

VEASE TAMBIÉN LÁMINA 153

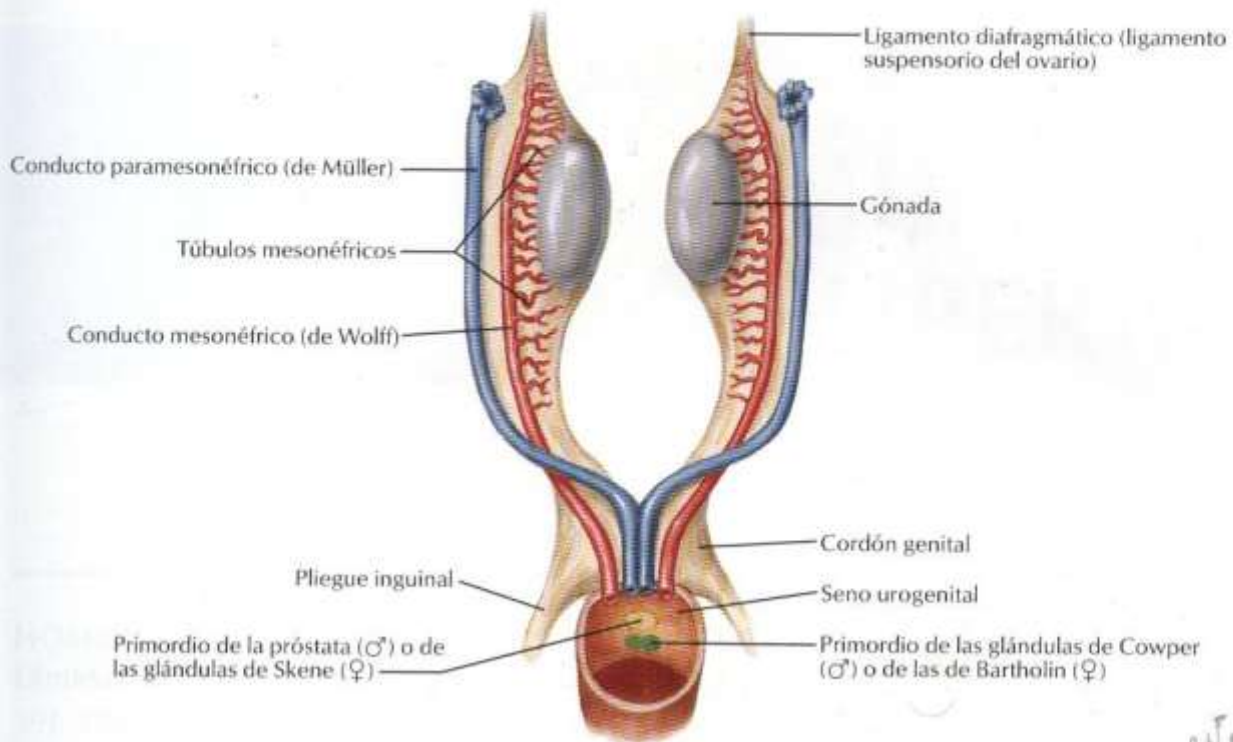


| | | | | | | | | | |
|-------------------|---|----------------|-------|-----------------------|---|----------------|-------|----------------------------|---|
| Fibras simpáticas | } | Presinápticas | — | Fibras parasimpáticas | } | Presinápticas | — | Fibras eferentes somáticas | — |
| | | Postsinápticas | - - - | | | Postsinápticas | - - - | | |

Estructuras homólogas de los genitales externos

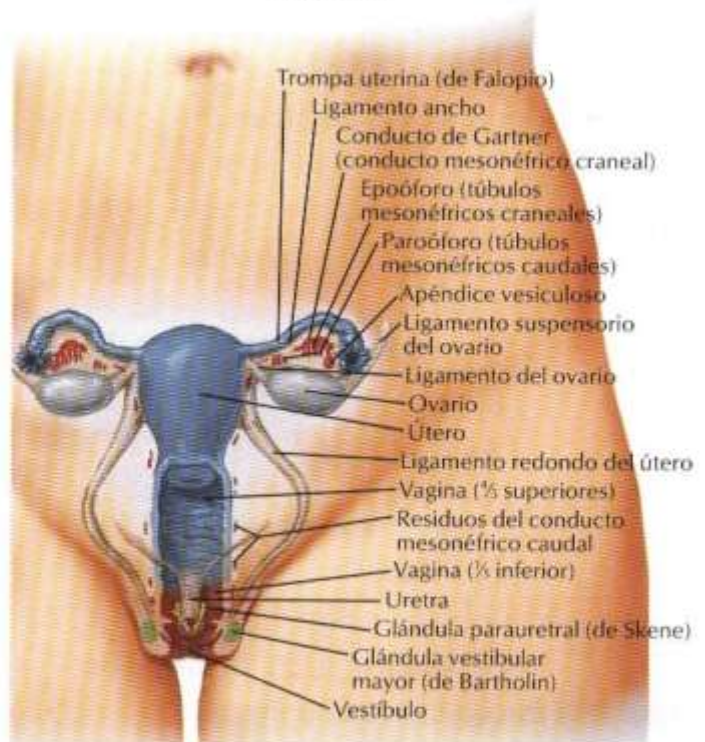
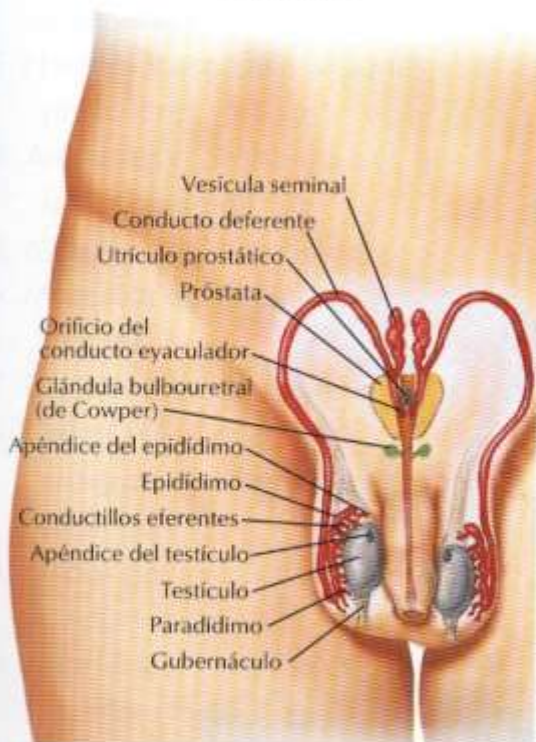

Estructuras homólogas de los genitales internos



Indiferenciado

Masculino **Femenino**



F. Nolasco
© IBN

Sección VI

MIEMBRO SUPERIOR

HOMBRO Y AXILA

Láminas 391 – 401

- 391. Clavícula y articulación esternoclavicular
- 392. Húmero y escápula: visiones anteriores
- 393. Húmero y escápula: visiones posteriores
- 394. Articulación del hombro (glenohumeral)
- 395. Músculos del hombro
- 396. Músculos del manguito rotador
- 397. Disección escapulohumeral
- 398. Arteria axilar y anastomosis alrededor de la escápula
- 399. Fascias pectoral, clavipectoral y axilar
- 400. Axila (disección): visión anterior
- 401. Plexo braquial: esquema

BRAZO

Láminas 402 – 406

- 402. Músculos del brazo: visiones anteriores
- 403. Músculos del brazo: visiones posteriores
- 404. Arteria braquial in situ
- 405. Arteria braquial y anastomosis alrededor del codo
- 406. Brazo: secciones transversales seriadas

CODO Y ANTEBRAZO

Láminas 407 – 421

- 407. Huesos del codo
- 408. Ligamentos del codo
- 409. Huesos del antebrazo
- 410. Músculos individualizados del antebrazo: rotadores del radio
- 411. Músculos individualizados del antebrazo: extensores del carpo y dedos

- 412. Músculos individualizados del antebrazo: flexores del carpo
- 413. Músculos individualizados del antebrazo: flexores de los dedos
- 414. Músculos del antebrazo (plano superficial): visión posterior
- 415. Músculos del antebrazo (plano profundo): visión posterior
- 416. Músculos del antebrazo (plano superficial): visión anterior
- 417. Músculos del antebrazo (plano intermedio): visión anterior
- 418. Músculos del antebrazo (plano profundo): visión anterior
- 419. Antebrazo: secciones transversales seriadas
- 420. Inserciones de los músculos del antebrazo: visión anterior
- 421. Inserciones de los músculos del antebrazo: visión posterior

CARPO Y MANO

Láminas 422 – 440

- 422. Huesos del carpo
- 423. Movimientos del carpo
- 424. Ligamentos del carpo
- 425. Ligamentos del carpo (*continuación*)
- 426. Huesos del carpo y mano
- 427. Ligamentos metacarpofalángicos e interfalángicos
- 428. Carpo y mano: disecciones palmares superficiales
- 429. Carpo y mano: disecciones palmares profundas
- 430. Tendones flexores, arterias y nervios en el carpo

- 431. Bolsas, espacios y vainas tendinosas de la mano
- 432. Músculos lumbricales y bolsas, espacios y vainas: esquema
- 433. Tendones flexores y extensores en los dedos
- 434. Músculos intrínsecos de la mano
- 435. Arterias y nervios de la mano: visiones palmares
- 436. Carpo y mano: disección radial superficial
- 437. Carpo y mano: disección dorsal superficial
- 438. Carpo y mano: disección dorsal profunda
- 439. Tendones de los extensores del carpo
- 440. Dedos

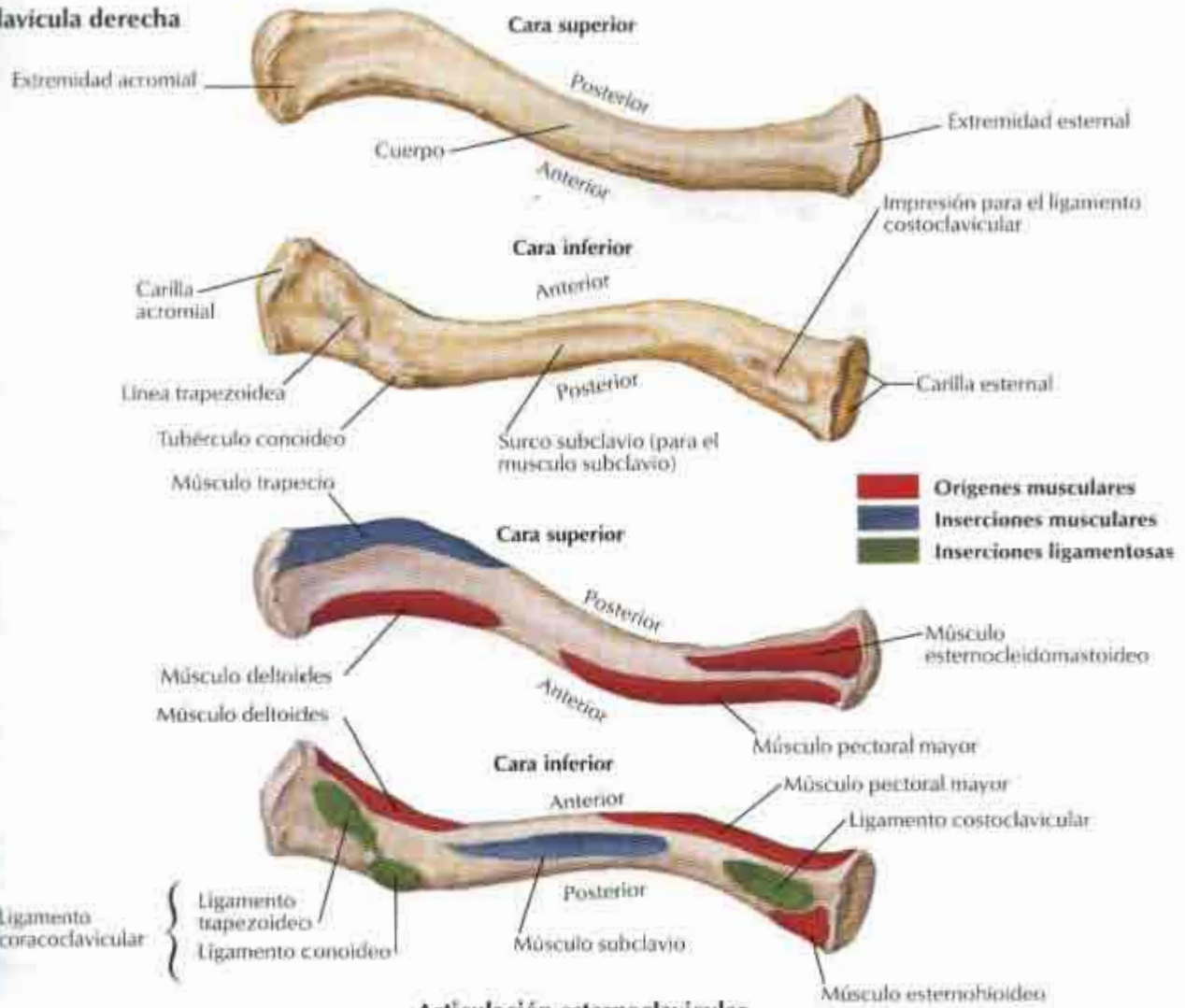
INERVACIÓN Y VASCULATURA

Láminas 441 – 452

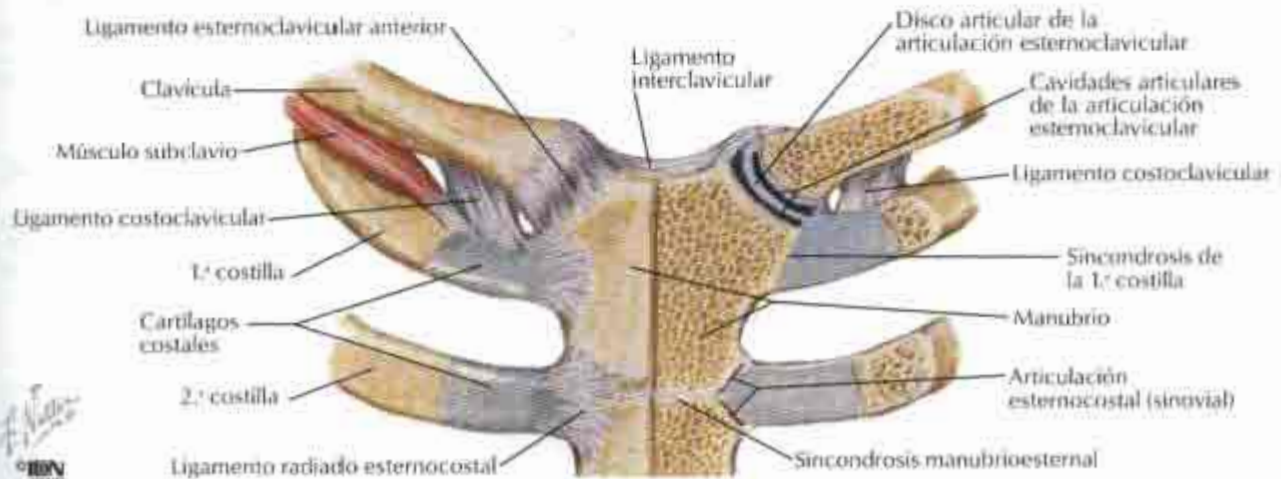
- 441. Inervación cutánea del carpo y mano
- 442. Arterias y nervios del miembro superior
- 443. Nervio musculocutáneo
- 444. Nervio mediano
- 445. Nervio cubital
- 446. Nervio radial en el brazo y nervios posteriores del hombro
- 447. Nervio radial en el antebrazo
- 448. Nervios cutáneos y venas superficiales del hombro y brazo
- 449. Nervios cutáneos y venas superficiales del antebrazo
- 450. Inervación cutánea del miembro superior
- 451. Dermatomas del miembro superior
- 452. Vasos y nódulos linfáticos del miembro superior

Clavícula y articulación esternoclavicular

Clavícula derecha

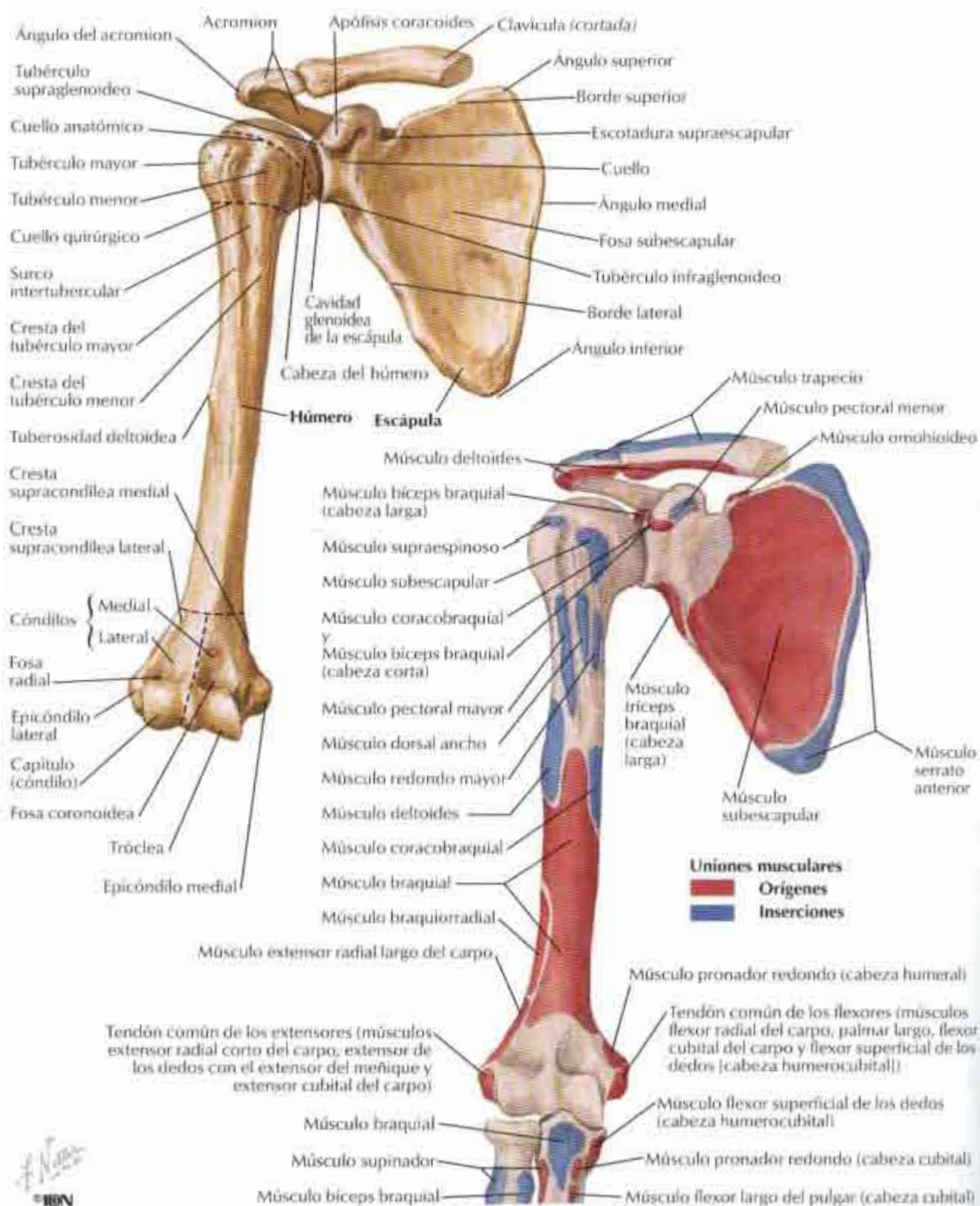


Articulación esternoclavicular



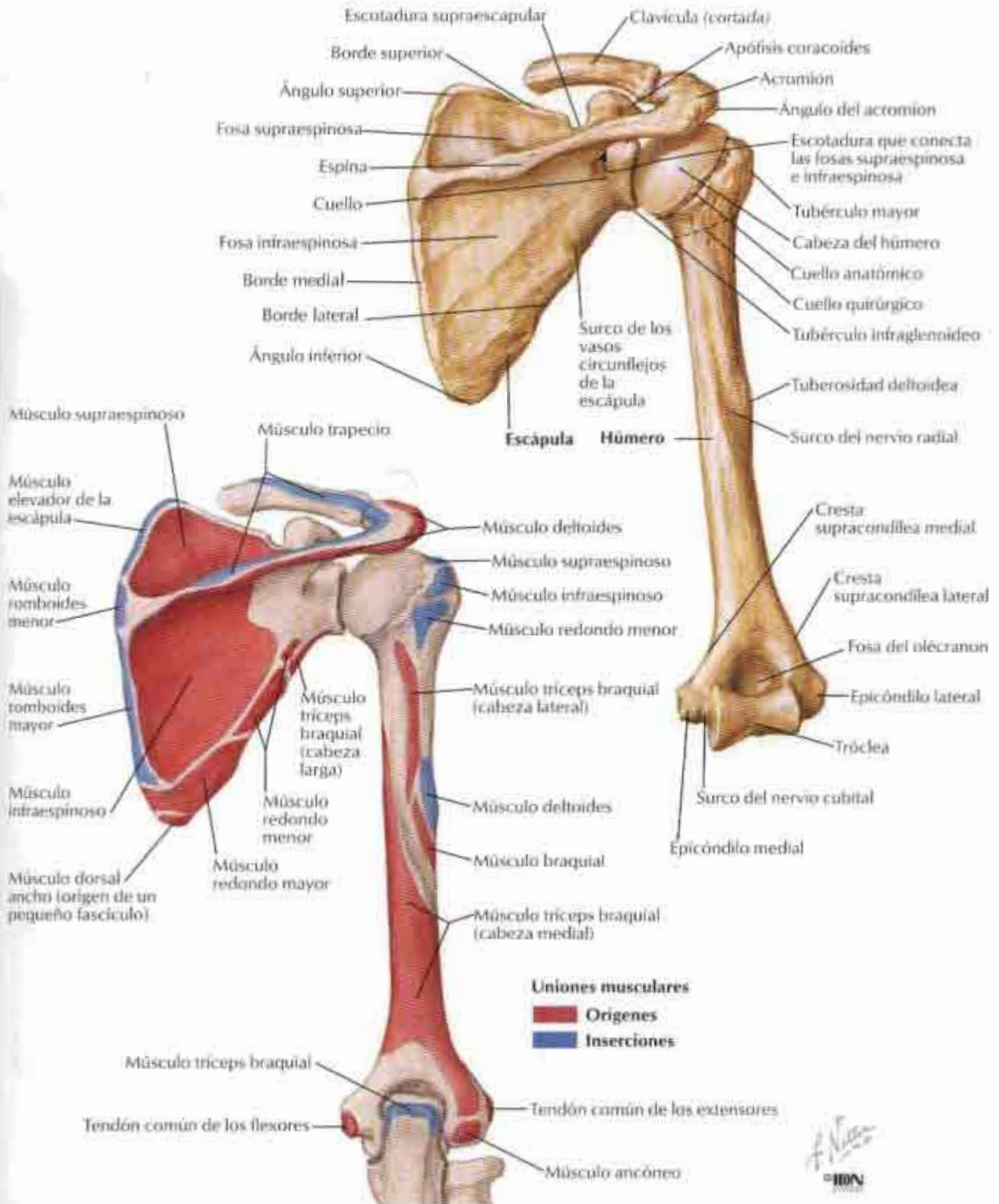
Húmero y escápula: visiones anteriores

VÉASE TAMBIÉN LÁMINA 170



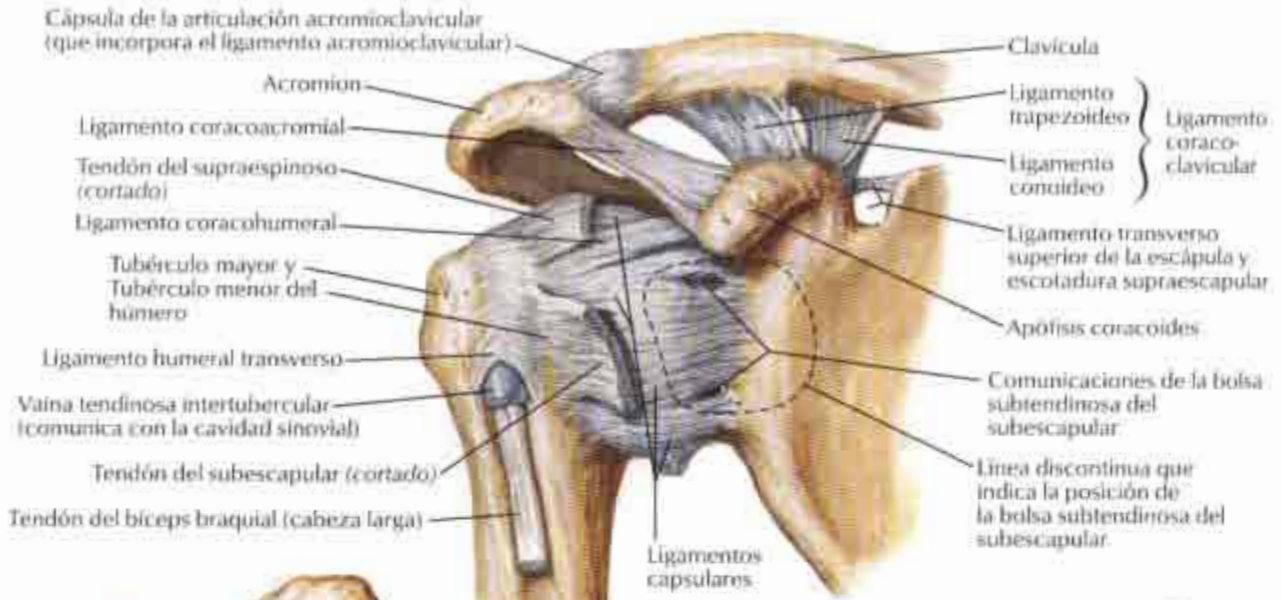
Húmero y escápula: visiones posteriores

VÉASE TAMBIÉN LÁMINA 170

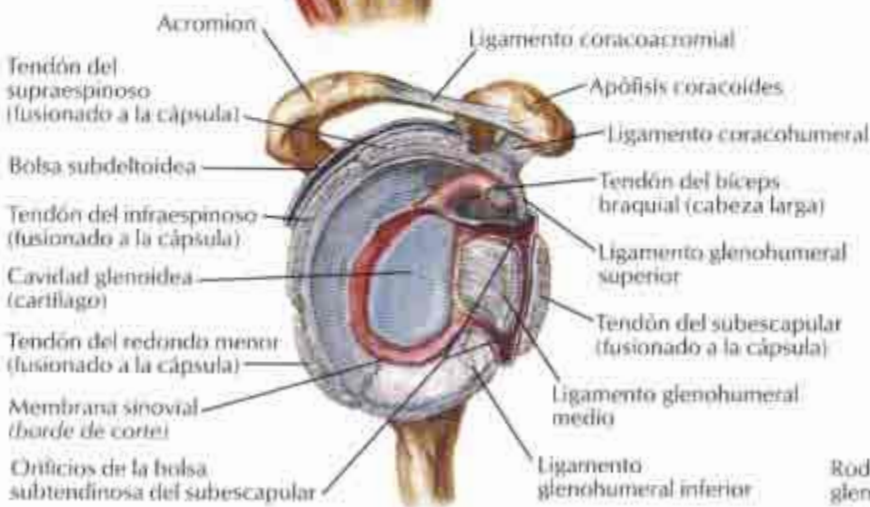
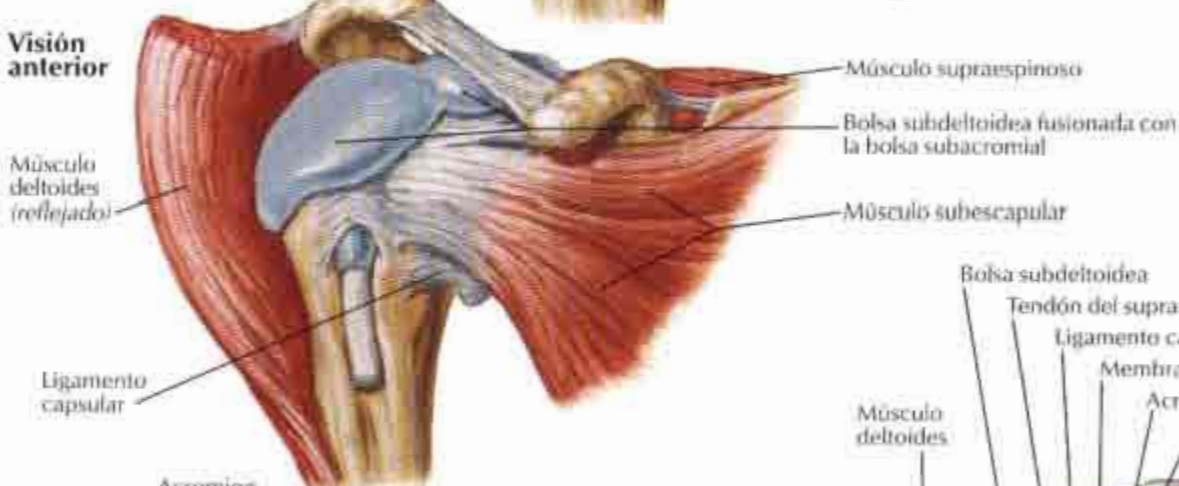


Articulación del hombro (glenohumeral)

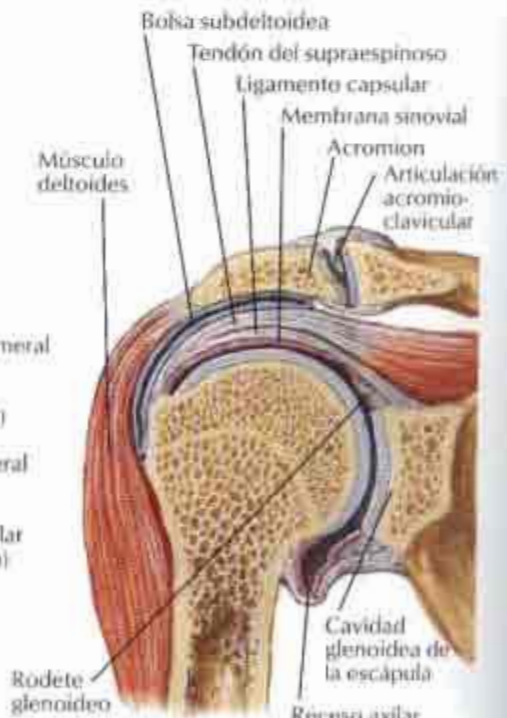
Visión anterior



Visión anterior



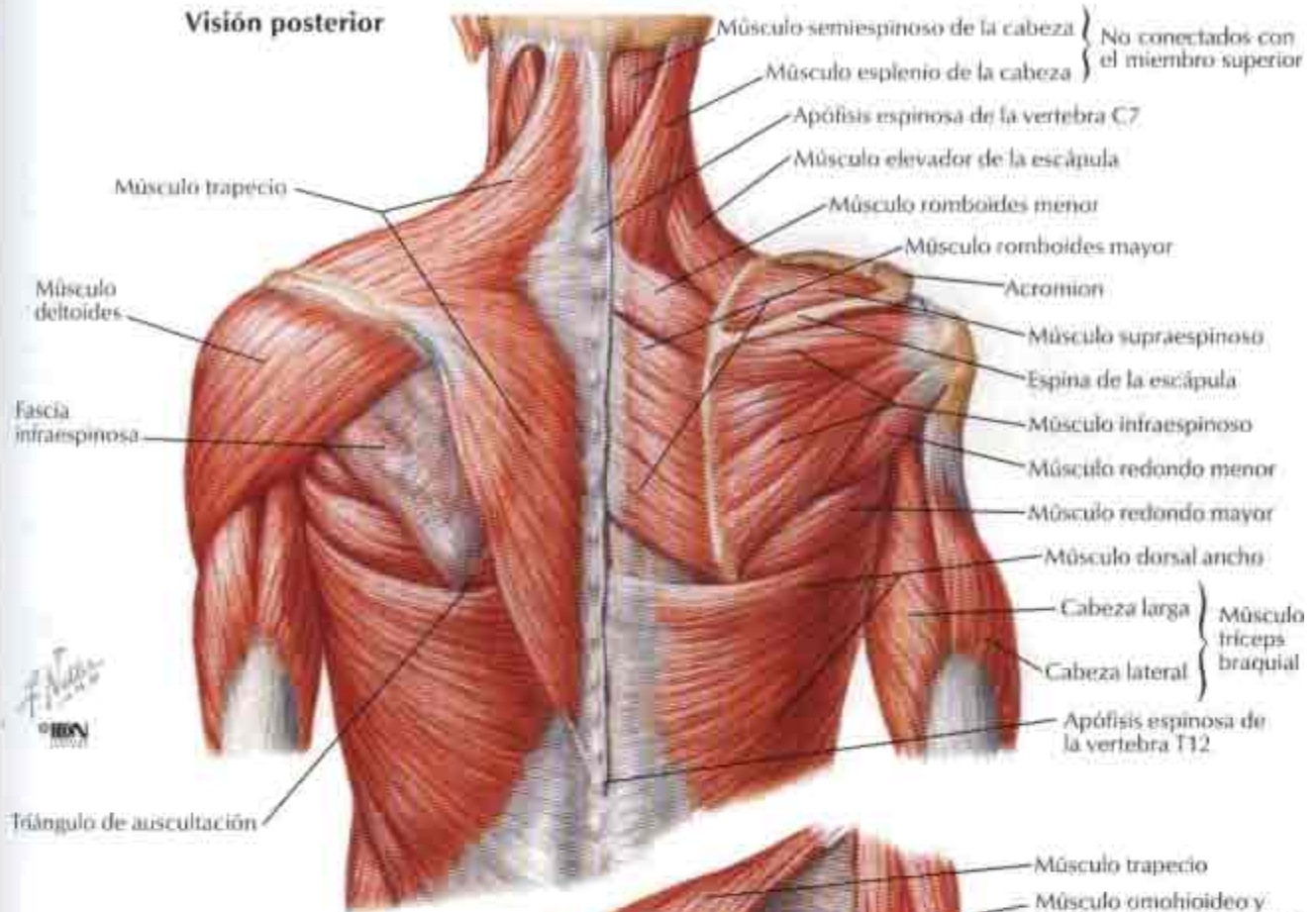
Articulación abierta: visión lateral



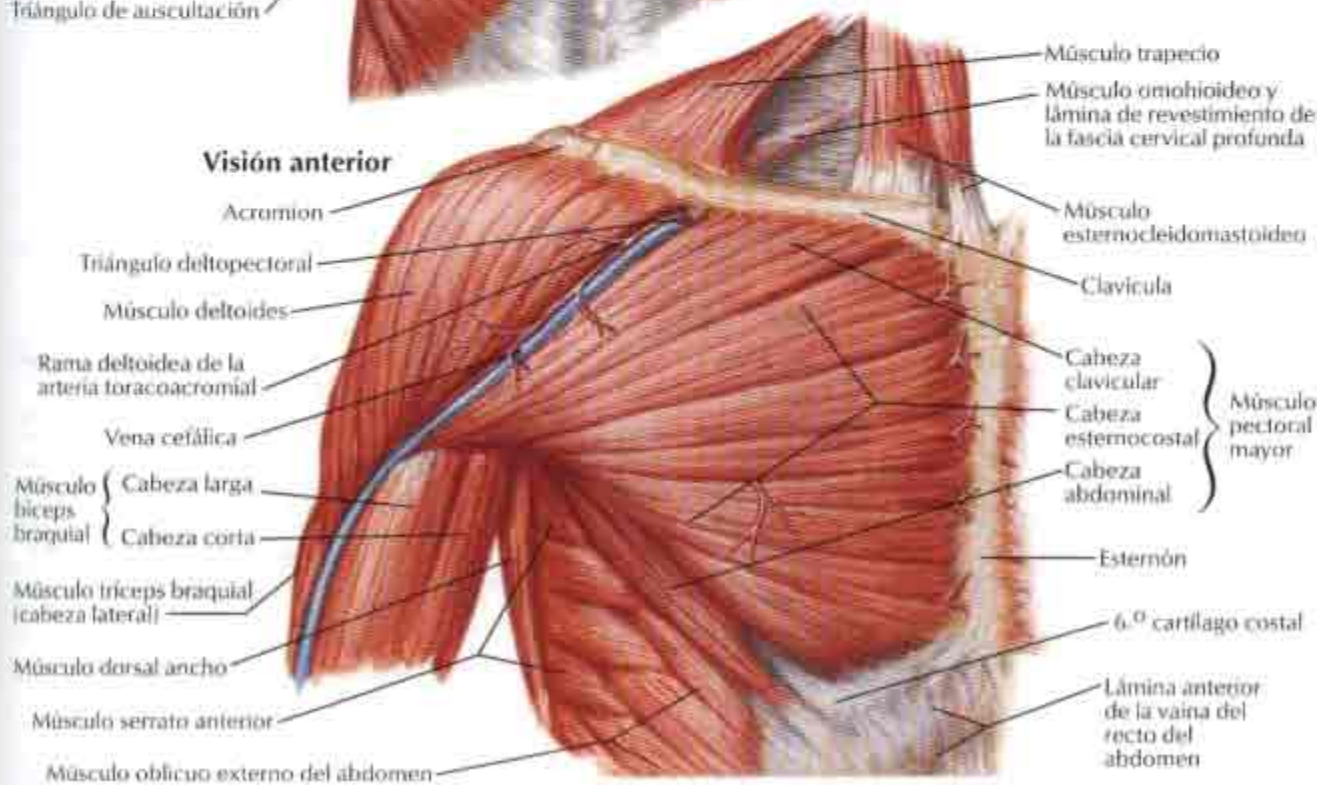
Sección coronal a través de la articulación

VÉANSE TAMBIÉN LÁMINAS 22, 160, 174, 175, 177, 178

Visión posterior

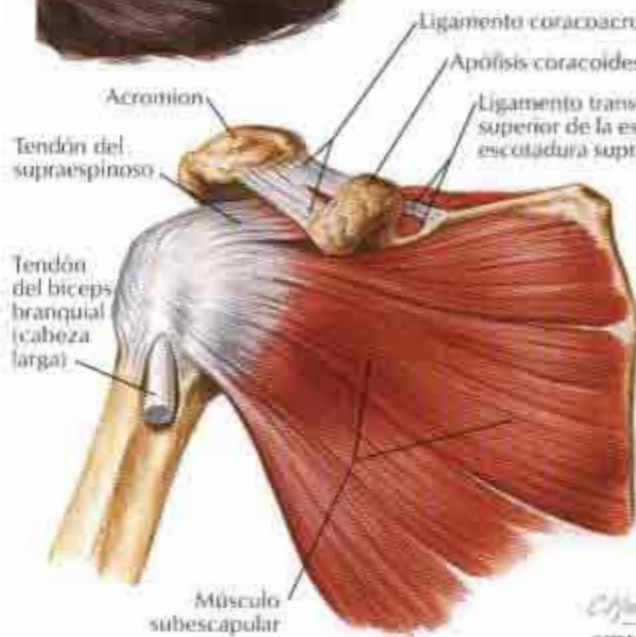
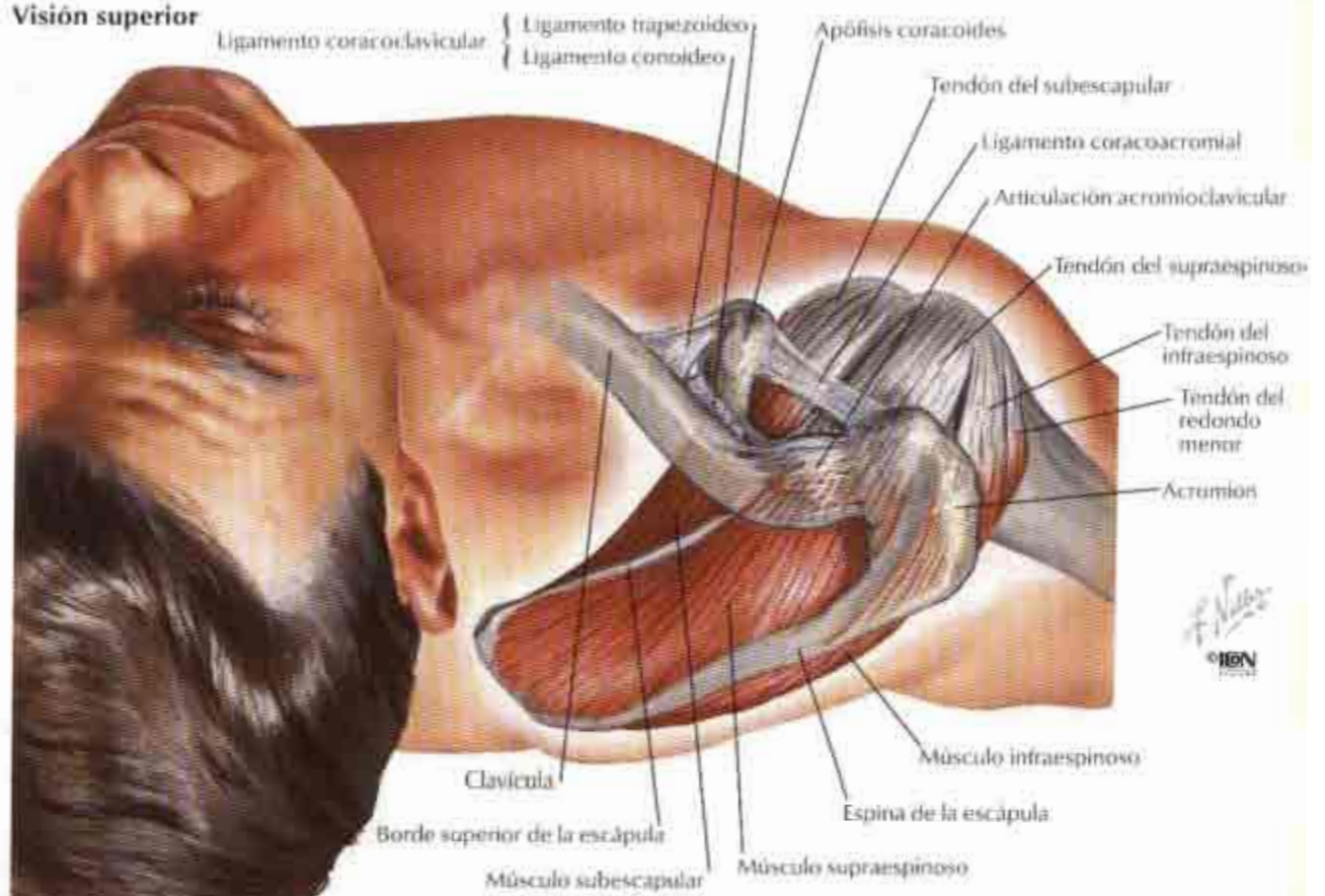


Visión anterior

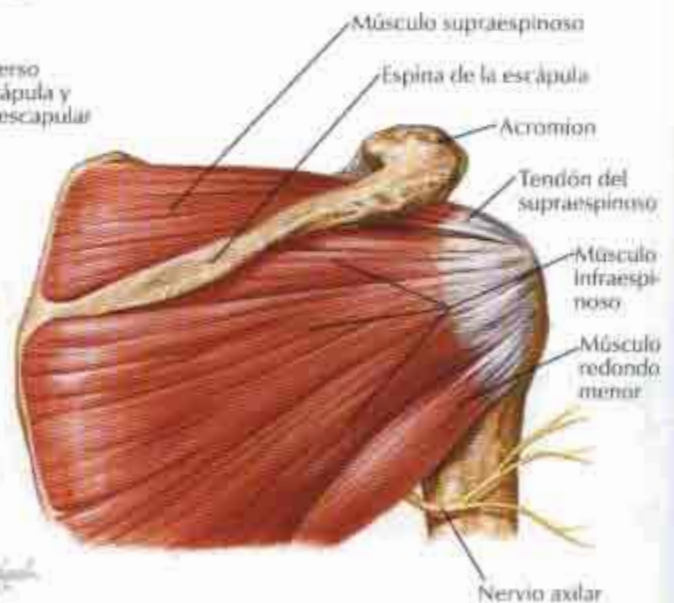


Músculos del manguito rotador

Visión superior



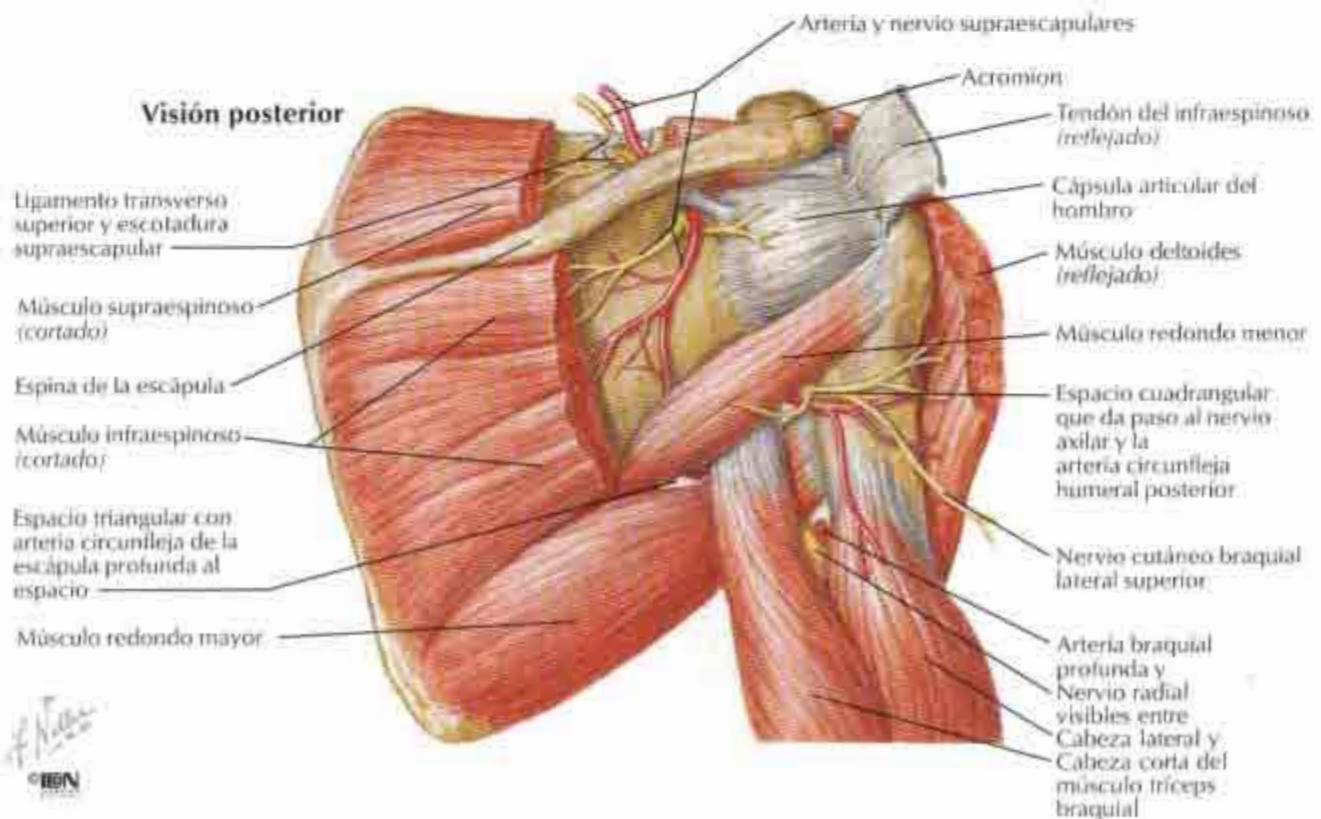
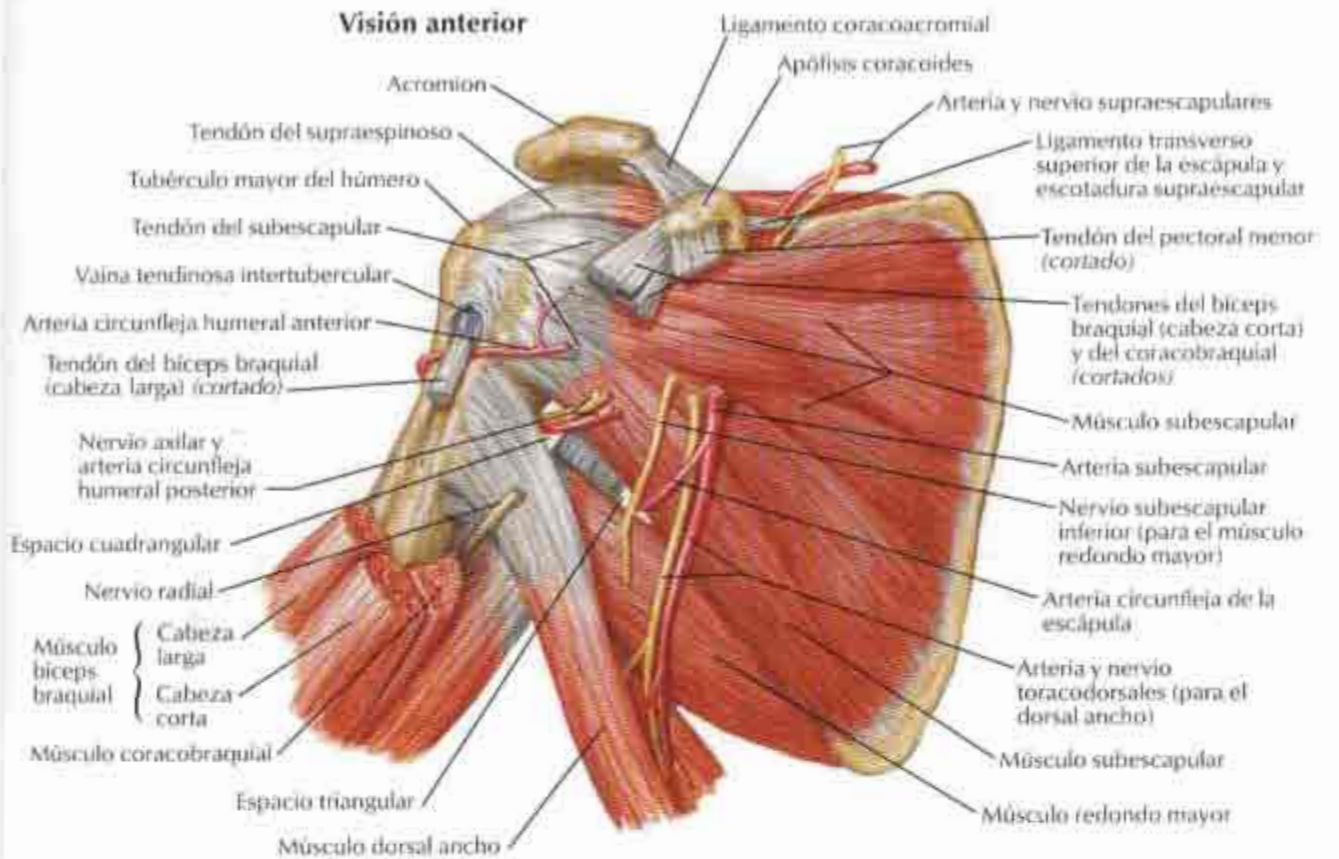
Visión anterior



Visión posterior

Disección escapulohumeral

VÉASE TAMBIÉN LÁMINA 446

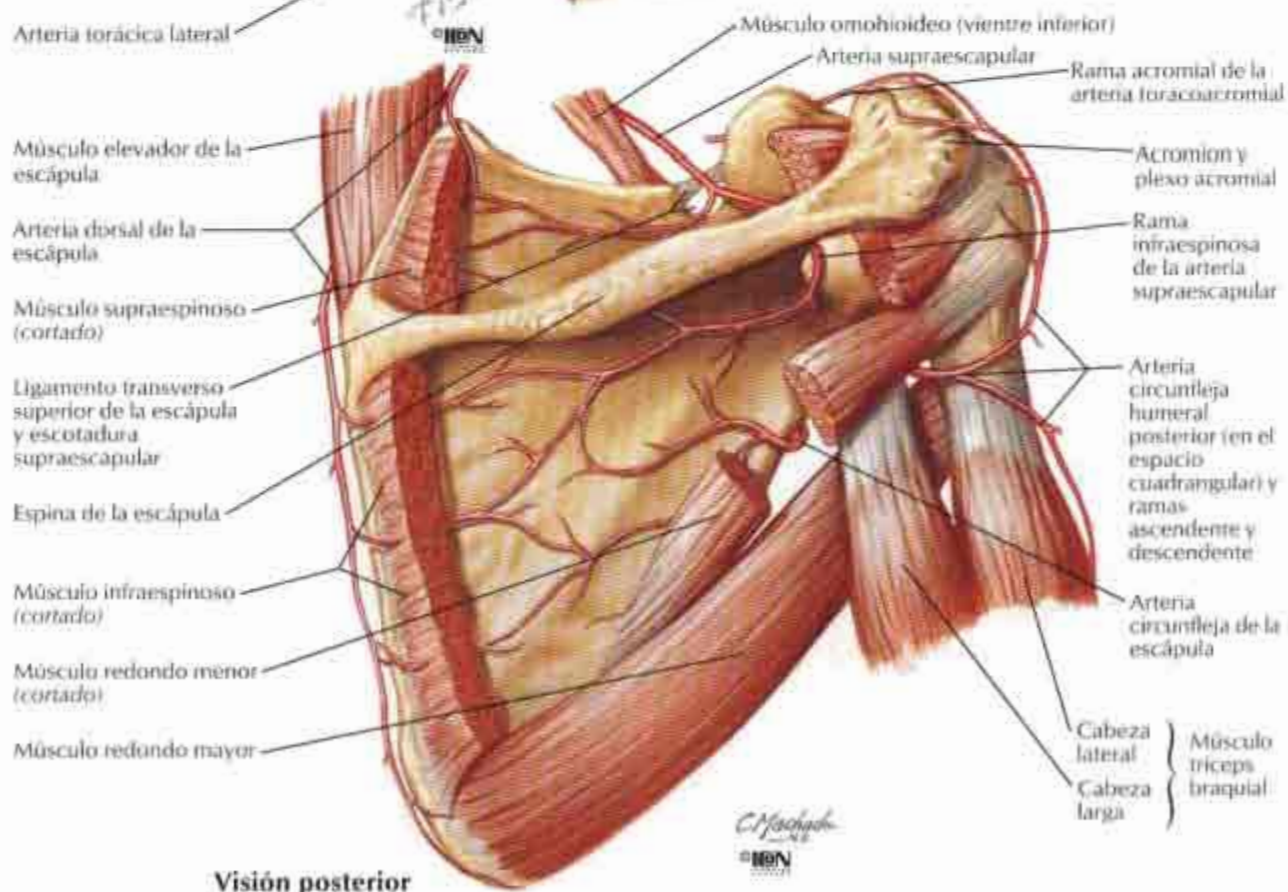
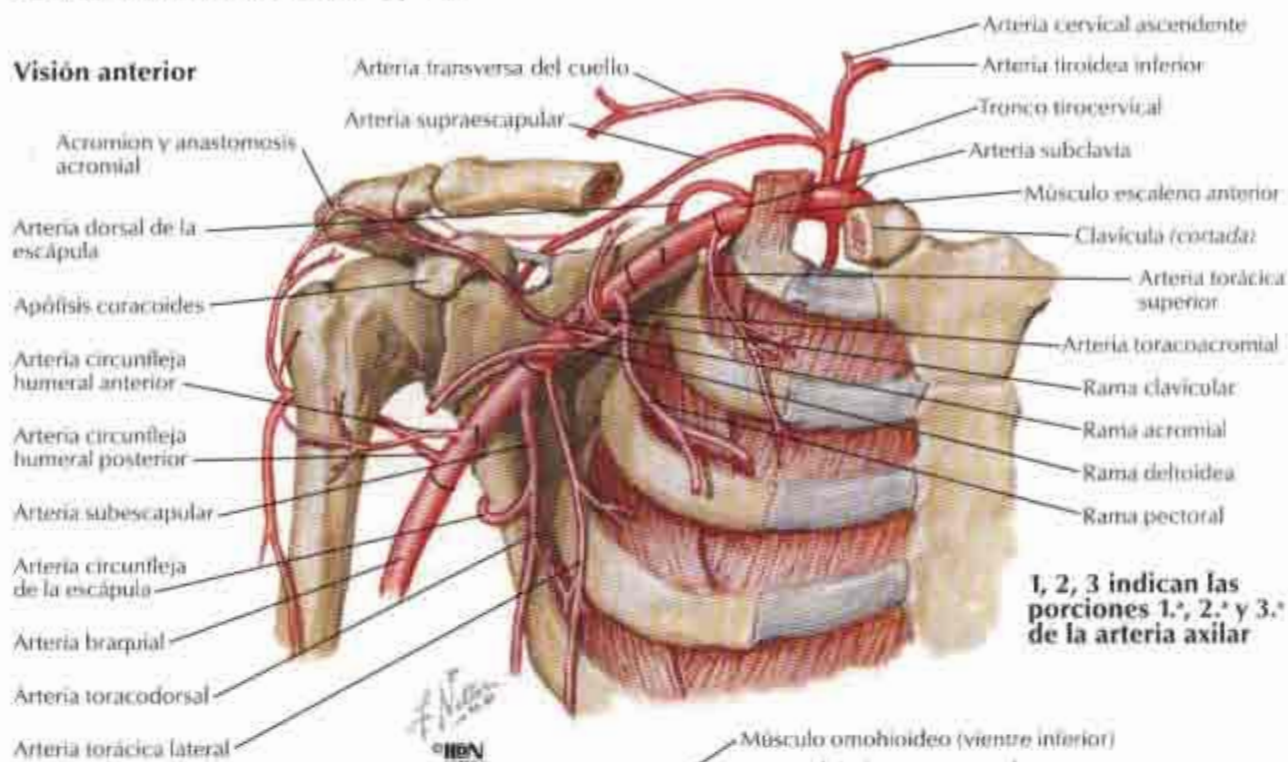


© BEN

Arteria axilar y anastomosis alrededor de la escápula

VÉANSE TAMBIÉN LÁMINAS 28, 405

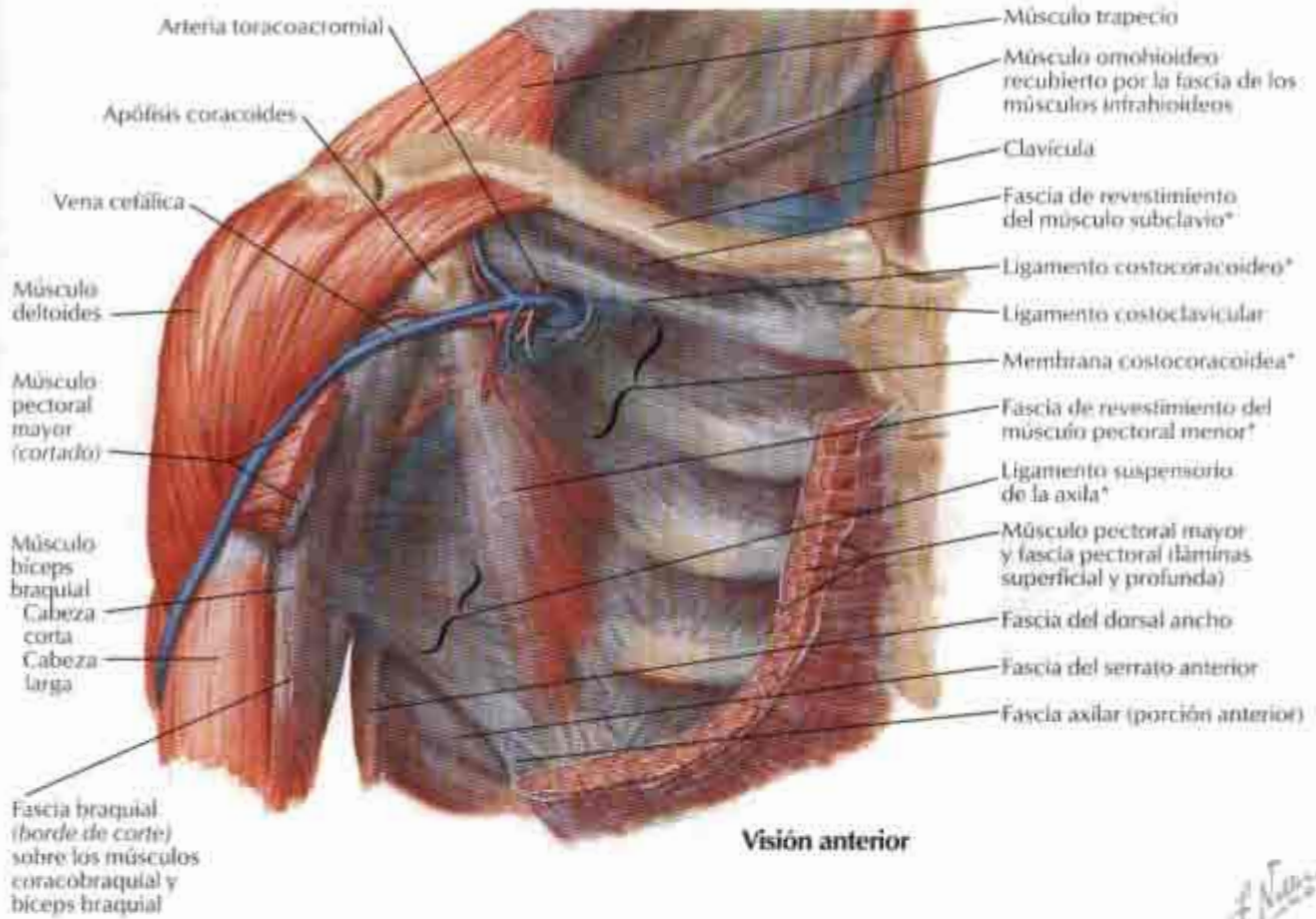
Visión anterior



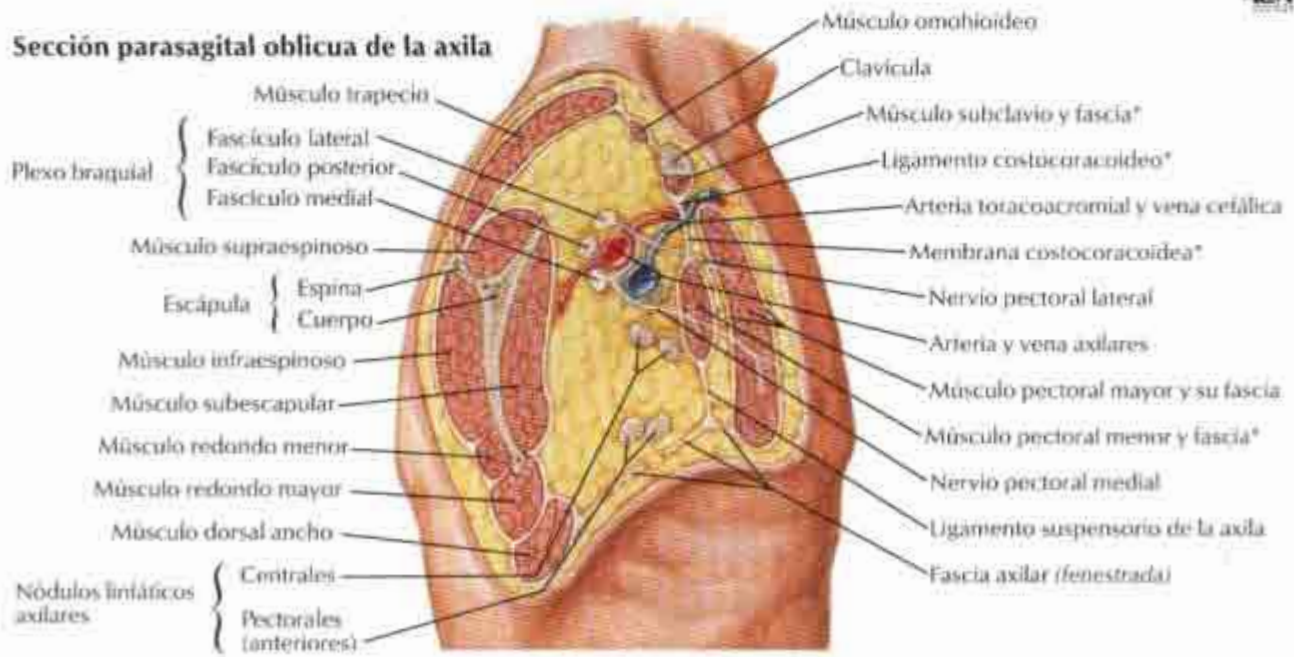
Visión posterior

Fascias pectoral, clavipectoral y axilar

VÉASE TAMBIÉN LÁMINA 174

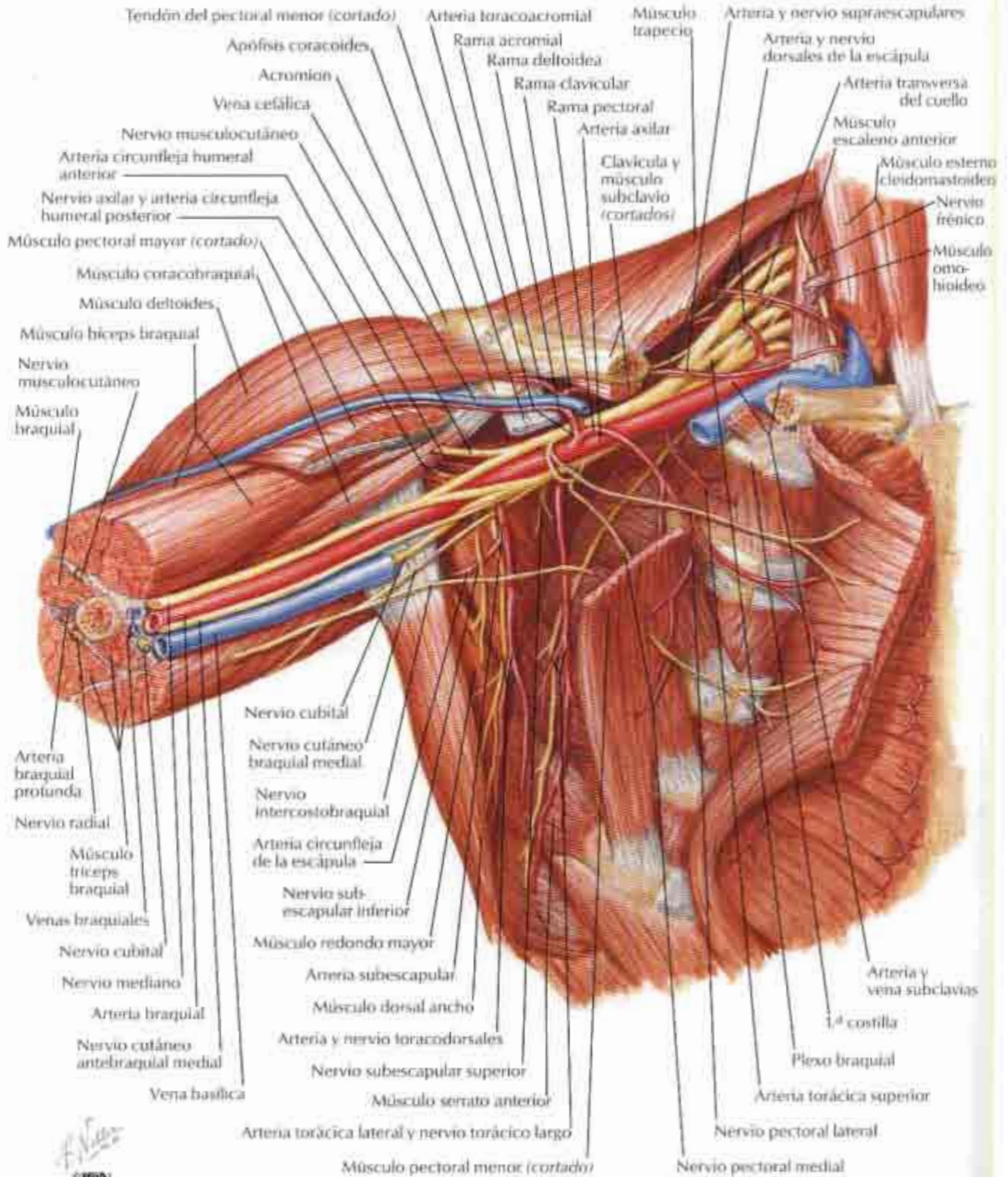


Sección parasagital oblicua de la axila



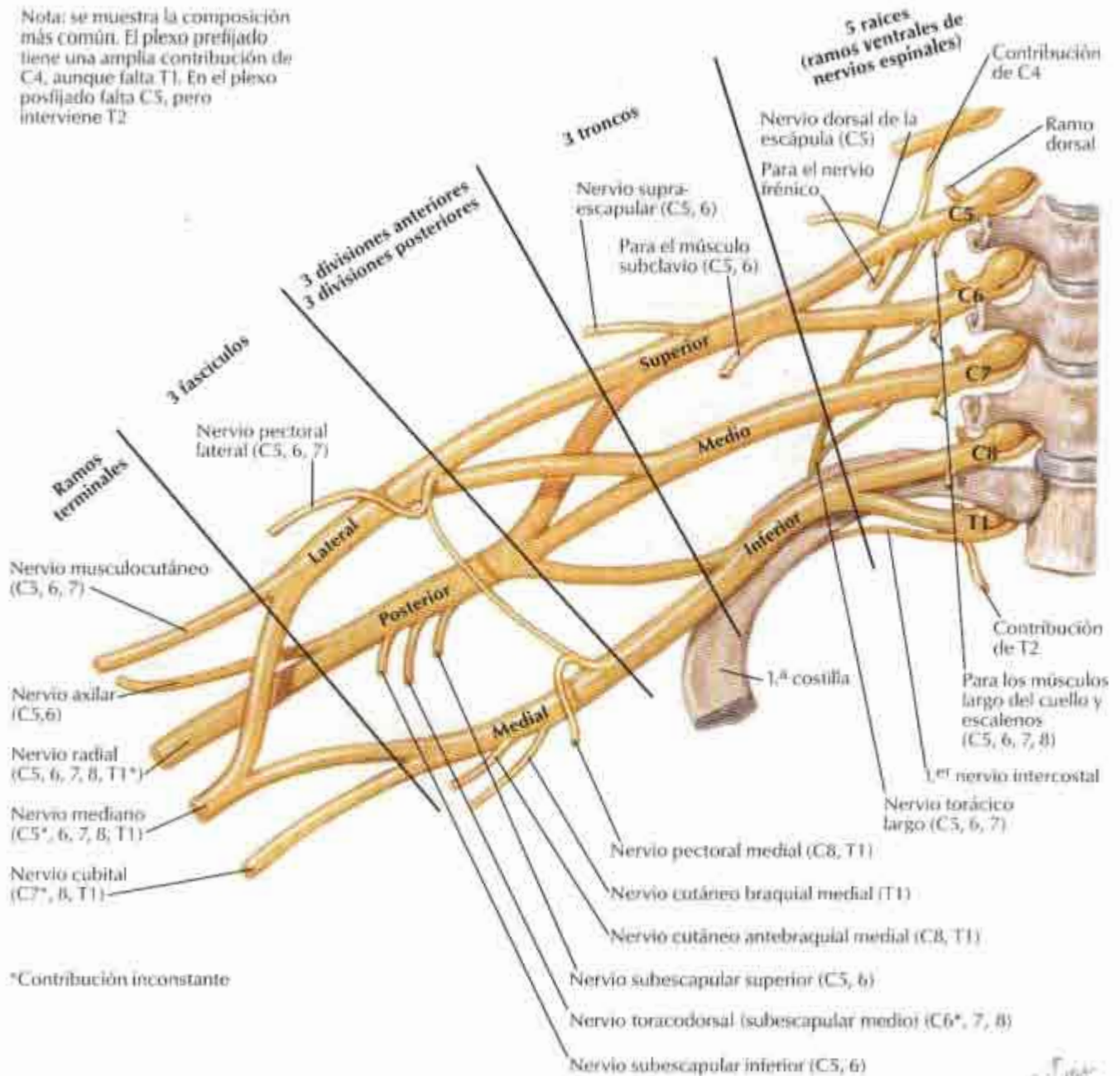
*Componentes de la fascia clavipectoral

Axila (disección): visión anterior



Plexo braquial: esquema

Nota: se muestra la composición más común. El plexo prefijado tiene una amplia contribución de C4, aunque falta T1. En el plexo posfijado falta C5, pero interviene T2.

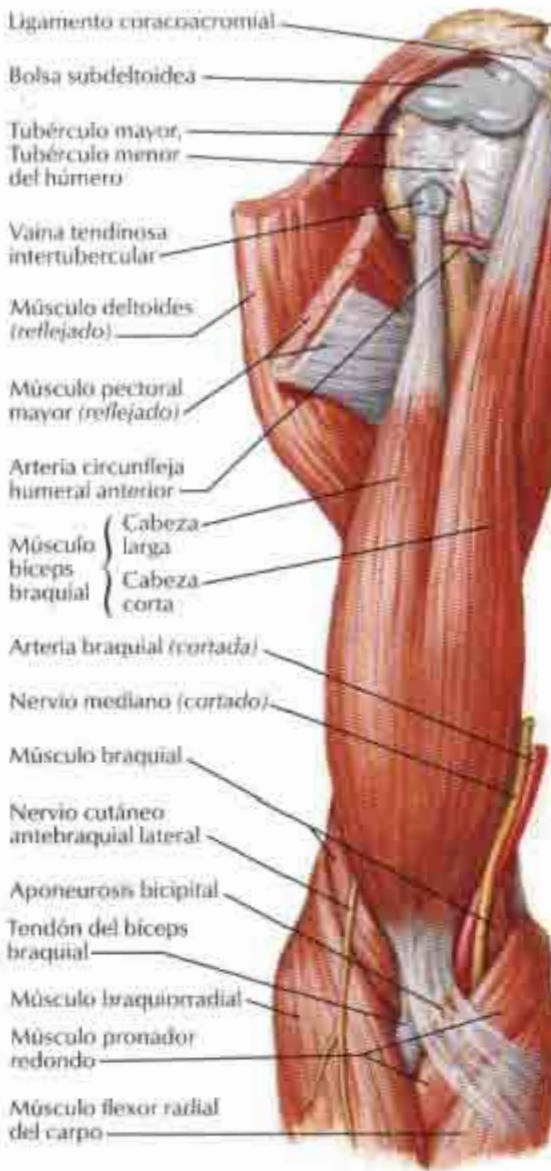


*Contribución inconstante

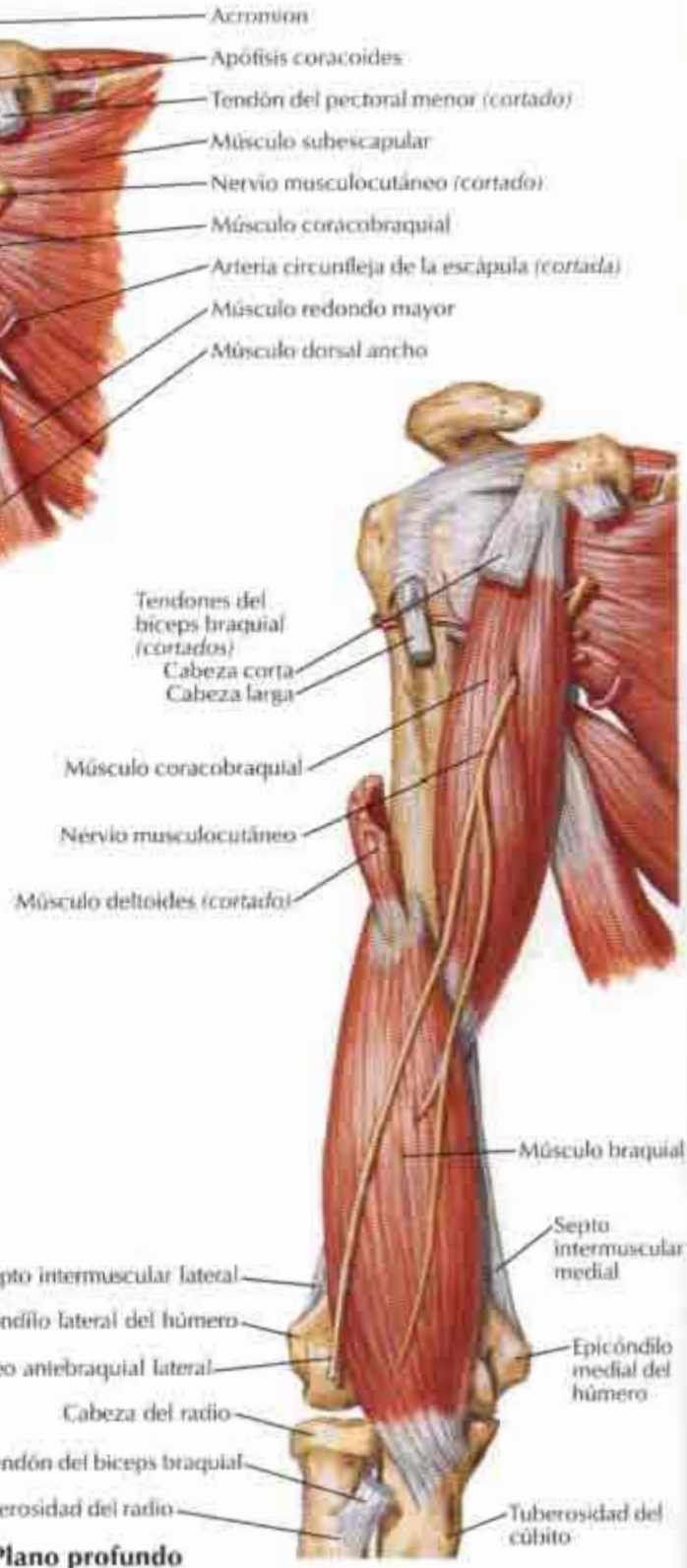
F. Nolasco
IBN

Músculos del brazo: visiones anteriores

VÉASE TAMBIÉN LÁMINA 443



Plano superficial

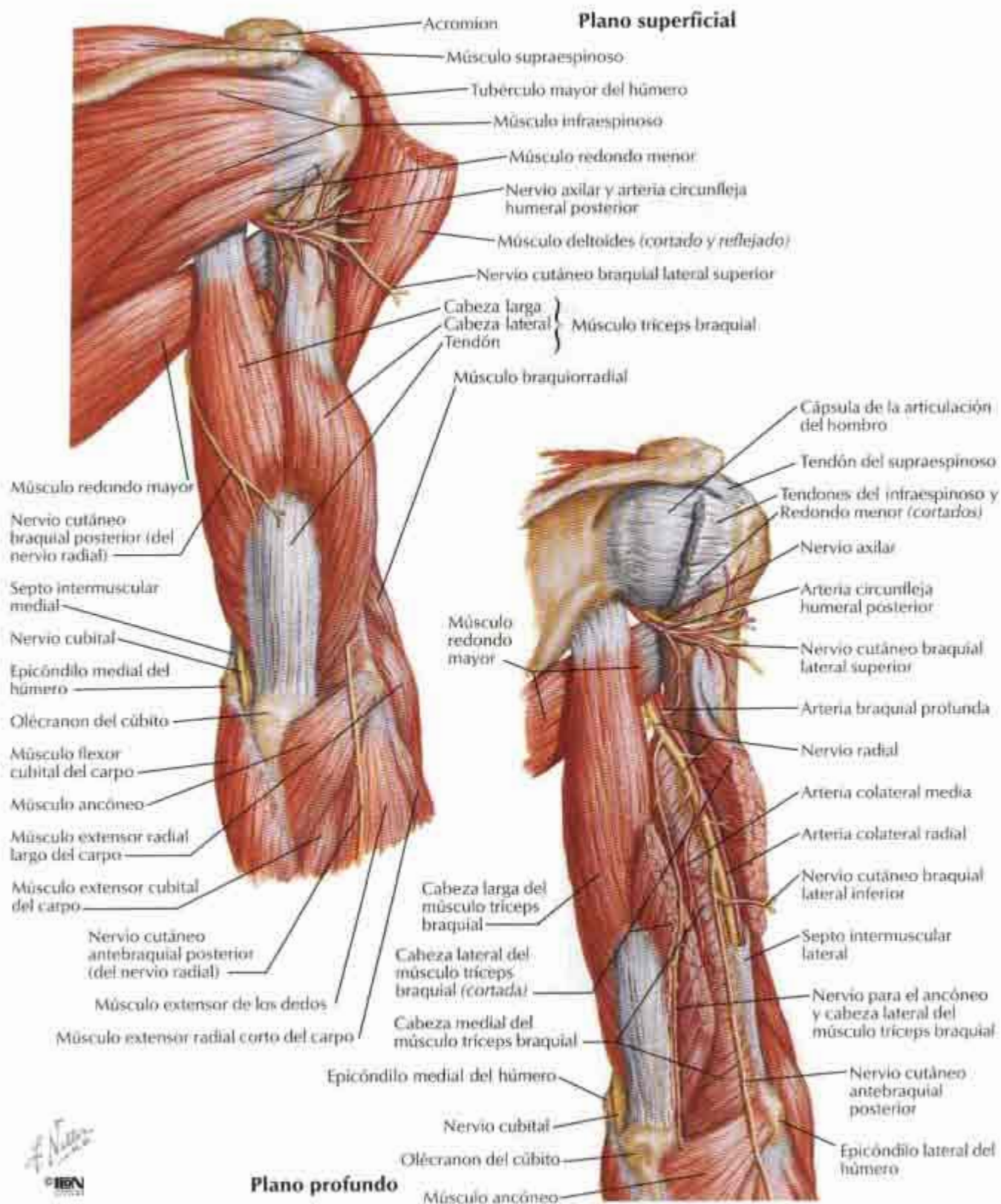


Plano profundo

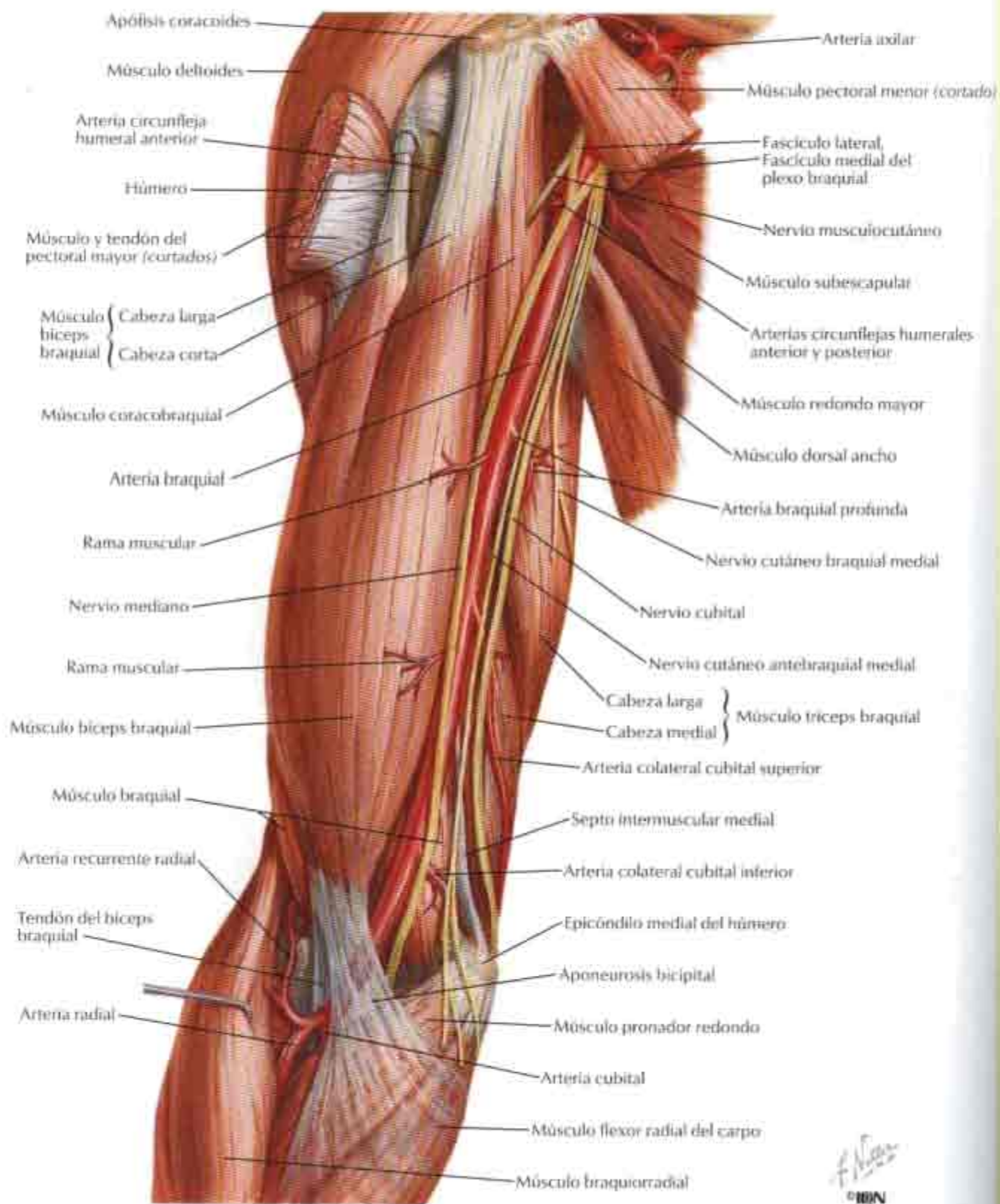
F. N. 1900
© 1900

Músculos del brazo: visiones posteriores

VEÁSE TAMBIÉN LÁMINA 446

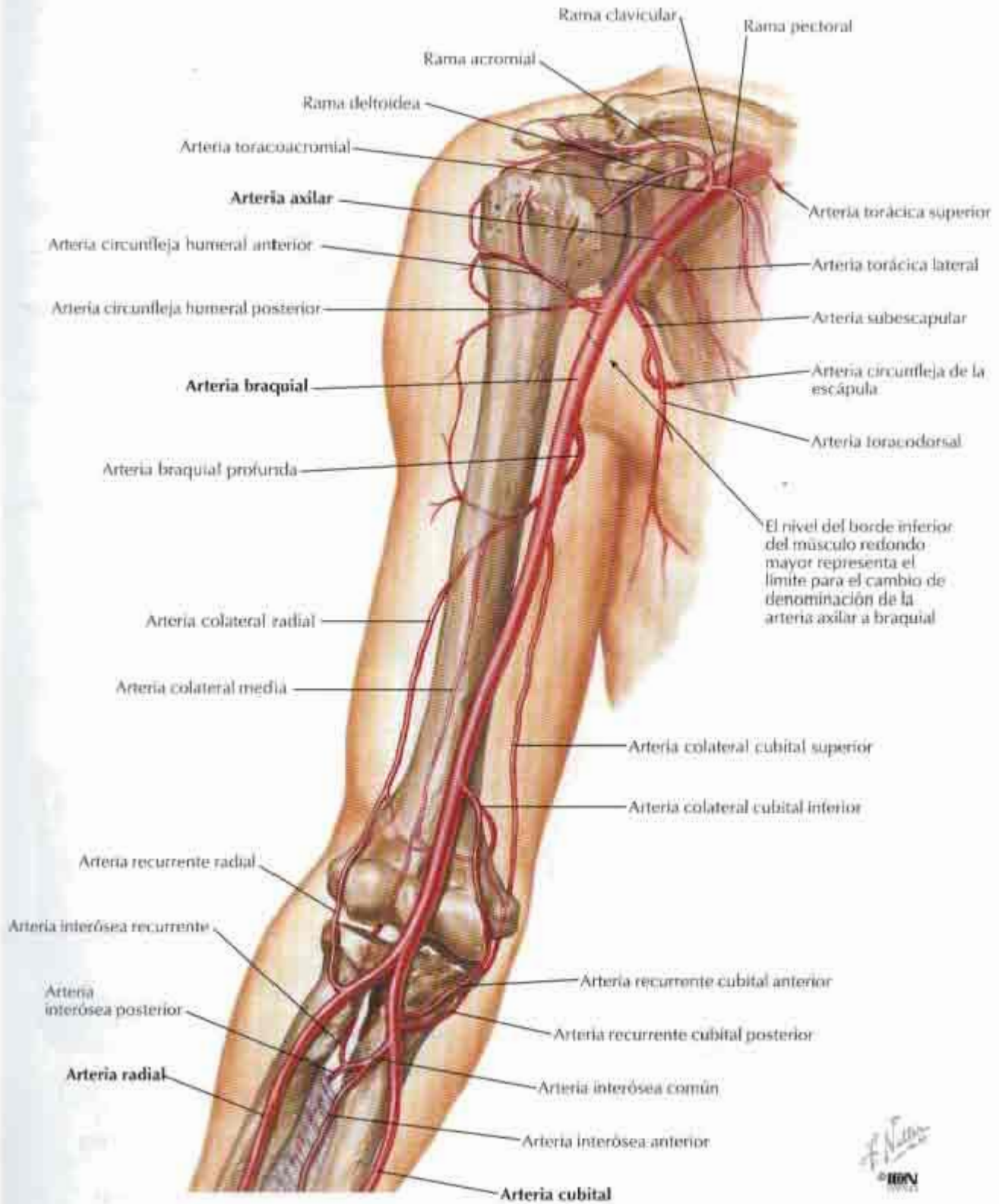


Arteria braquial in situ

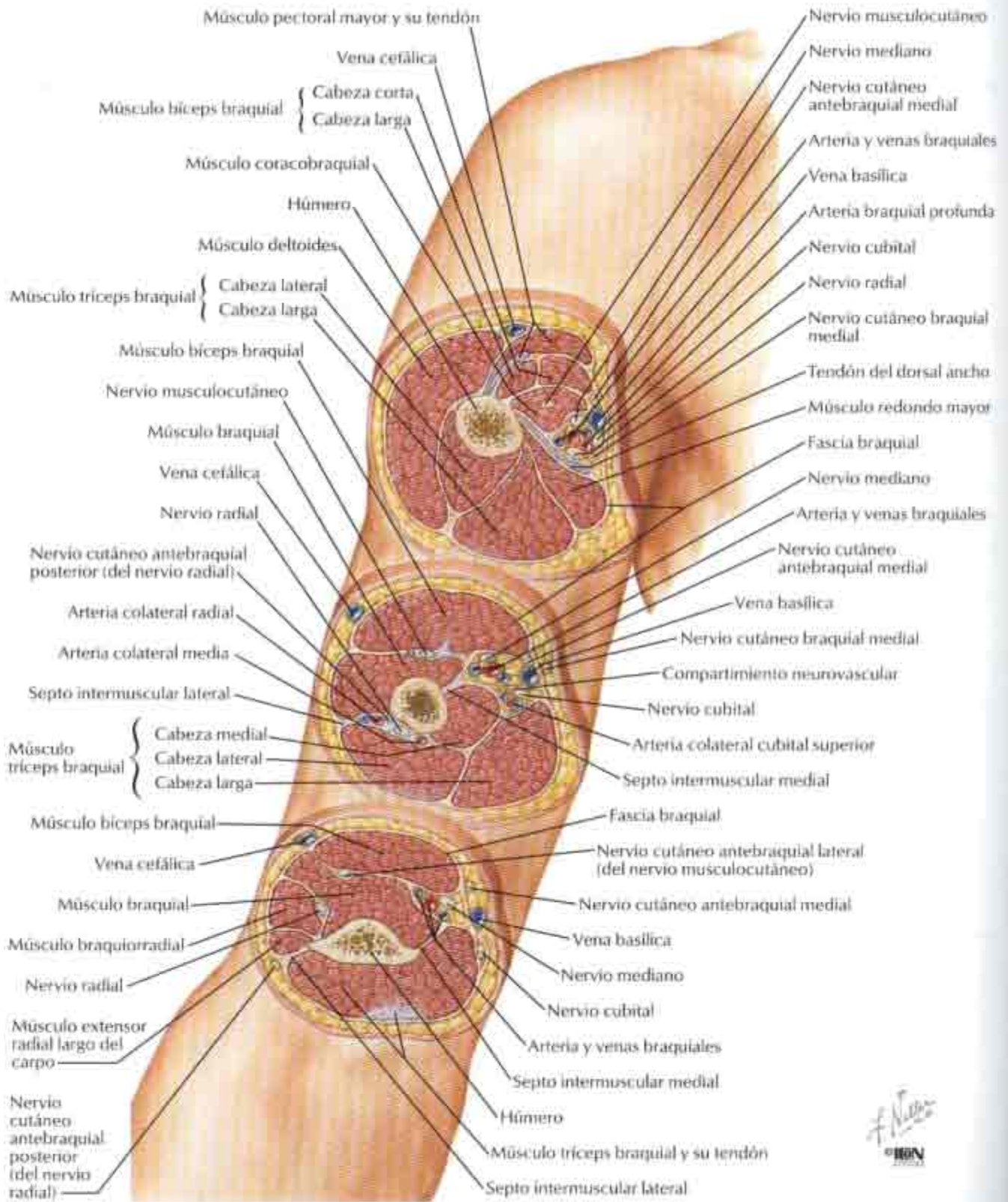


Arteria braquial y anastomosis alrededor del codo

VÉASE TAMBIÉN LÁMINA 398

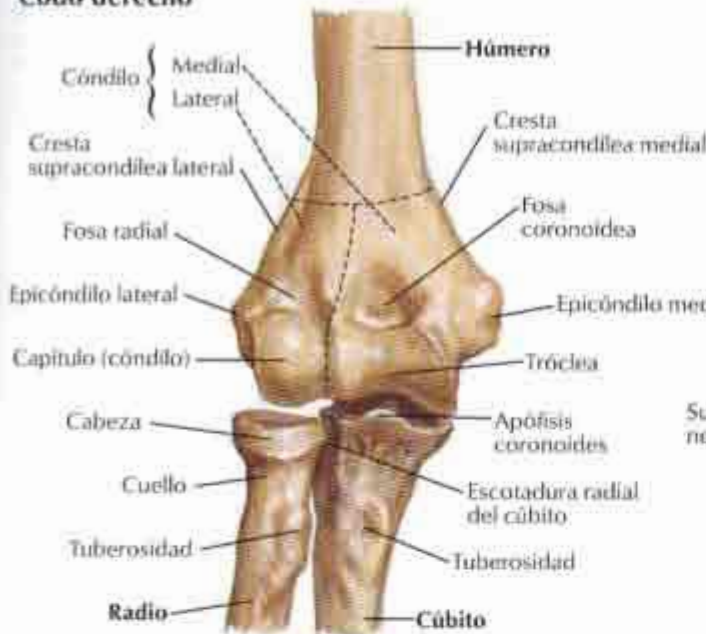

Brazo: secciones transversales seriadas

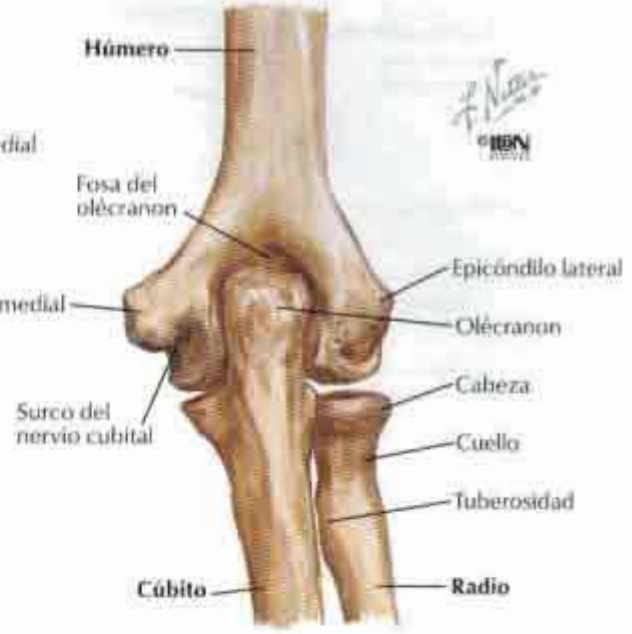

F. Nolasco
IBN

Codo derecho



En extensión: visión anterior



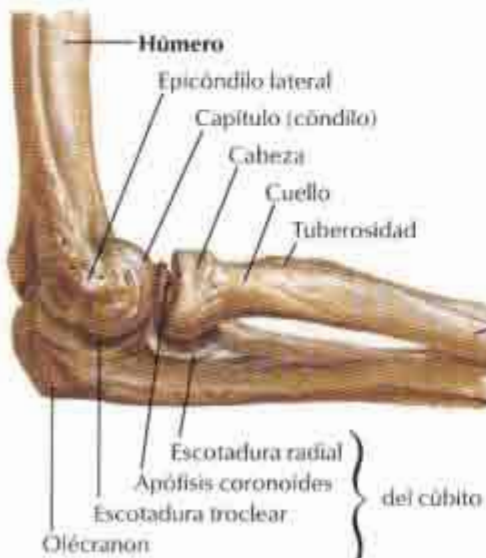
En extensión: visión posterior



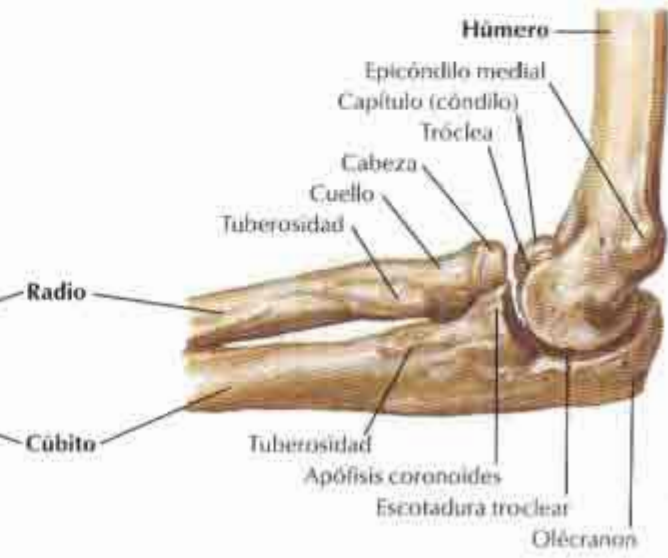
En extensión: visión lateral



En extensión: visión medial



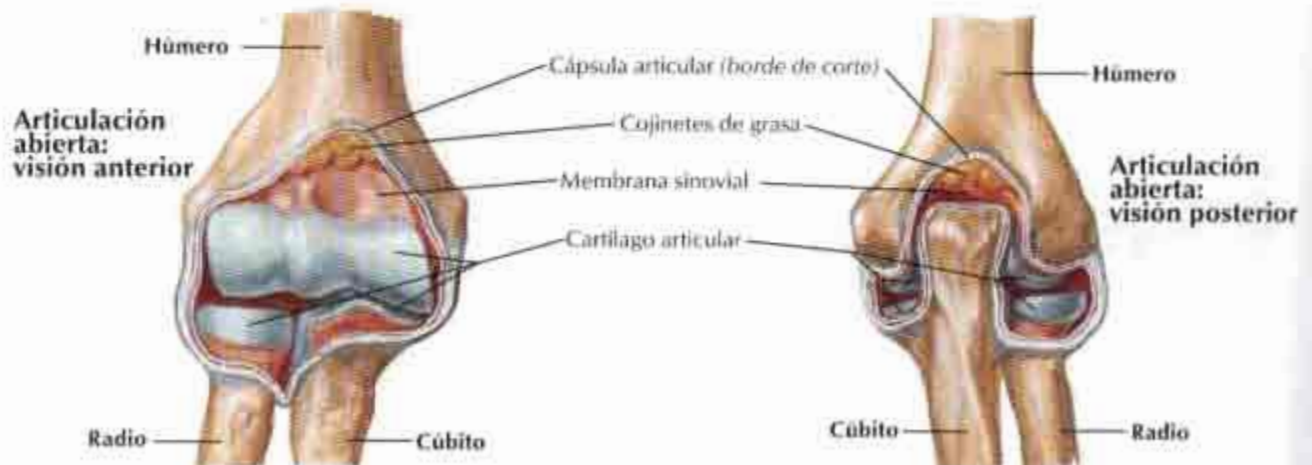
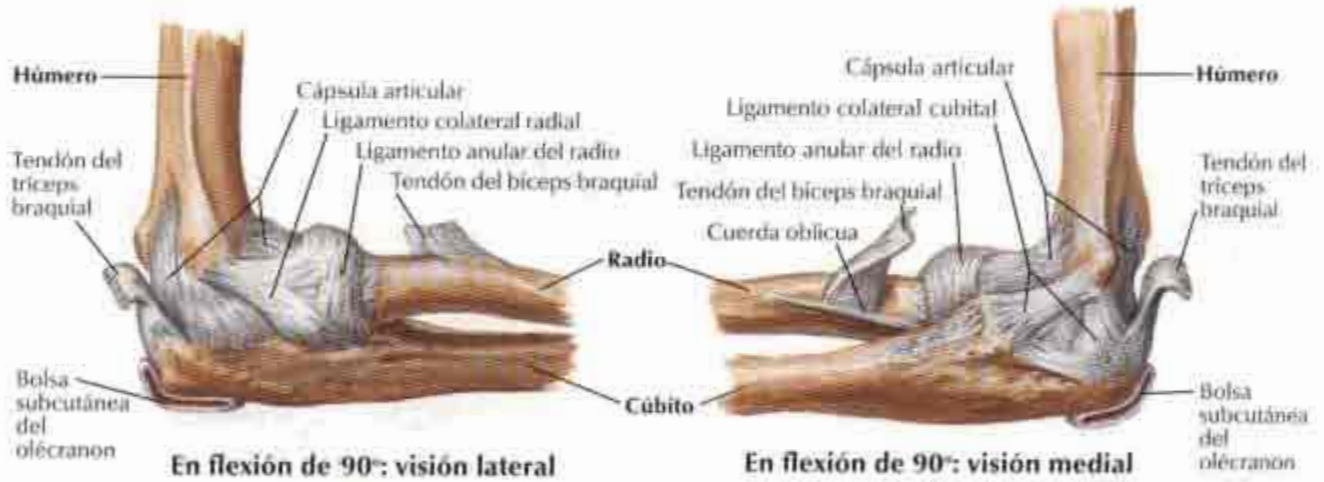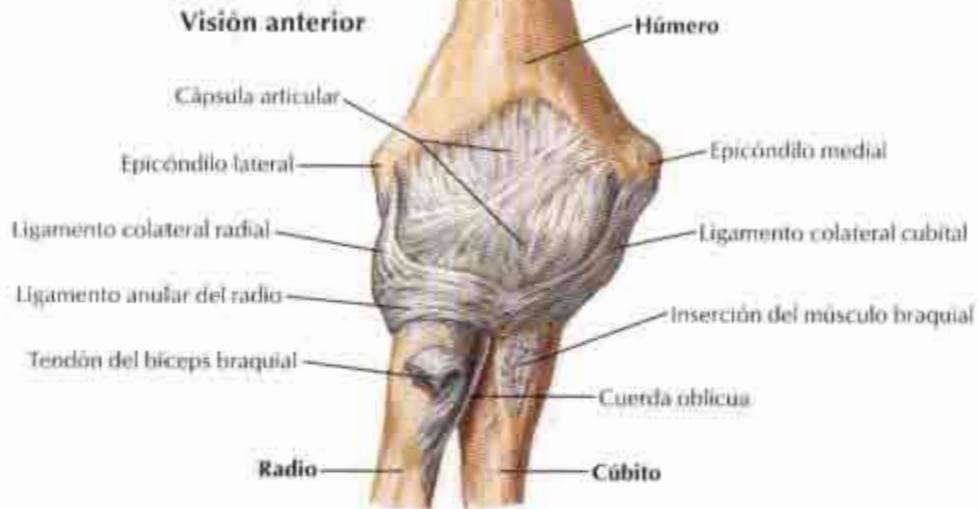En flexión de 90°: visión lateral

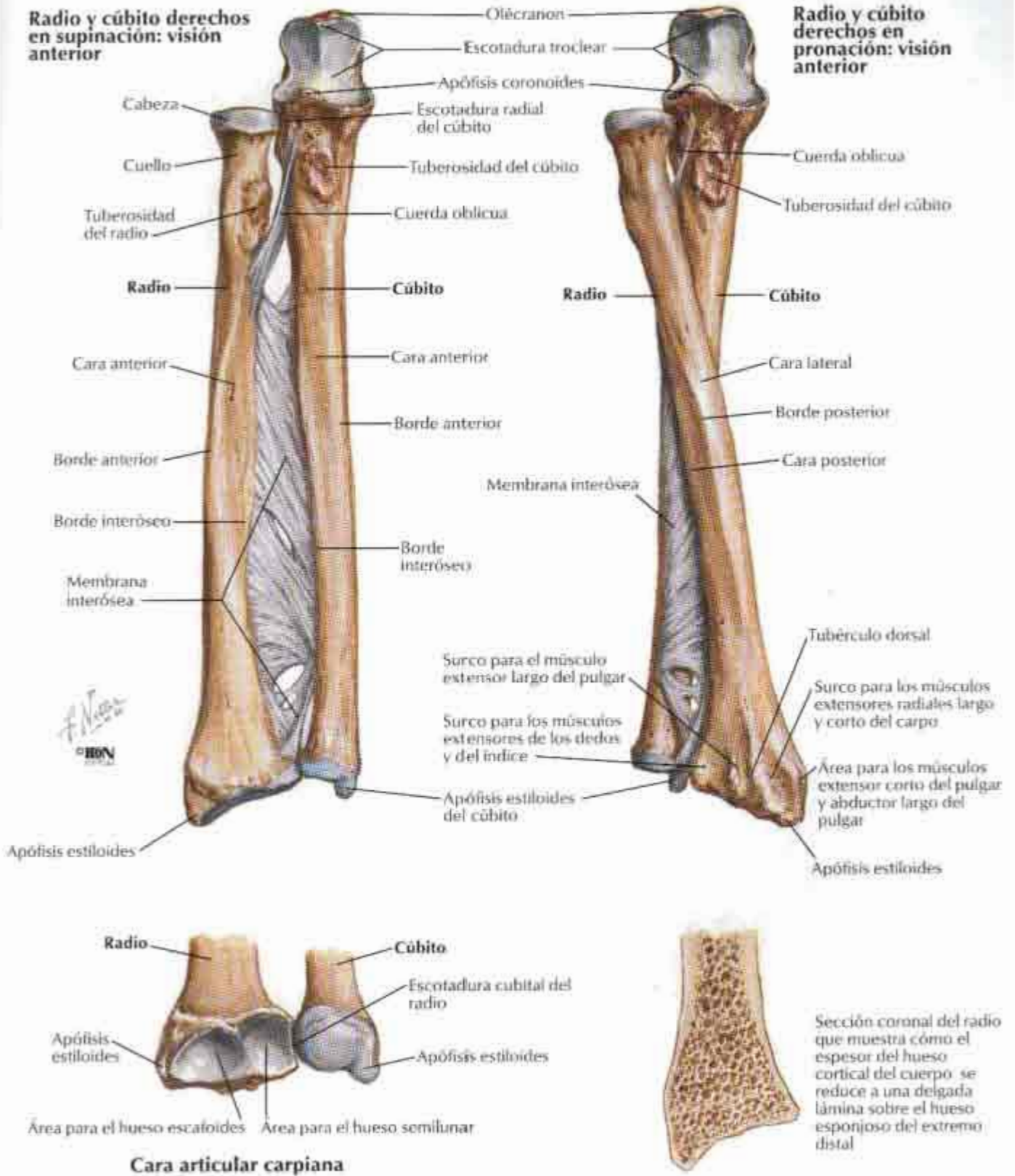


En flexión de 90°: visión medial

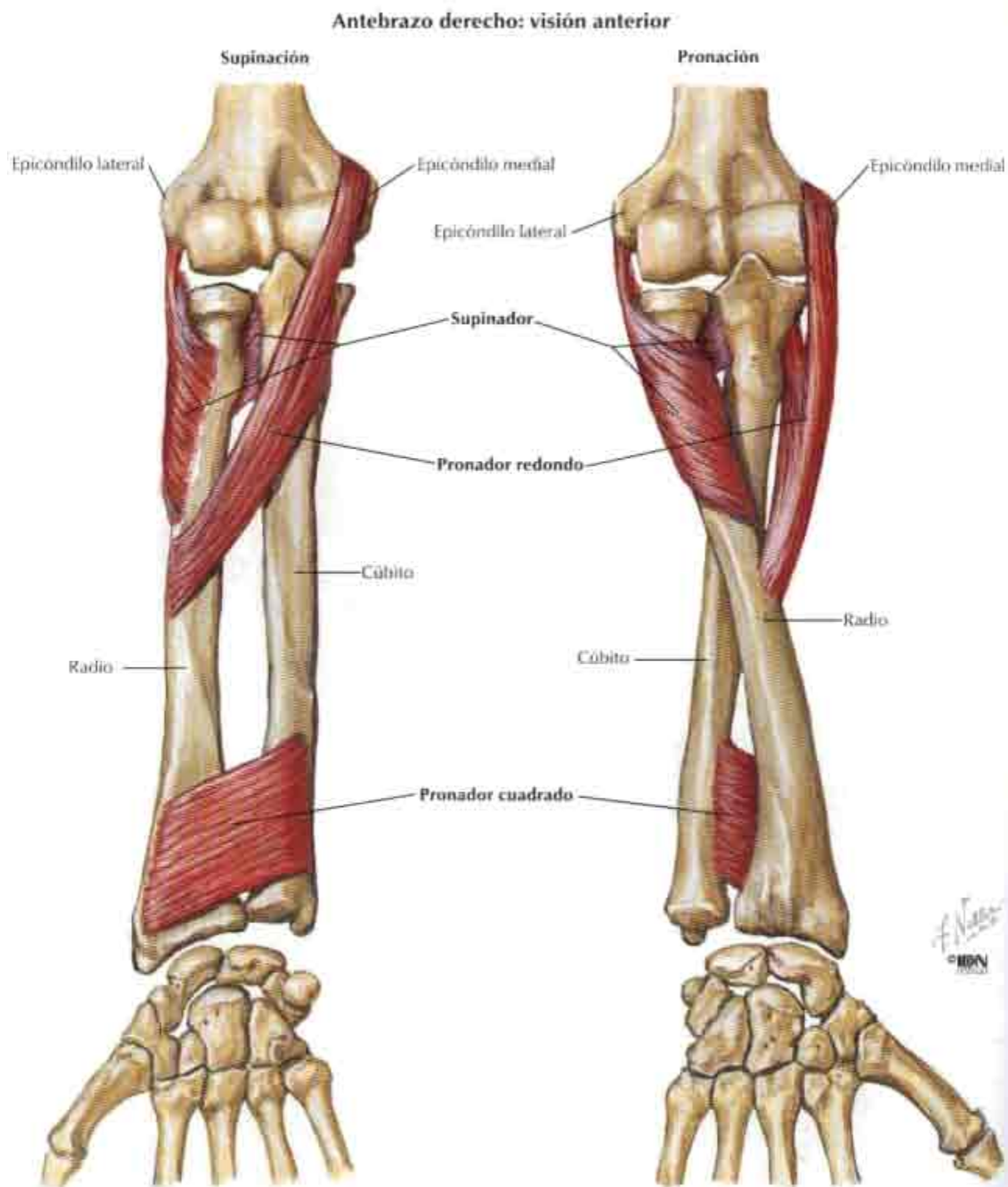
Ligamentos del codo

Codo derecho

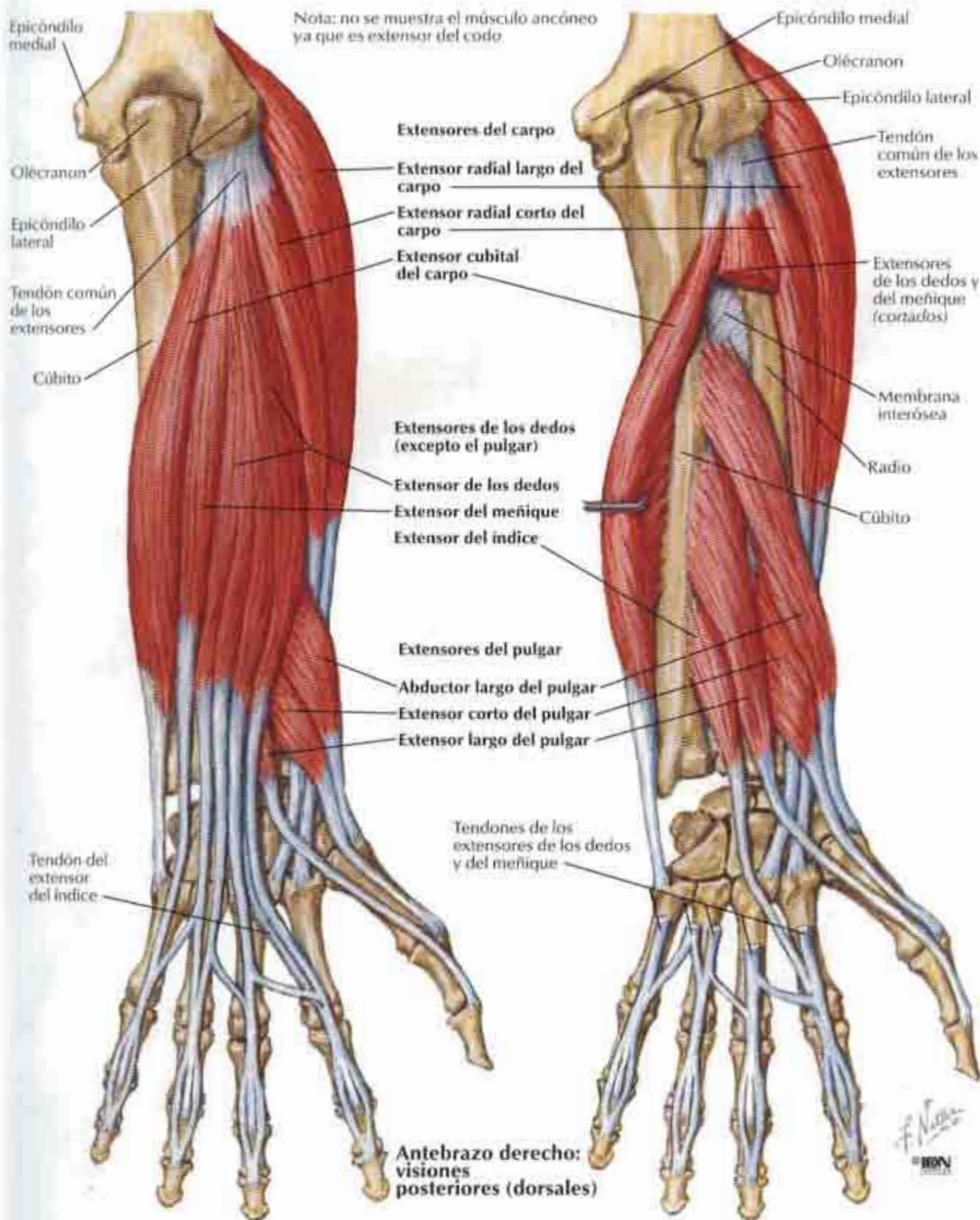




Músculos individualizados del antebrazo: rotadores del radio

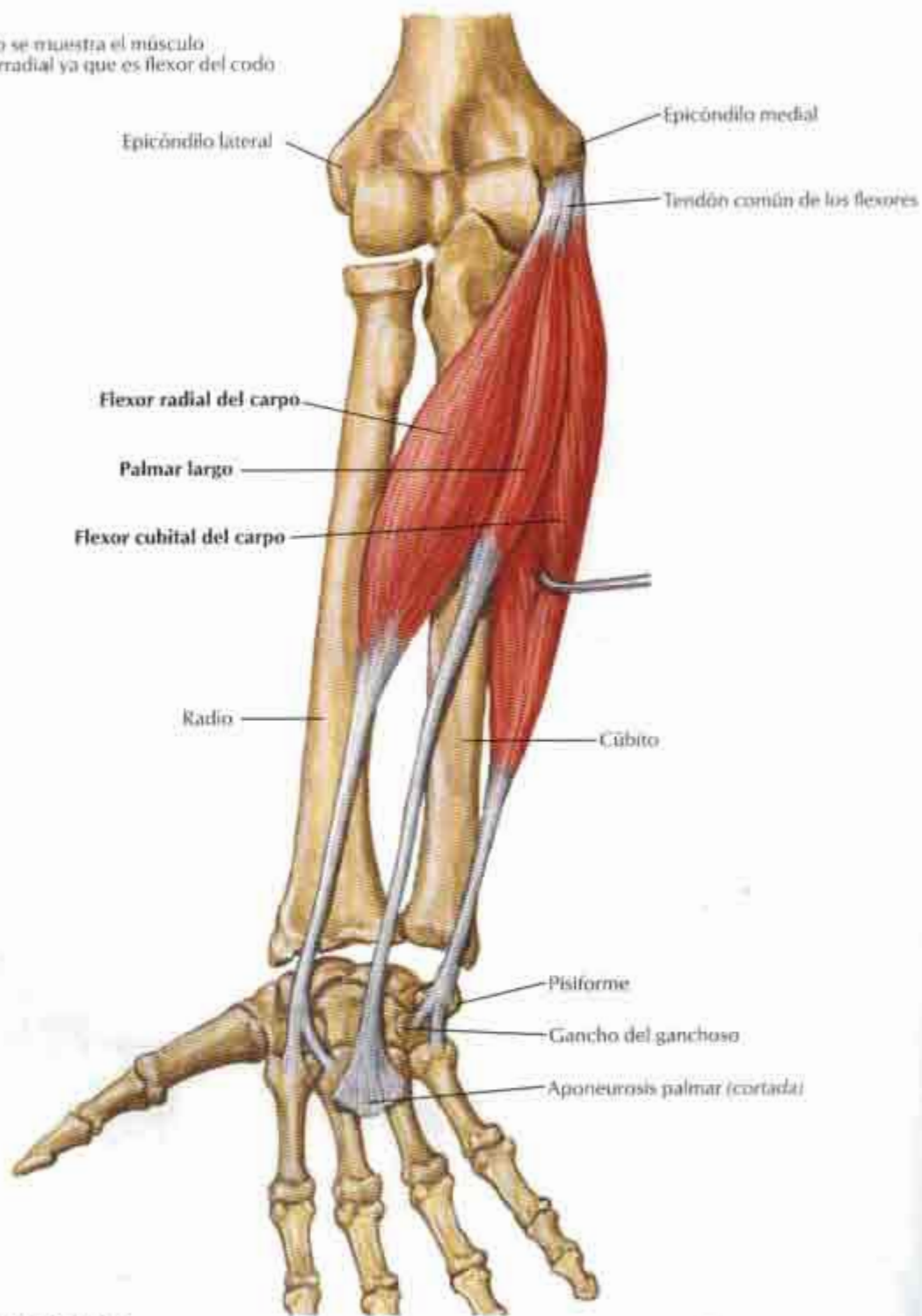


Músculos individualizados del antebrazo: extensores del carpo y dedos



Músculos individualizados del antebrazo: flexores del carpo

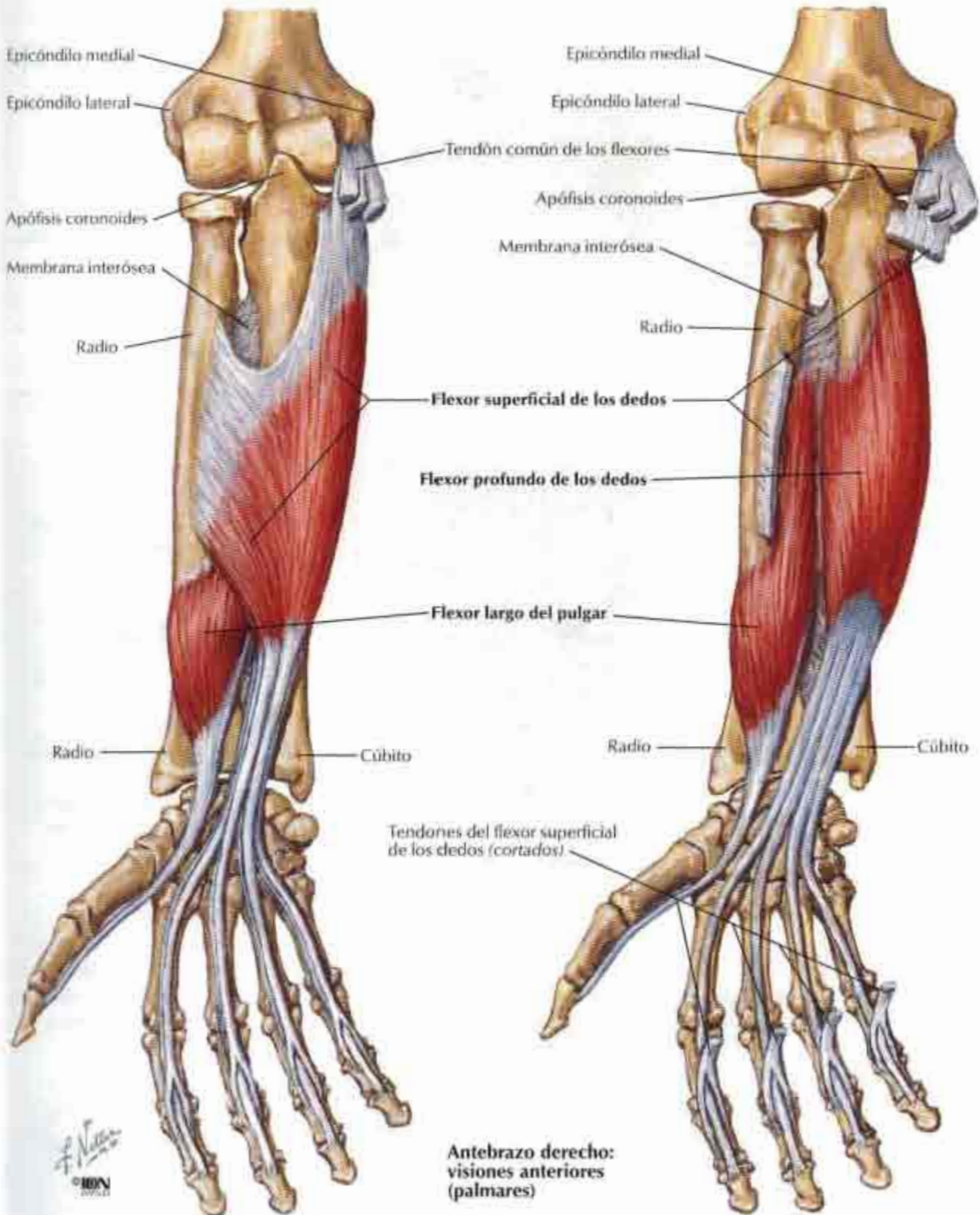
Nota: no se muestra el músculo braquiorradial ya que es flexor del codo.



Antebrazo derecho:
visión anterior (palmar)

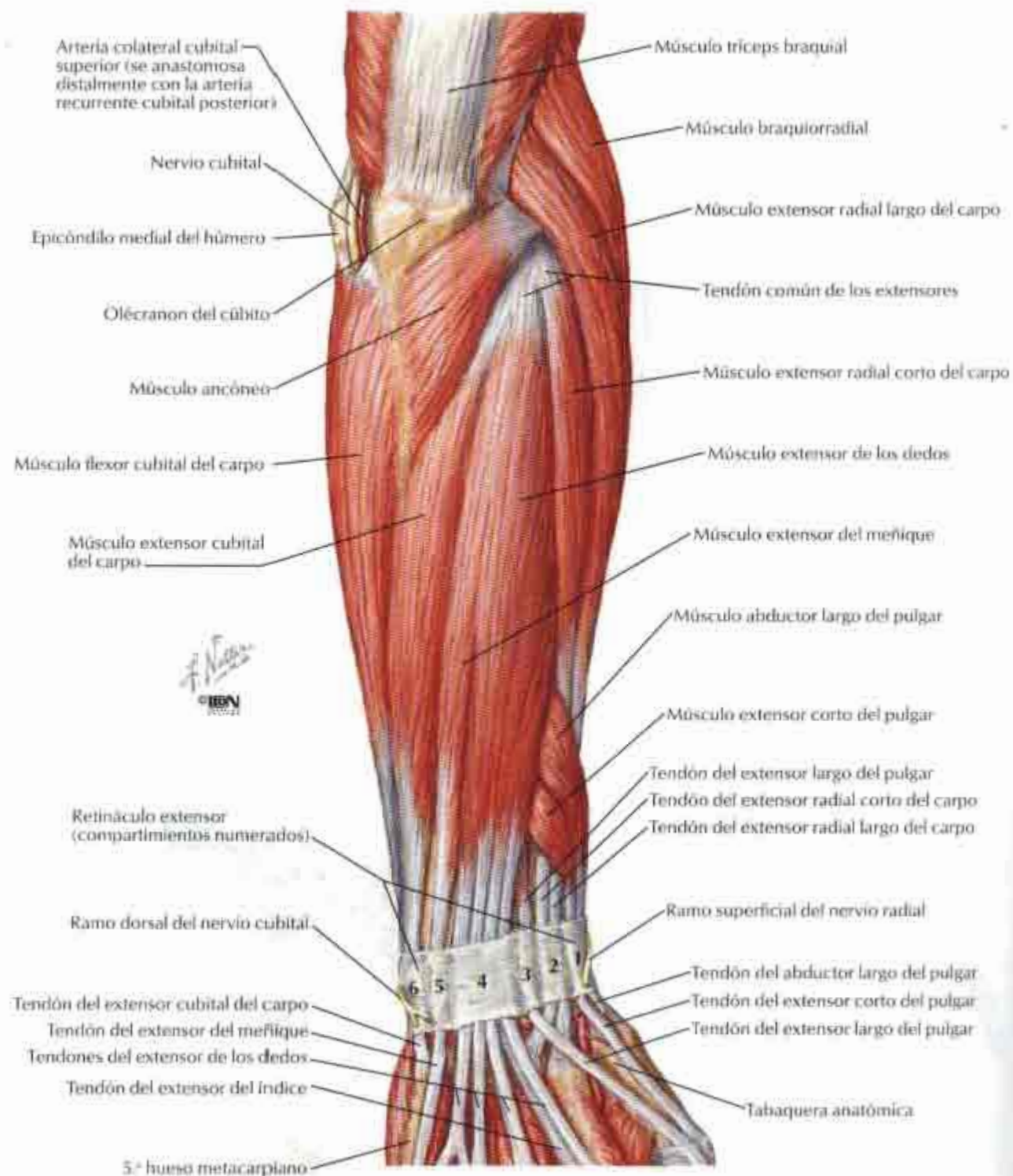
F. V. 2002
© BEN

Músculos individualizados del antebrazo: flexores de los dedos



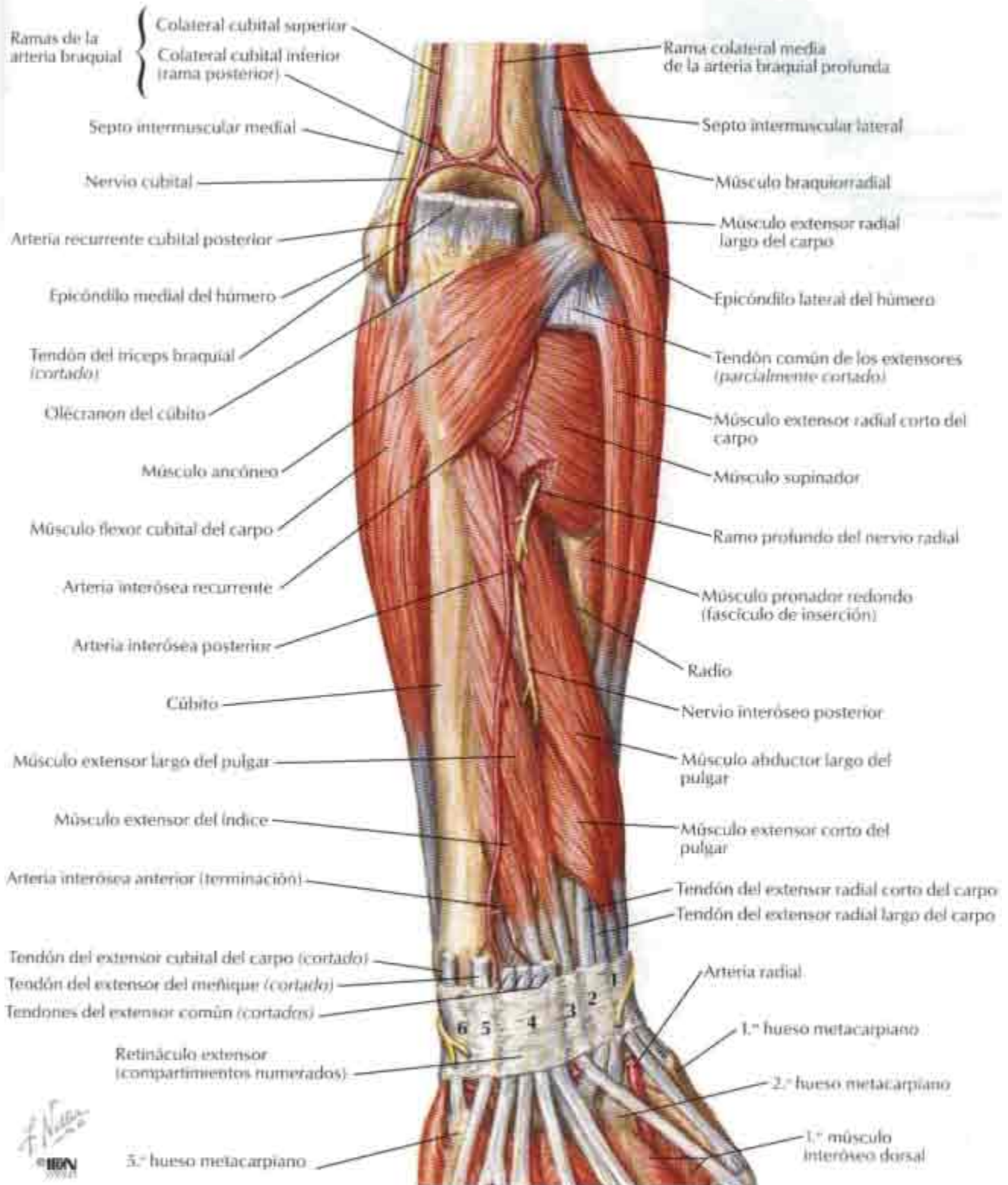
Músculos del antebrazo (plano superficial): visión posterior

VEÁNSE TAMBIÉN LÁMINAS 439, 447



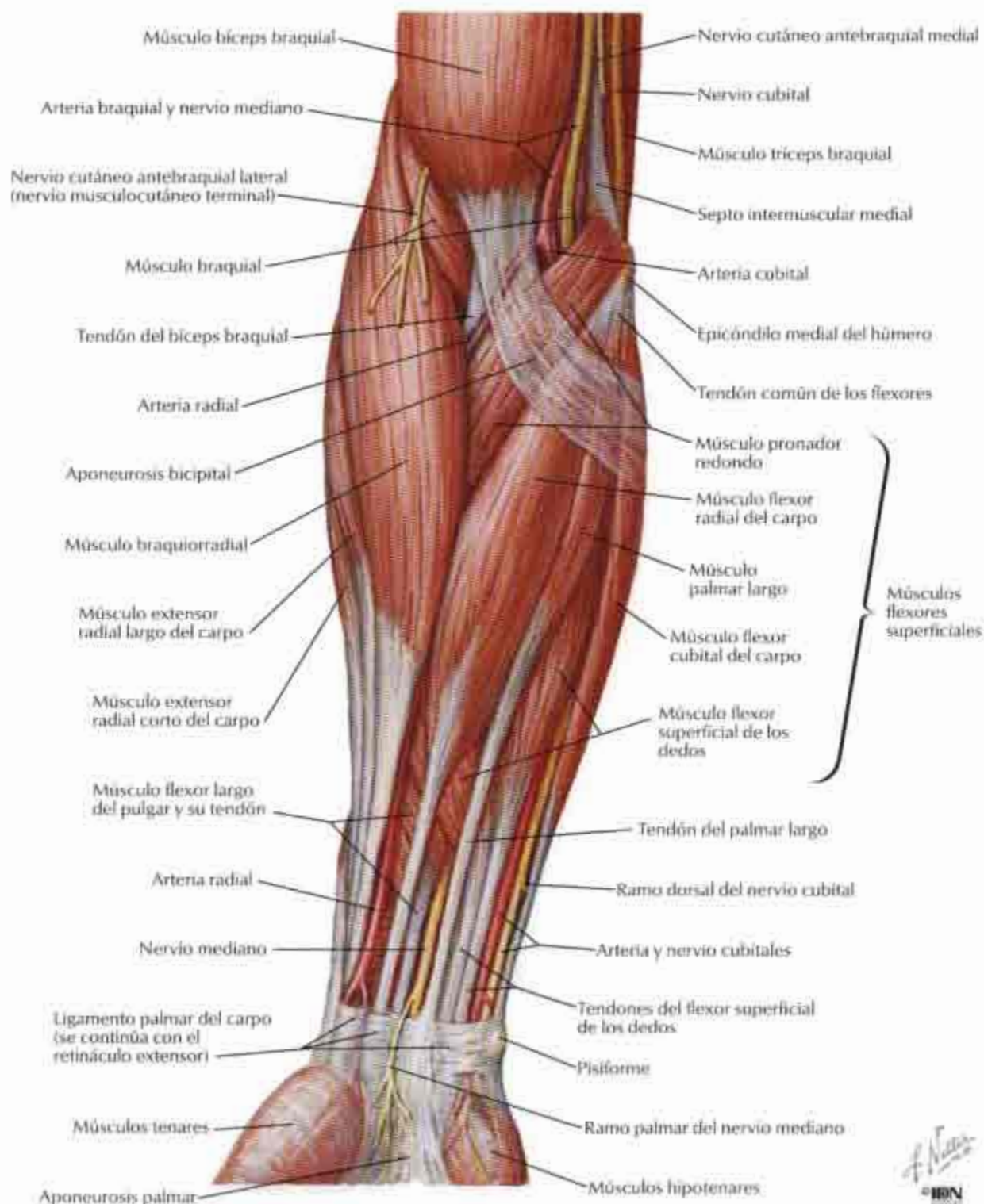
Músculos del antebrazo (plano profundo): visión posterior

VEÁNSE TAMBIÉN LÁMINAS 439, 447



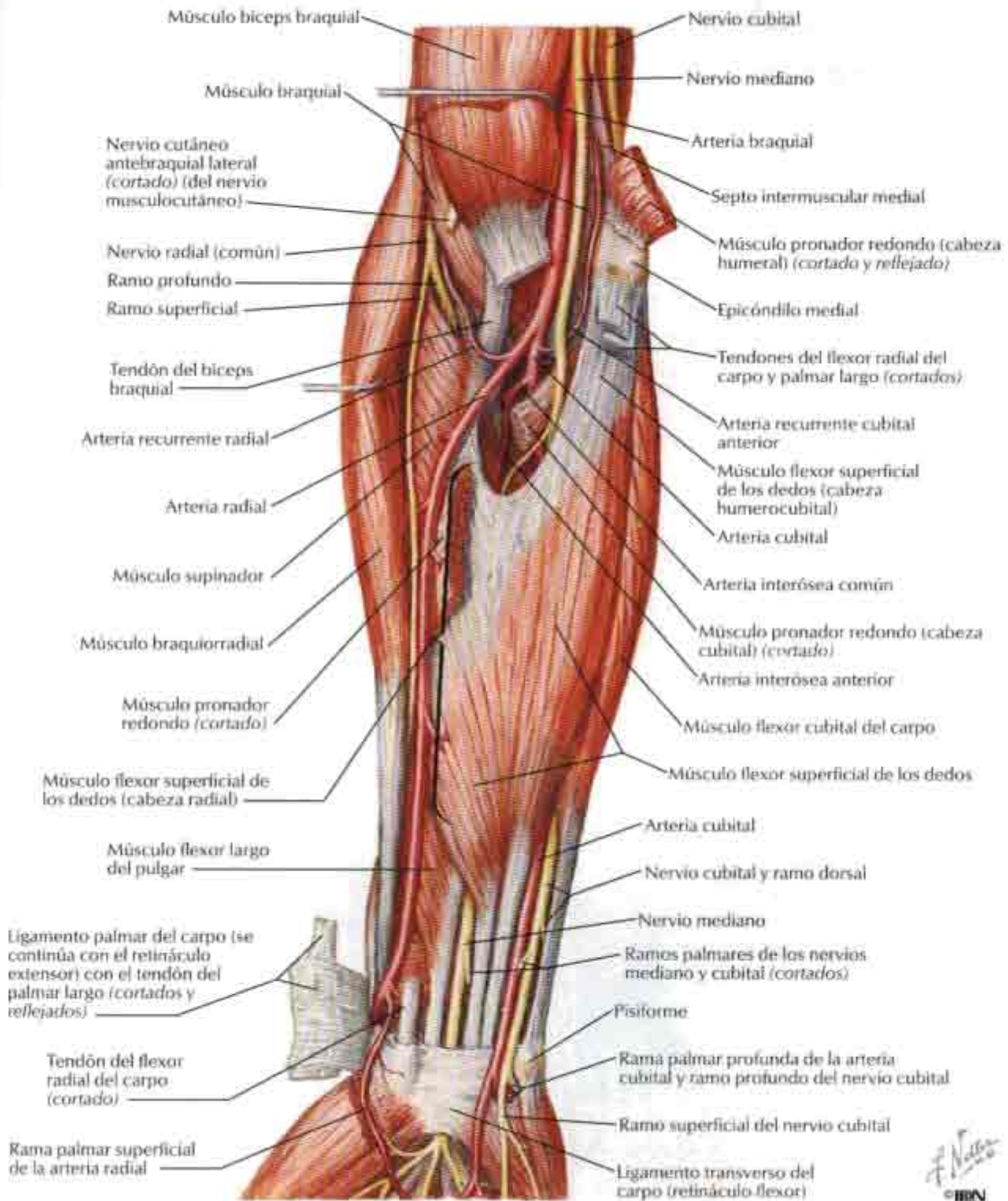
Músculos del antebrazo (plano superficial): visión anterior

VEÁNSE TAMBIÉN LÁMINAS 444, 445



Músculos del antebrazo (plano intermedio): visión anterior

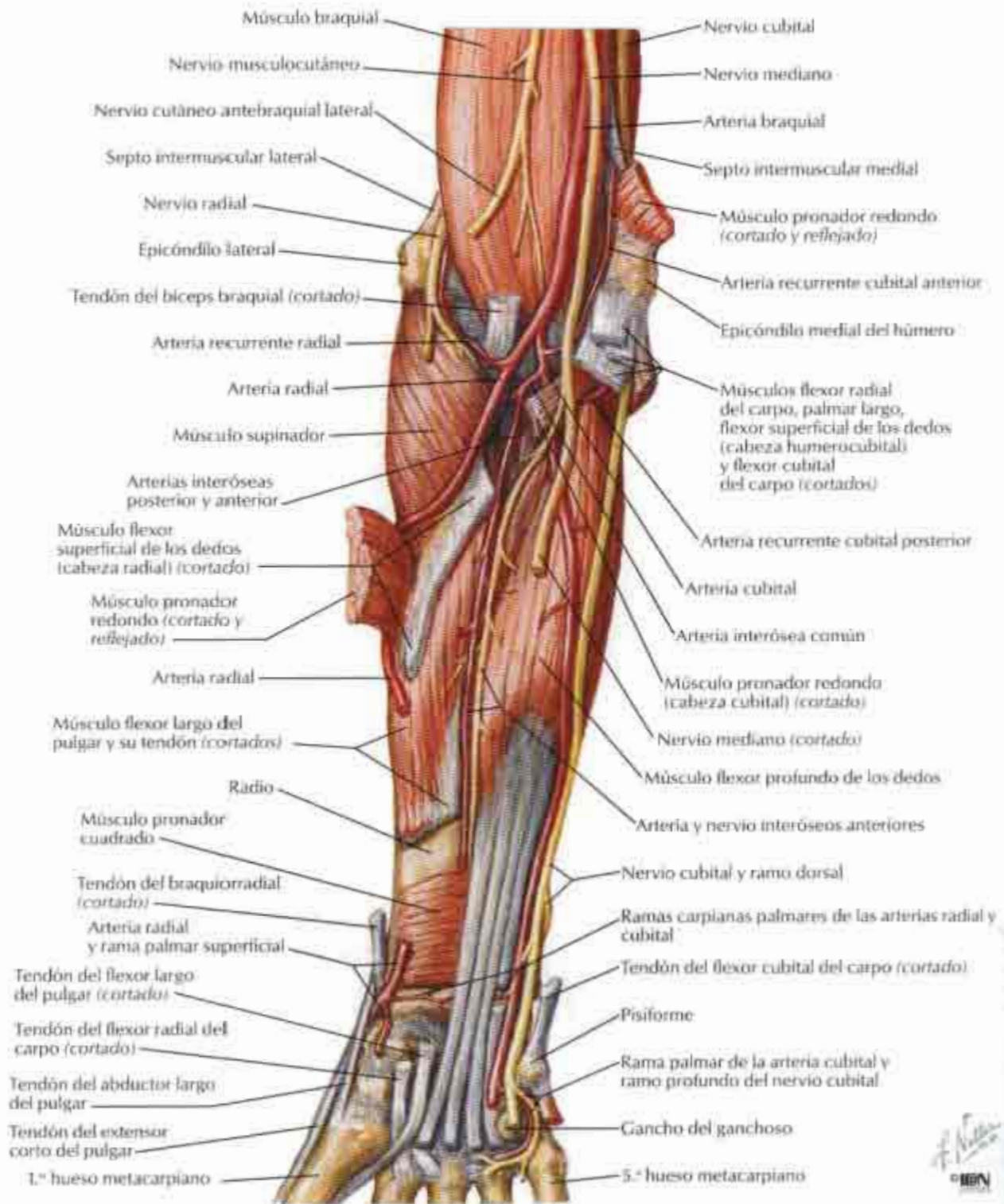
VÉANSE TAMBIÉN LÁMINAS 444, 445



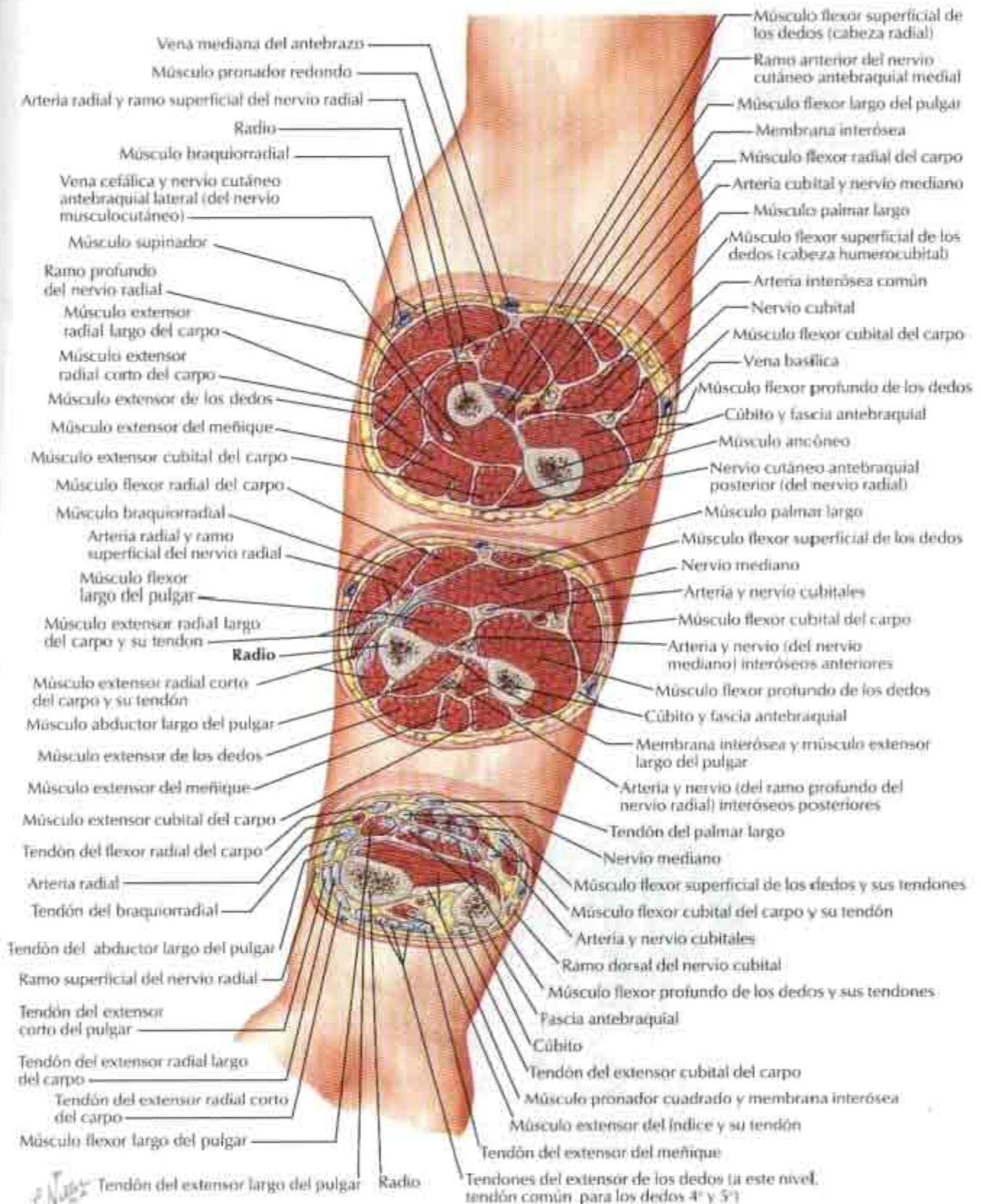
F. Netter
© IBN

Músculos del antebrazo (plano profundo): visión anterior

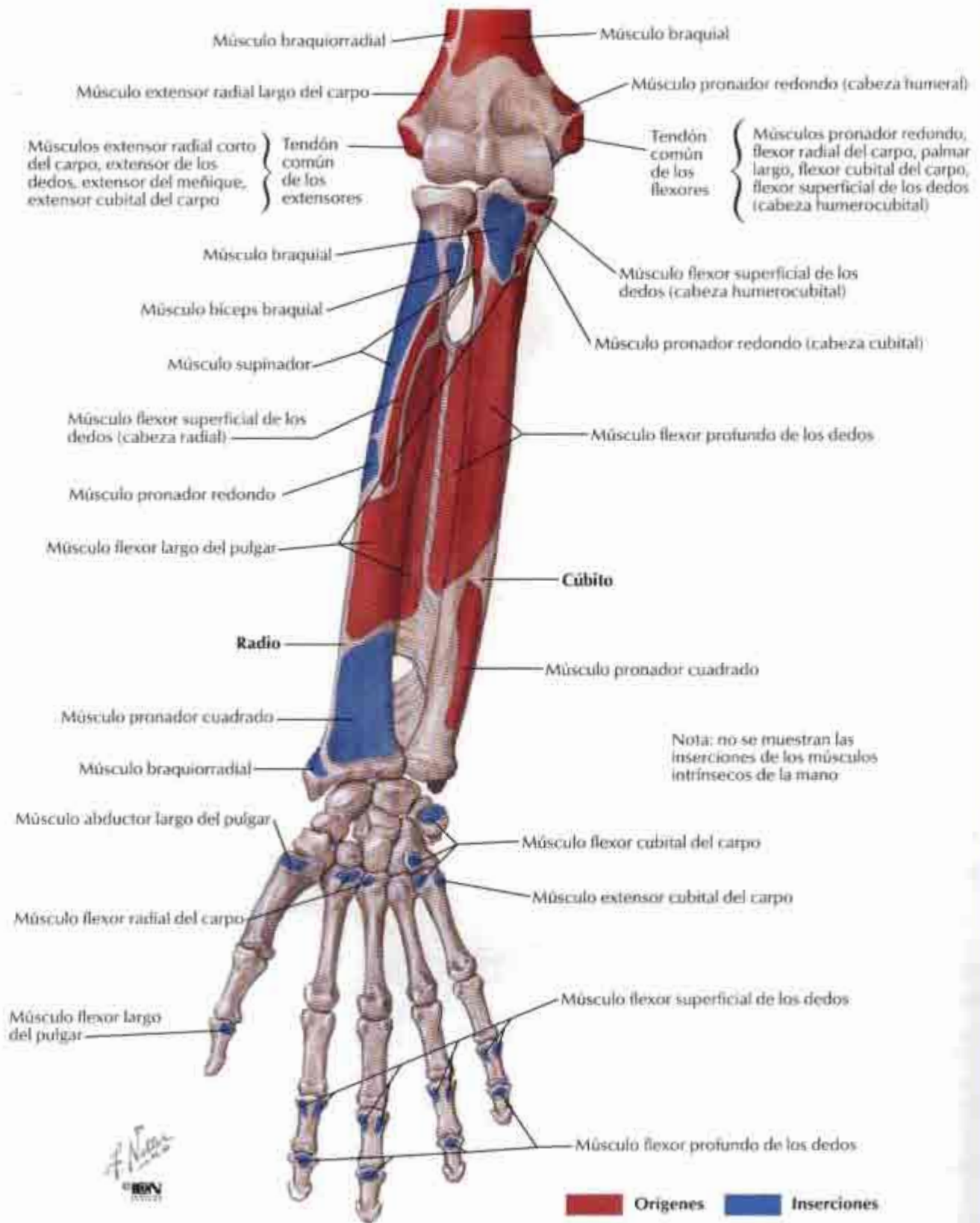
VÉANSE TAMBIÉN LÁMINAS 444, 445



Antebrazo: secciones transversales seriadas

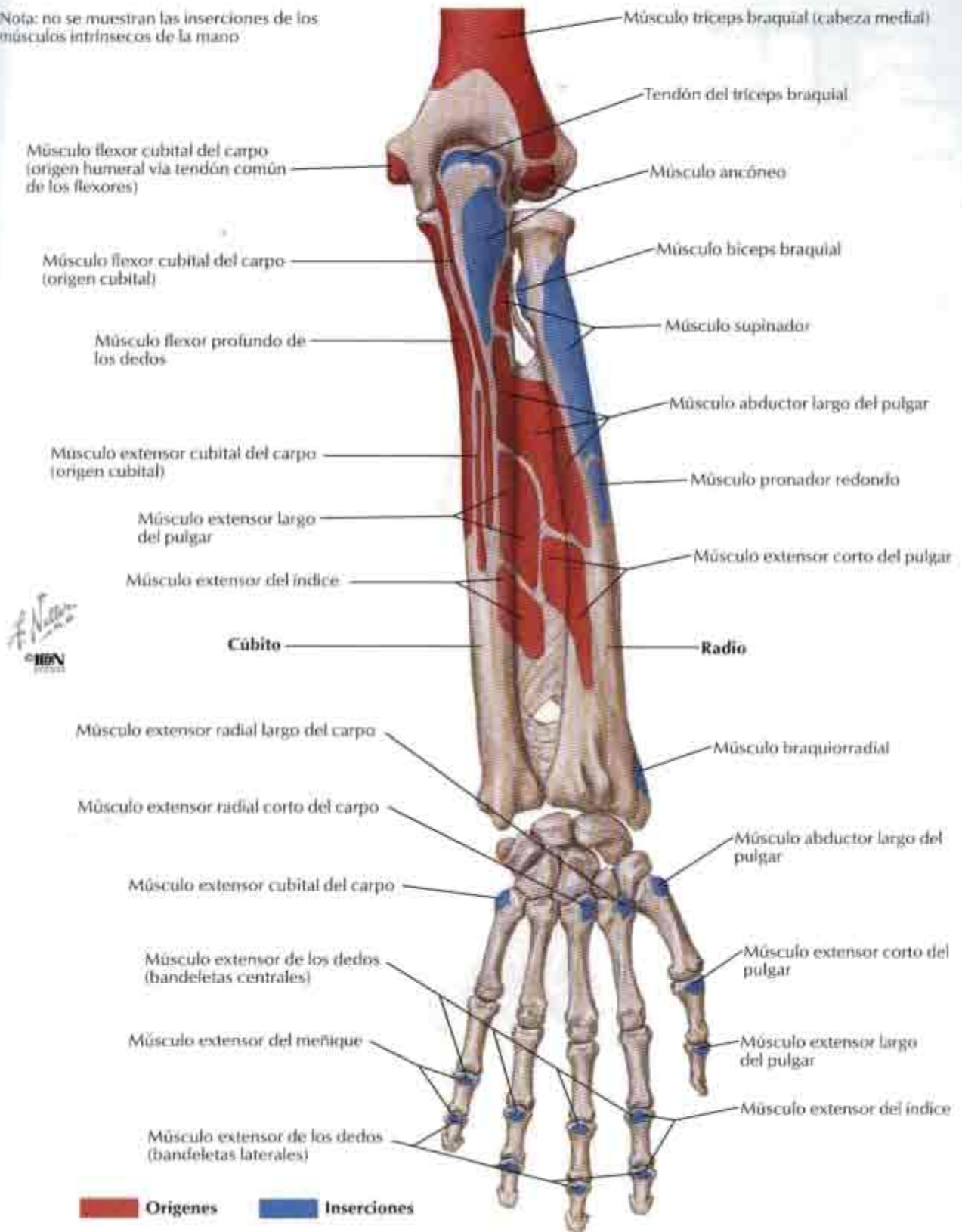


Inserciones de los músculos del antebrazo: visión anterior



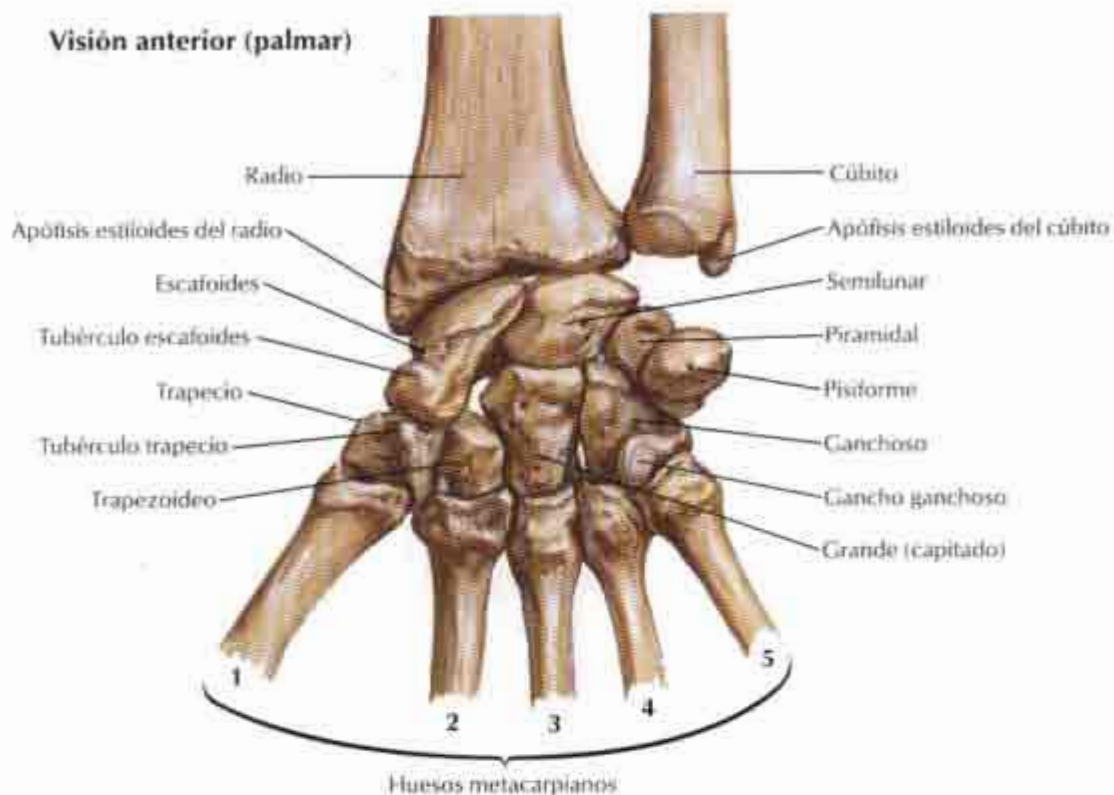
Inserciones de los músculos del antebrazo: visión posterior

Nota: no se muestran las inserciones de los músculos intrínsecos de la mano

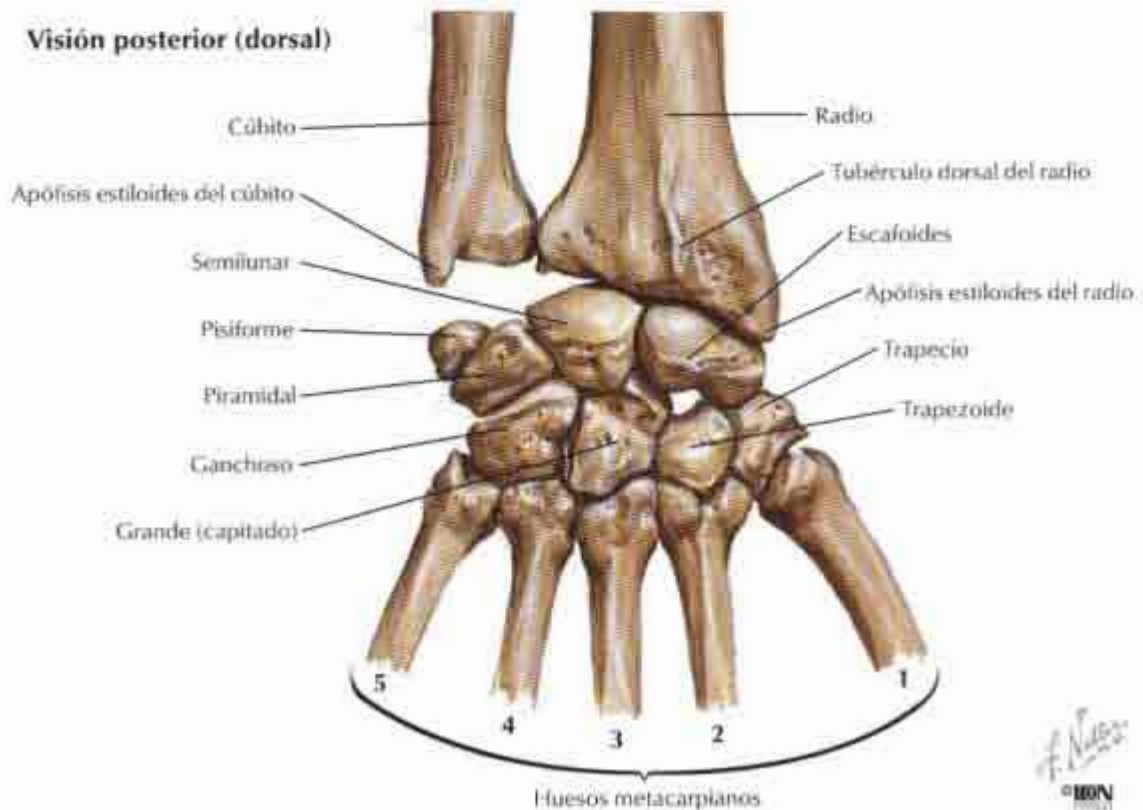


Huesos del carpo

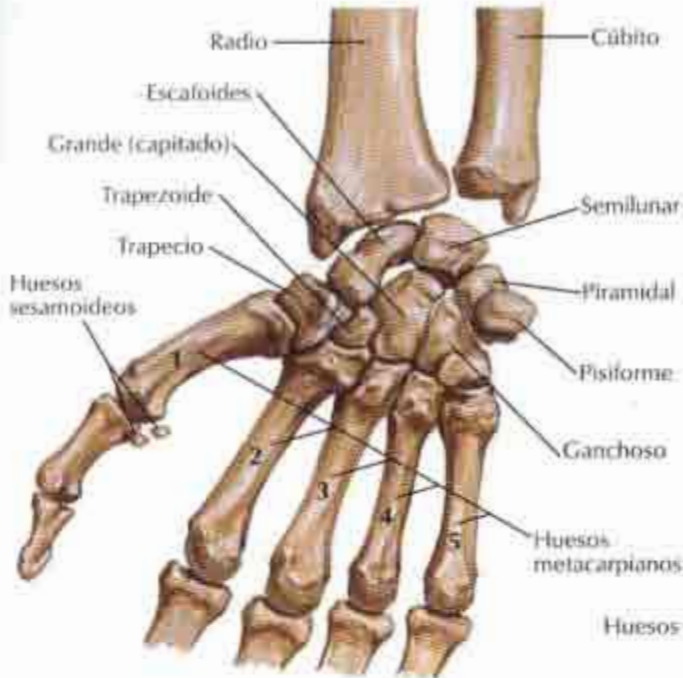Visión anterior (palmar)



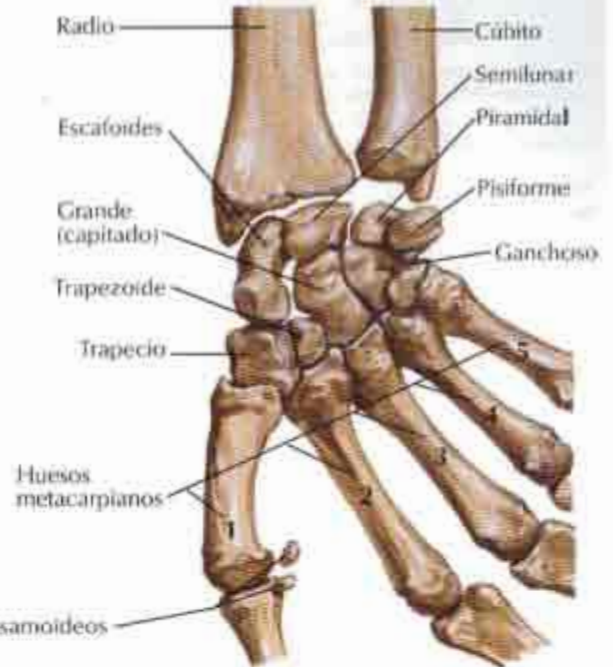
Visión posterior (dorsal)



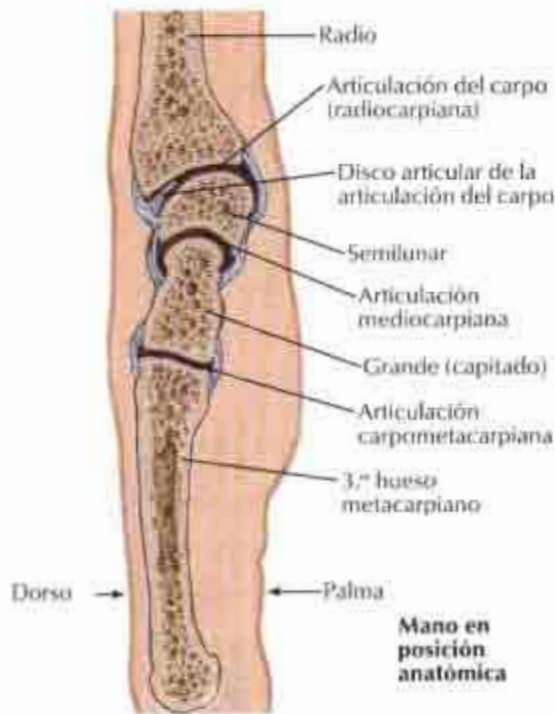
F. Naves
© ION



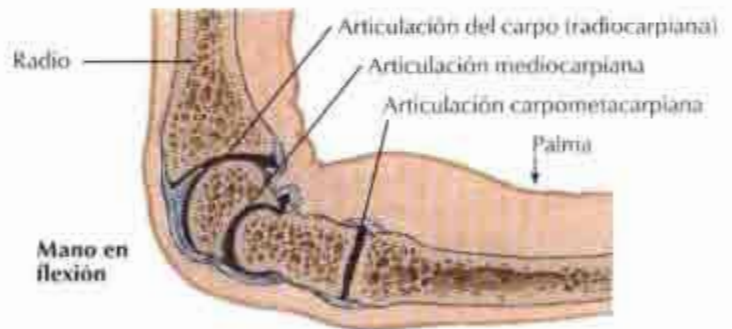
Posición de los huesos del carpo con la mano en abducción: visión anterior (palmar)



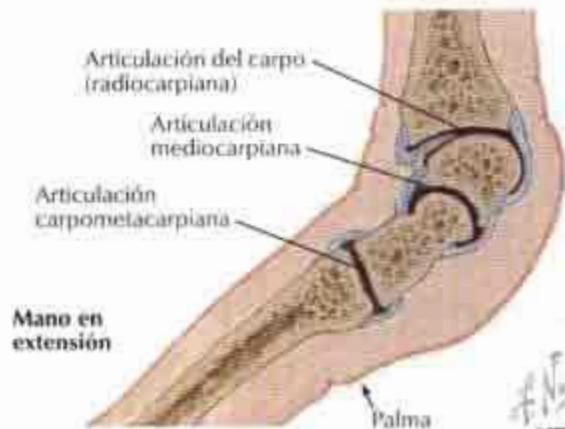
Posición de los huesos del carpo con la mano en aducción: visión anterior (palmar)



Secciones sagitales a través del carpo y dedo medio (índice)



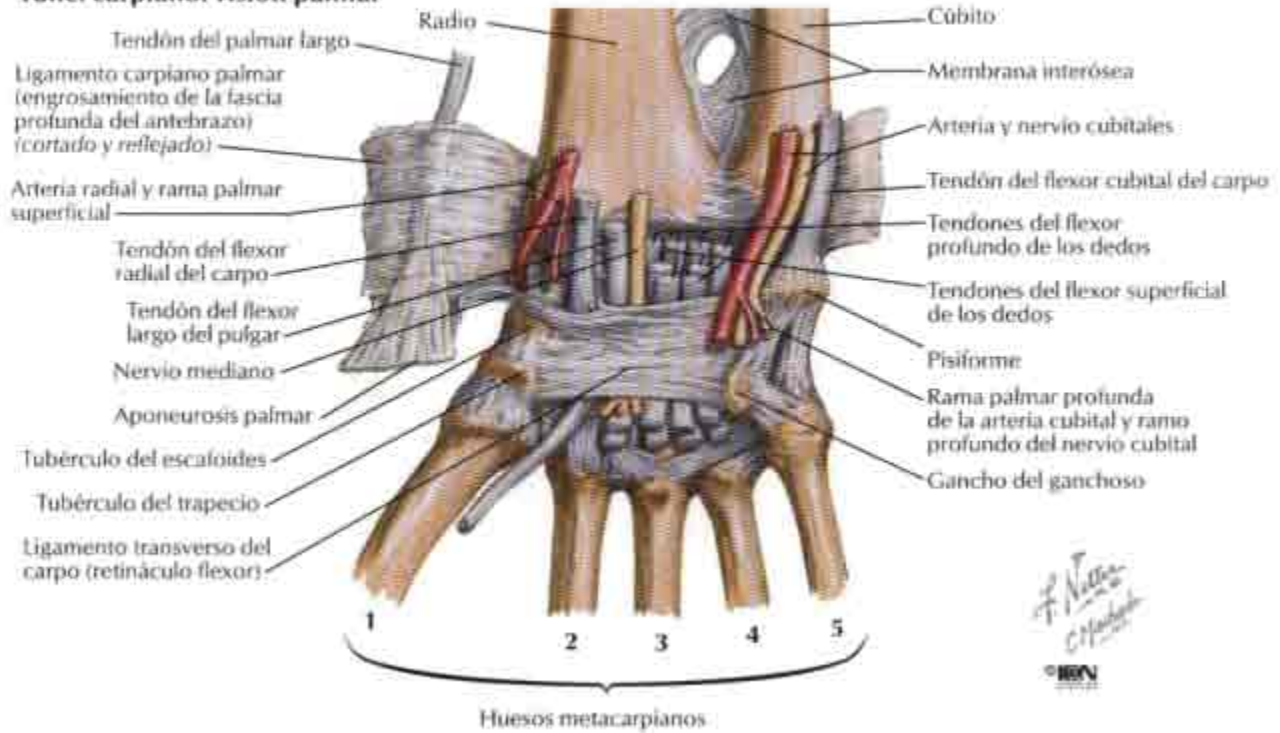
Mano en flexión



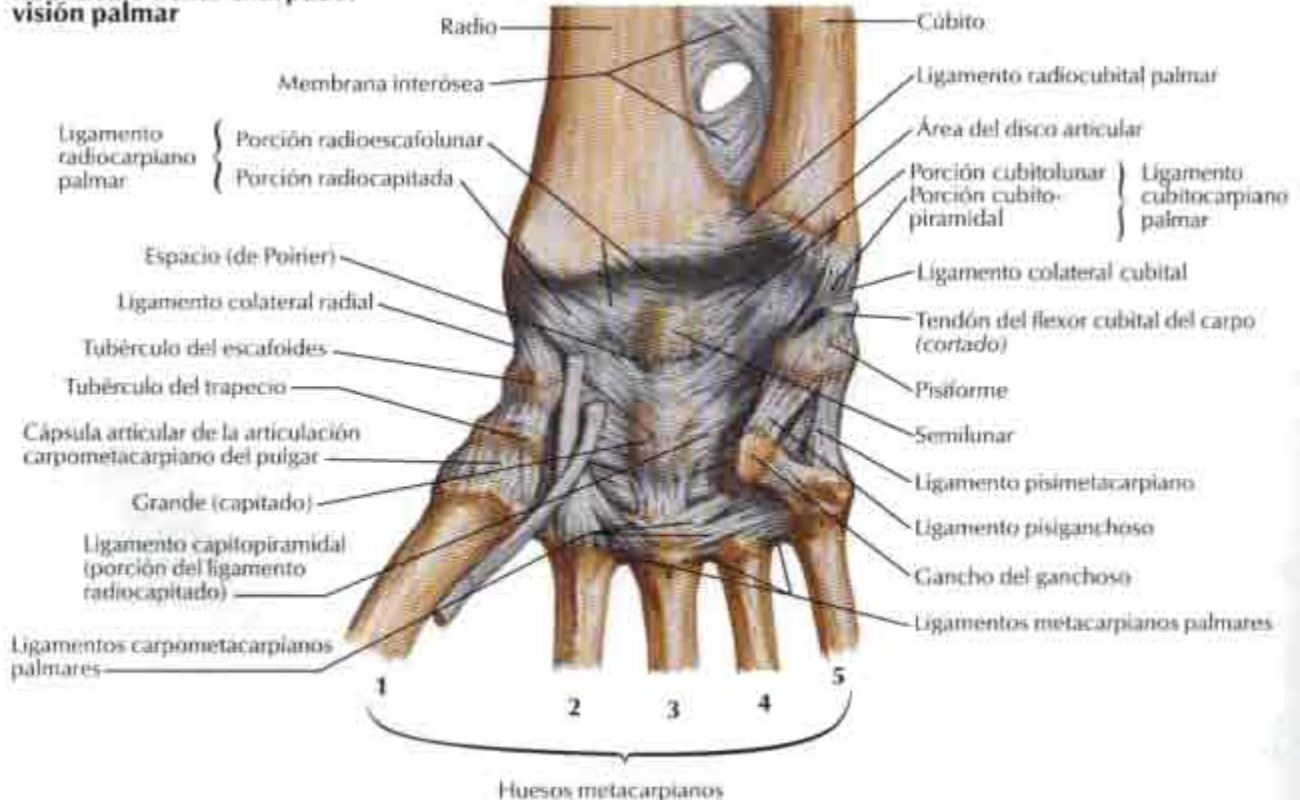
Mano en extensión

Ligamentos del carpo

Túnel carpiano: visión palmar

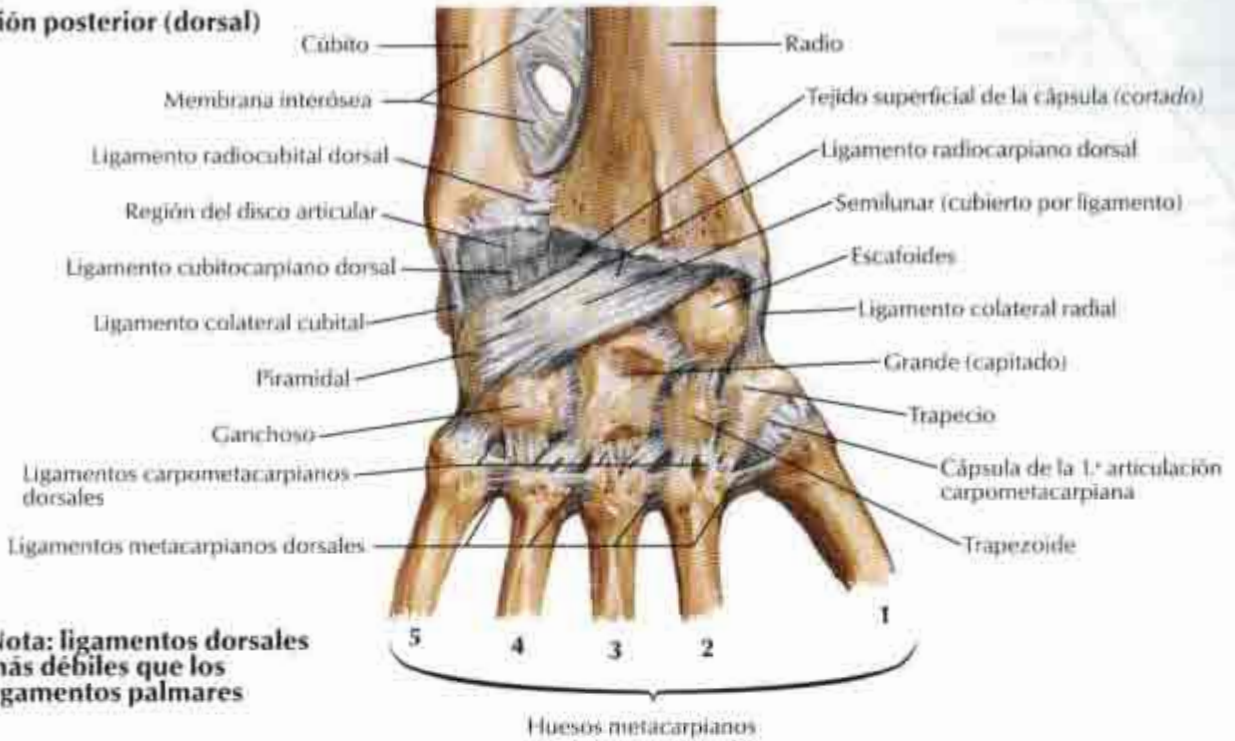


Retináculo flexor extirpado: visión palmar



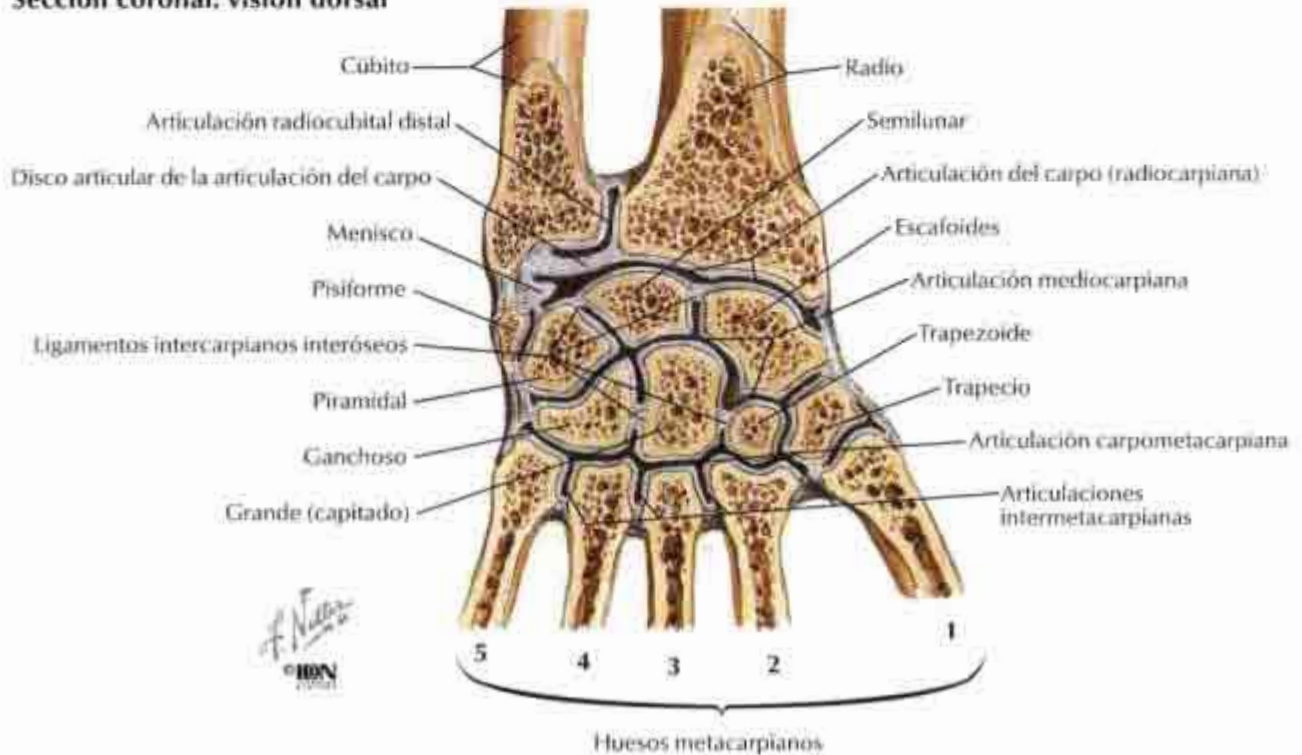
Ligamentos del carpo (continuación)

Visión posterior (dorsal)

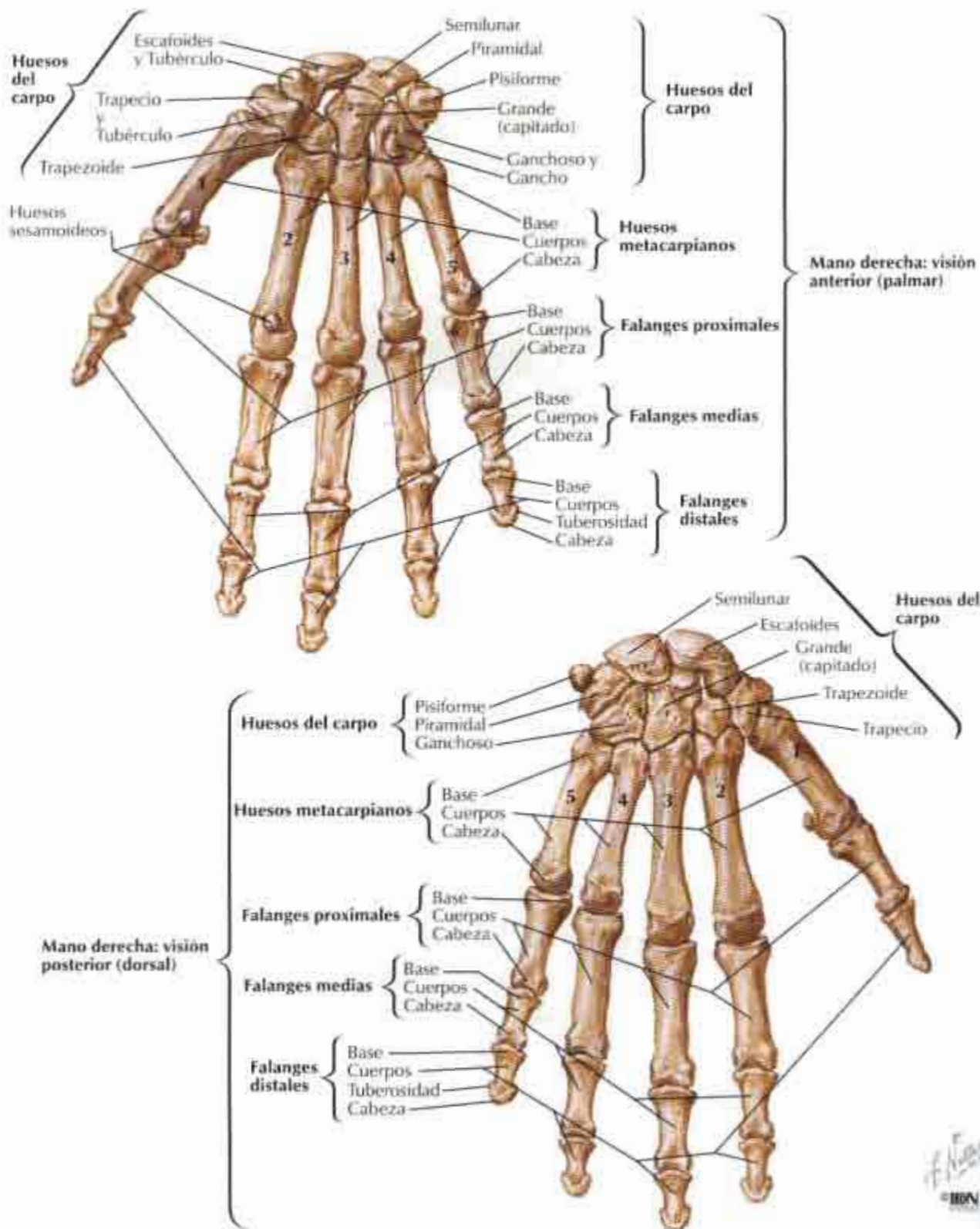


Nota: ligamentos dorsales más débiles que los ligamentos palmares

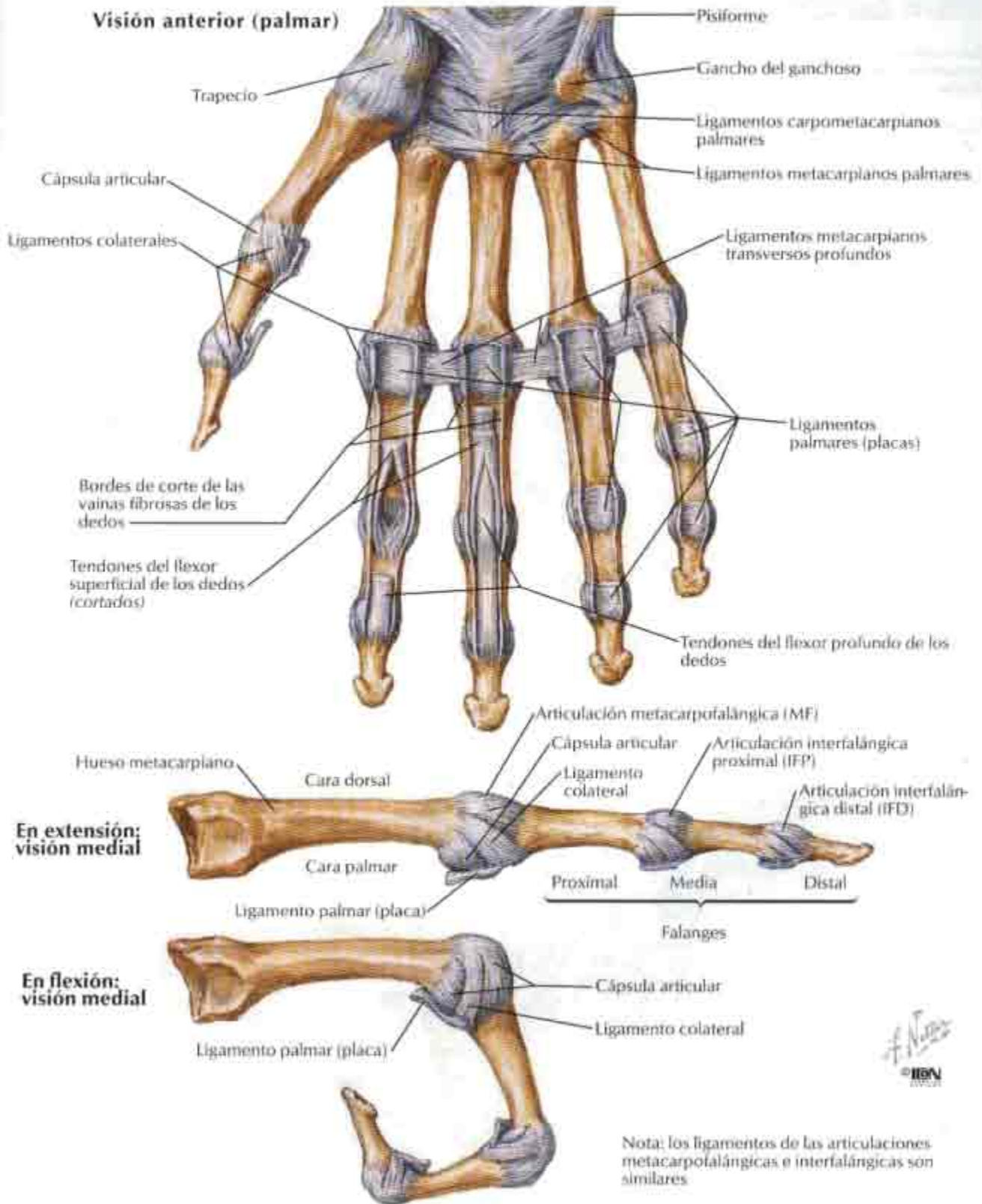
Sección coronal: visión dorsal



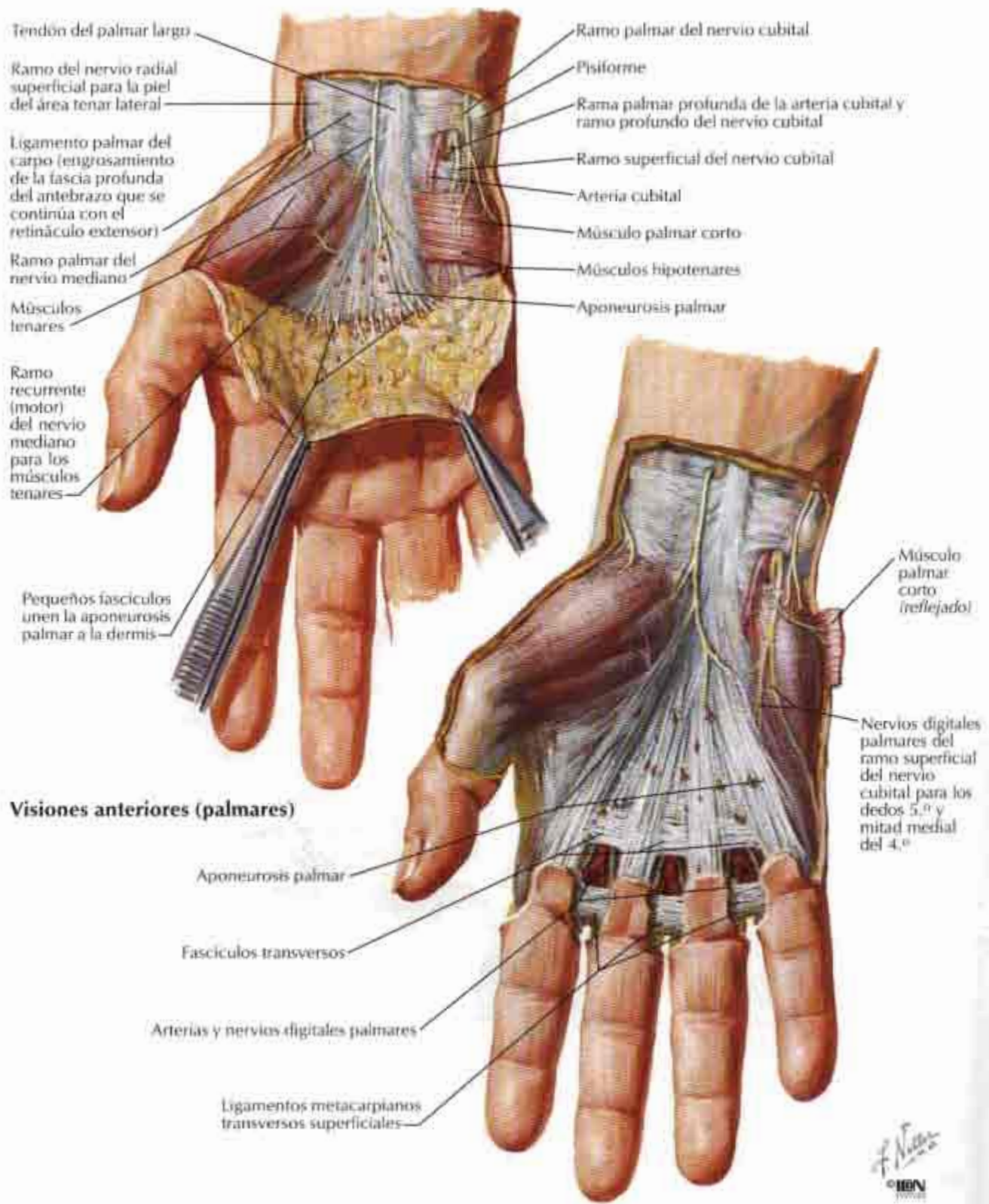
Huesos del carpo y mano



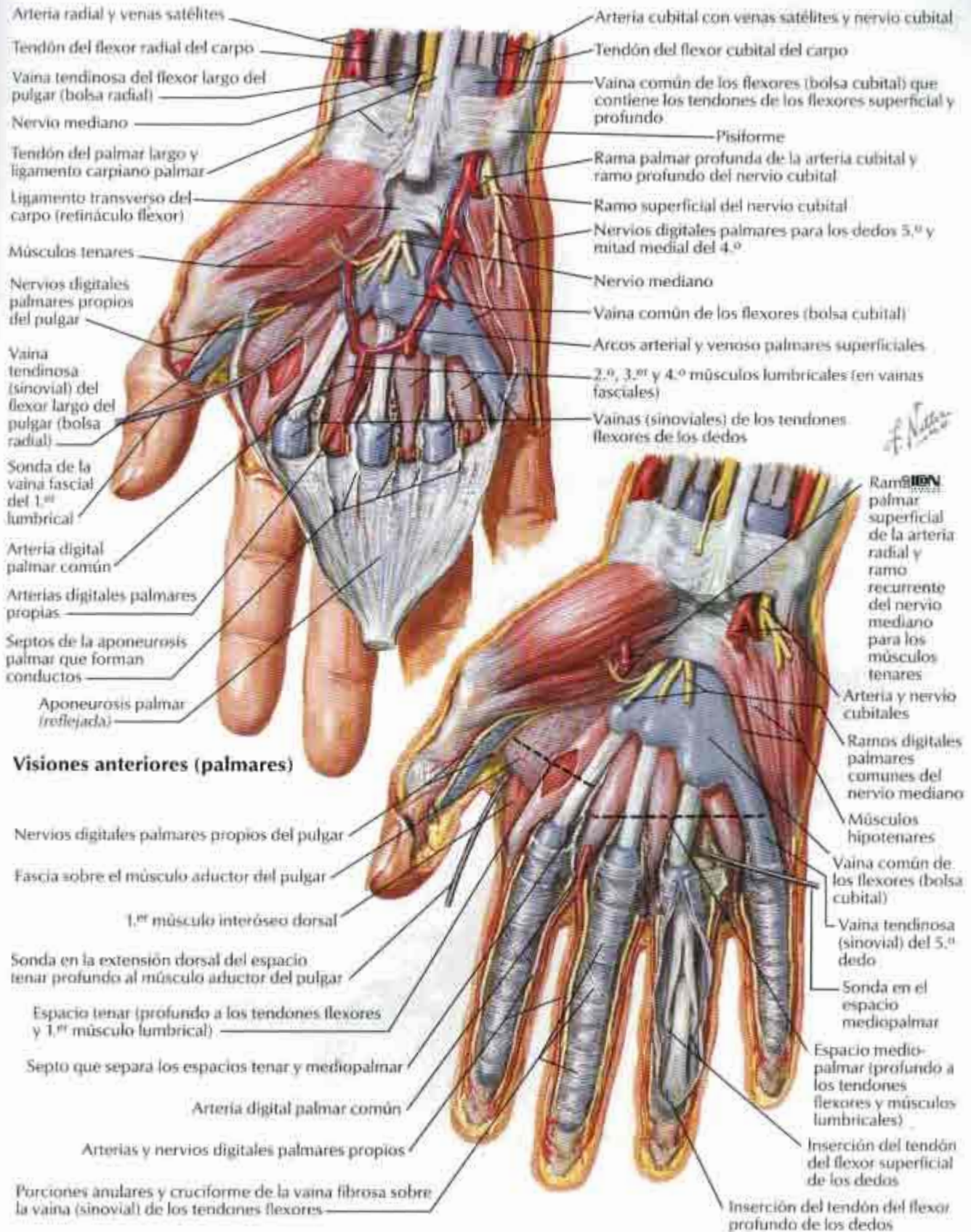
Ligamentos metacarpofalángicos e interfalángicos



Carpo y mano: disecciones palmares superficiales

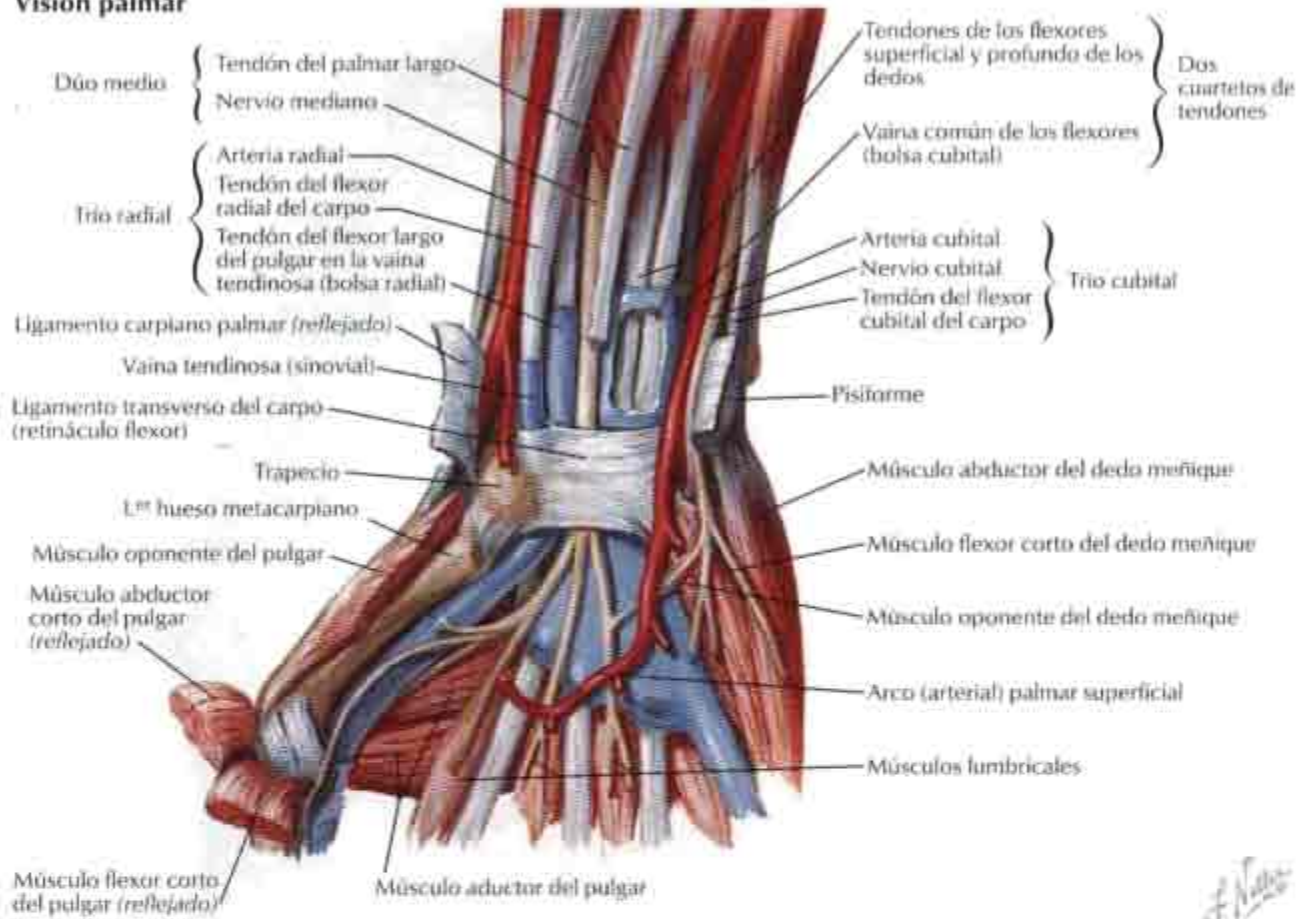


Carpo y mano: disecciones palmares profundas

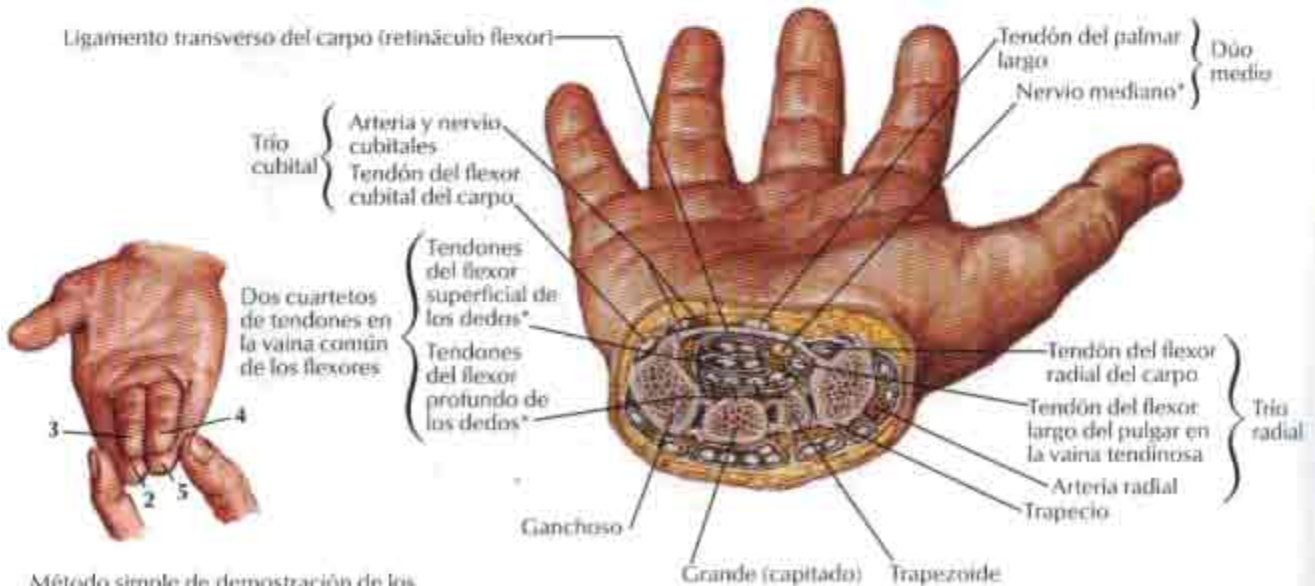


Tendones flexores, arterias y nervios en el carpo

Visión palmar



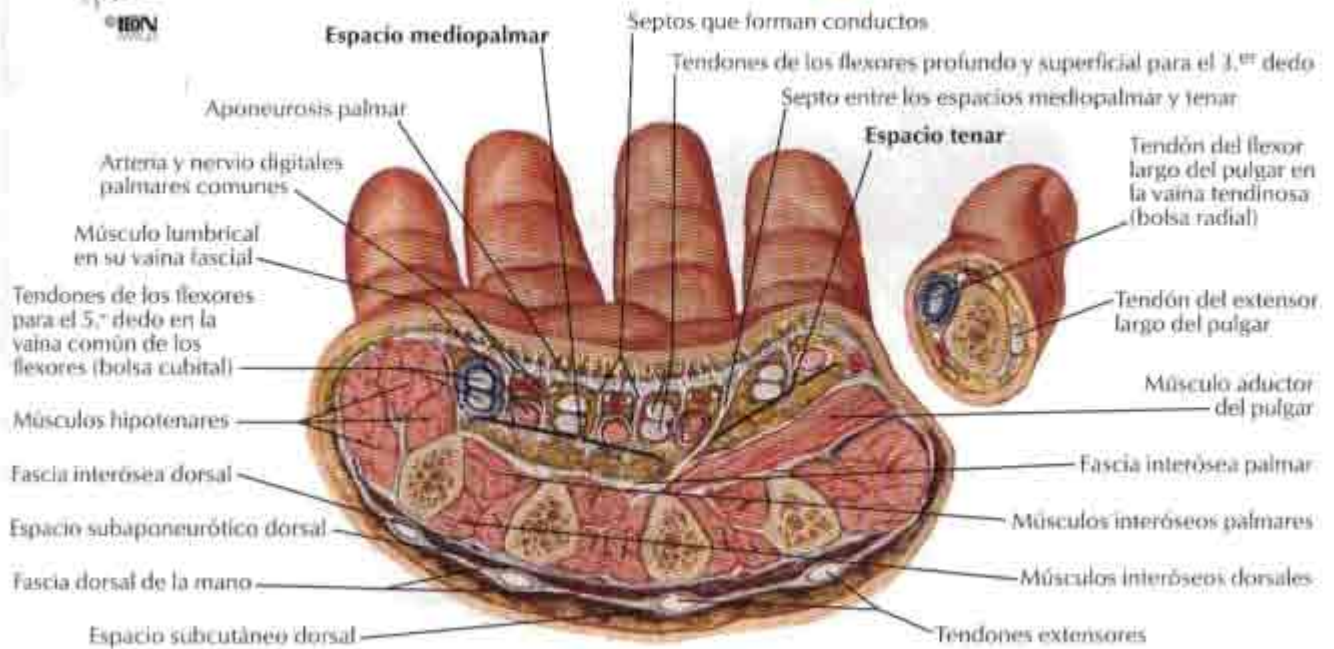
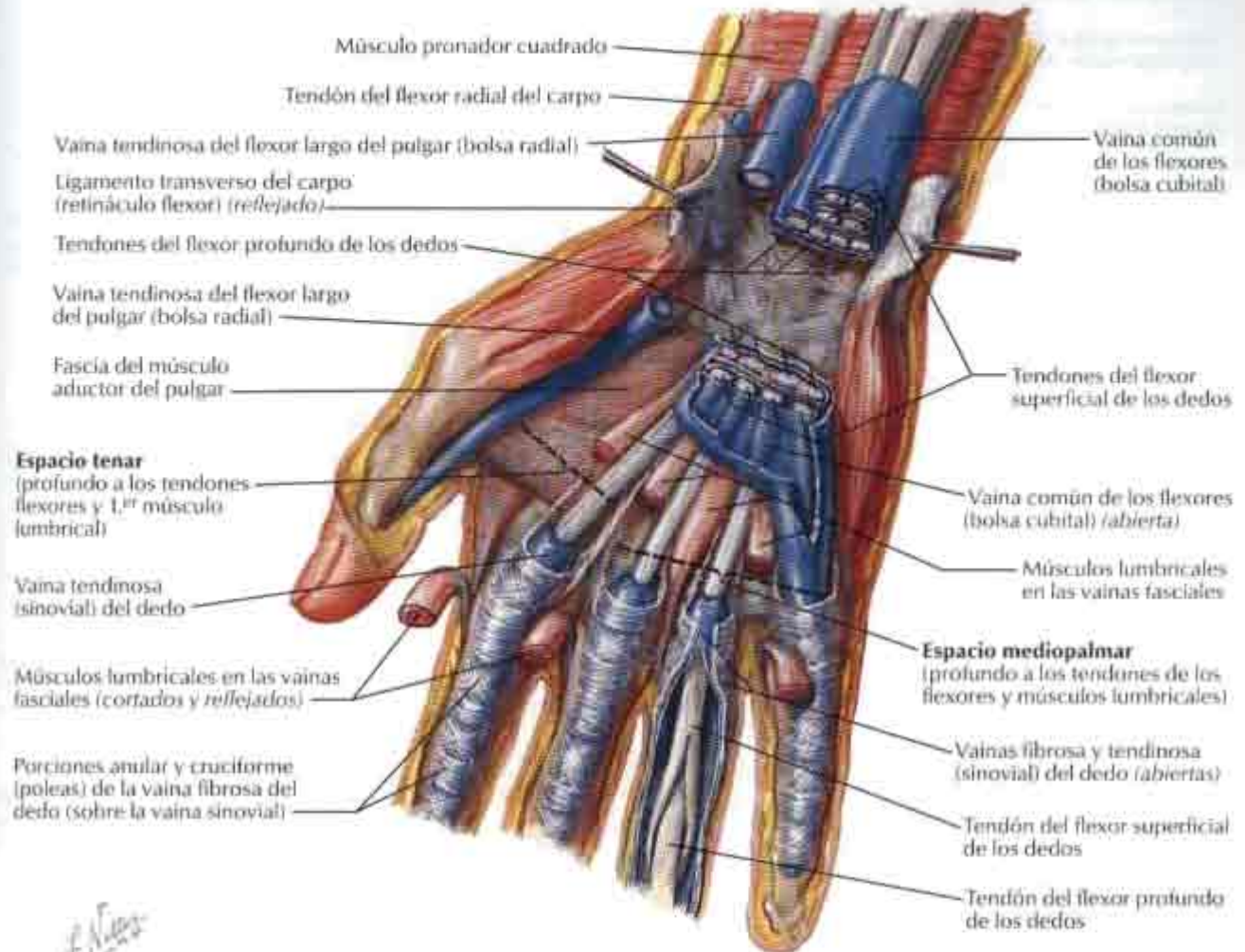
Sección transversal del carpo que muestra el túnel carpiano



Método simple de demostración de los cuatro tendones del flexor superficial de los dedos en el túnel carpiano

*Contenido del túnel carpiano

Bolsas, espacios y vainas tendinosas de la mano



Músculos lumbricales y bolsas, espacios y vainas: esquema

Disposición usual

Vaina tendinosa del flexor largo del pulgar (bolsa radial)

Vaina común de los flexores (bolsa cubital)

Espacio tenar

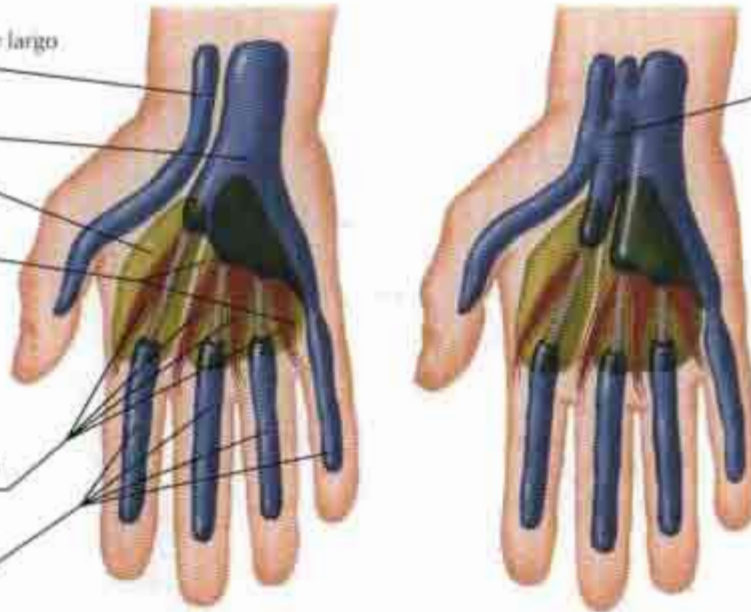
Espacio mediopalmar

Músculos lumbricales (en vainas fasciales)

Vainas tendinosas sinoviales de los dedos

Variación común

Bolsa intermedia (comunicación entre la vaina común de los flexores [bolsa cubital] y la vaina tendinosa del flexor largo del pulgar [bolsa radial])



F. Nolasco
© IEN

Músculos lumbricales: esquema

Tendones del flexor profundo de los dedos

1.^{er} y 2.^{er} músculos lumbricales (unipenniformes)

3.^{er} y 4.^{er} músculos lumbricales (bipenniformes)

Quiasma de Camper

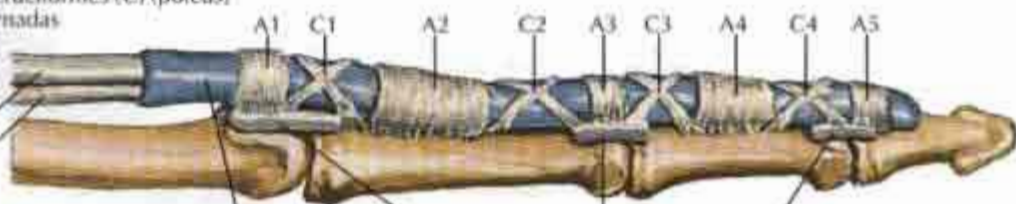
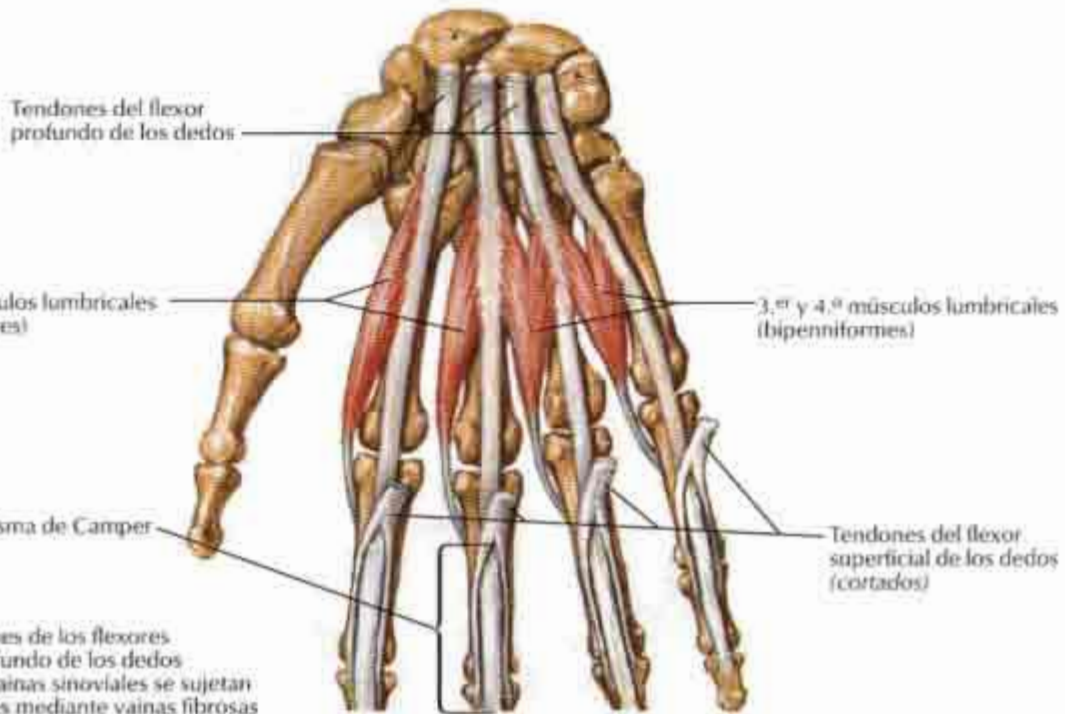
Tendones del flexor superficial de los dedos (cortados)

Nota: los tendones de los flexores superficial y profundo de los dedos recubiertos de vainas sinoviales se sujetan sobre las falanges mediante vainas fibrosas compuestas de fuertes porciones anulares (A) y porciones cruciformes (C) (poleas) más débiles alternadas

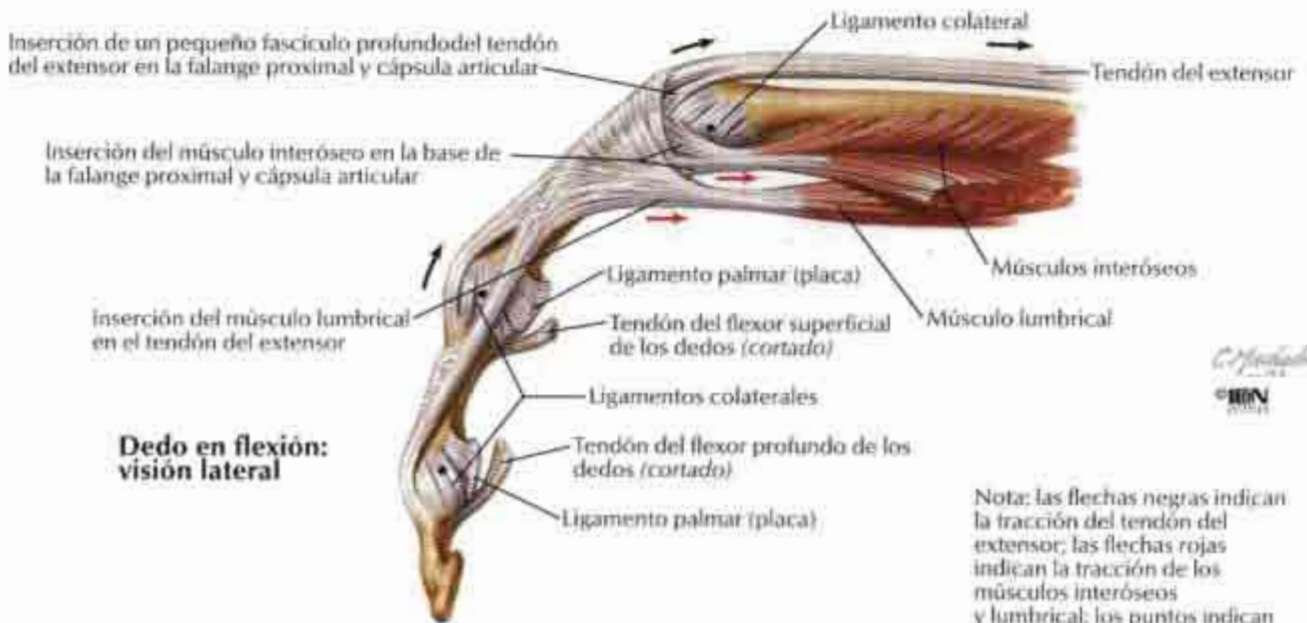
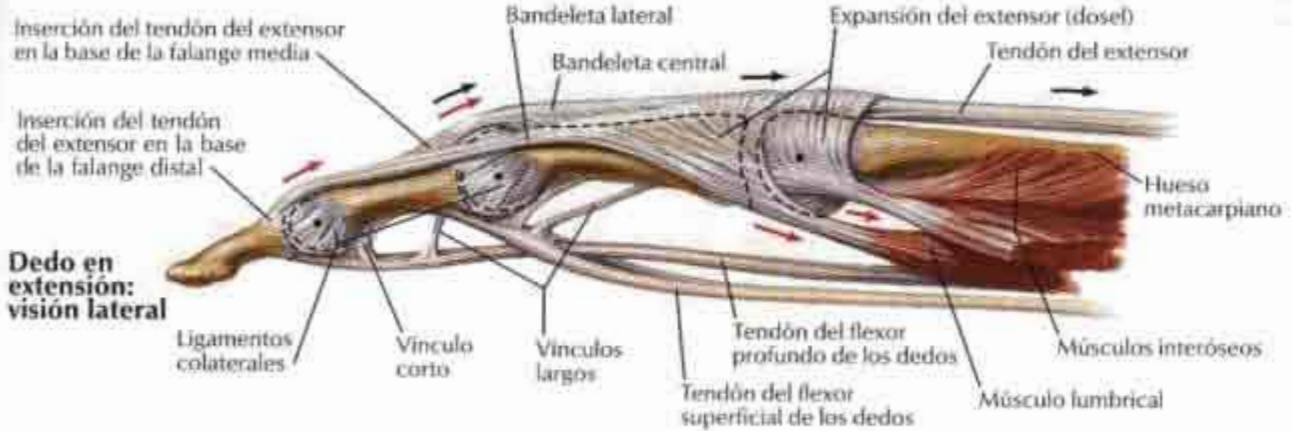
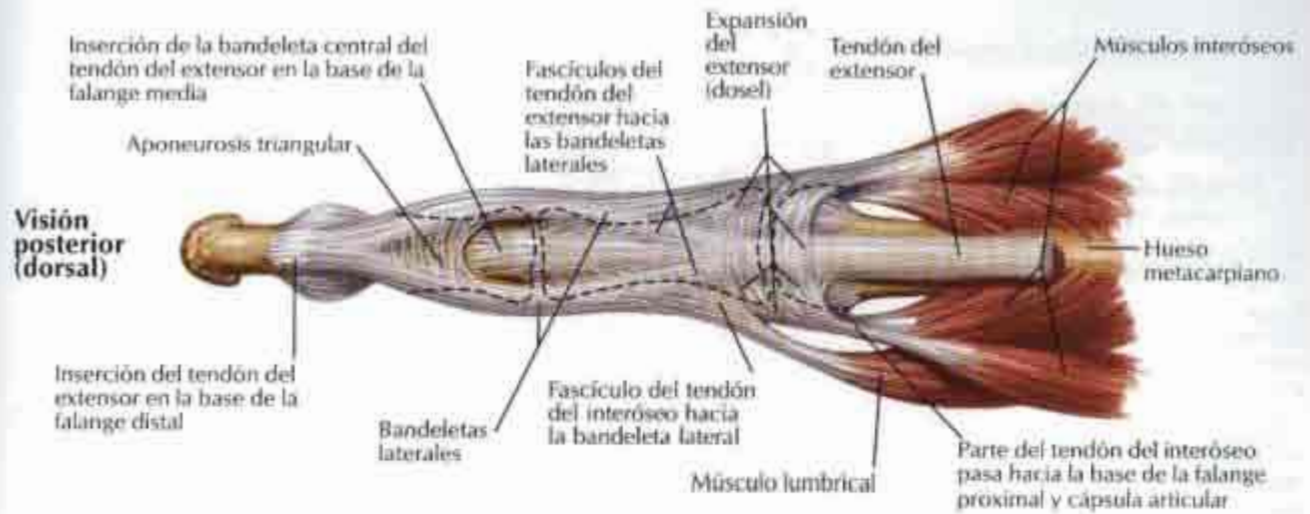
Tendones de los músculos flexor superficial y Flexor profundo de los dedos

Vaina tendinosa (sinovial)

Ligamentos (placas) palmares

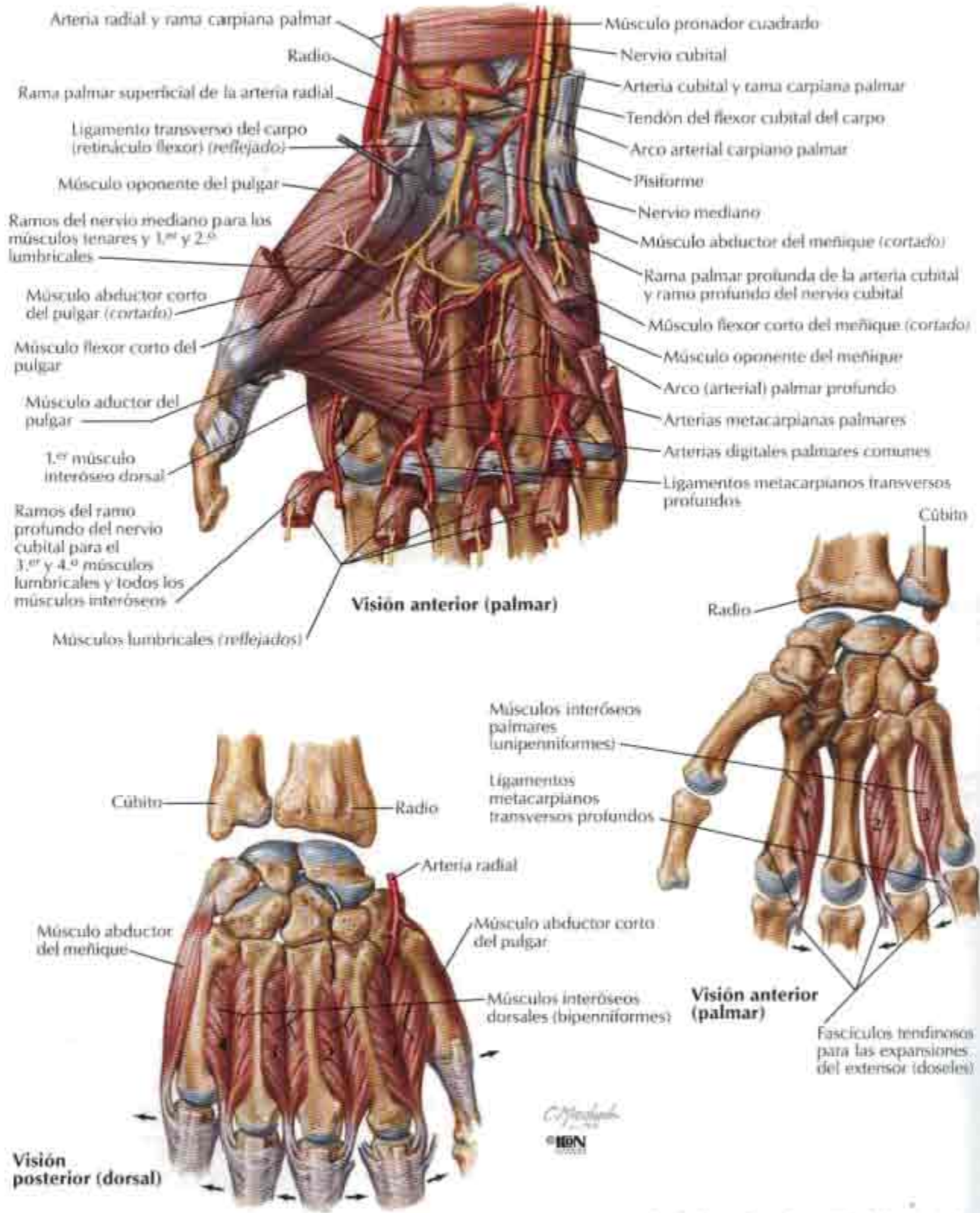


Tendones flexores y extensores en los dedos



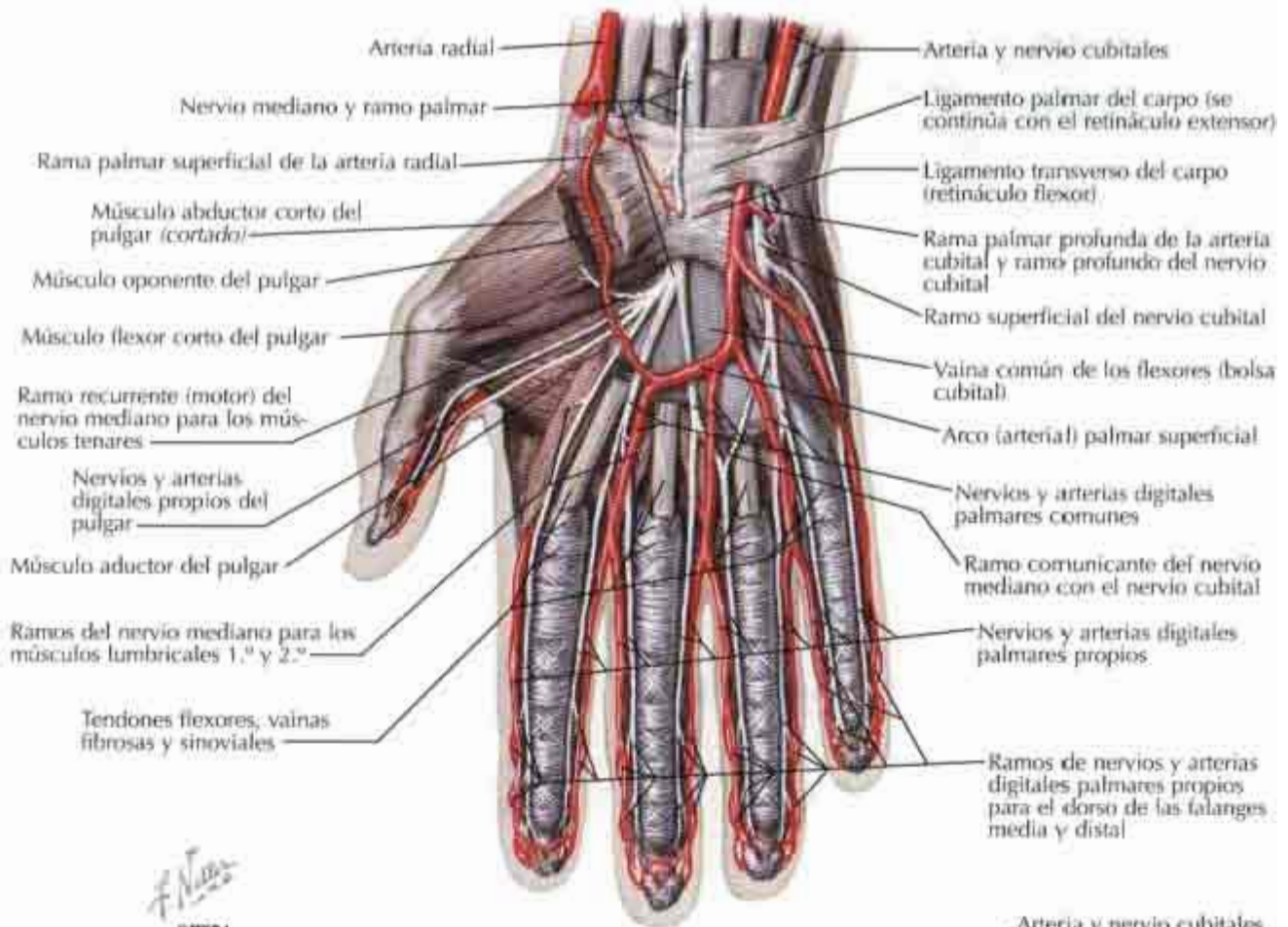
Nota: las flechas negras indican la tracción del tendón del extensor; las flechas rojas indican la tracción de los músculos interóseos y lumbrical; los puntos indican el centro de rotación de las articulaciones

Músculos intrínsecos de la mano

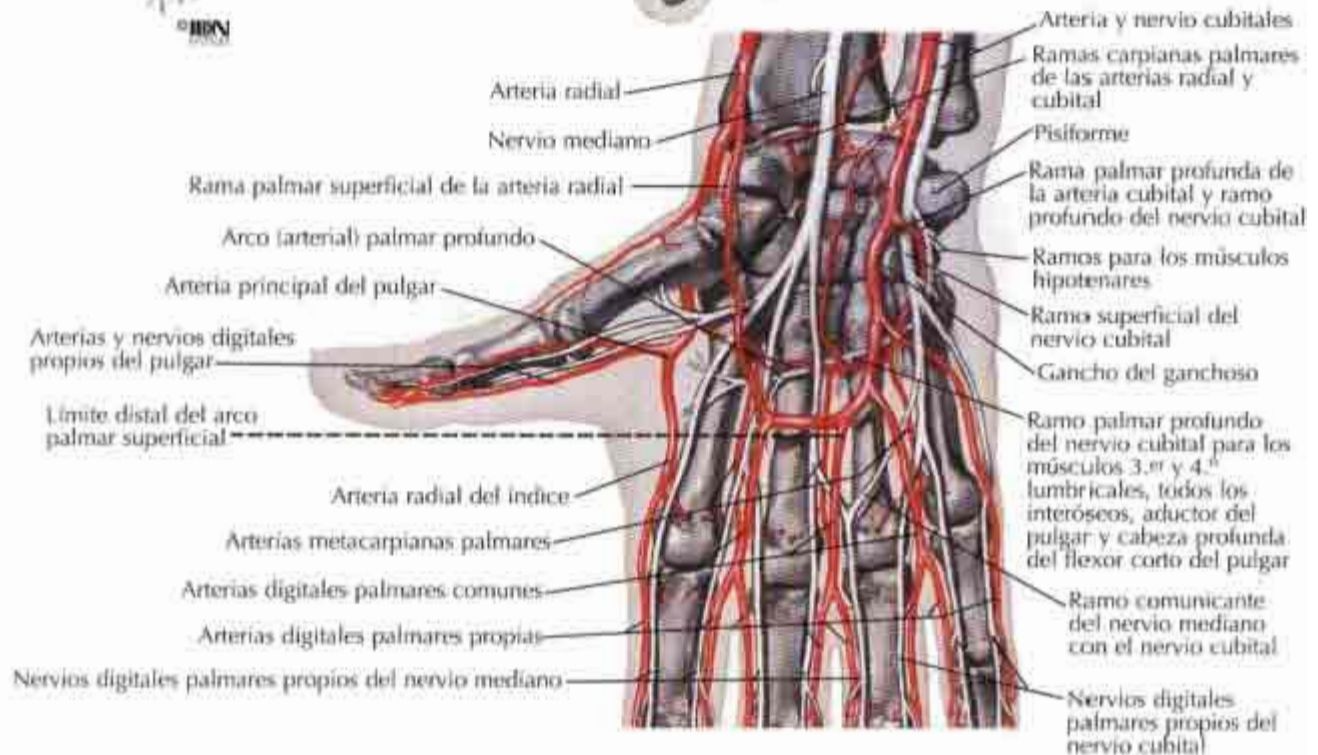


Nota: las flechas indican la acción de los músculos

Arterias y nervios de la mano: visiones palmares

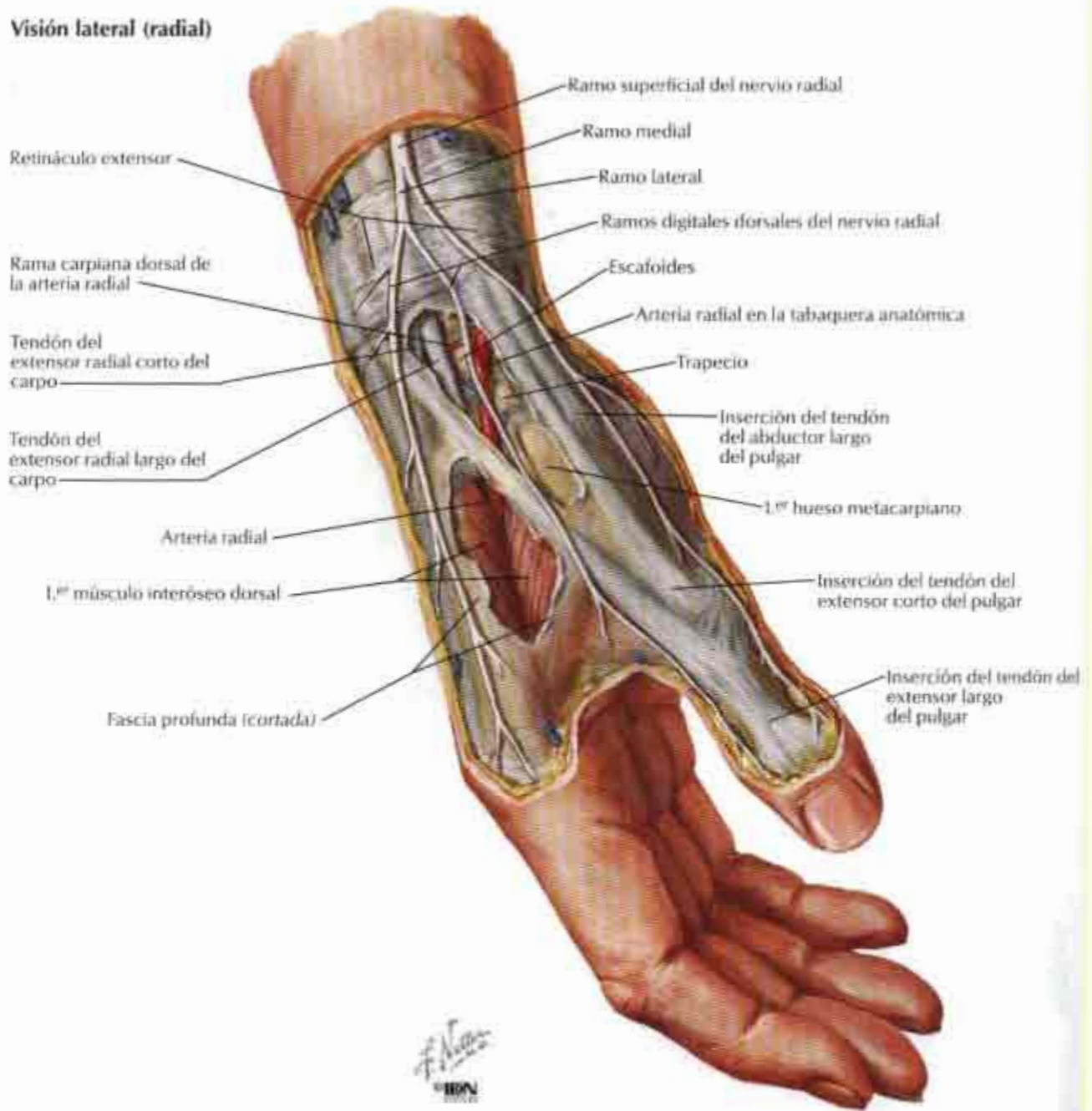


F. Navarro
© IBBN



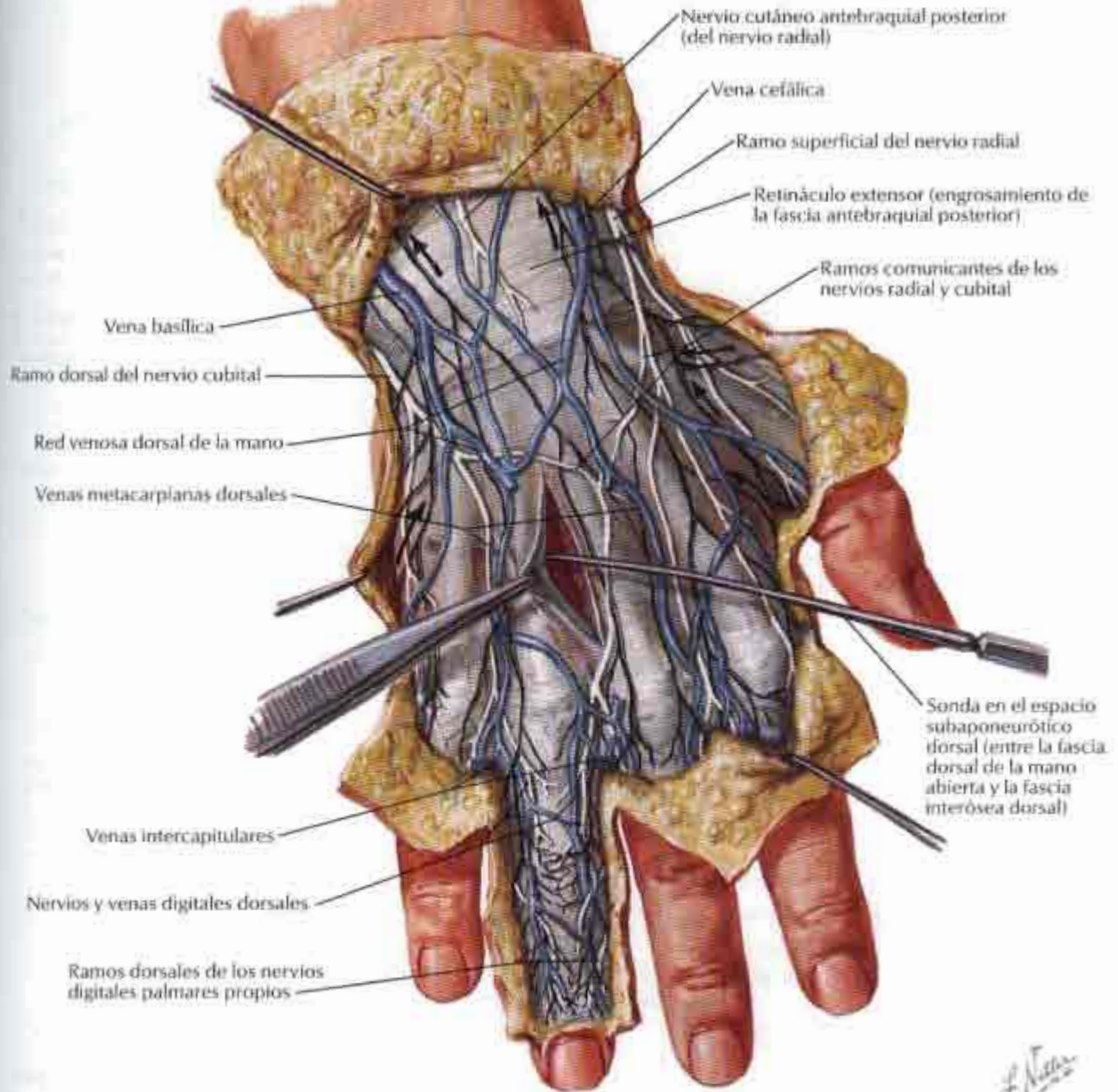
Carpo y mano: disección radial superficial

Visión lateral (radial)



Carpo y mano: disección dorsal superficial

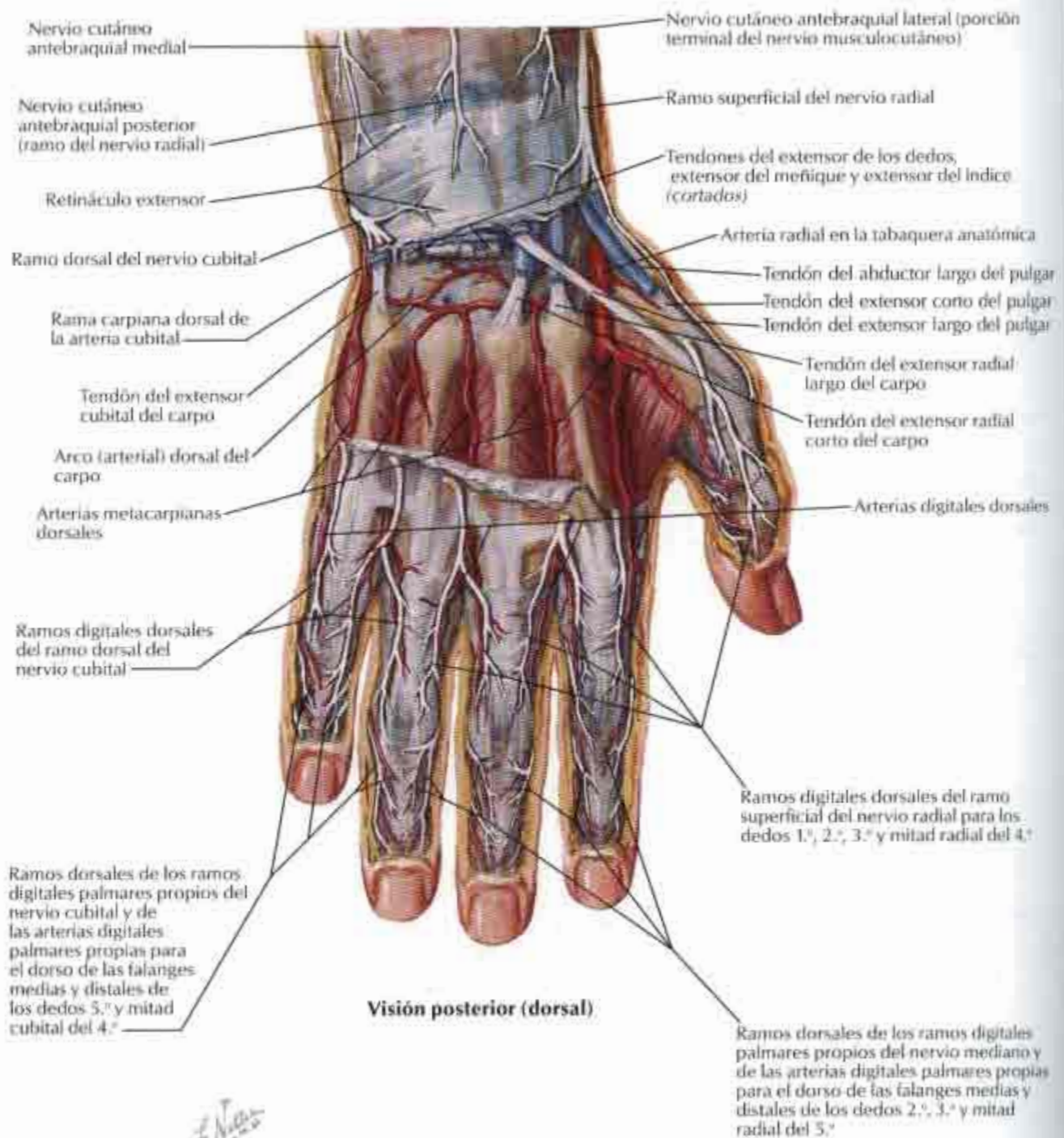
Visión posterior (dorsal)



Nota: las vías linfáticas se muestran en negro; las flechas indican la dirección de drenaje

F. Netter
M.D.

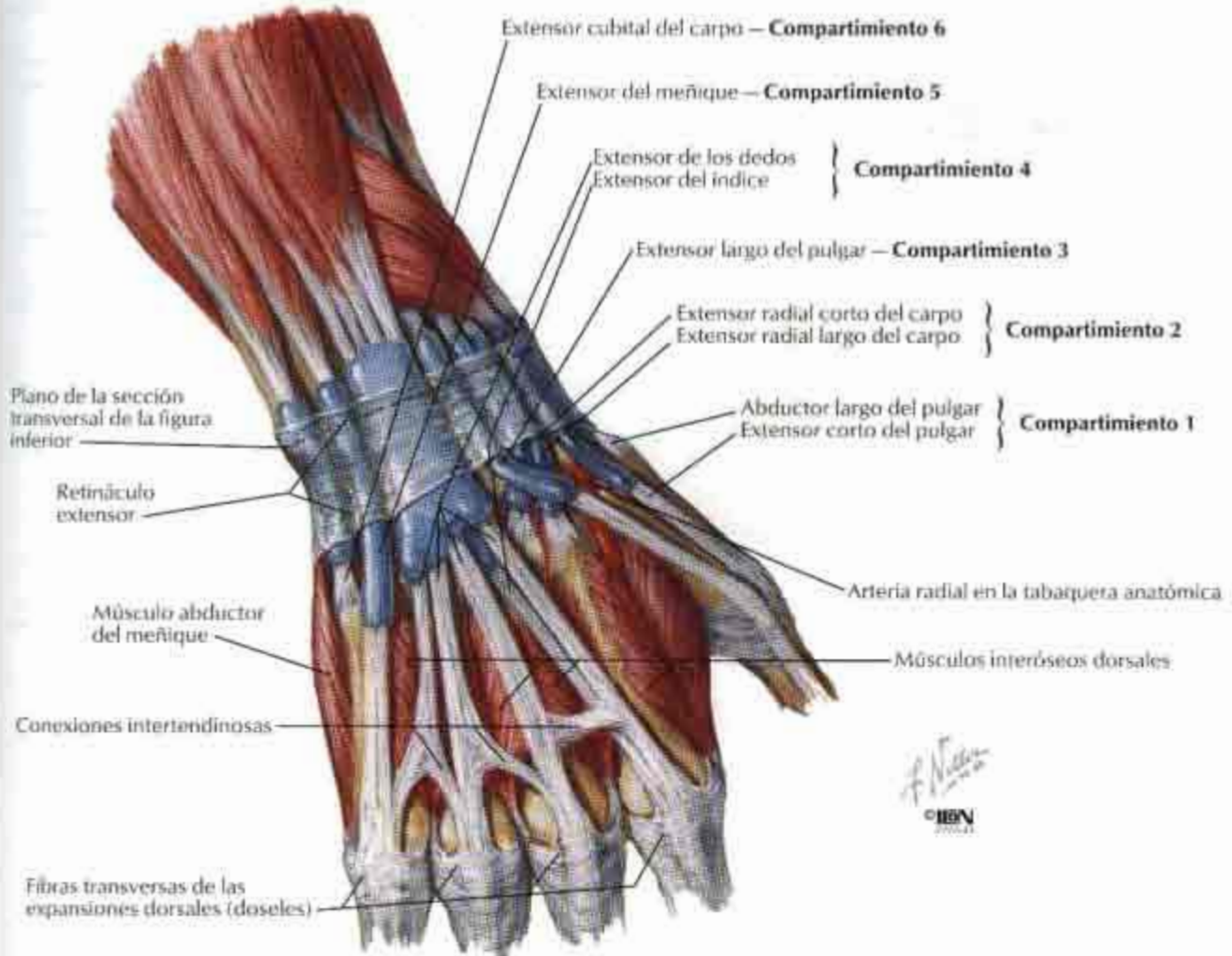
Carpo y mano: disección dorsal profunda



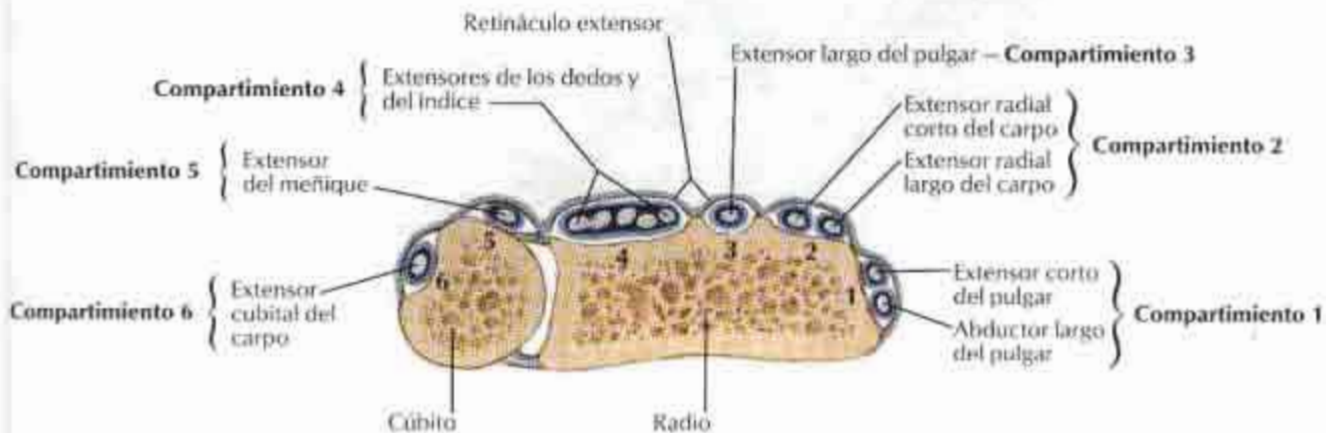
F. Netter
© IBN

Tendones de los extensores del carpo

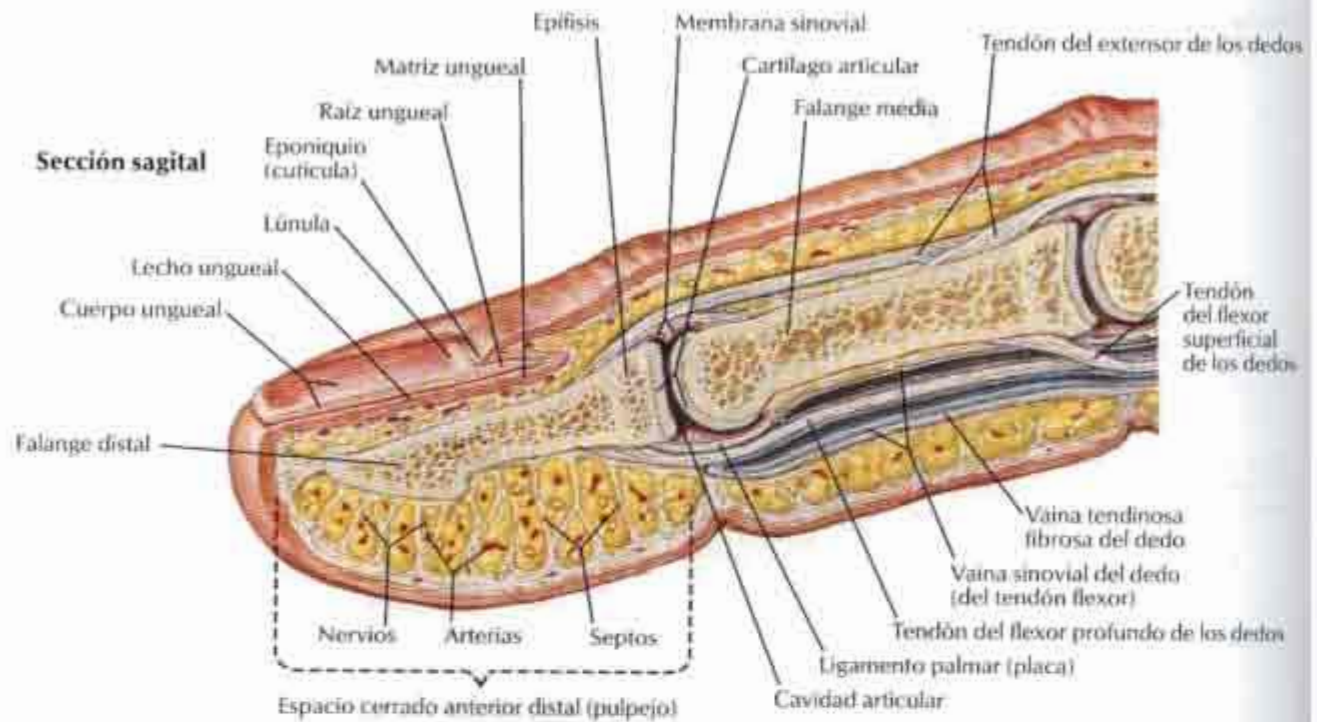
Visión posterior (dorsal)



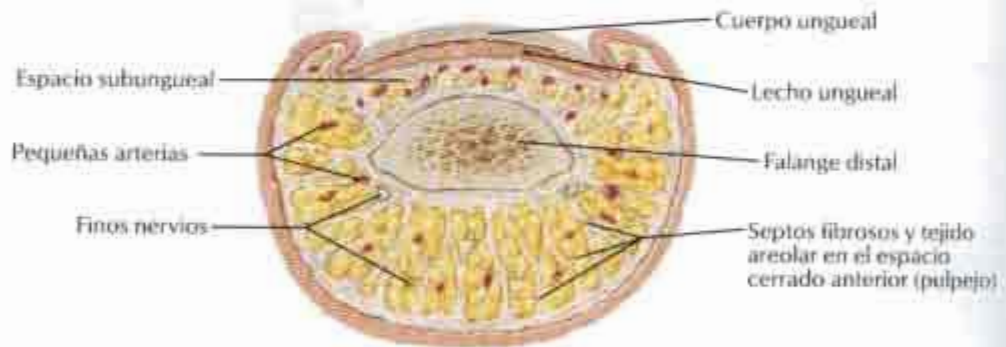
Sección transversal de la porción más distal del antebrazo



Dedos

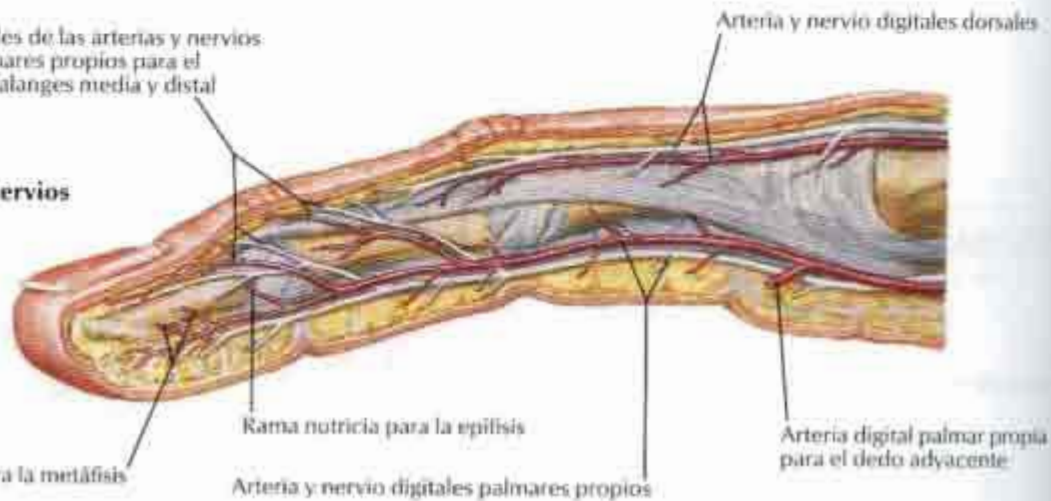


Sección transversal a través de la falange distal



Ramos dorsales de las arterias y nervios digitales palmares propios para el dorso de las falanges media y distal

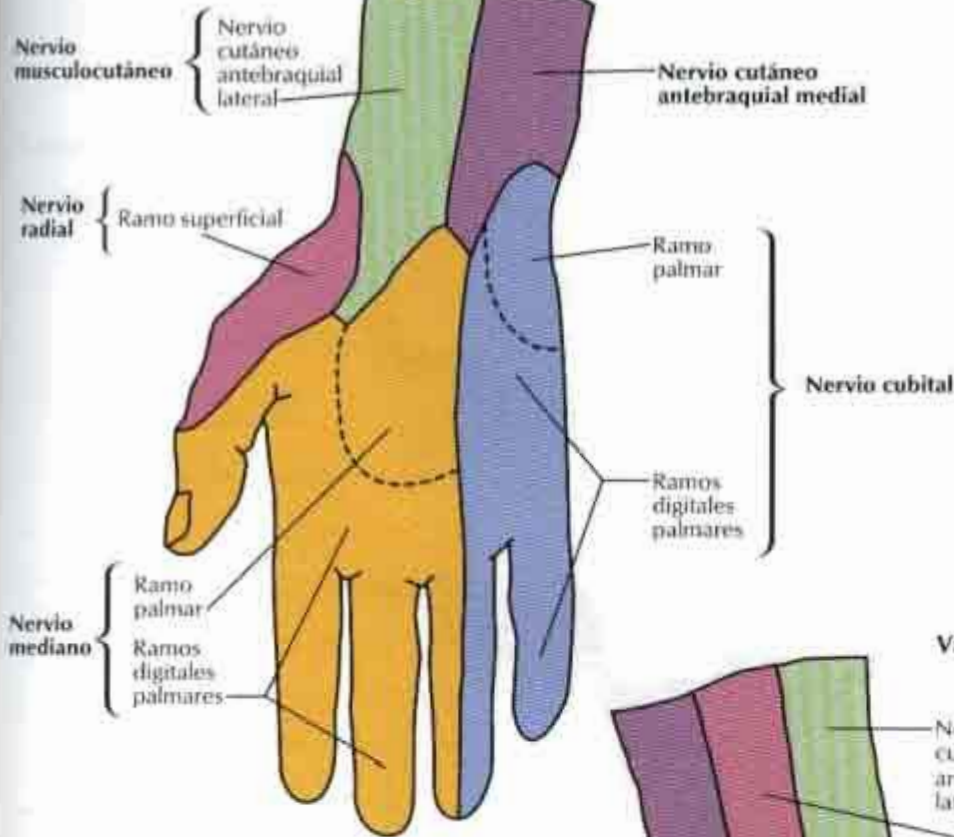
Arterias y nervios



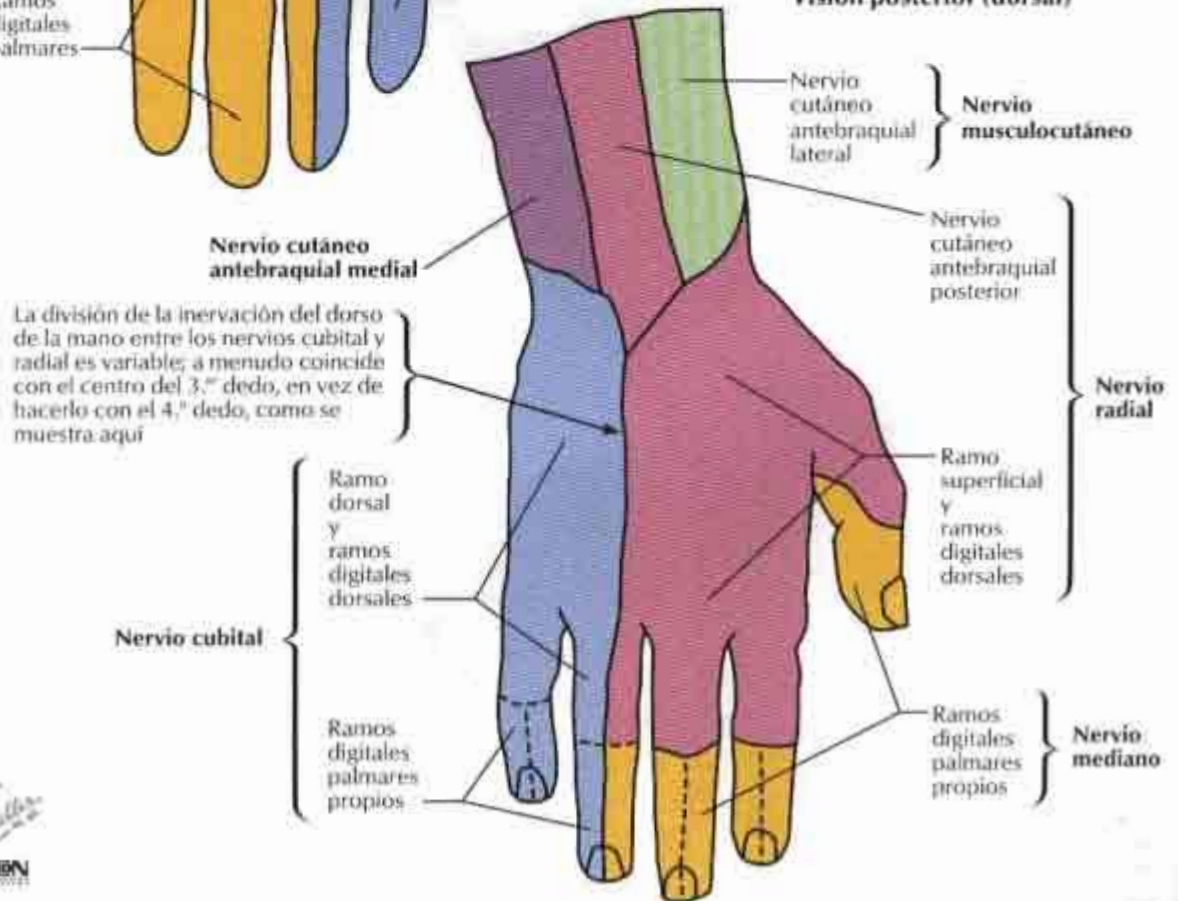
F. N.
 ION

Inervación cutánea del carpo y mano

Visión anterior (palmar)



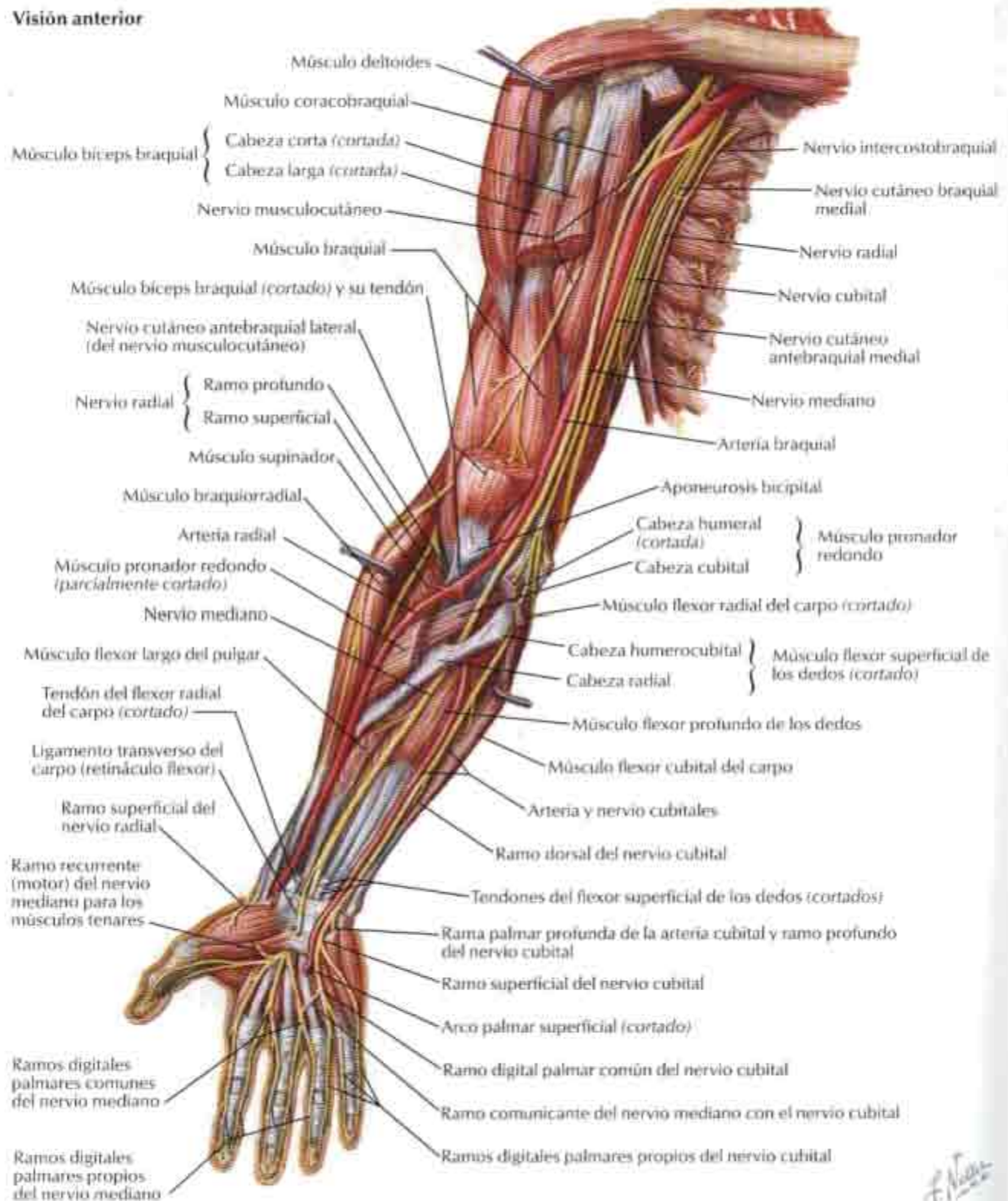
Visión posterior (dorsal)



F. Nolasco
© IBN

Arterias y nervios del miembro superior

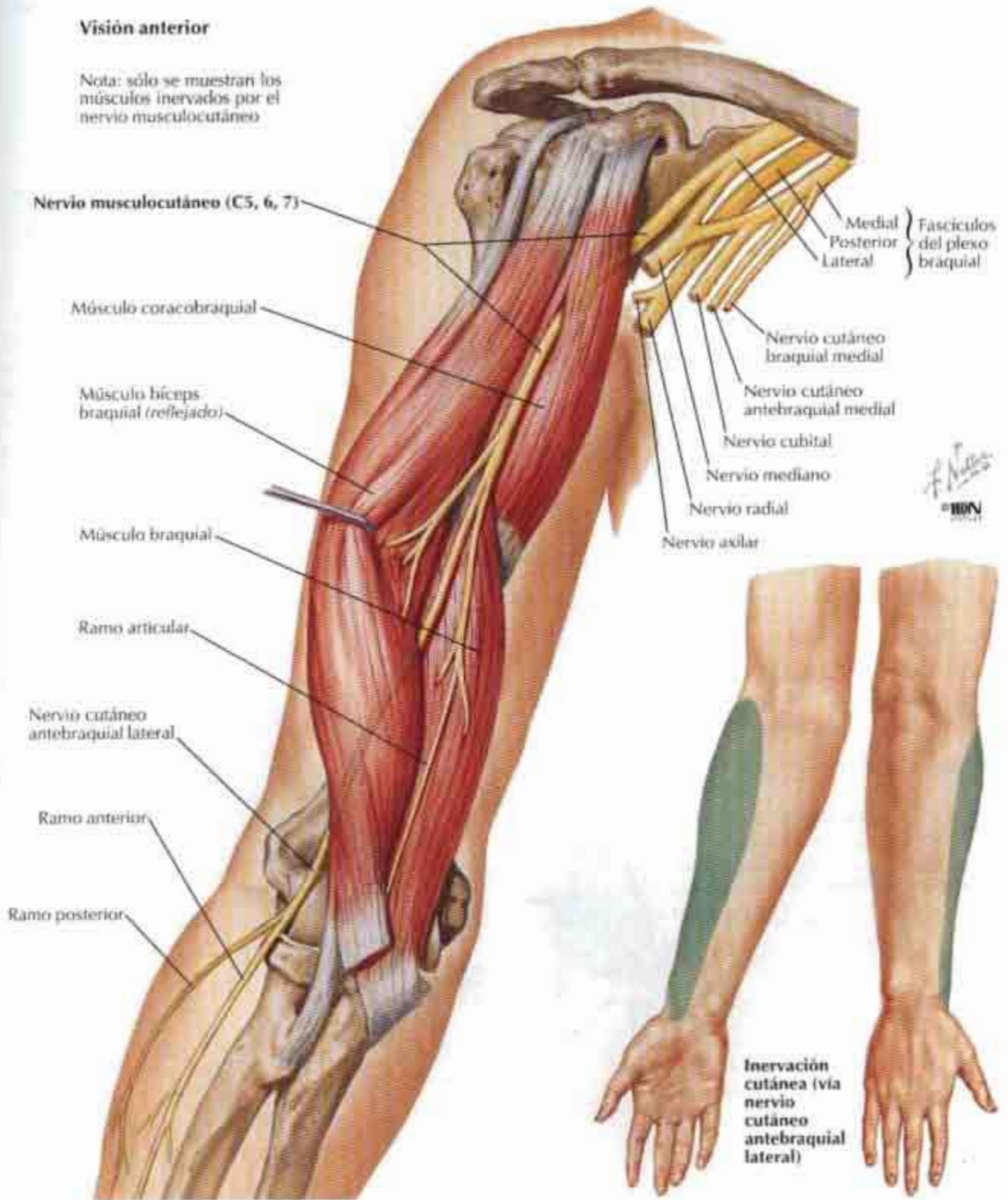
Visión anterior



F. Netter
 MD
 © 1989

Visión anterior

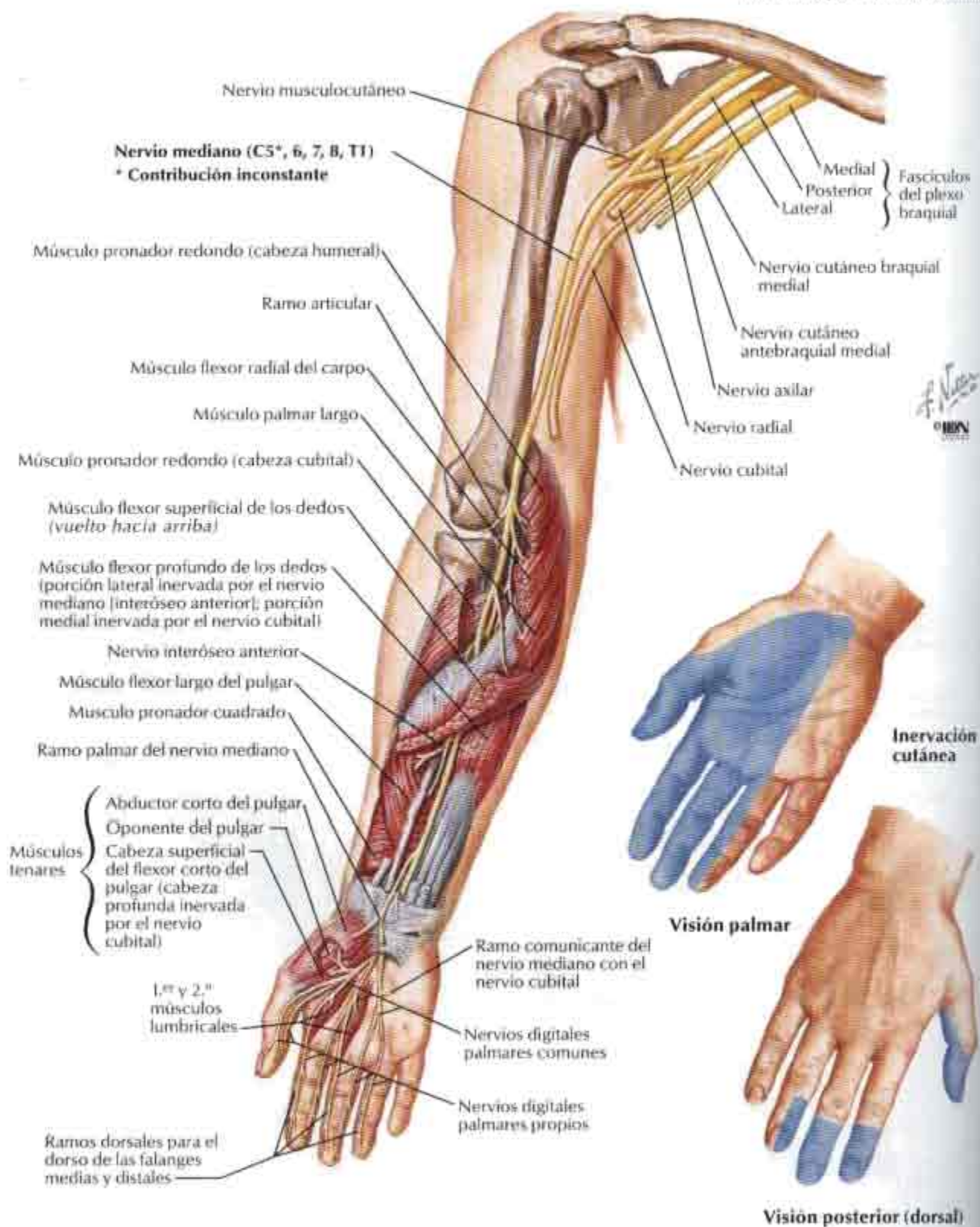
Nota: sólo se muestran los músculos inervados por el nervio musculocutáneo



Nervio mediano

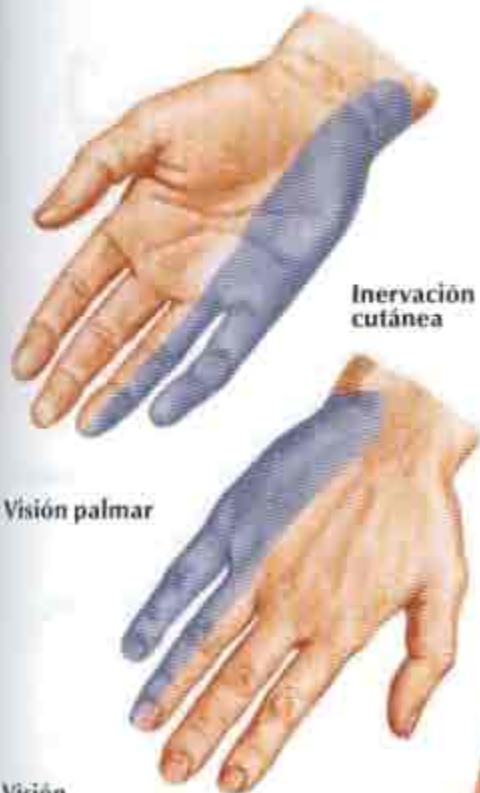Visión anterior

Nota: sólo se muestran los músculos inervados por el nervio mediano.



Visión anterior

Nota: sólo se muestran los músculos inervados por el nervio cubital



Inervación cutánea

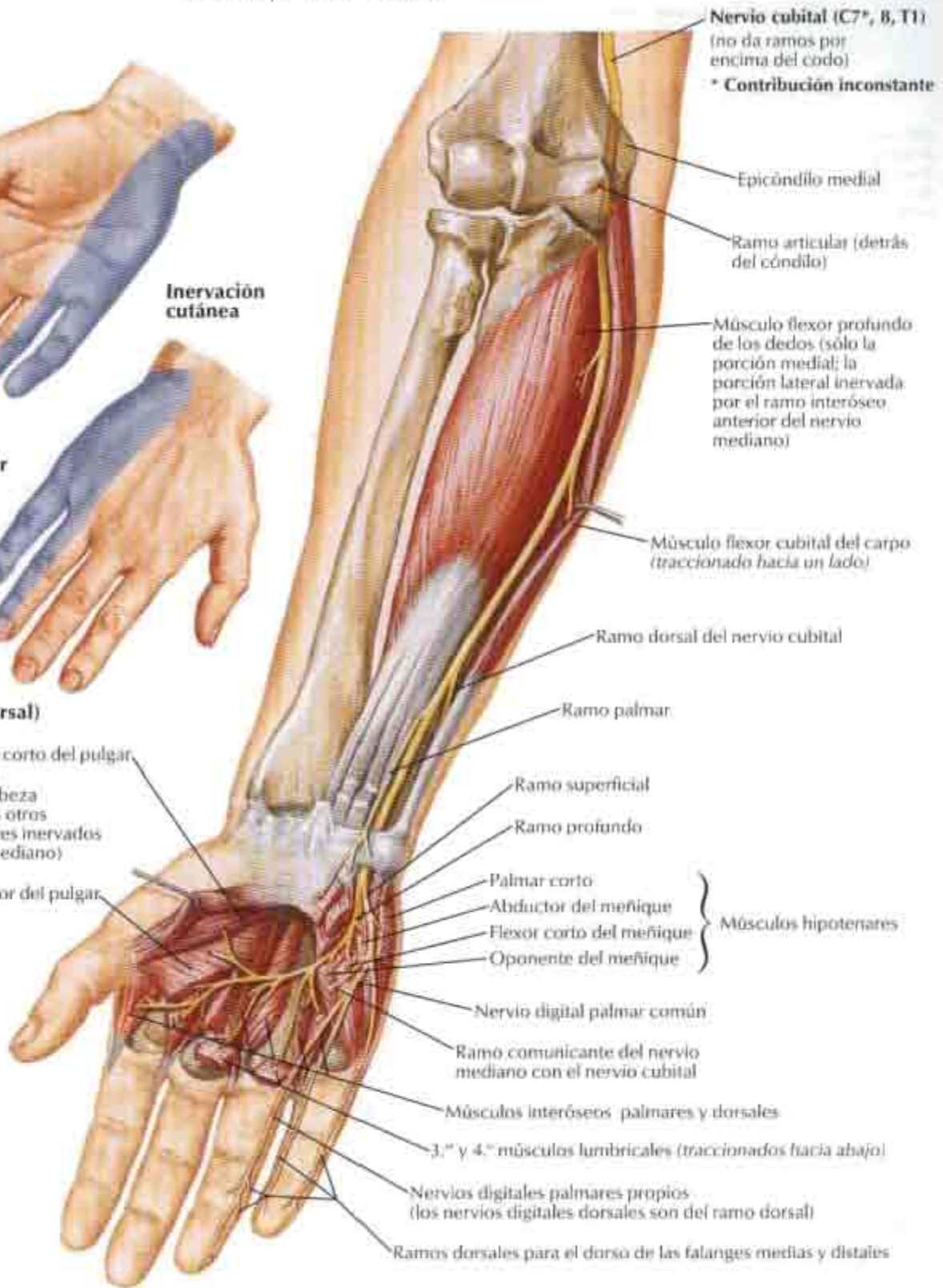
Visión palmar

Visión posterior (dorsal)

Músculo flexor corto del pulgar (sólo la cabeza profunda; la cabeza superficial y los otros músculos tenares inervados por el nervio mediano)

Músculo aductor del pulgar

Músculo aductor del pulgar



Nervio cubital (C7*, 8, T1)
(no da ramos por encima del codo)
* **Contribución inconstante**

Epicóndilo medial

Ramo articular (detrás del cóndilo)

Músculo flexor profundo de los dedos (sólo la porción medial; la porción lateral inervada por el ramo interóseo anterior del nervio mediano)

Músculo flexor cubital del carpo (traccionado hacia un lado)

Ramo dorsal del nervio cubital

Ramo palmar

Ramo superficial

Ramo profundo

Palmar corto

Abductor del meñique

Flexor corto del meñique

Oponente del meñique

Músculos hipotenares

Nervio digital palmar común

Ramo comunicante del nervio mediano con el nervio cubital

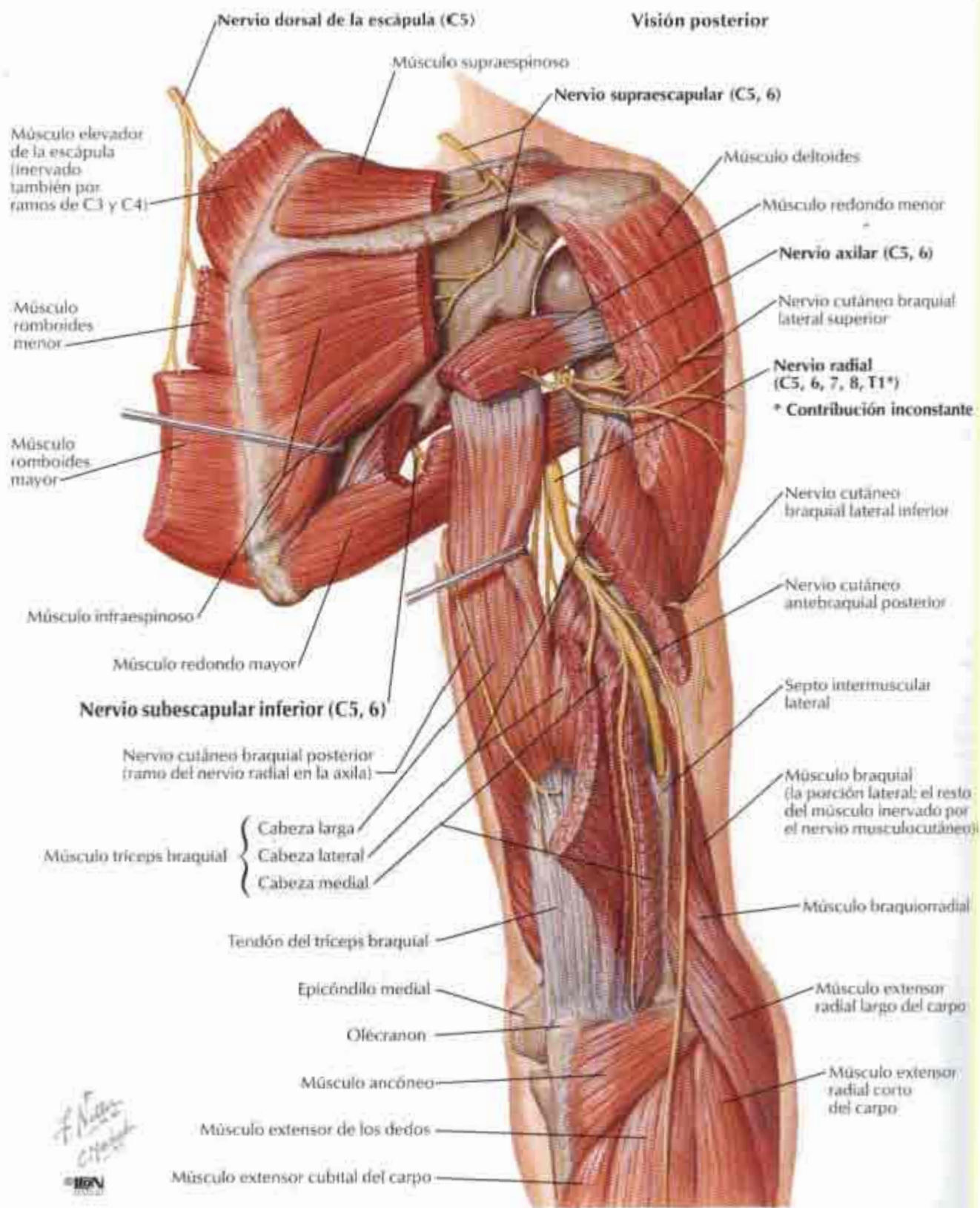
Músculos interóseos palmares y dorsales

3.º y 4.º músculos lumbricales (traccionados hacia abajo)

Nervios digitales palmares propios (los nervios digitales dorsales son del ramo dorsal)

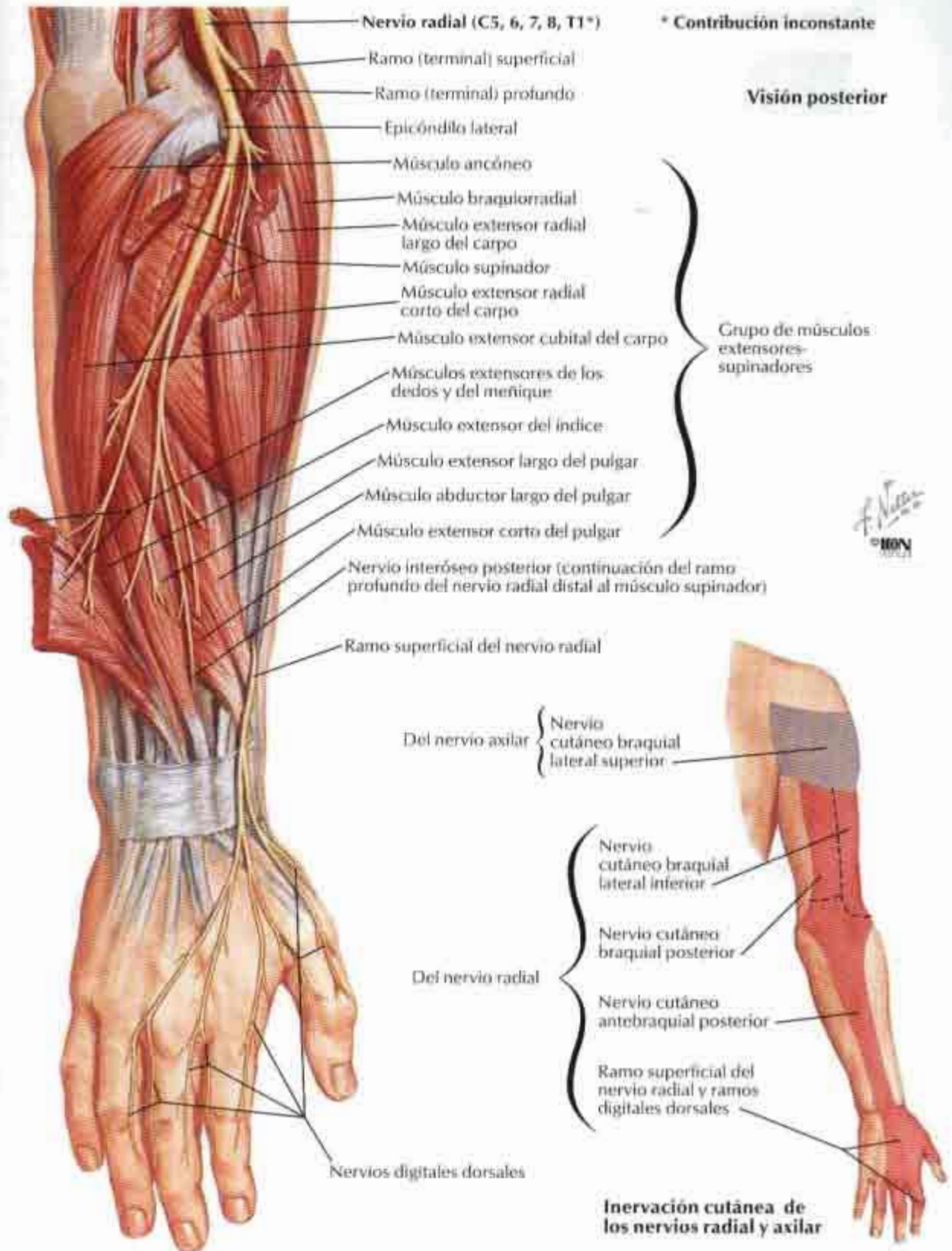
Ramos dorsales para el dorso de las falanges medias y distales

Nervio radial en el brazo y nervios posteriores del hombro

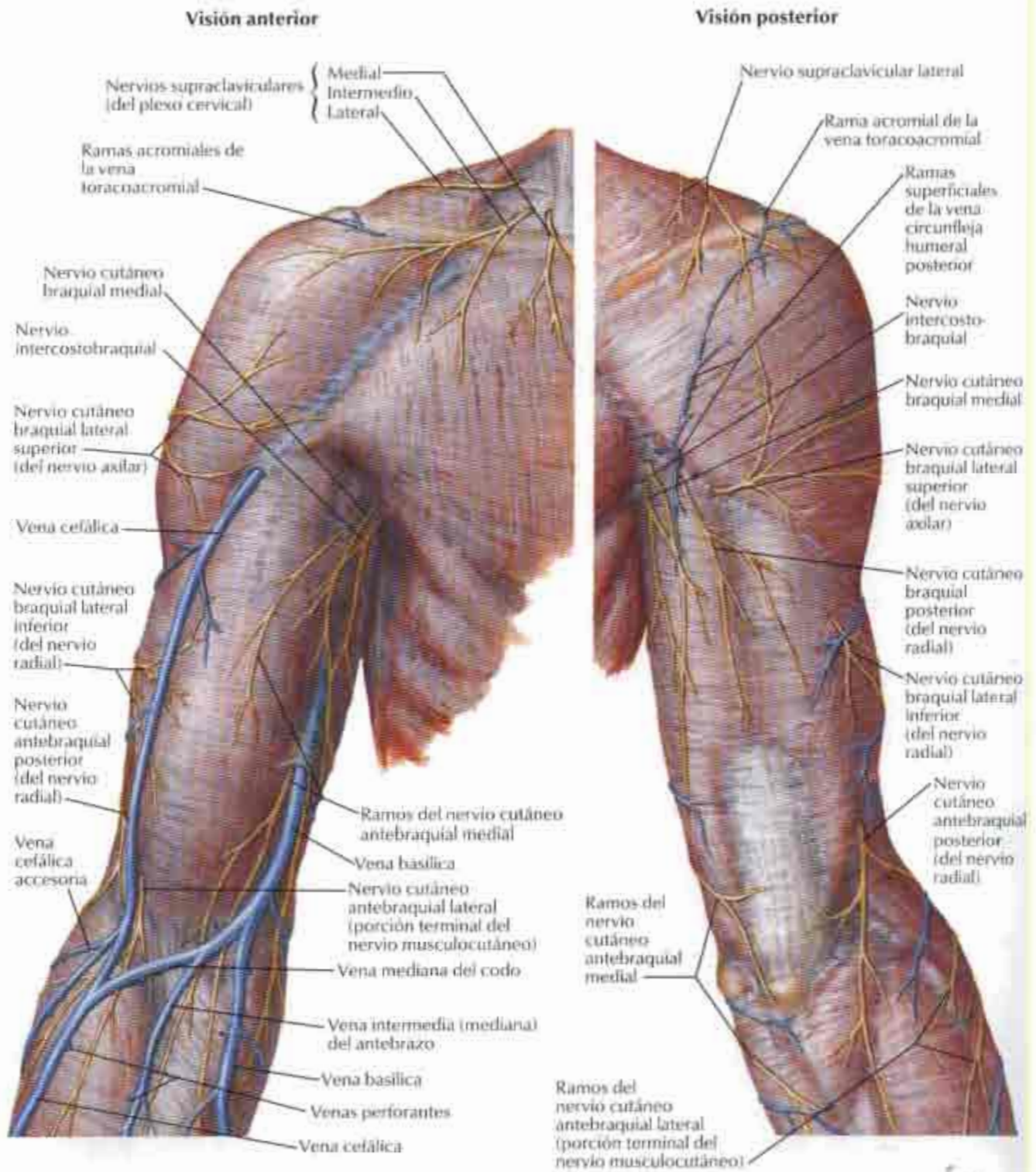


Nervio radial en el antebrazo

VEASE TAMBIÉN LÁMINA 436



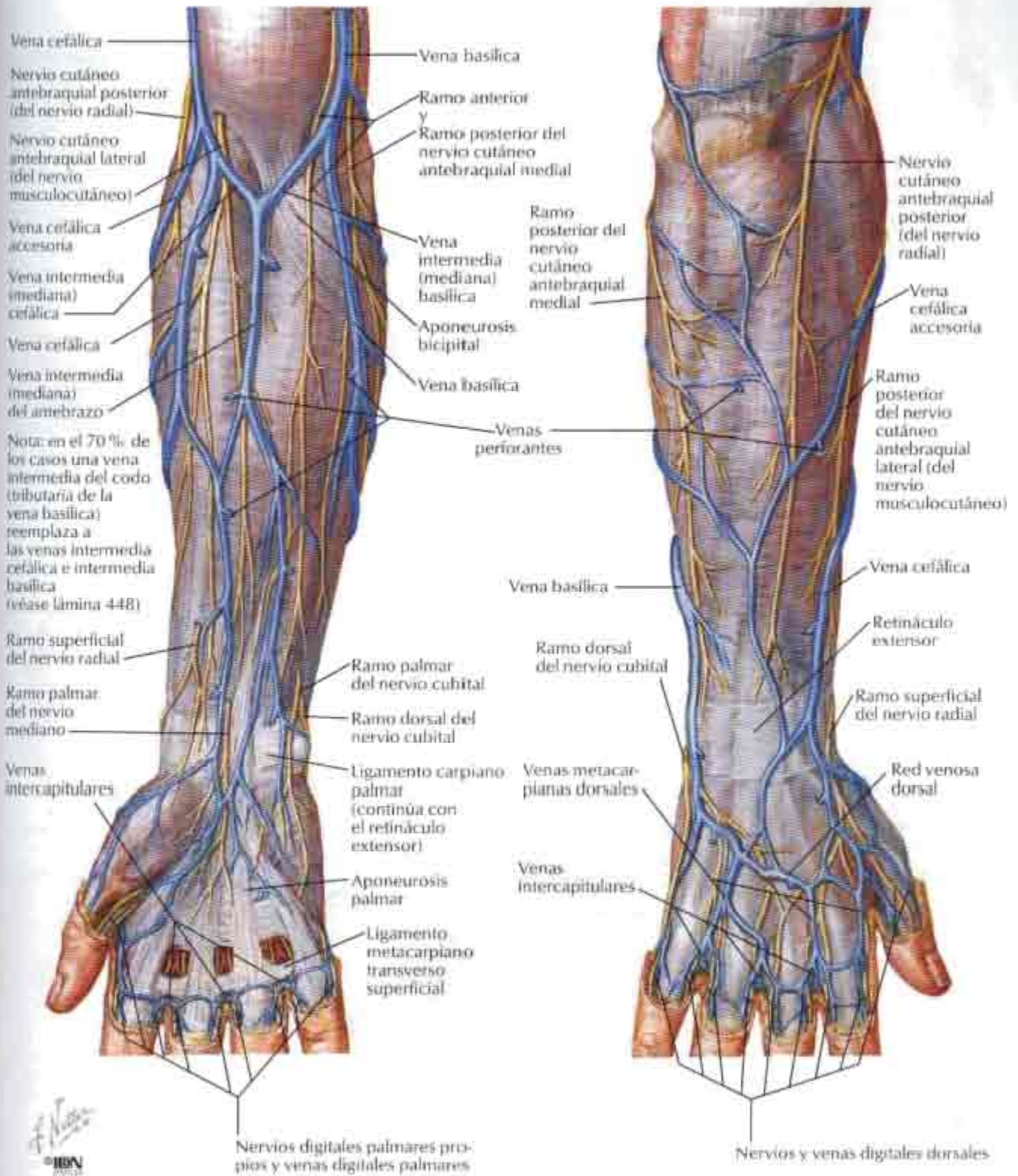
Nervios cutáneos y venas superficiales del hombro y brazo



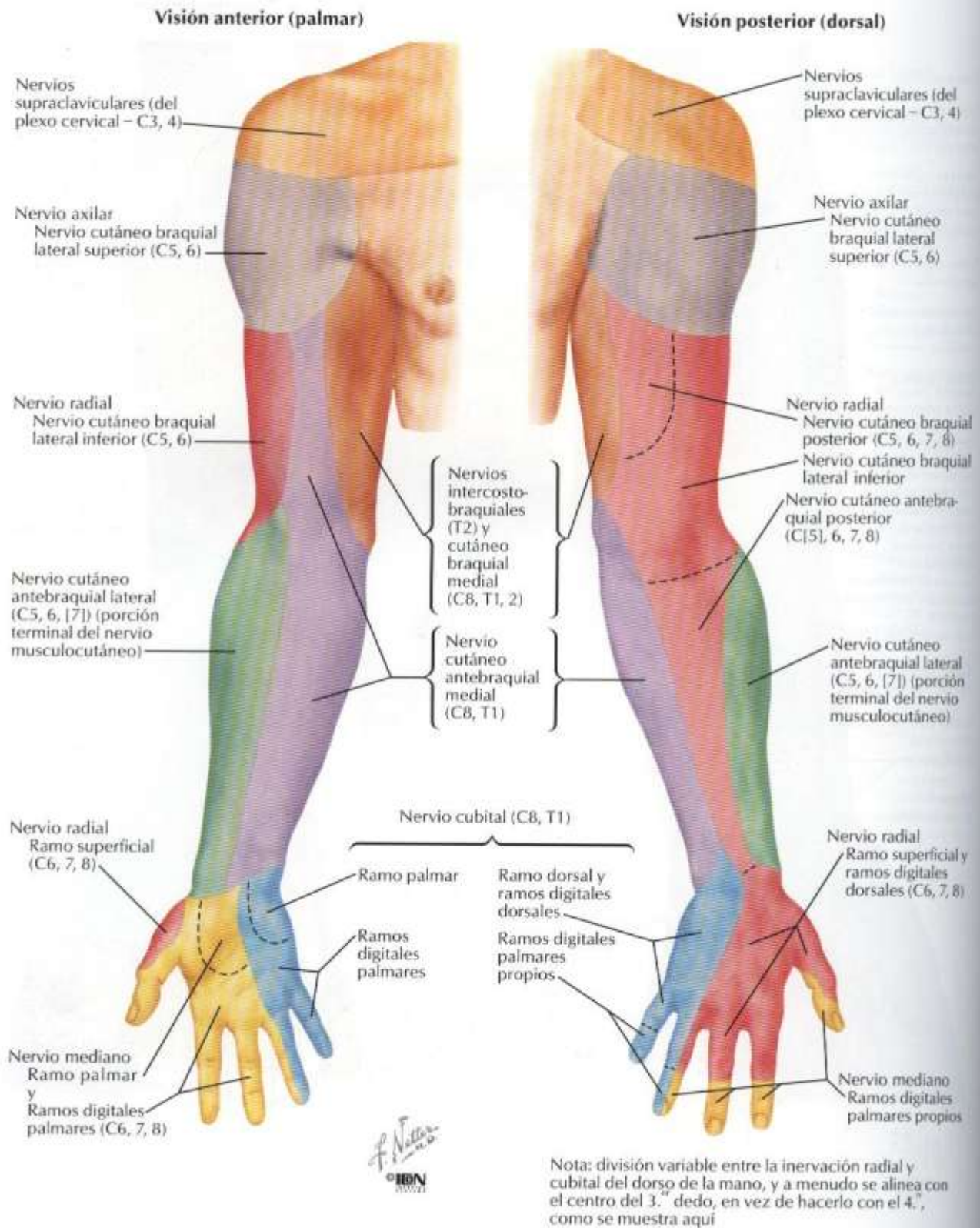
Nervios cutáneos y venas superficiales del antebrazo

Visión anterior (palmar)

Visión posterior (dorsal)

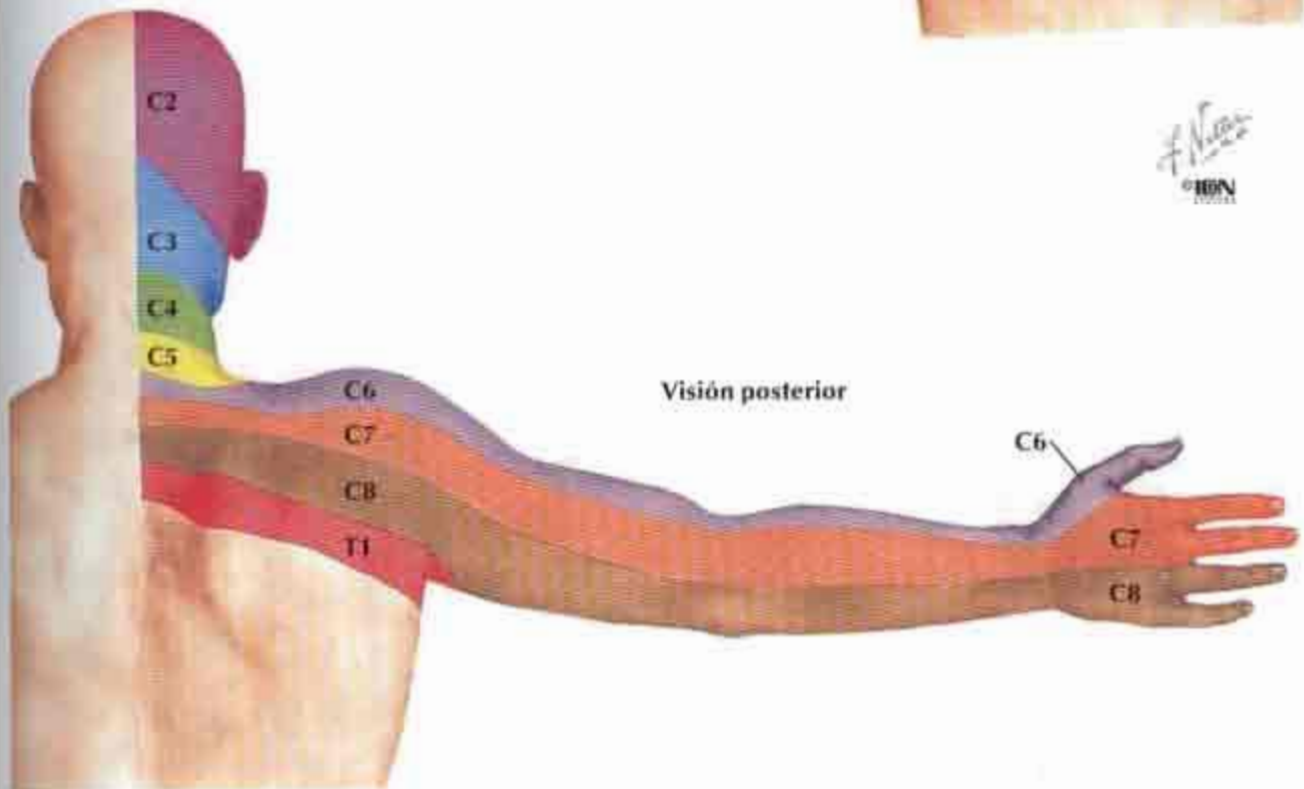
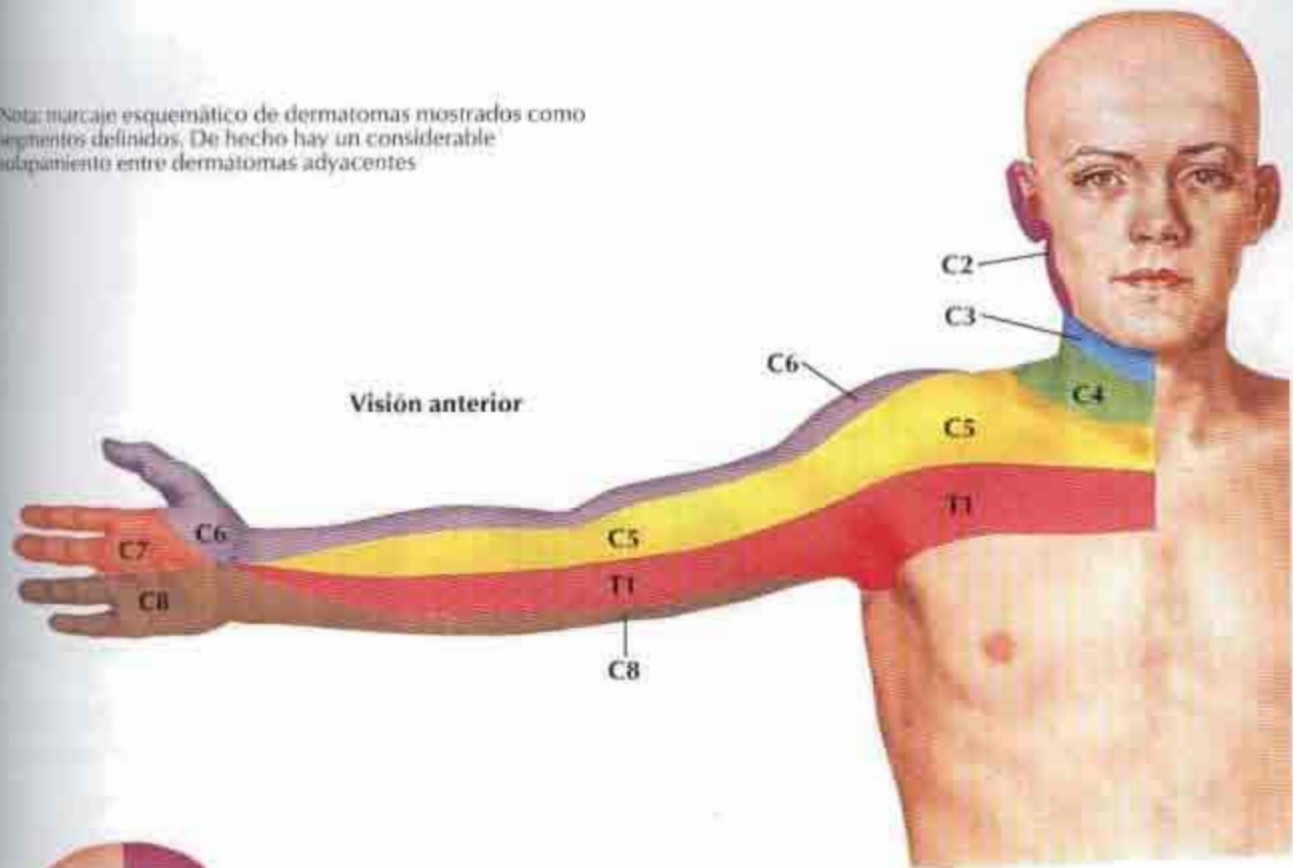


Inervación cutánea del miembro superior



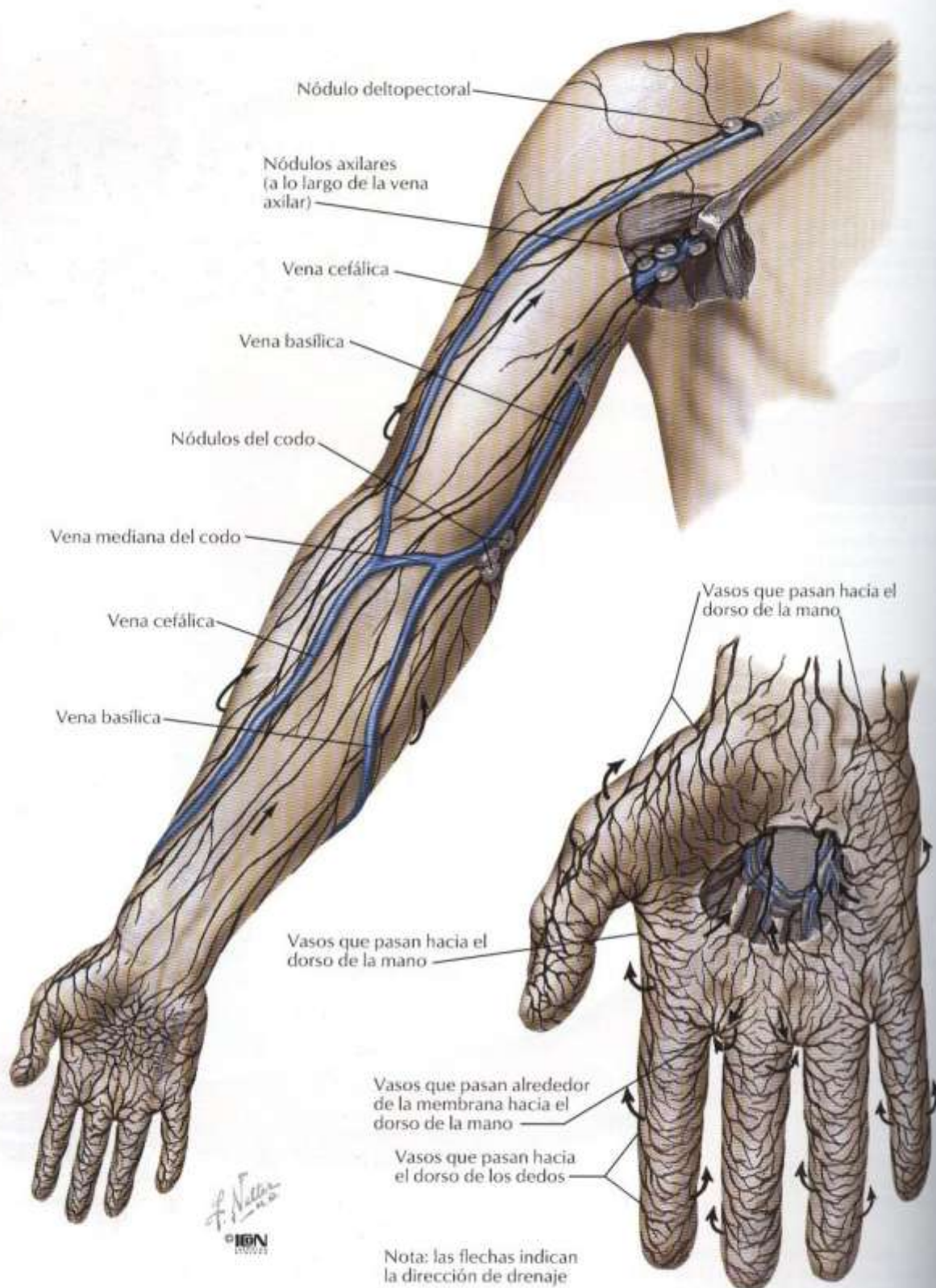
Dermatomas del miembro superior

Nota: marcaje esquemático de dermatomas mostrados como segmentos definidos. De hecho hay un considerable solapamiento entre dermatomas adyacentes



Vasos y nódulos linfáticos del miembro superior

VÉANSE TAMBIÉN LÁMINAS 169, 437



Sección VII

MIEMBRO INFERIOR

CADERA Y MUSLO

Láminas 453 – 471

- 453. Hueso coxal
- 454. Articulación de la cadera
- 455. Fémur
- 456. Inserciones óseas de los músculos de la cadera y muslo: visión anterior
- 457. Inserciones óseas de los músculos de la cadera y muslo: visión posterior
- 458. Músculos del muslo: visiones anteriores
- 459. Músculos del muslo: visiones anteriores (*continuación*)
- 460. Músculos de la cadera y muslo: visión lateral
- 461. Músculos de la cadera y muslo: visiones posteriores
- 462. Músculos psoas e iliaco
- 463. Plexos lumbosacro y coccígeo
- 464. Plexo lumbar
- 465. Plexos sacro y coccígeo
- 466. Arterias y nervios del muslo: visiones anteriores
- 467. Arterias y nervios del muslo: visiones anteriores (*continuación*)
- 468. Arterias y nervios del muslo: visión posterior
- 469. Nervios de la cadera y nalga
- 470. Arterias de la cabeza y cuello femorales
- 471. Muslo: secciones transversales seriadas

RODILLA

Láminas 472 – 477

- 472. Rodilla: visiones lateral y medial
- 473. Rodilla: visiones anteriores
- 474. Rodilla: interior
- 475. Rodilla: ligamentos cruzados y colaterales

- 476. Rodilla: visiones posterior y sagital
- 477. Arterias del muslo y rodilla:
esquema

PIERNA

Láminas 478 – 487

- 478. Tibia y peroné
- 479. Tibia y peroné (*continuación*)
- 480. Inserciones de los músculos de la pierna
- 481. Músculos de la pierna (disección superficial): visión posterior
- 482. Músculos de la pierna (disección intermedia): visión posterior
- 483. Músculos de la pierna (disección profunda): visión posterior
- 484. Músculos de la pierna (disección superficial): visión anterior
- 485. Músculos de la pierna (disección profunda): visión anterior
- 486. Músculos de la pierna: visión lateral
- 487. Pierna: secciones transversales y compartimientos de la fascia

TOBILLO Y PIE

Láminas 488 – 501

- 488. Huesos del pie
- 489. Huesos del pie (*continuación*)
- 490. Calcáneo
- 491. Ligamentos y tendones del tobillo
- 492. Ligamentos y tendones del pie:
visión plantar

- 493. Vainas tendinosas del tobillo
- 494. Músculos del dorso del pie:
disección superficial
- 495. Dorso del pie: disección profunda
- 496. Planta del pie: disección superficial
- 497. Músculos de la planta del pie:
primer plano
- 498. Músculos de la planta del pie:
segundo plano
- 499. Músculos de la planta del pie:
tercer plano
- 500. Músculos interóseos y arterias profundas del pie
- 501. Músculos interóseos del pie

INERVACIÓN Y VASCULATURA

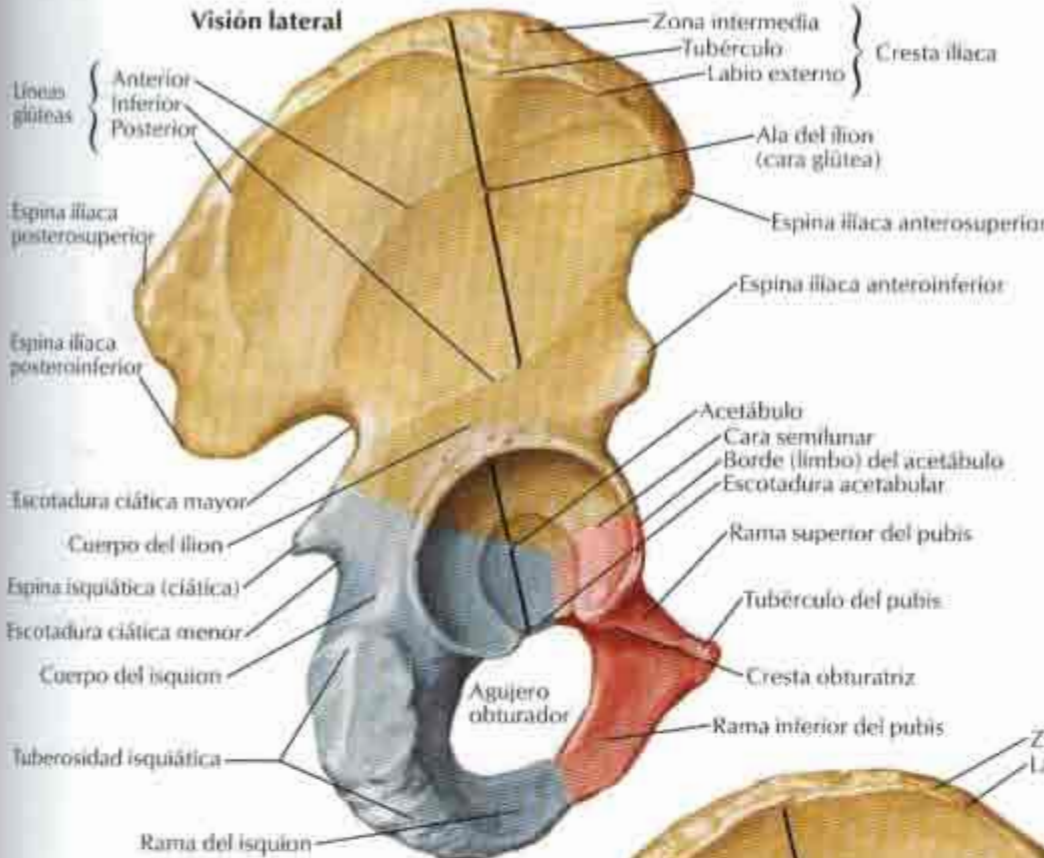
Láminas 502 – 510

- 502. Nervios femoral y cutáneo femoral lateral
- 503. Nervio obturador
- 504. Nervios ciático y cutáneo femoral posterior
- 505. Nervio tibial
- 506. Nervio peroneo común
- 507. Dermatomas del miembro inferior
- 508. Nervios y venas superficiales del miembro inferior: visión anterior
- 509. Nervios y venas superficiales del miembro inferior: visión posterior
- 510. Vasos y nódulos linfáticos del miembro inferior

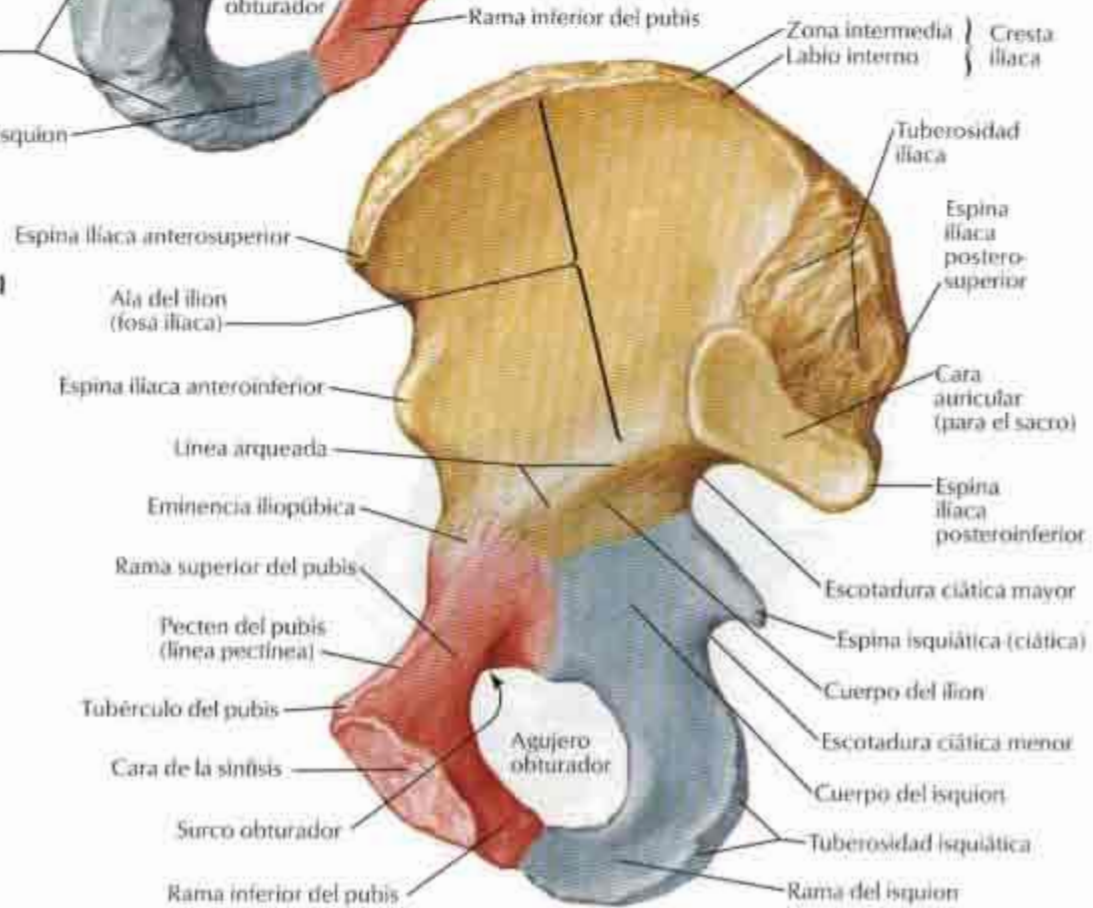
VÉANSE TAMBIÉN LÁMINAS 231, 330, 331

F. Nolasco
IBN

Visión lateral

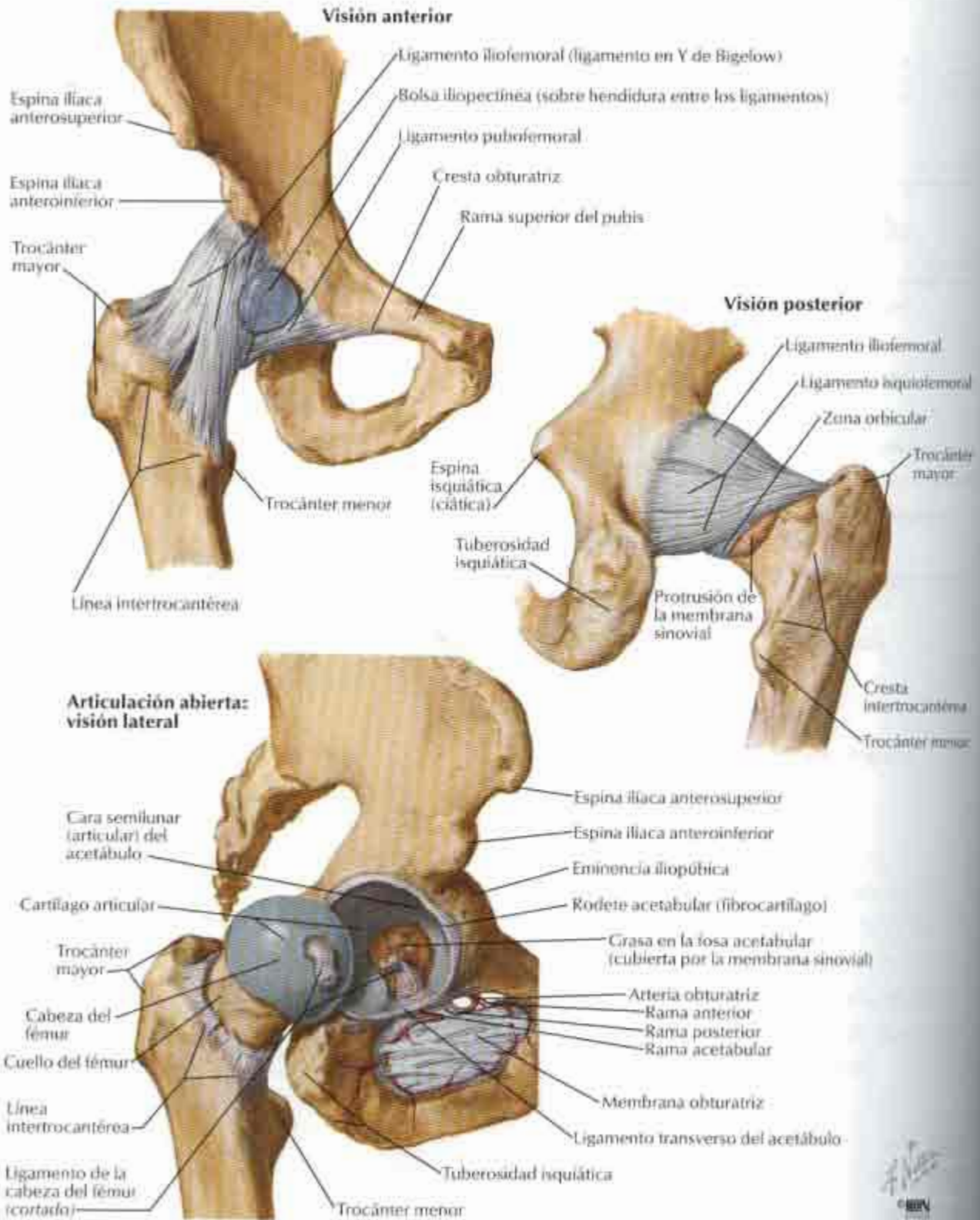


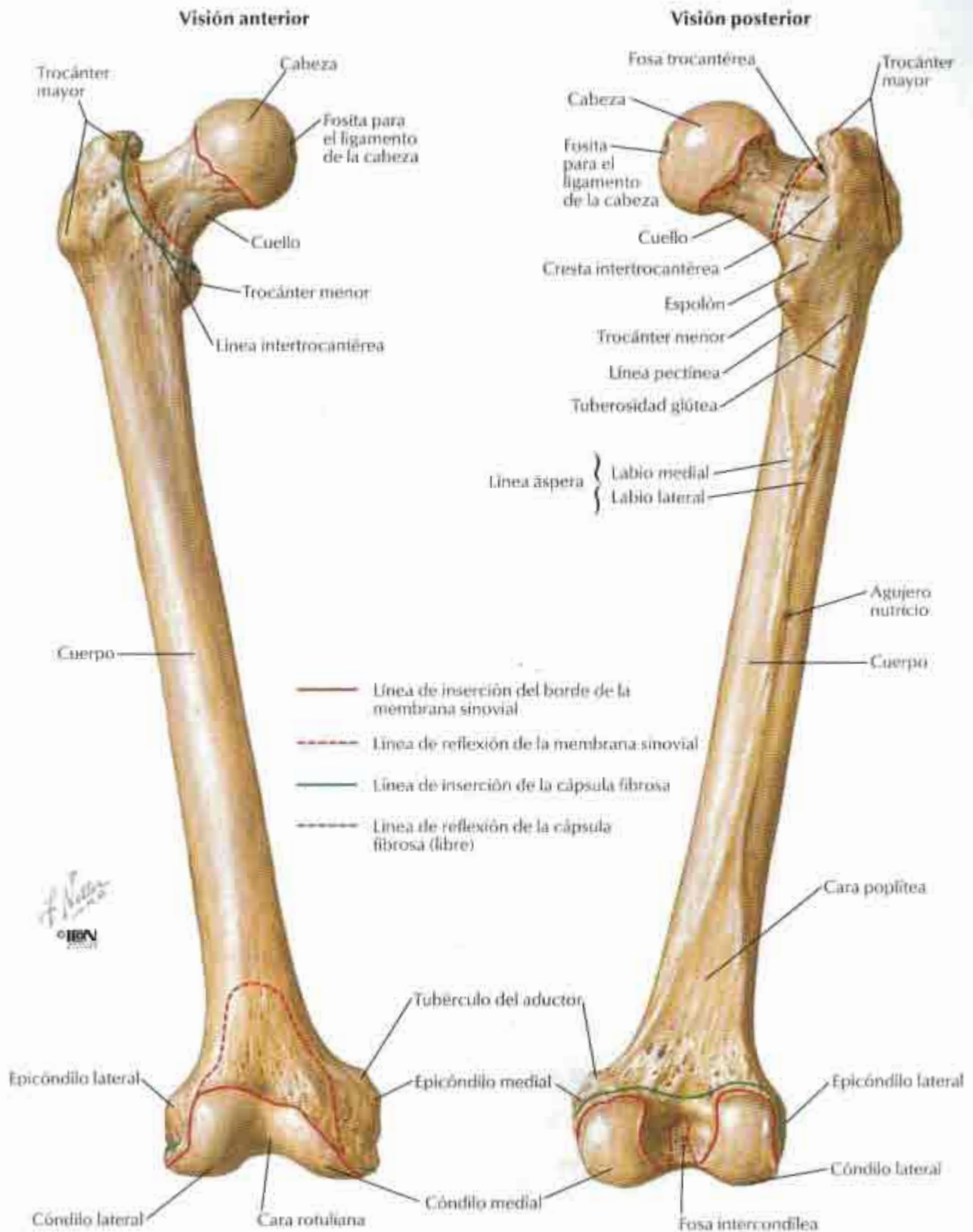
Visión medial



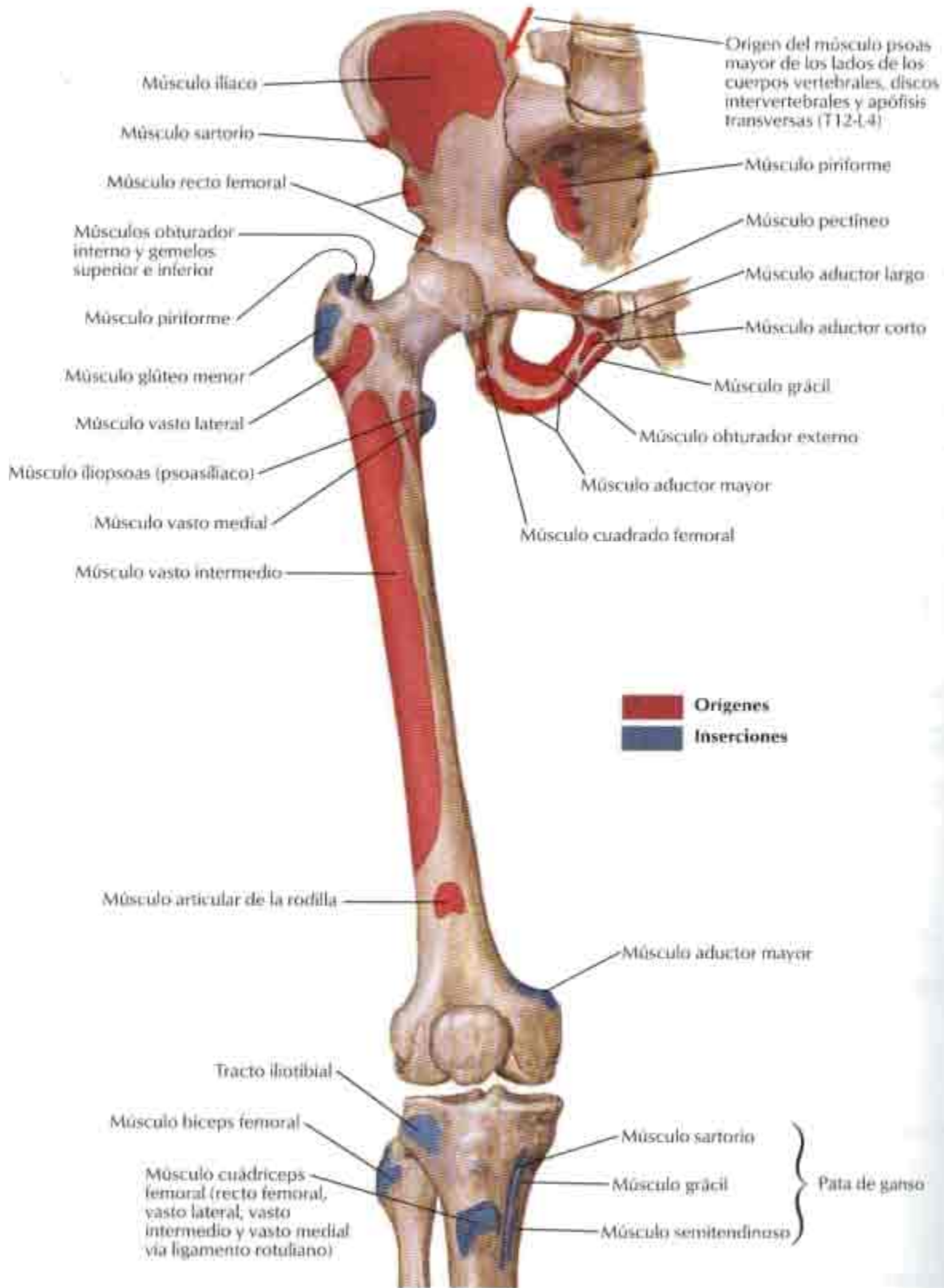
- Ilión
- Isquion
- Pubis

Articulación de la cadera

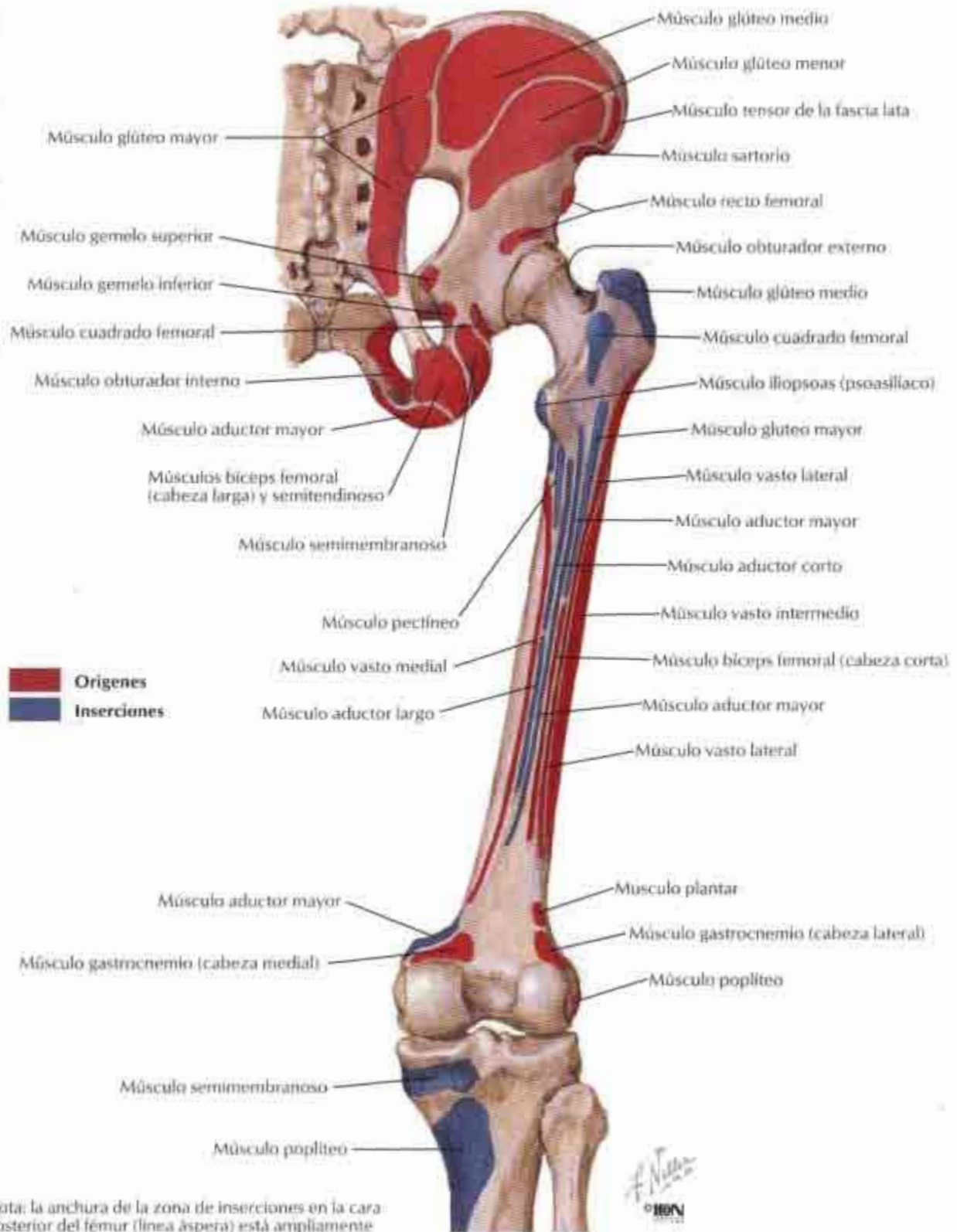




Inserciones óseas de los músculos de la cadera y muslo: visión anterior

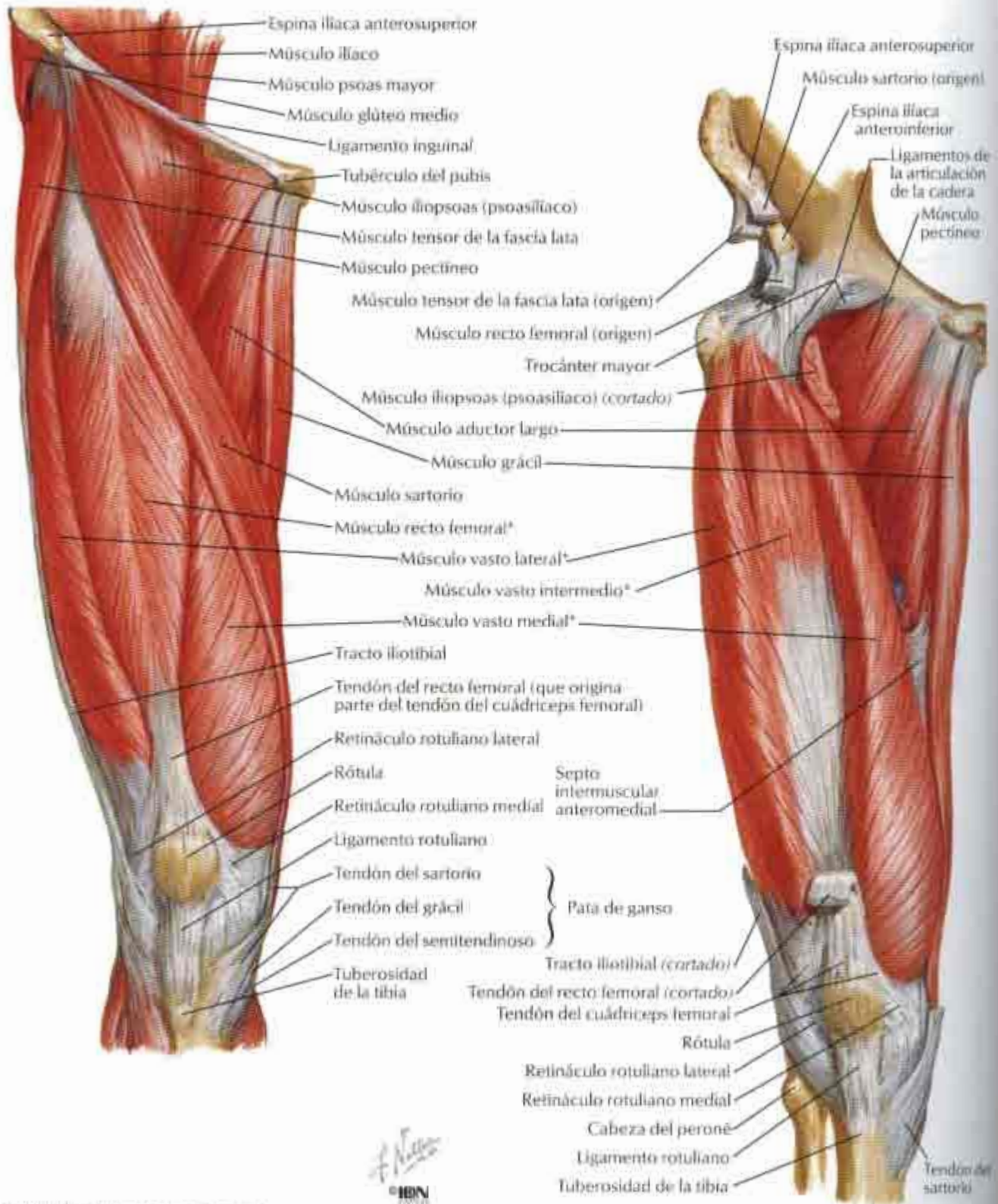


Inserciones óseas de los músculos de la cadera y muslo: visión posterior



Nota: la anchura de la zona de inserciones en la cara posterior del fémur (línea áspera) está ampliamente exagerada

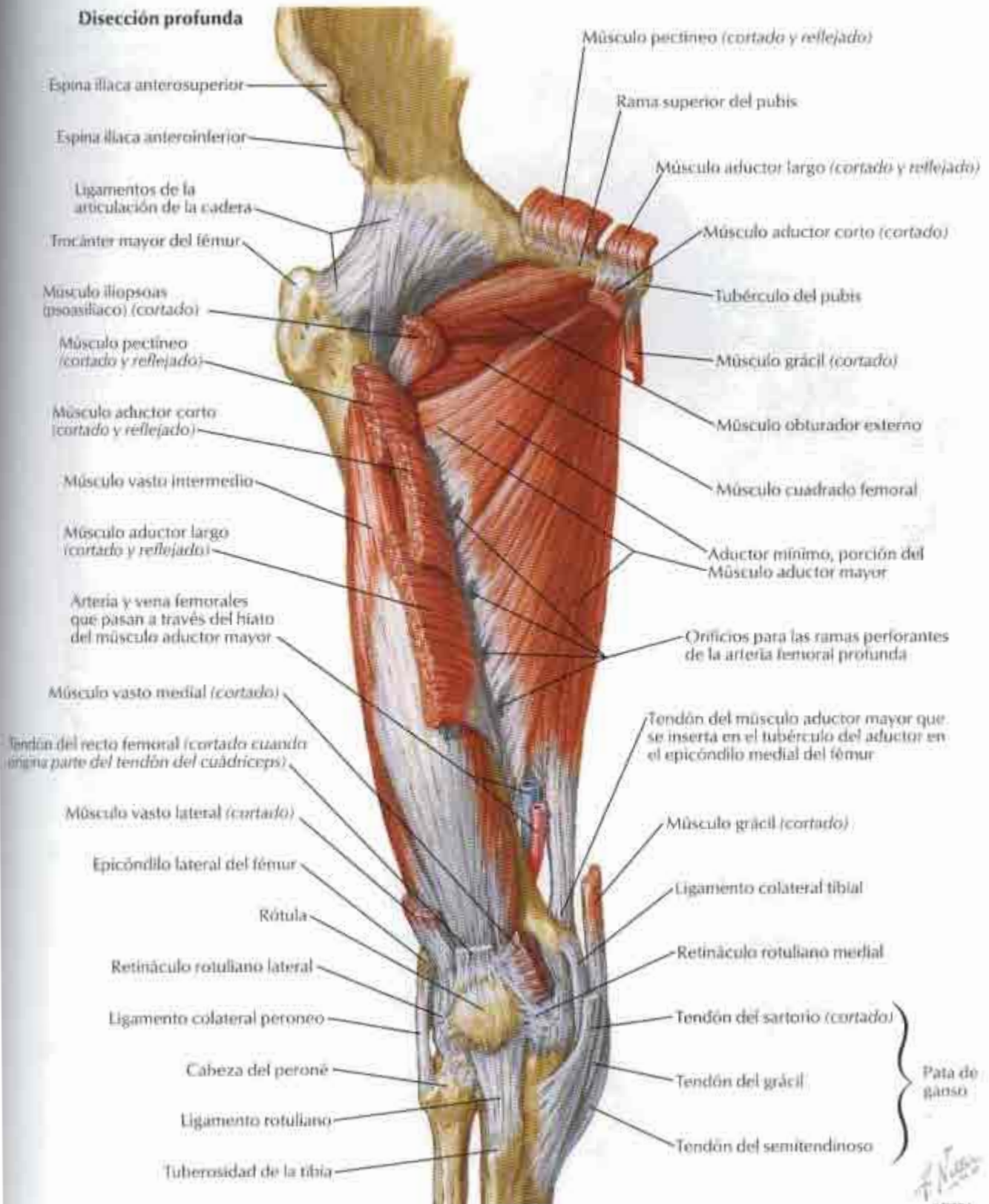
Músculos del muslo: visiones anteriores



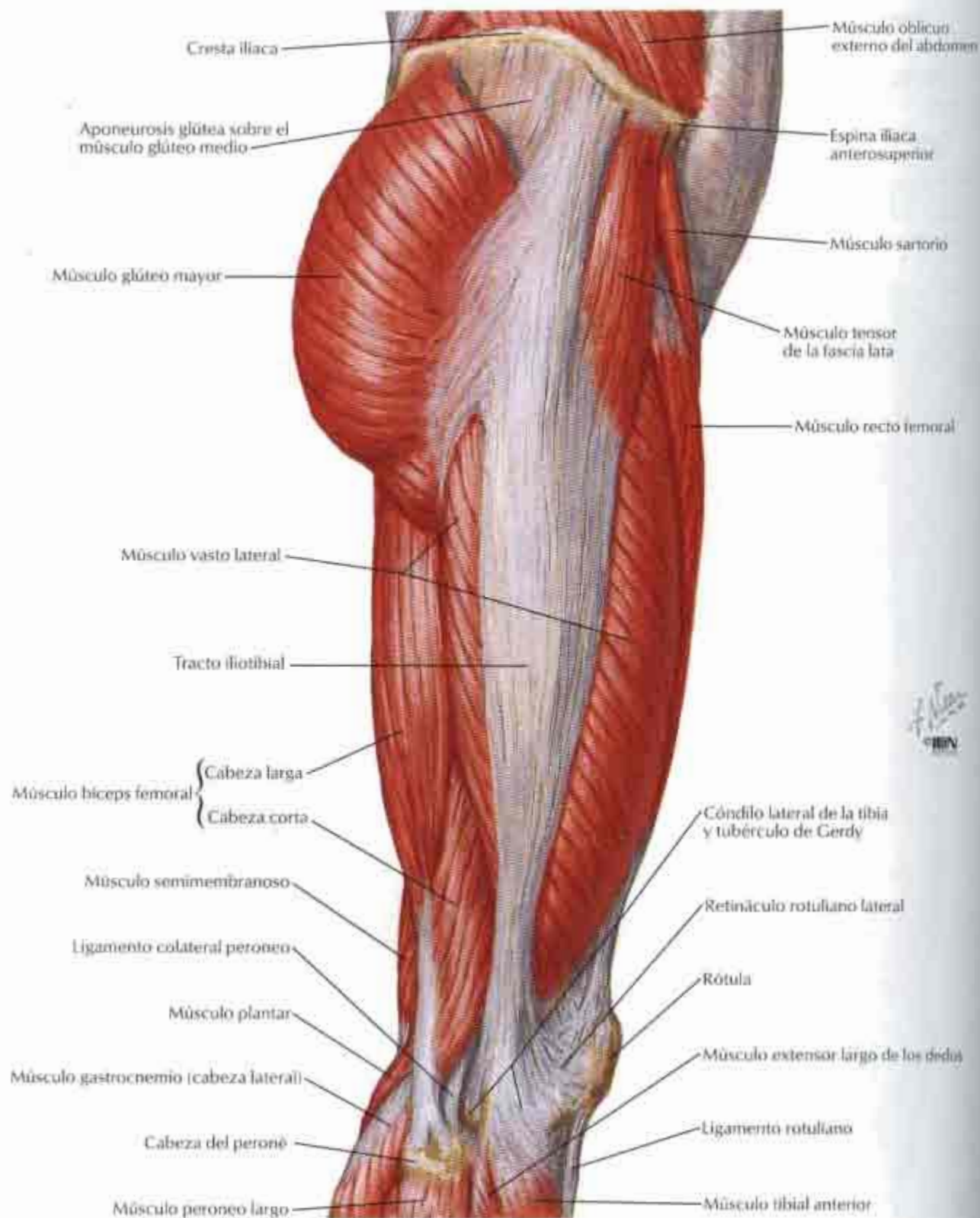
*Músculos del cuádriceps femoral

Músculos del muslo: visiones anteriores (continuación)

Disección profunda



Músculos de la cadera y muslo: visión lateral

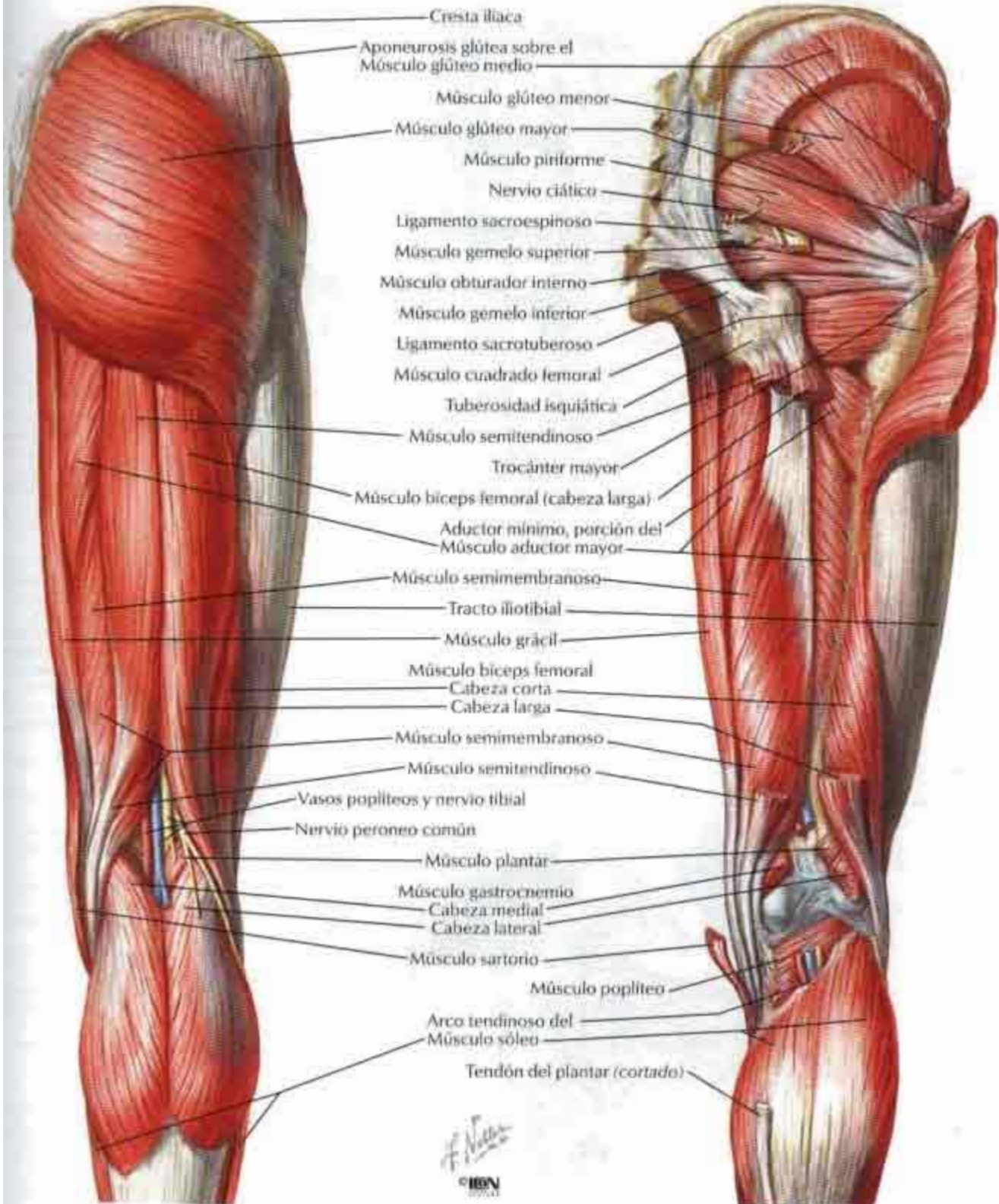


Músculos de la cadera y muslo: visiones posteriores

PARA EL PIRIFORME Y OBTURADOR INTERNO VEÁNSE TAMBIÉN LÁMINAS 333, 334;
PARA EL OBTURADOR EXTERNO VEÁSE LÁMINA 459

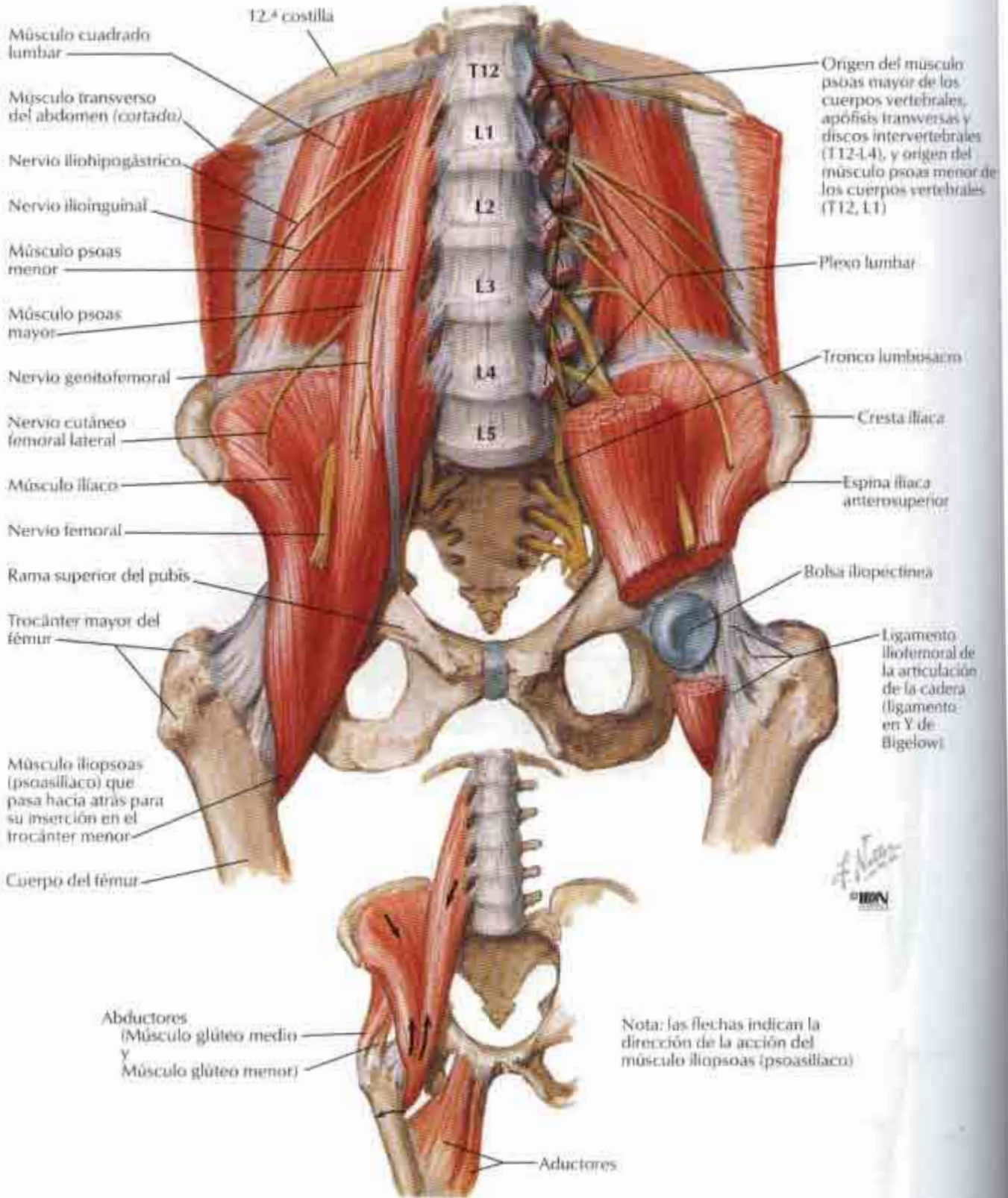
Disección superficial

Disección profunda

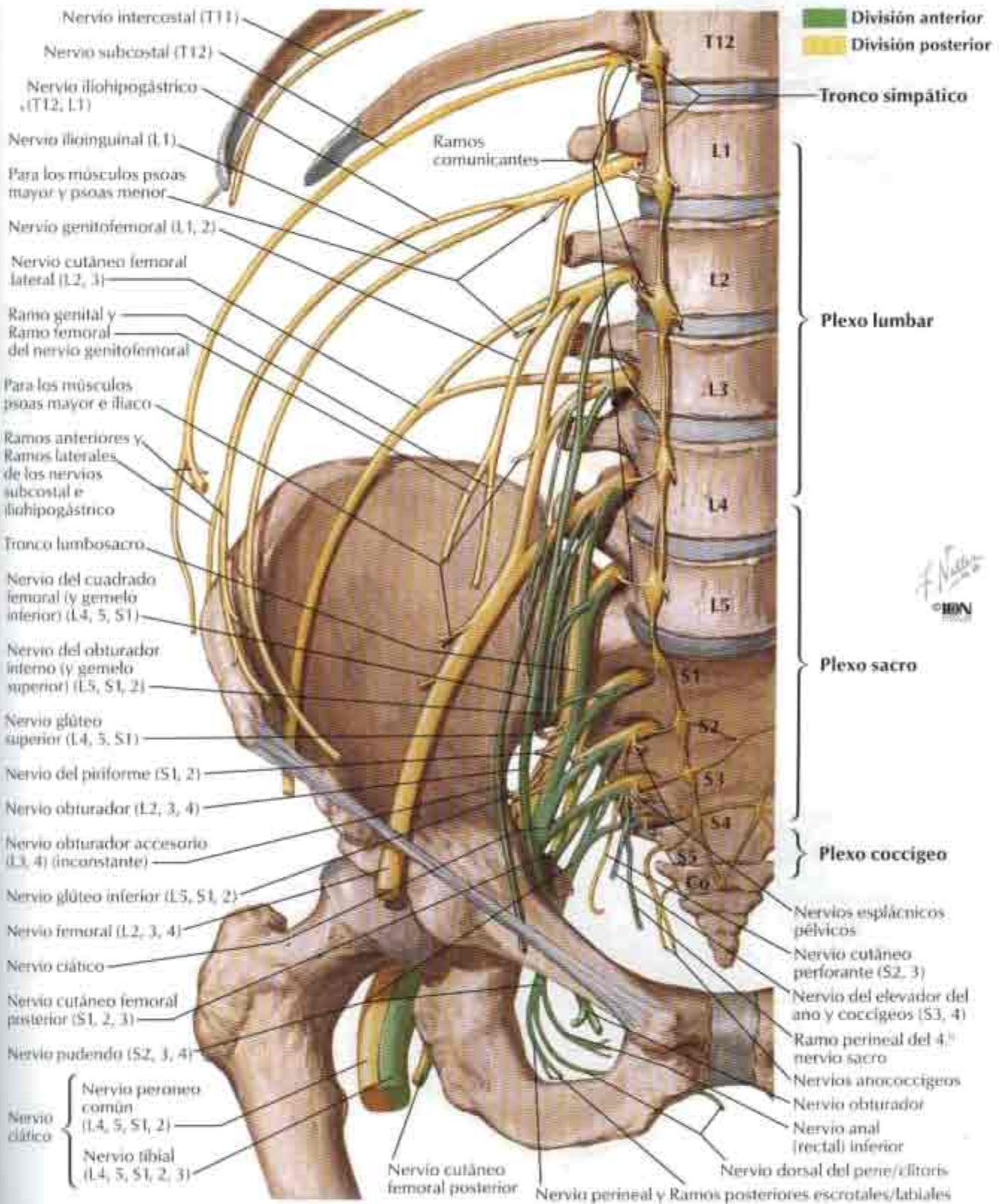


Músculos psoas e iliaco

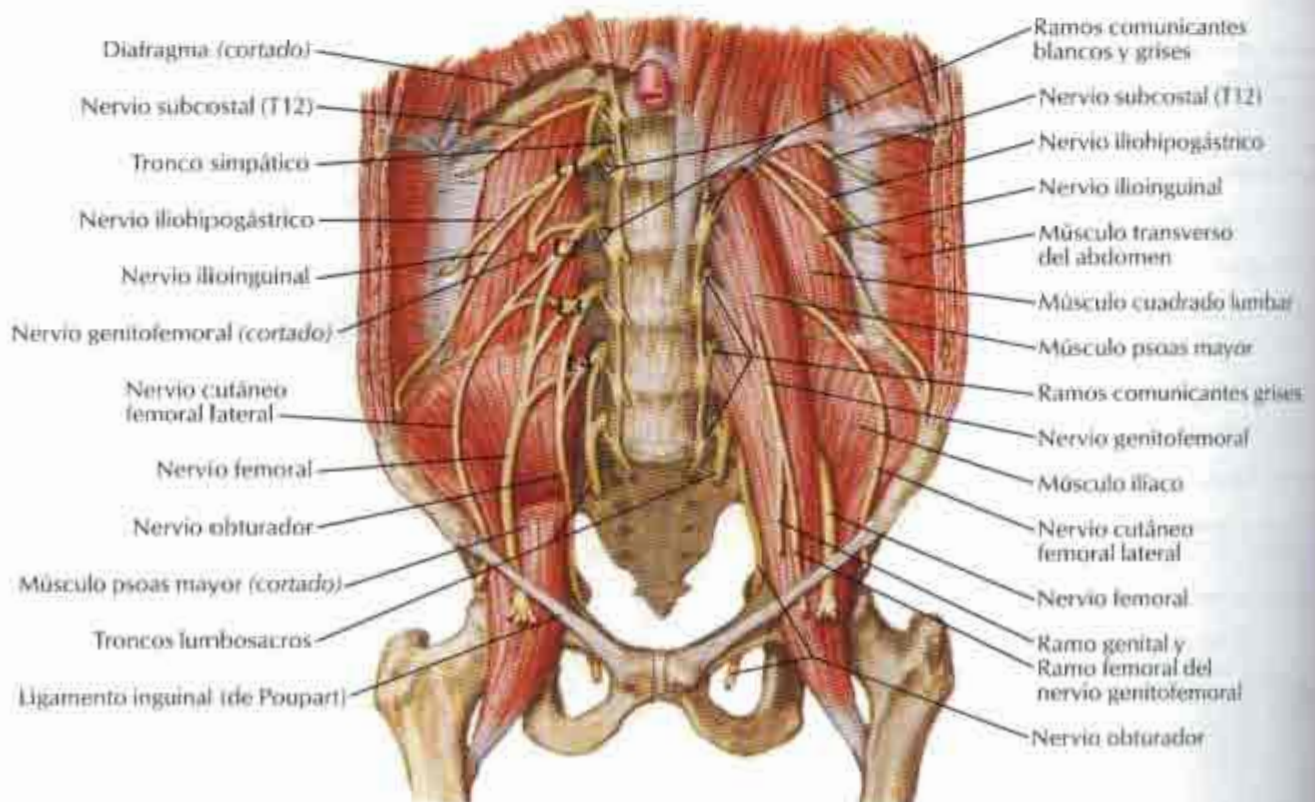
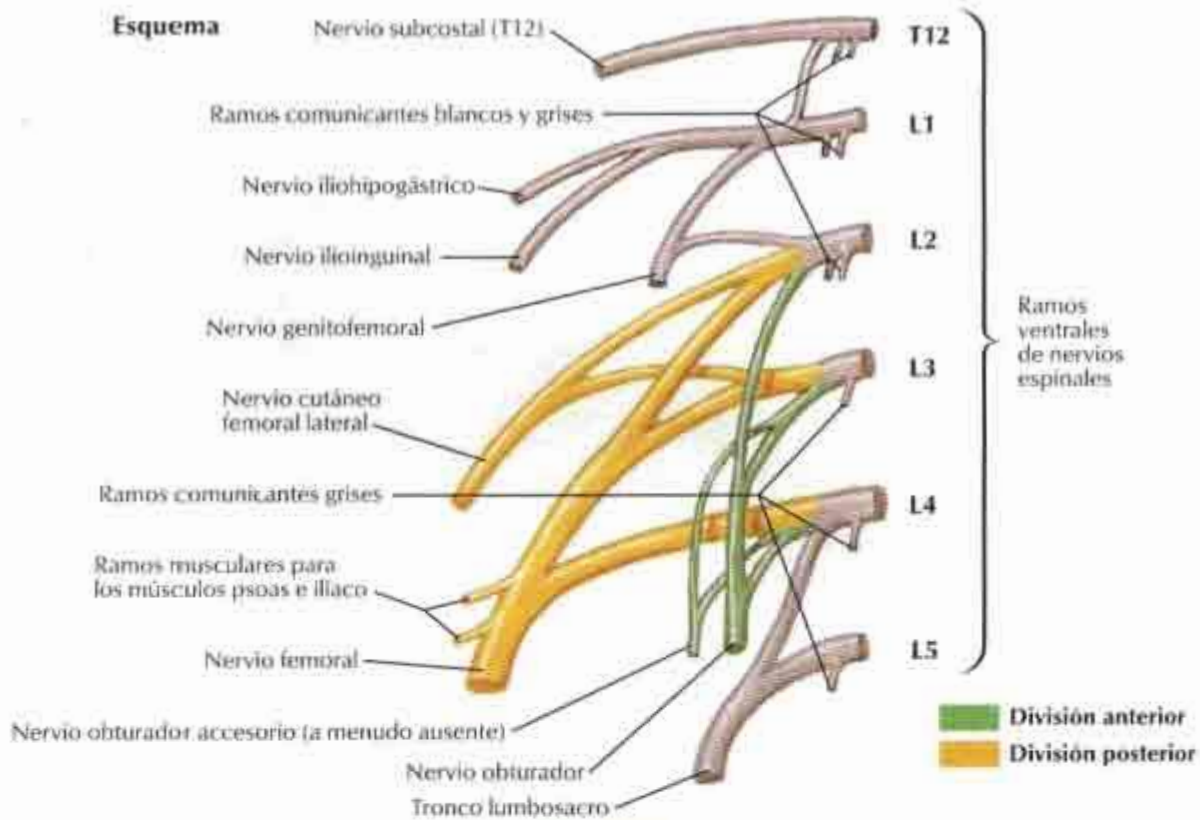
VEÁSE TAMBIÉN LÁMINA 246

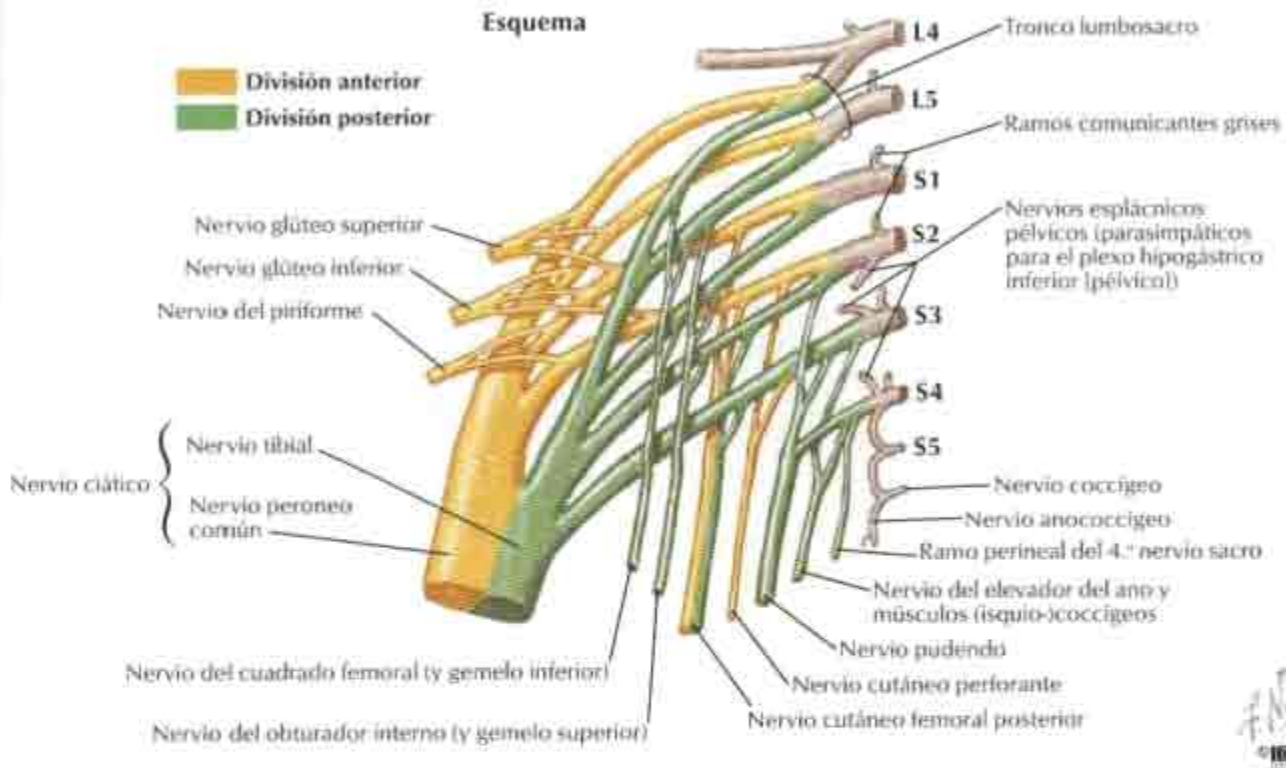


Plexos lumbosacro y coccígeo

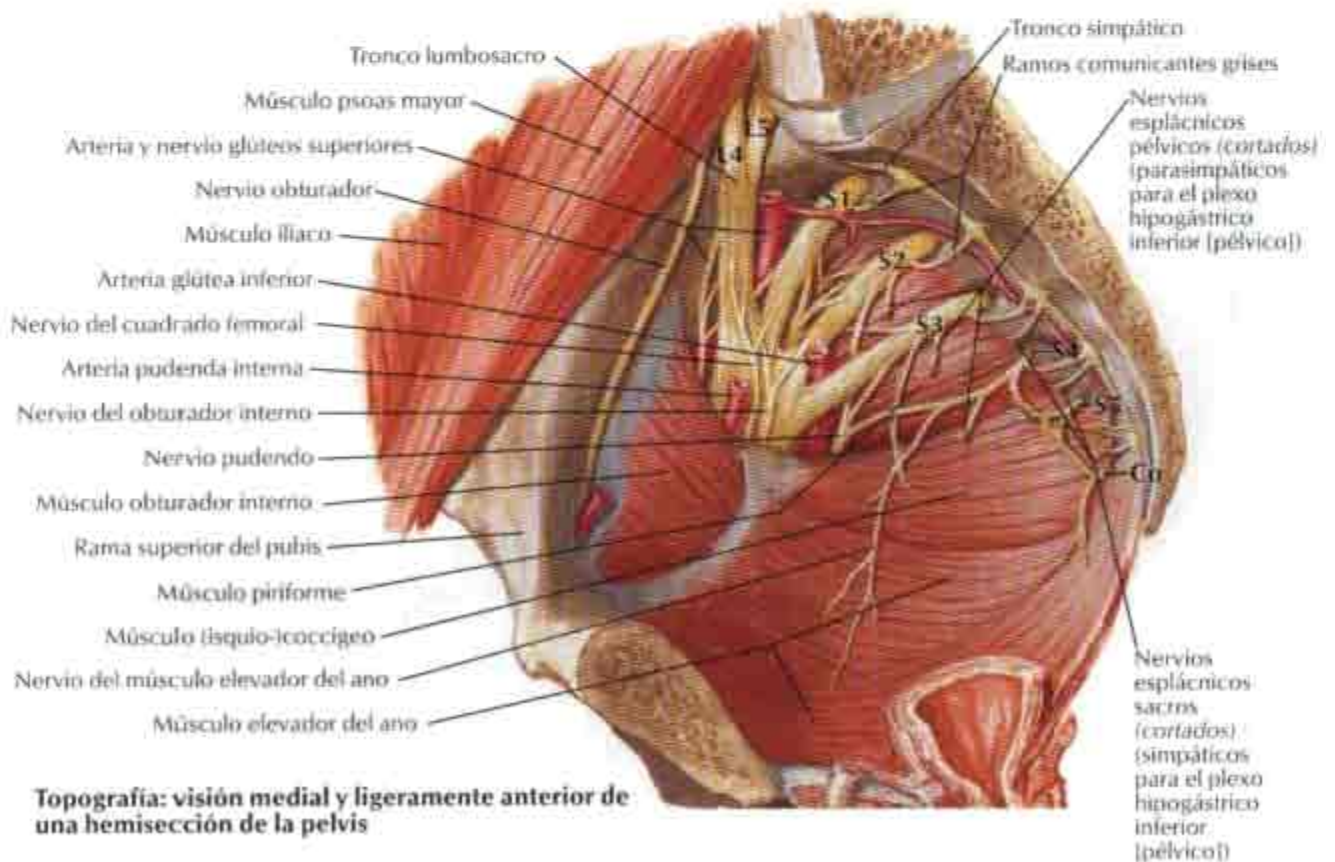


Plexo lumbar





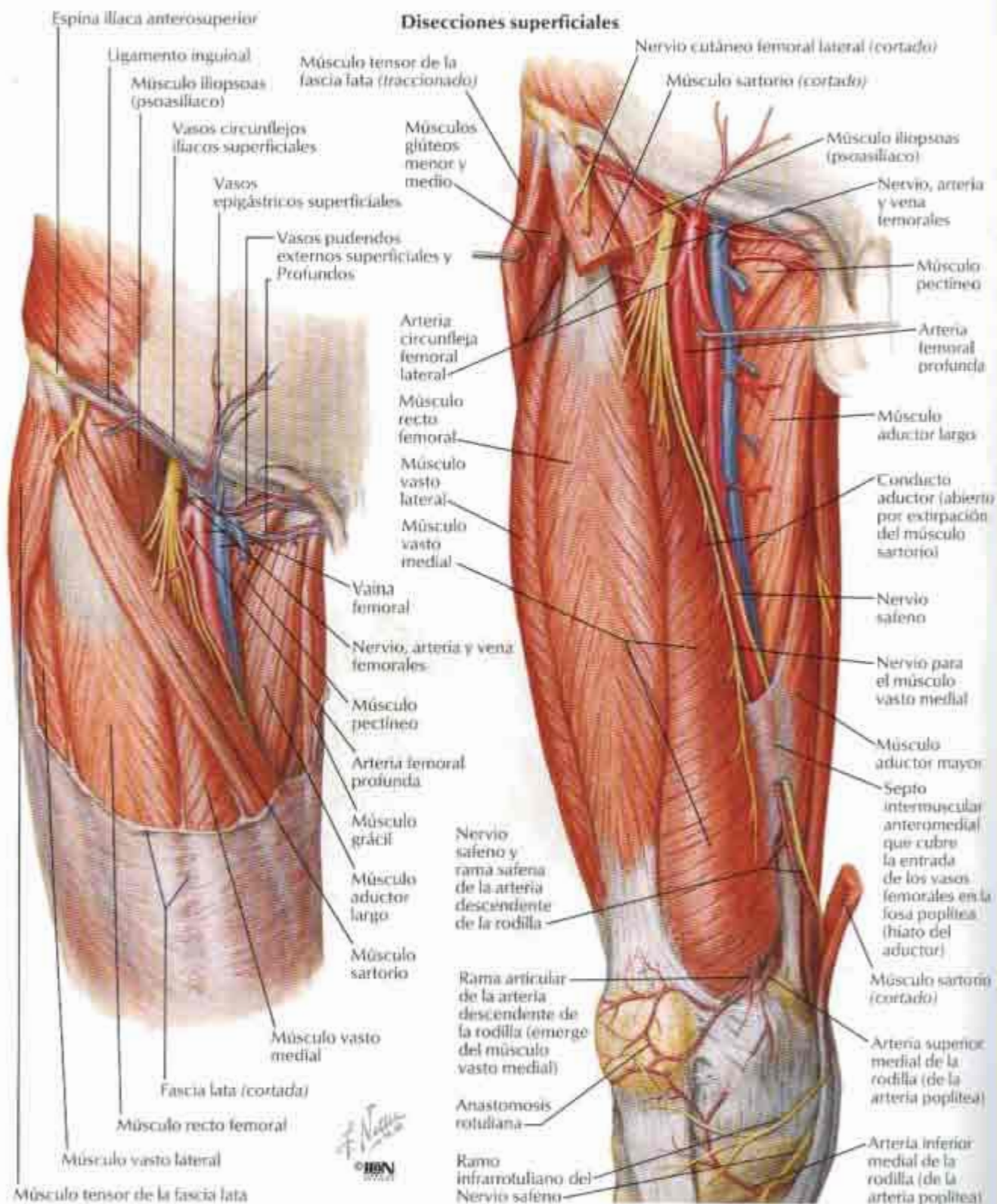
F. Nolasco
IBN



Topografía: visión medial y ligeramente anterior de una hemisección de la pelvis

Arterias y nervios del muslo: visiones anteriores

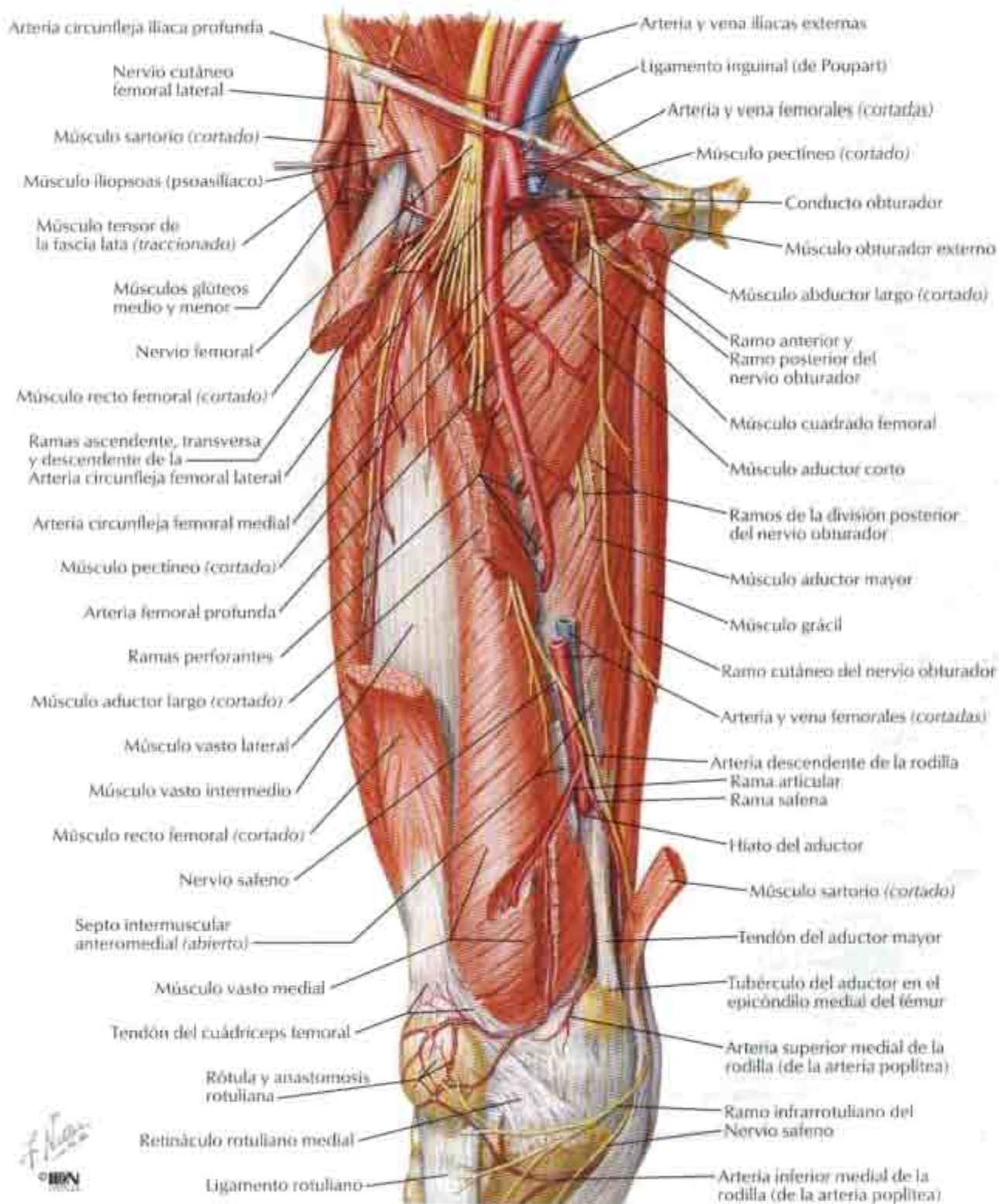
VÉASE TAMBIÉN LÁMINA 502.



Arterias y nervios del muslo: visiones anteriores (continuación)

VEÁNSE TAMBIÉN LÁMINAS 502, 503

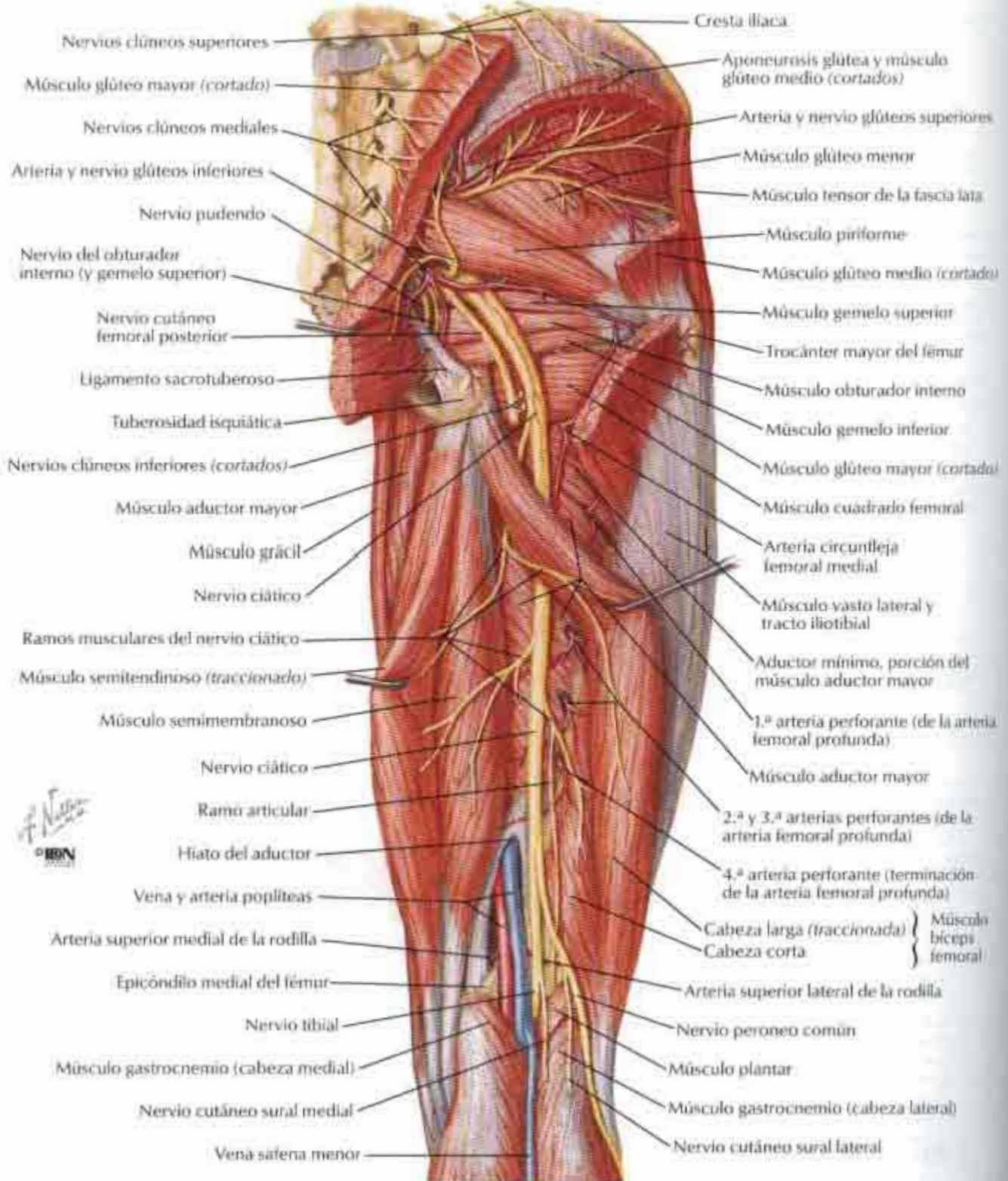
Disección profunda



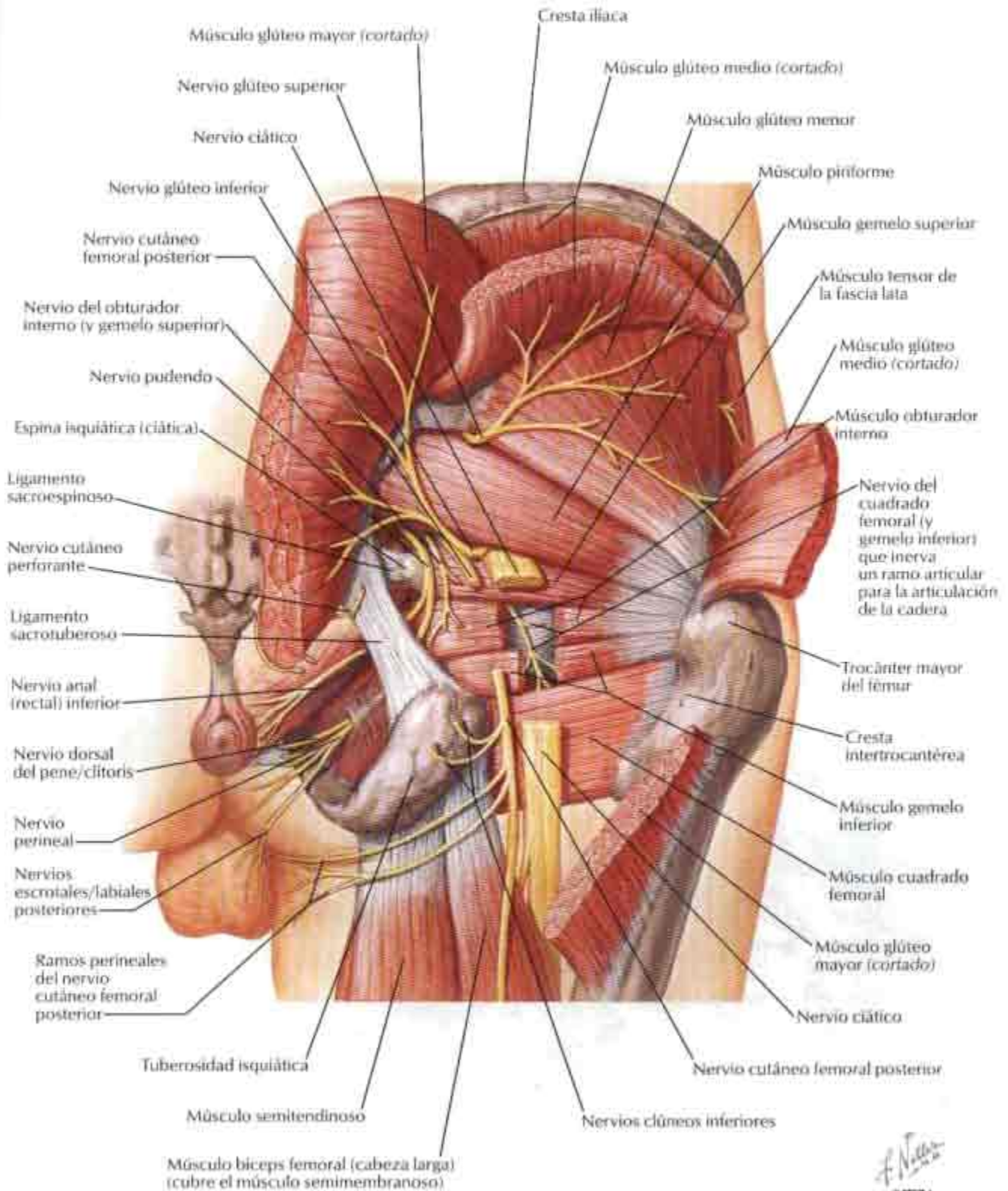
Arterias y nervios del muslo: visión posterior

VÉASE TAMBIÉN LÁMINA 504

Disección profunda



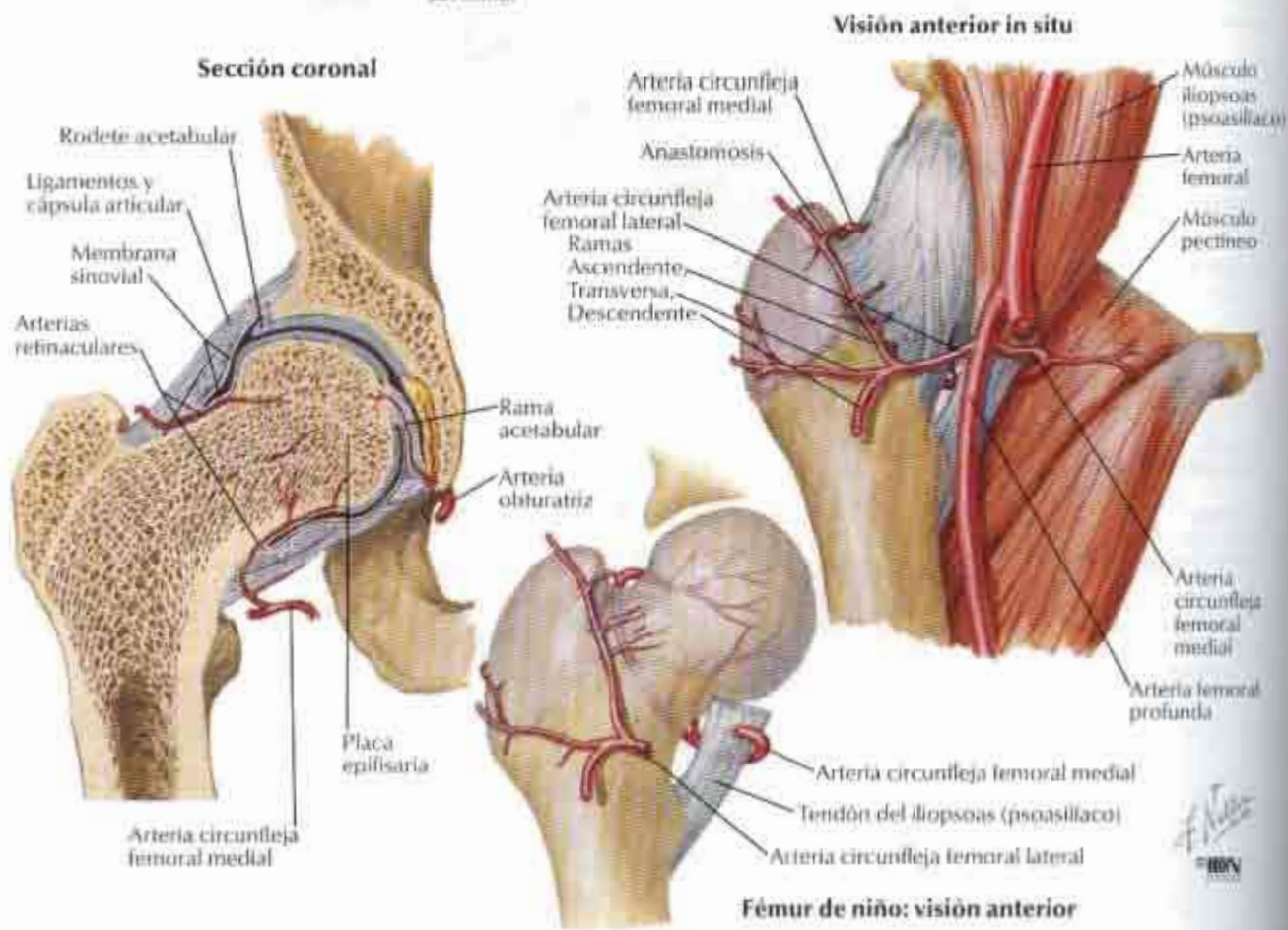
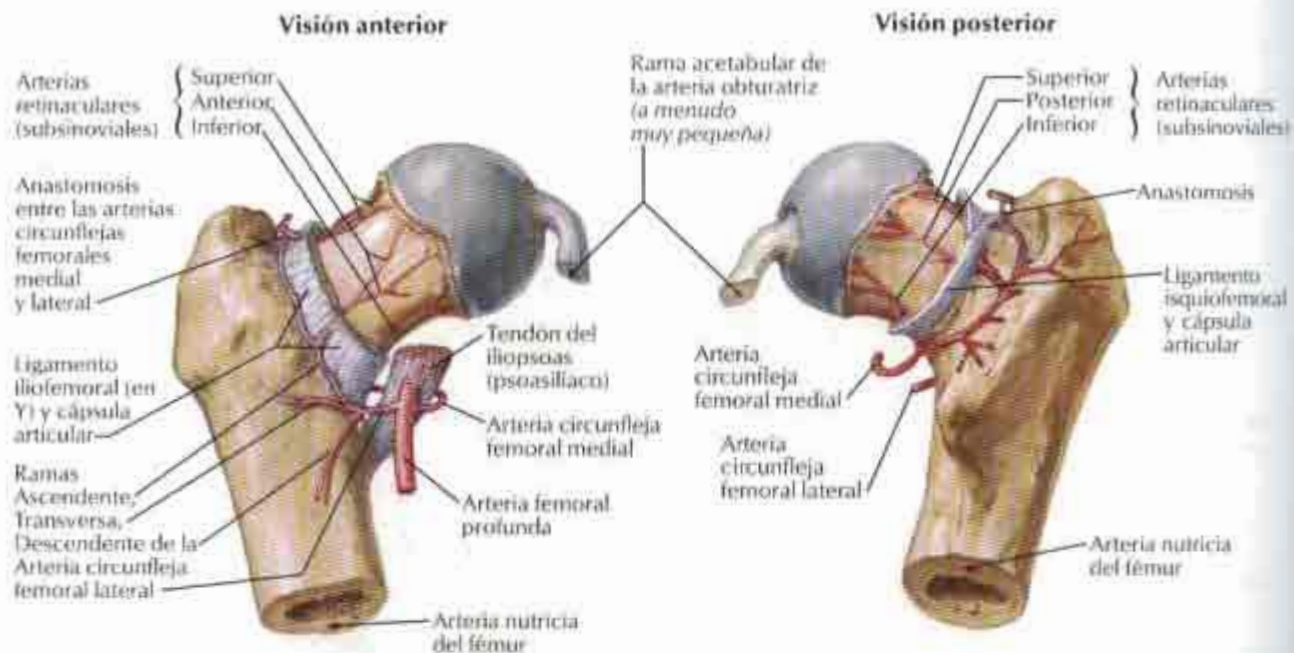
Nervios de la cadera y nalga



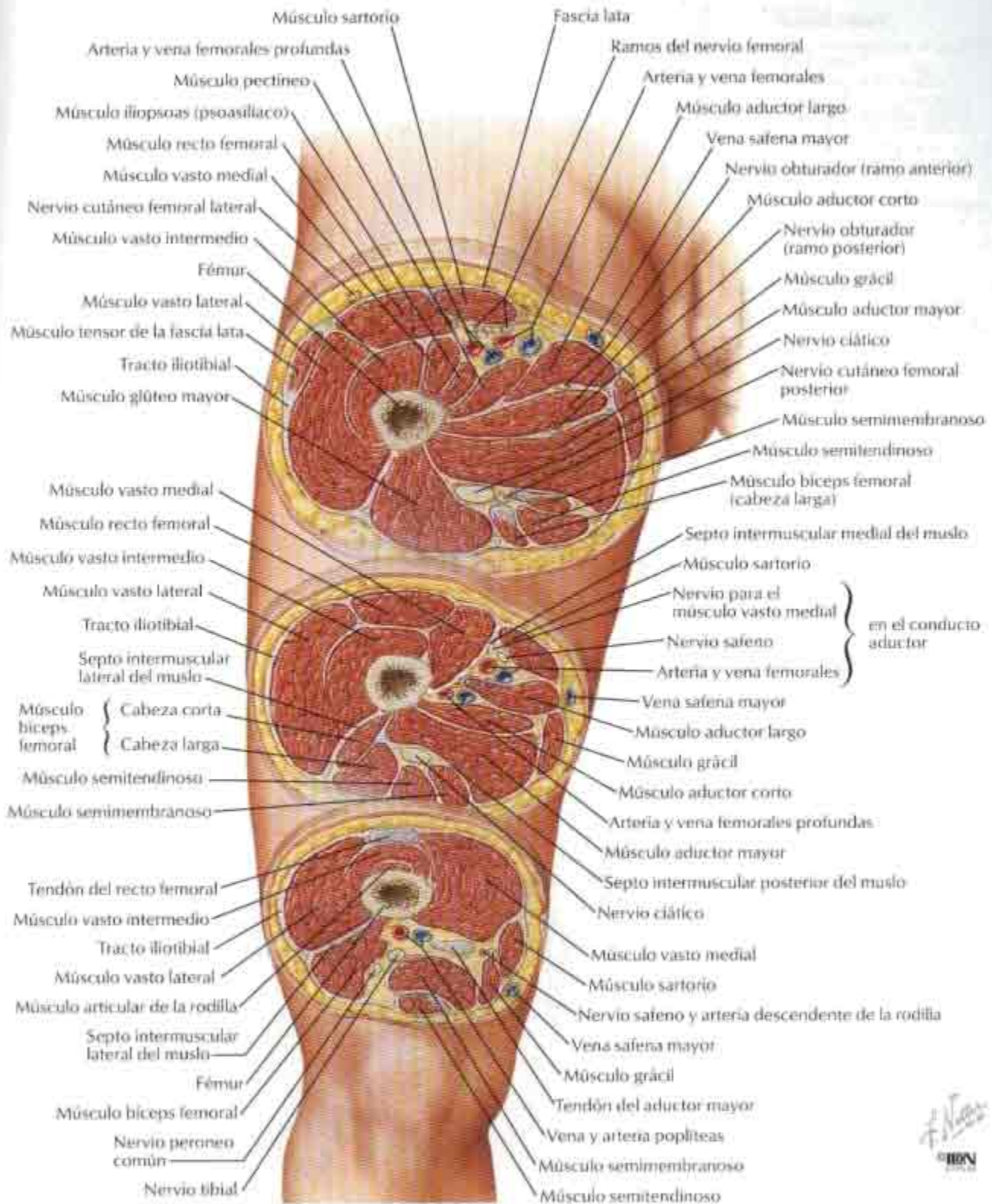
F. Nolasco
 © IRY

Arterias de la cabeza y cuello femorales

VEASE TAMBIÉN LÁMINA 477

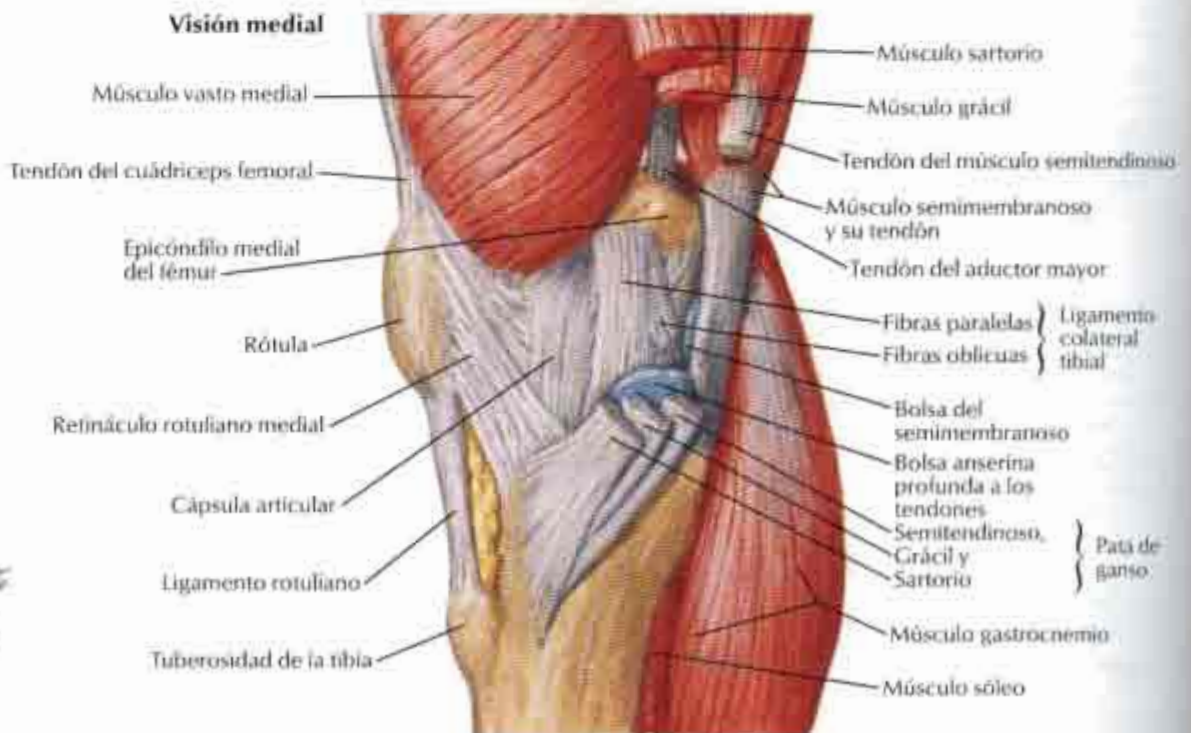
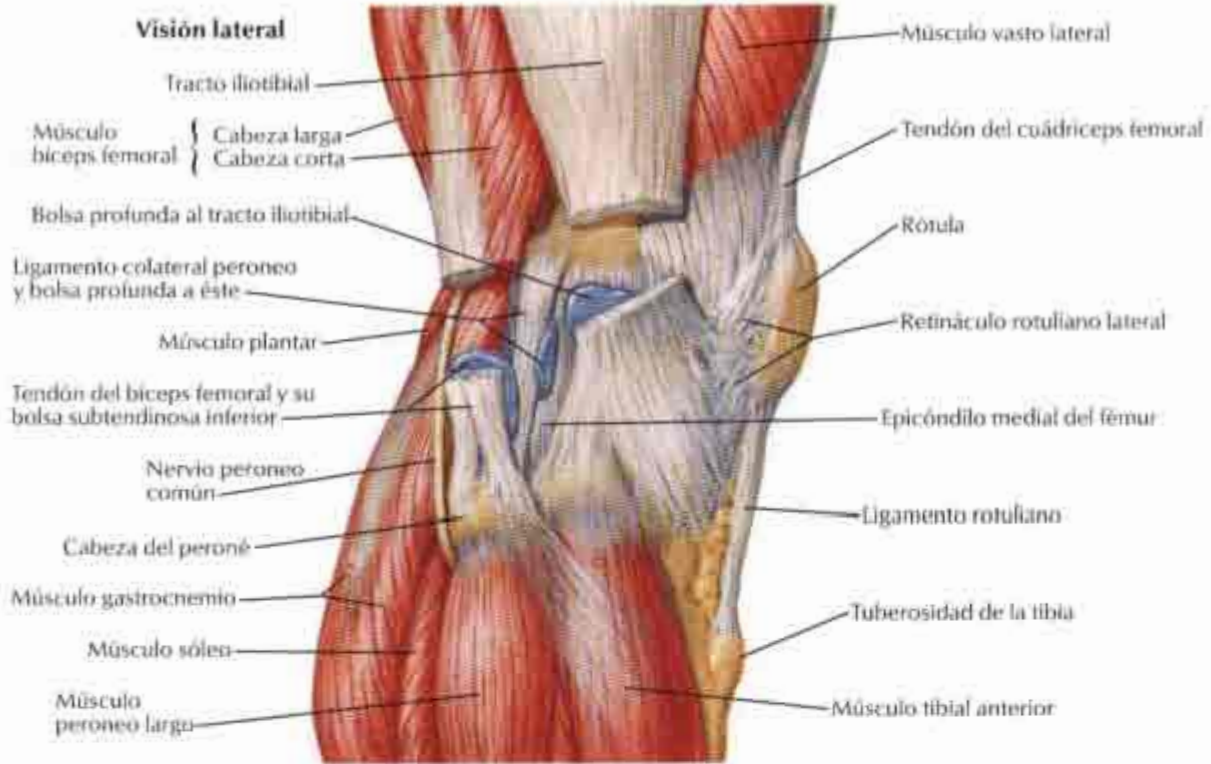


Muslo: secciones transversales seriadas

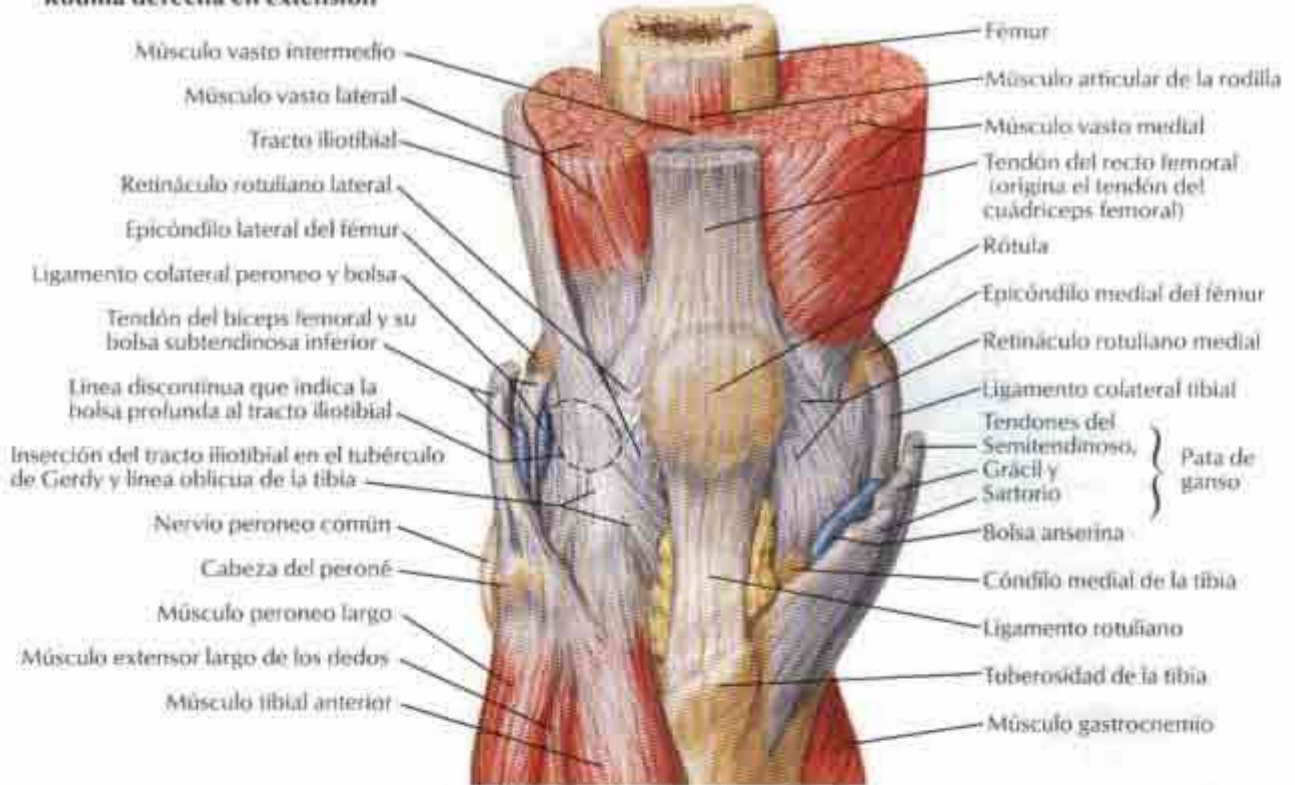


F. J. Varela
IBN

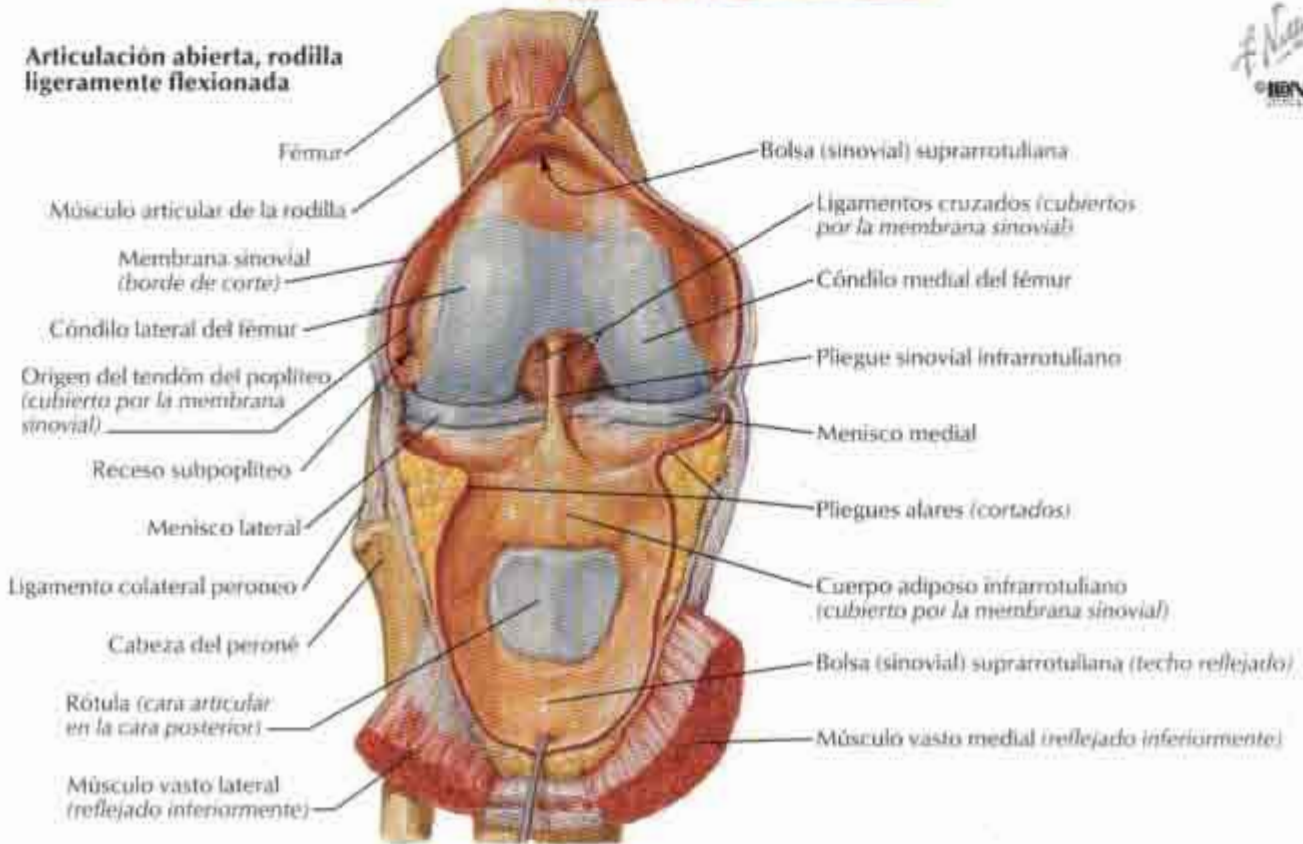
Rodilla: visiones lateral y medial



Rodilla derecha en extensión

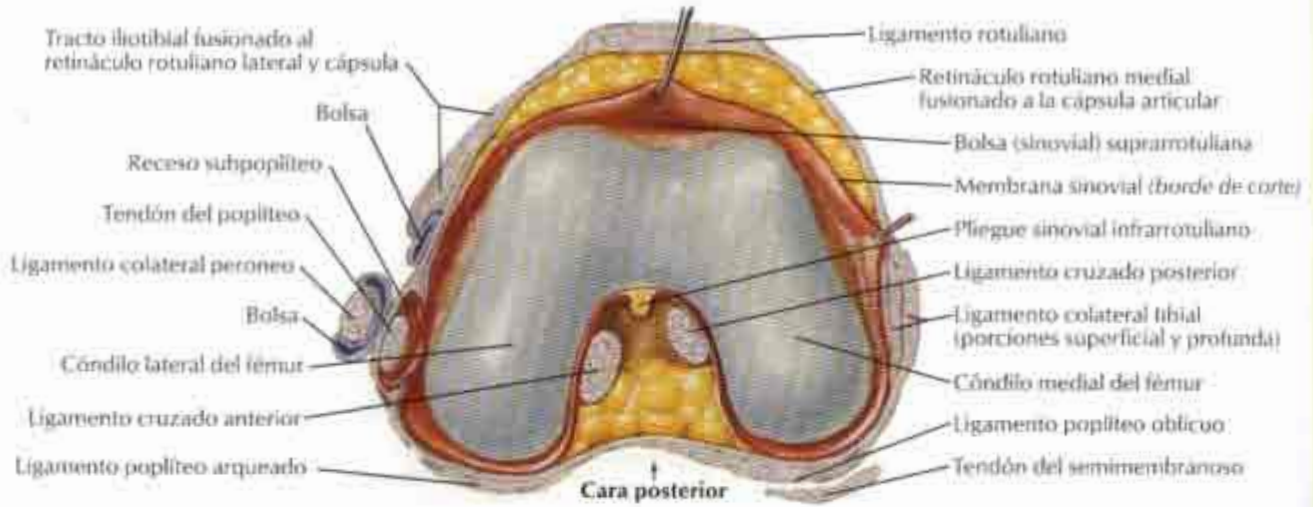


Articulación abierta, rodilla ligeramente flexionada

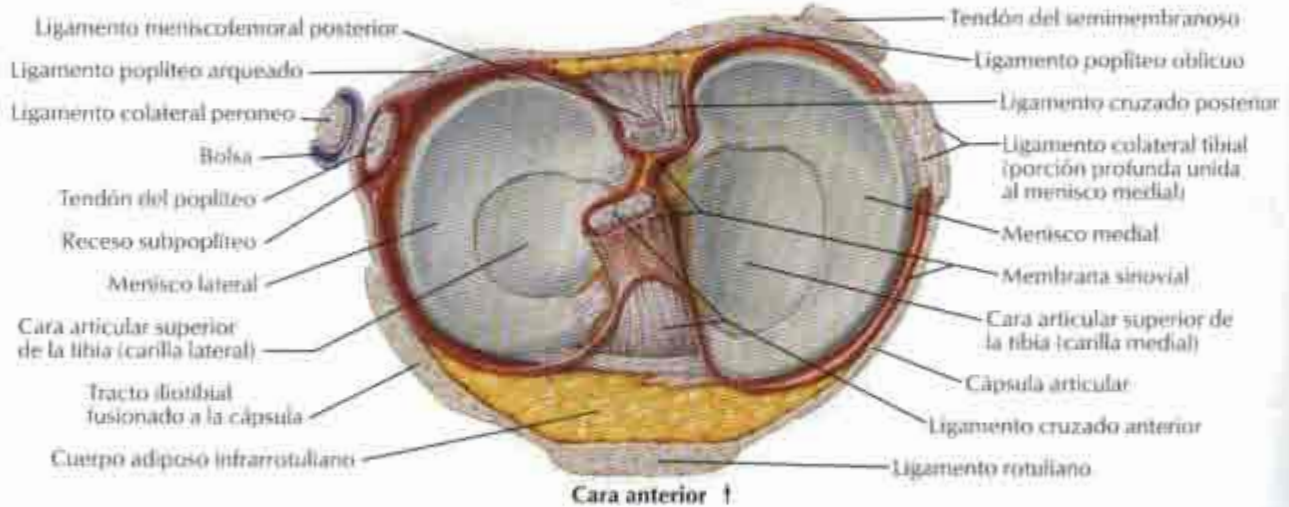


Rodilla: interior

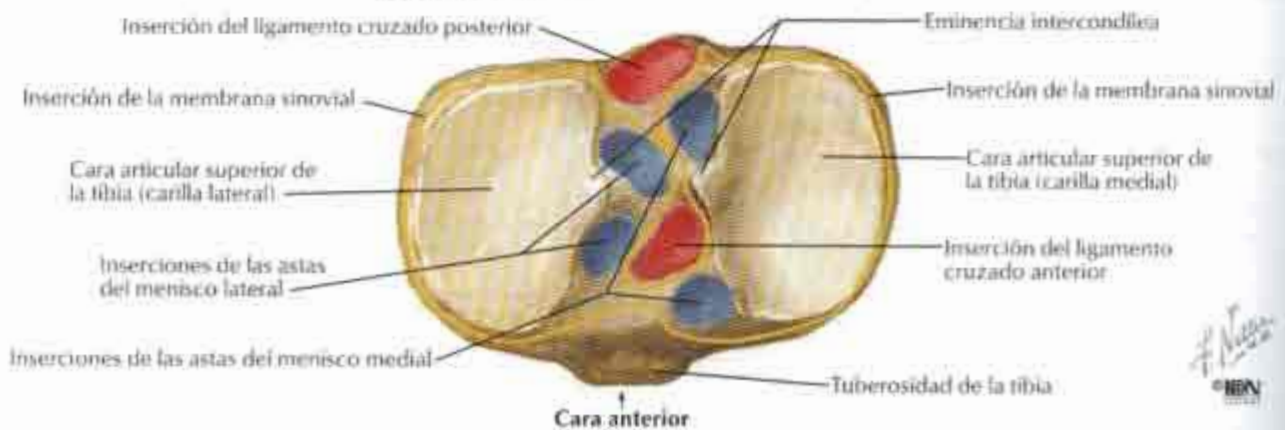
Visión inferior



Visión superior

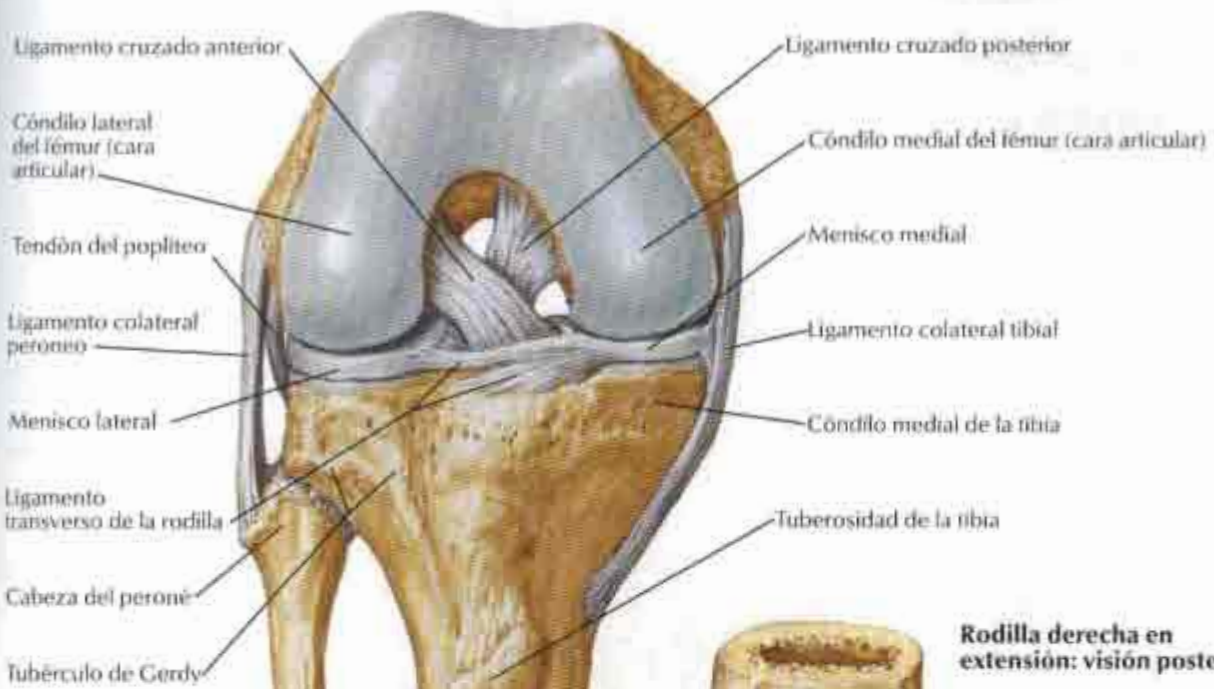


Visión superior: ligamentos y cartilago extirpados

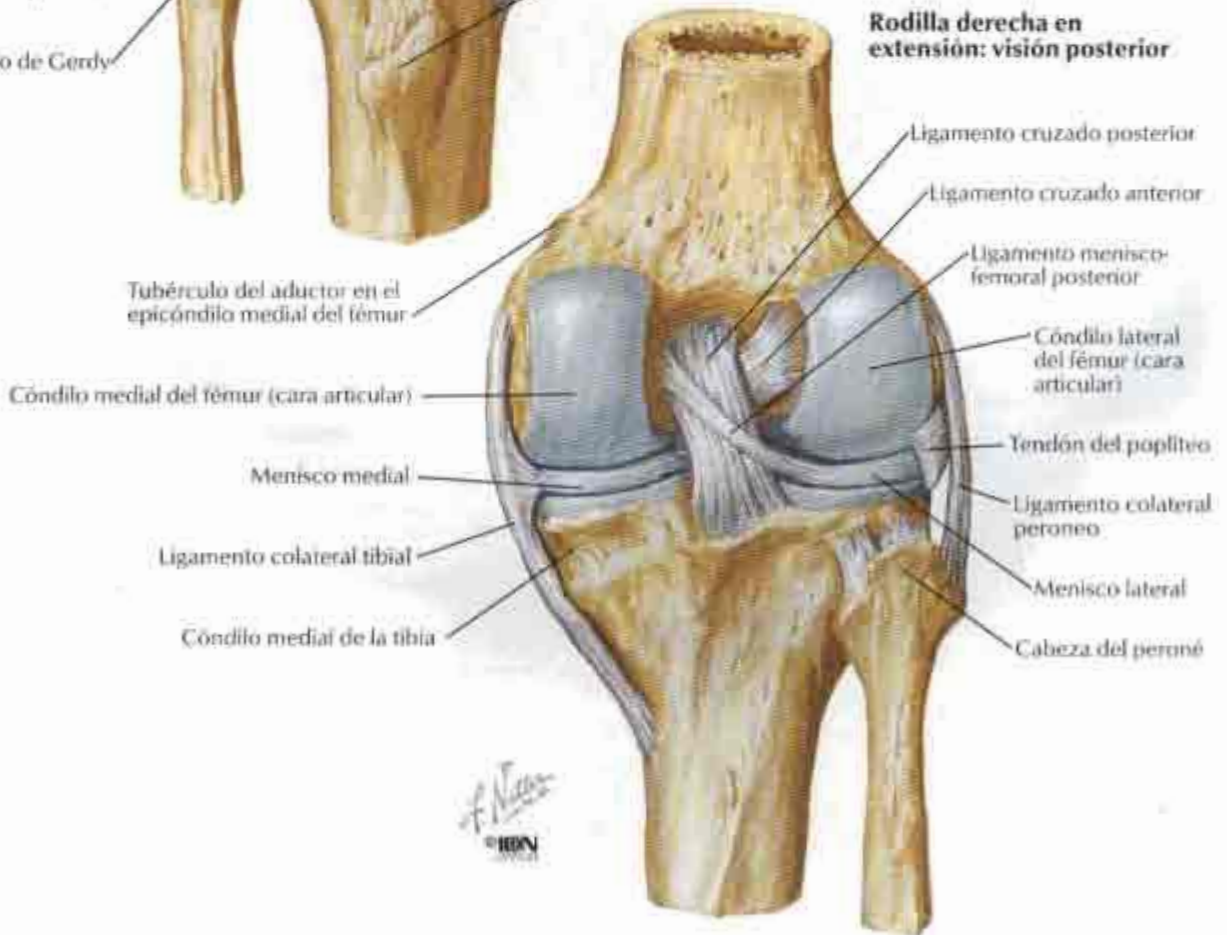


Rodilla: ligamentos cruzados y colaterales

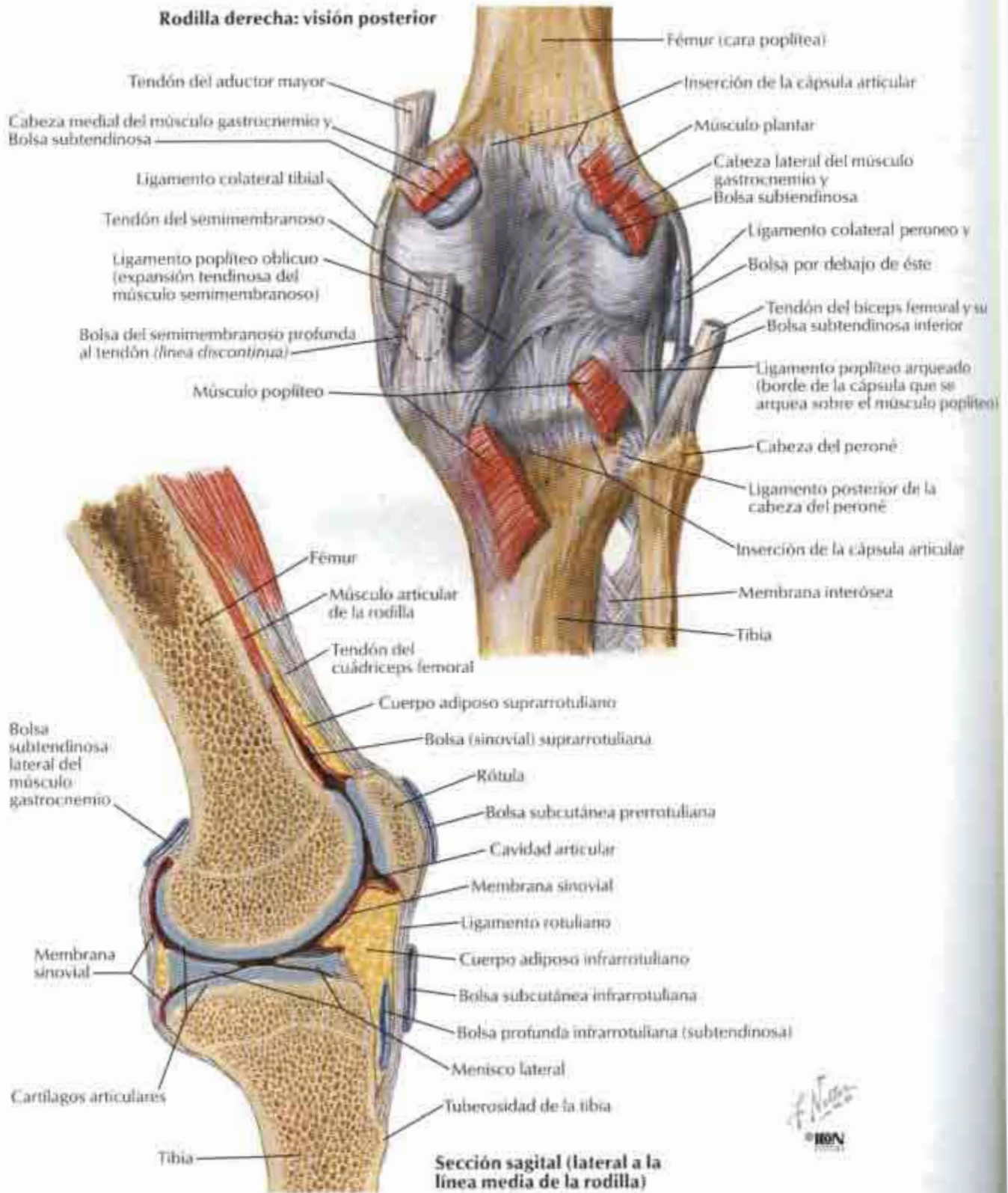
Rodilla derecha en flexión: visión anterior



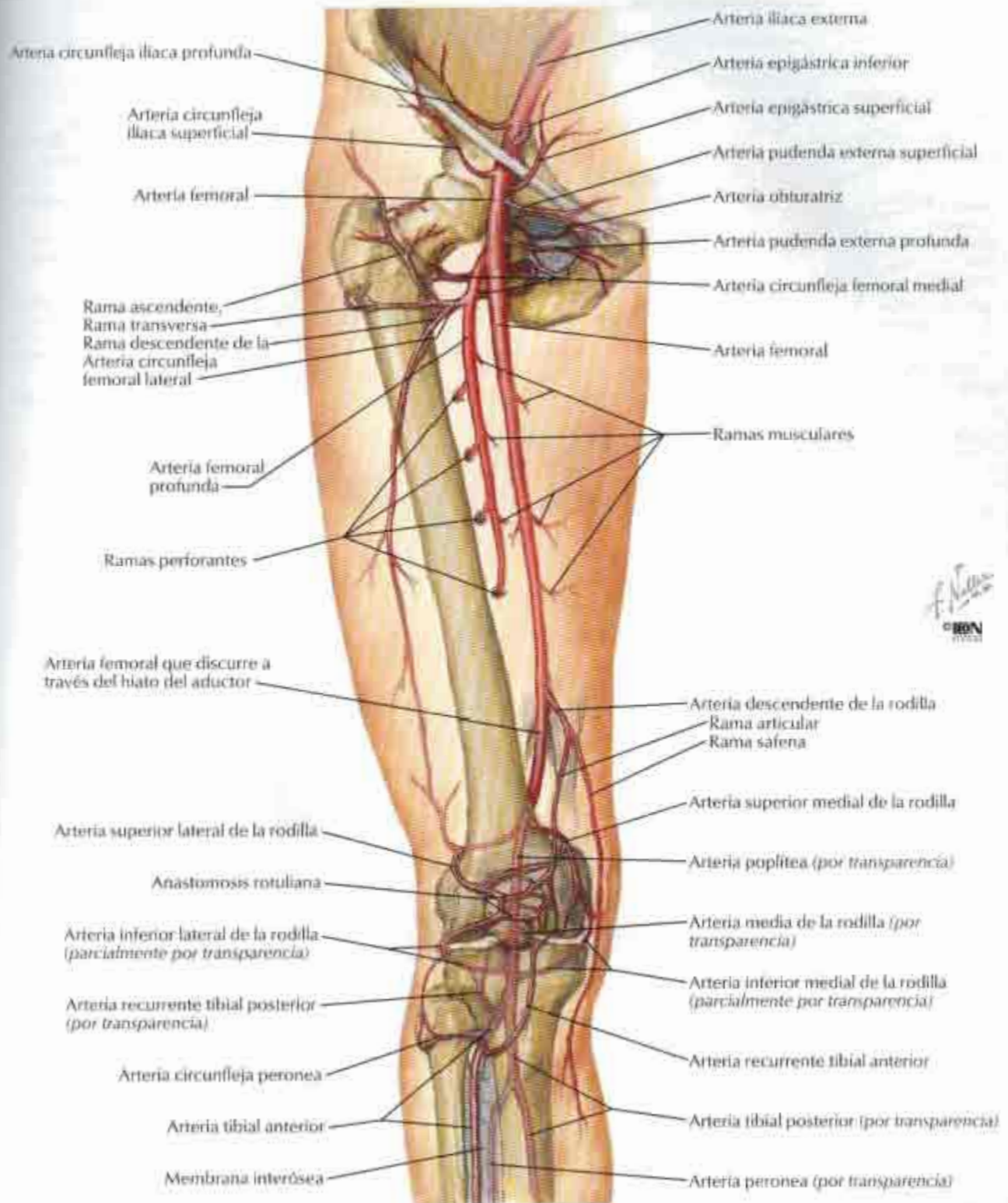
Rodilla derecha en extensión: visión posterior



Rodilla: visiones posterior y sagital

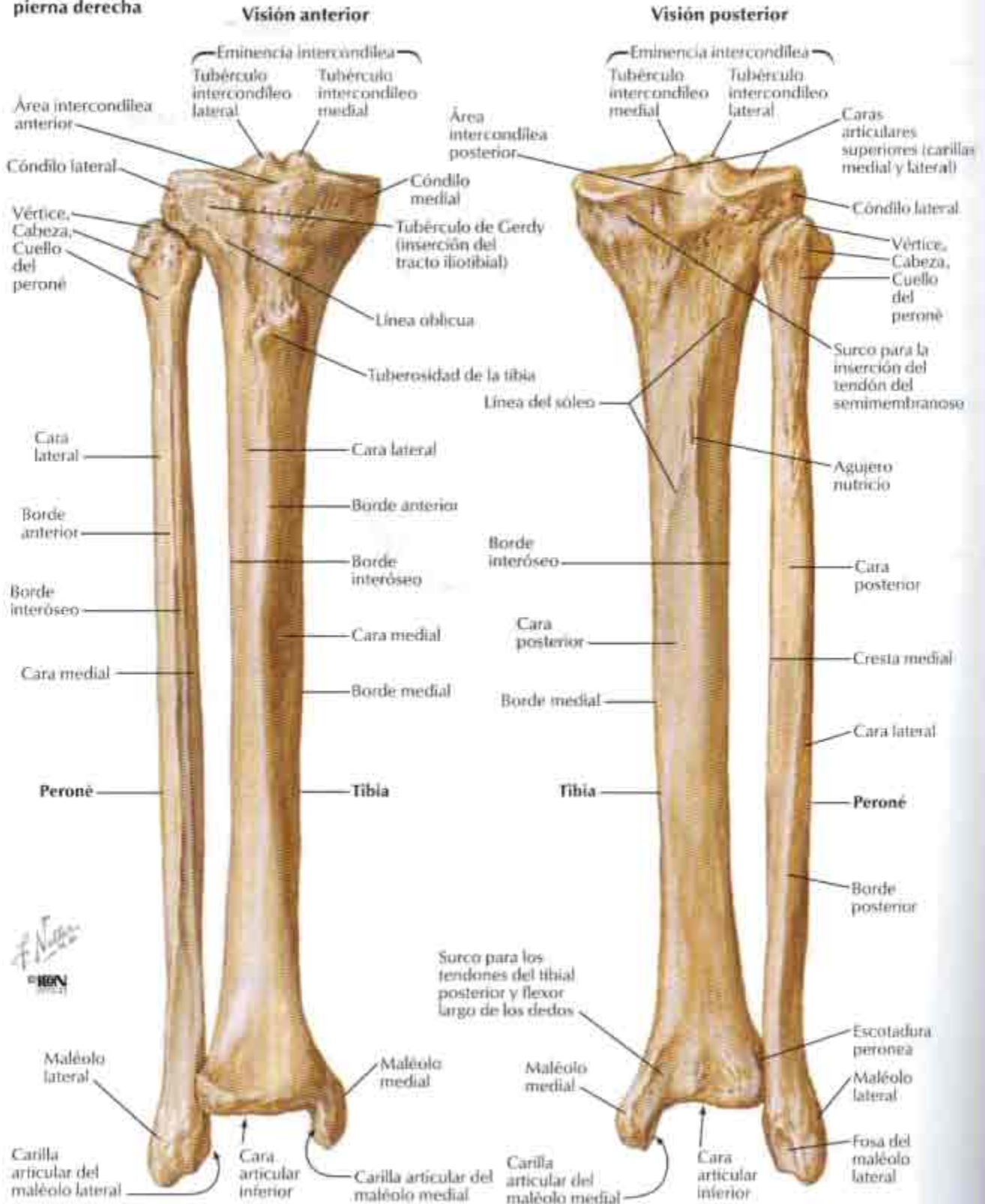


Arterias del muslo y rodilla: esquema

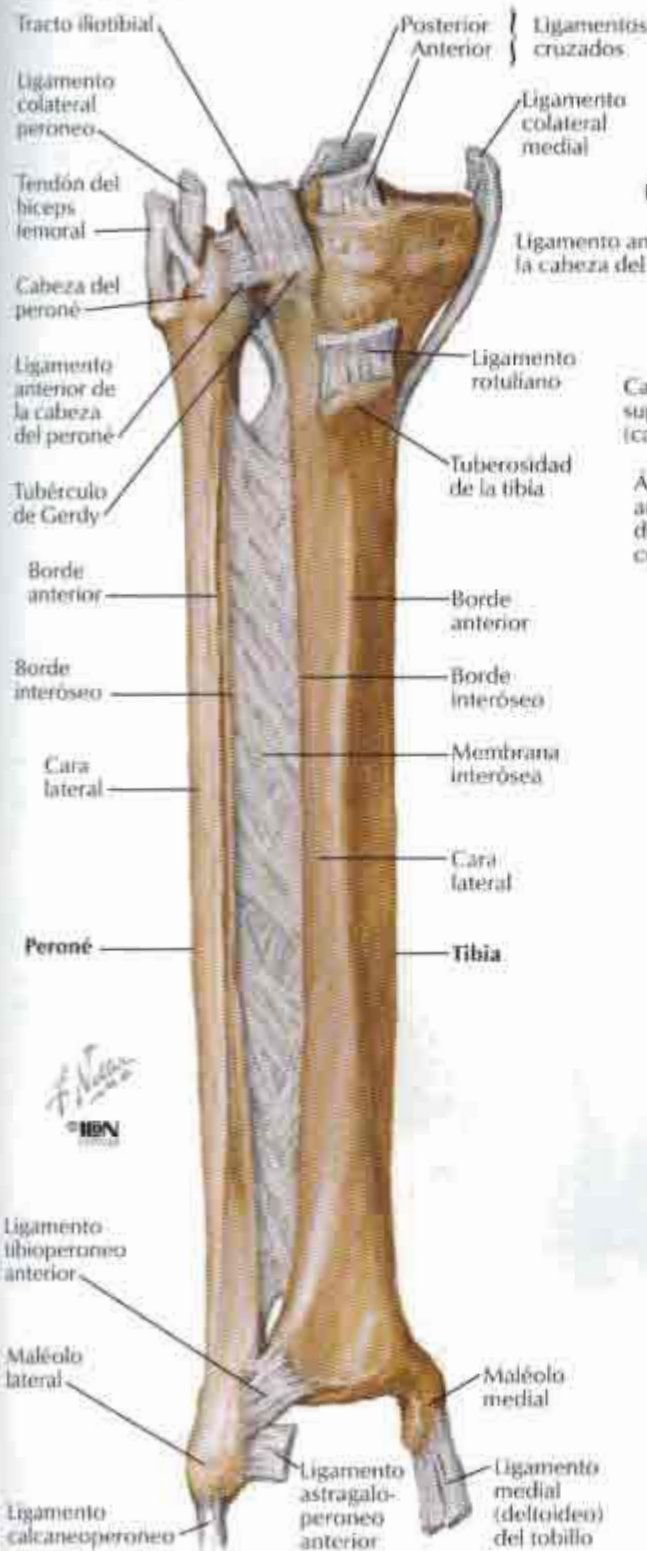

Tibia y peroné

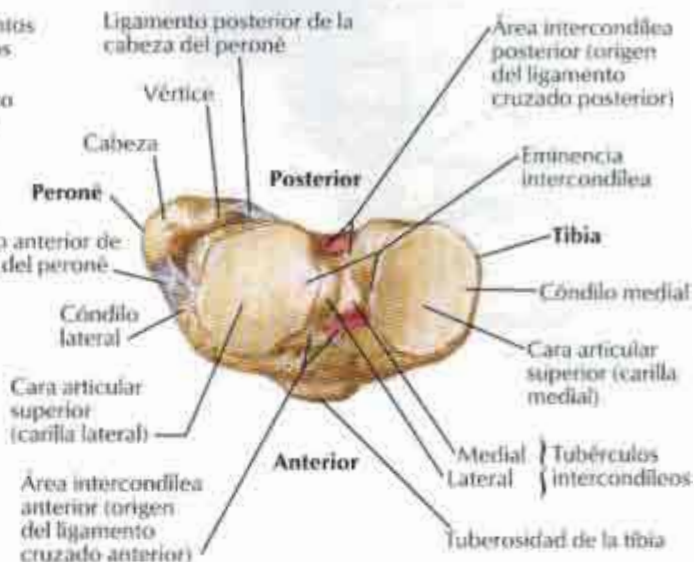
Huesos de la pierna derecha



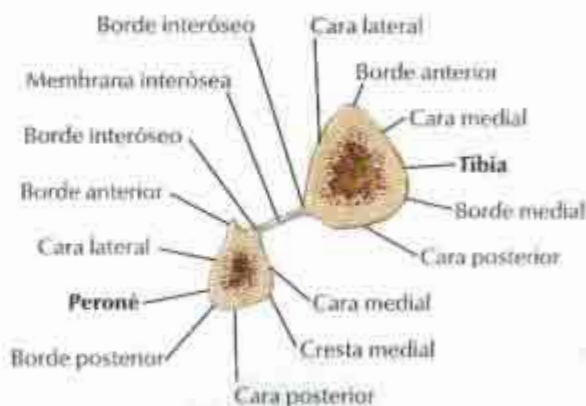Visión anterior con inserciones ligamentosas



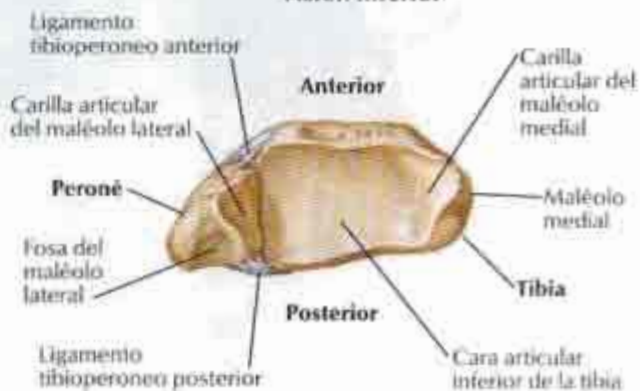
Visión superior



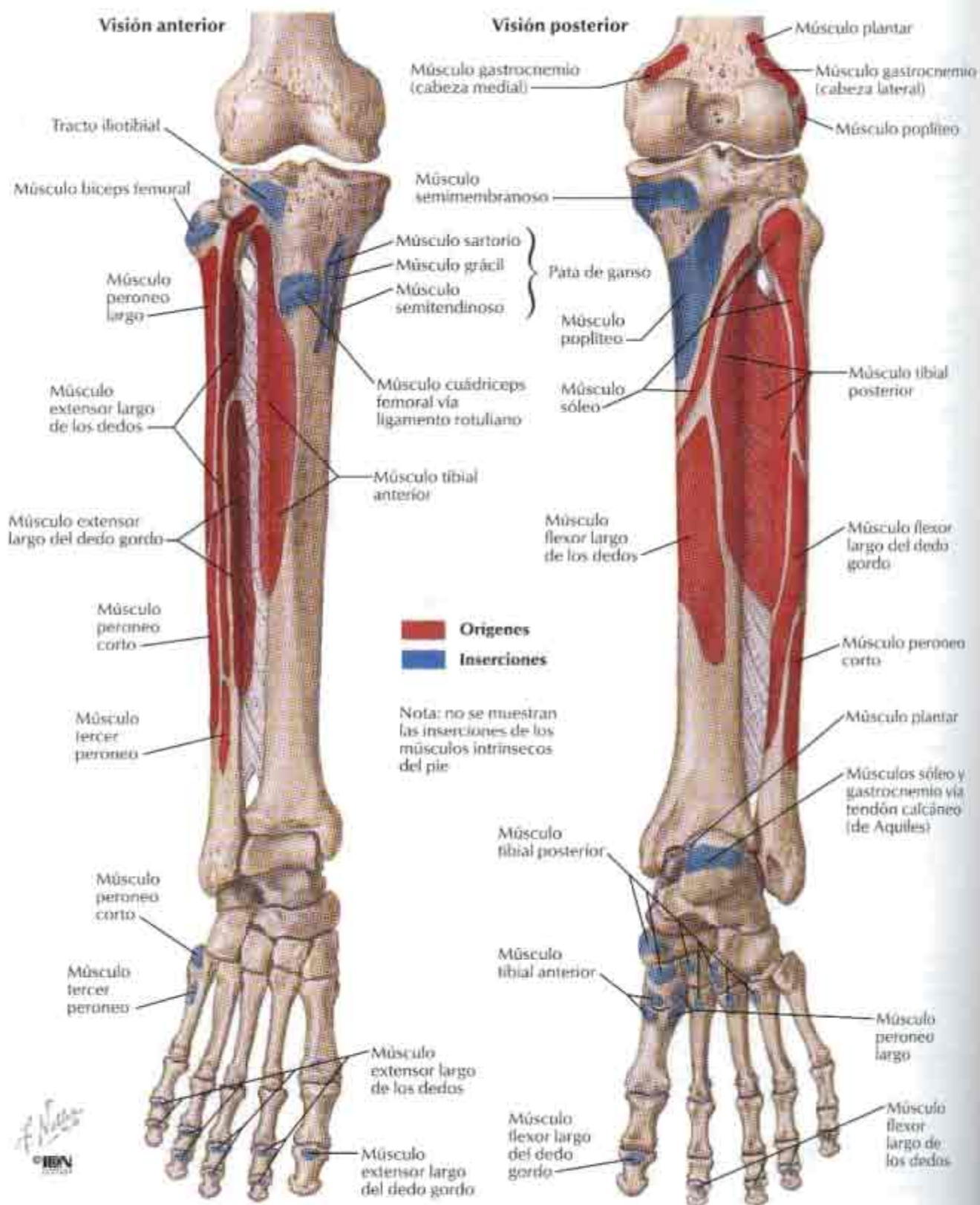
Sección transversal



Visión inferior

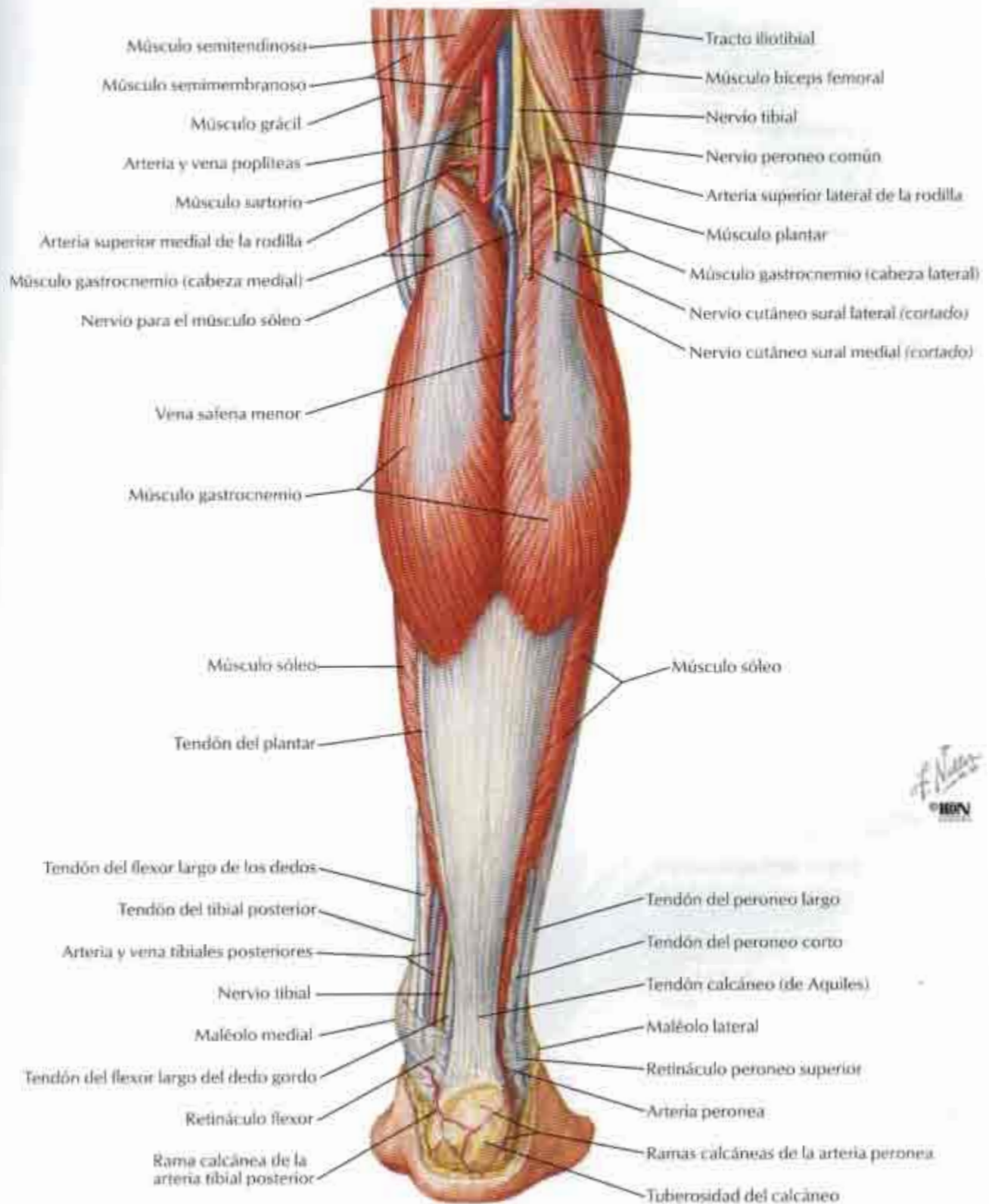


Inserciones de los músculos de la pierna



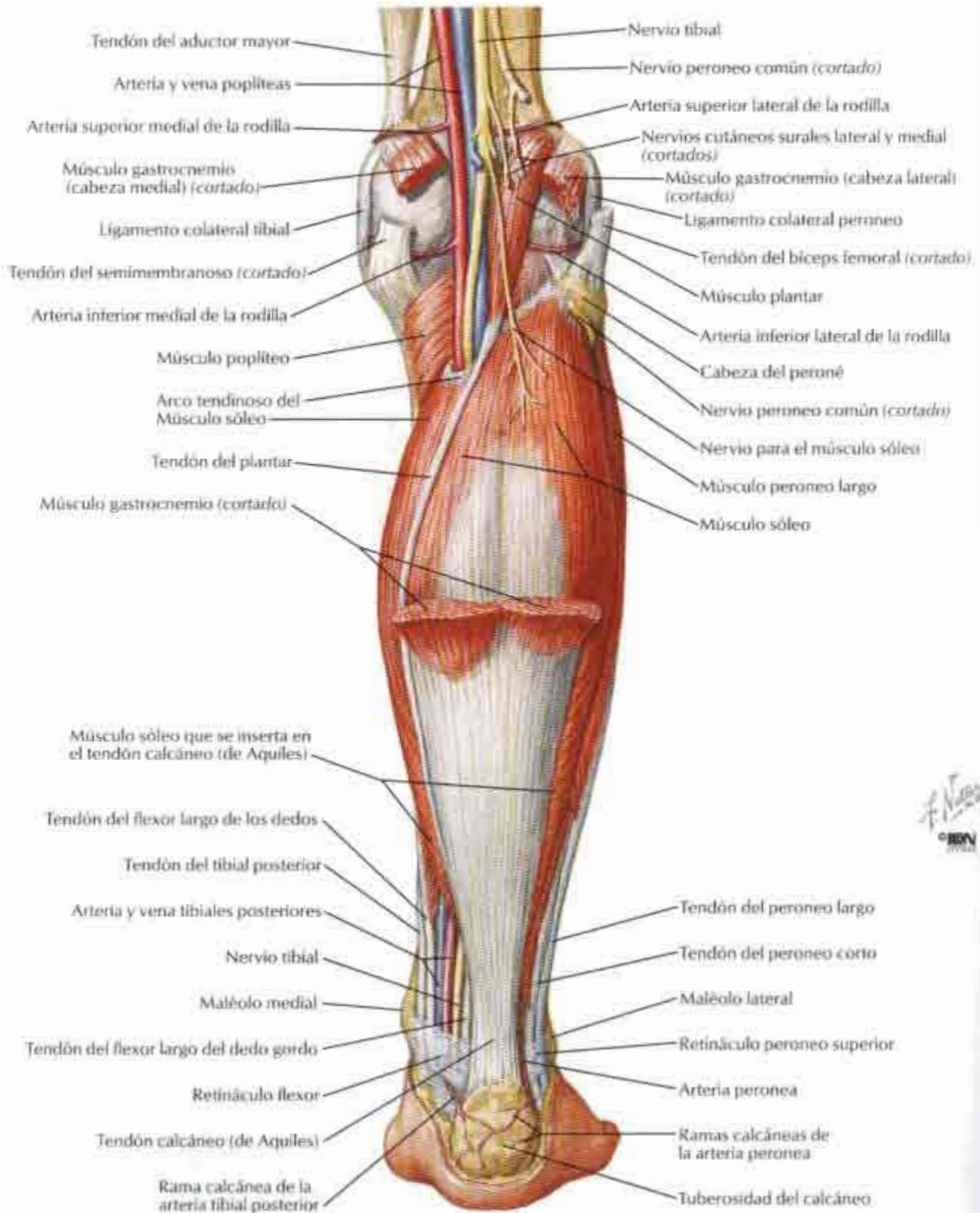
Músculos de la pierna (disección superficial): visión posterior

VÉASE TAMBIÉN LÁMINA 504



Músculos de la pierna (disección intermedia): visión posterior

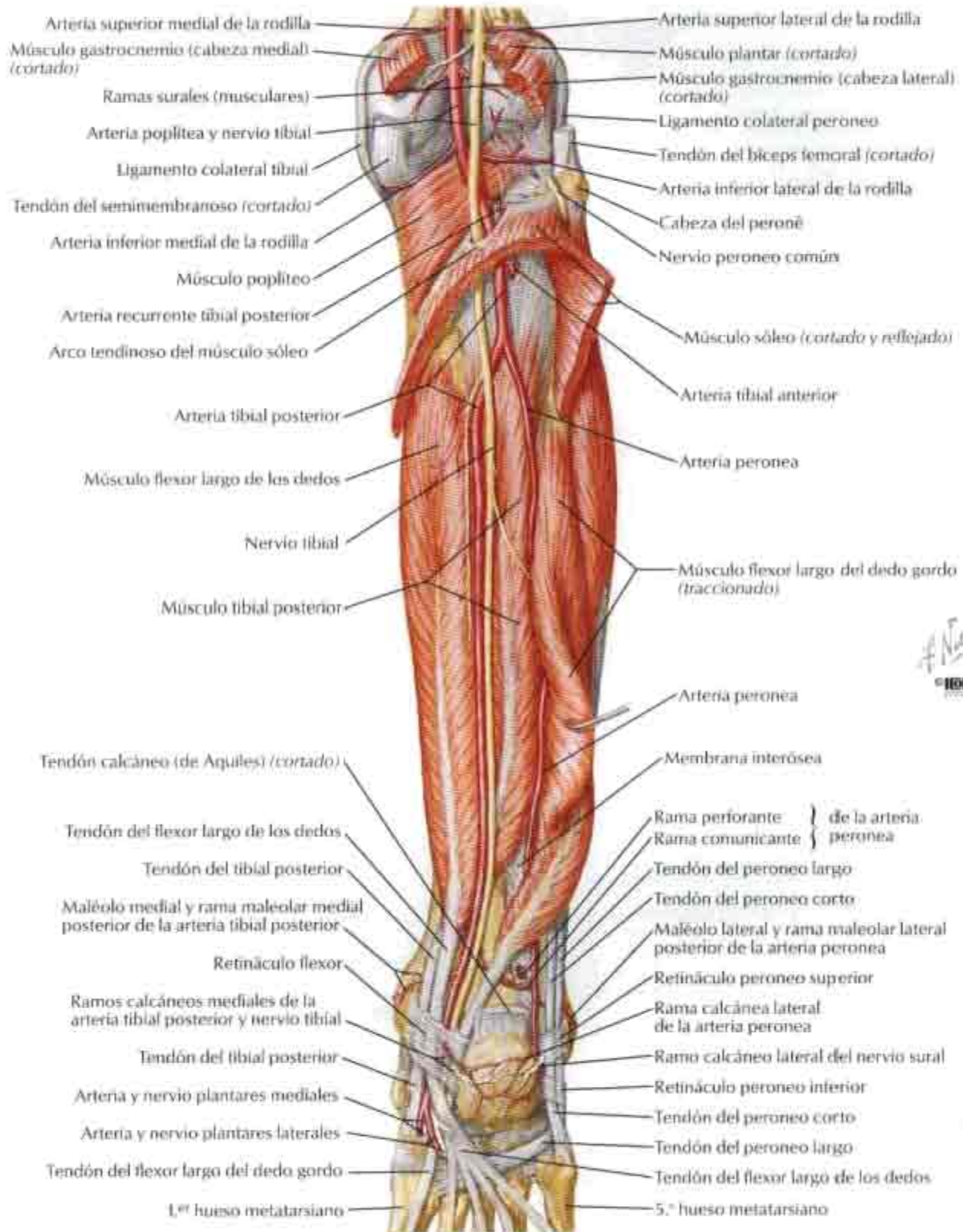
VÉASE TAMBIÉN LÁMINA 505



F. Navarro
© RPN 2012

Músculos de la pierna (disección profunda): visión posterior

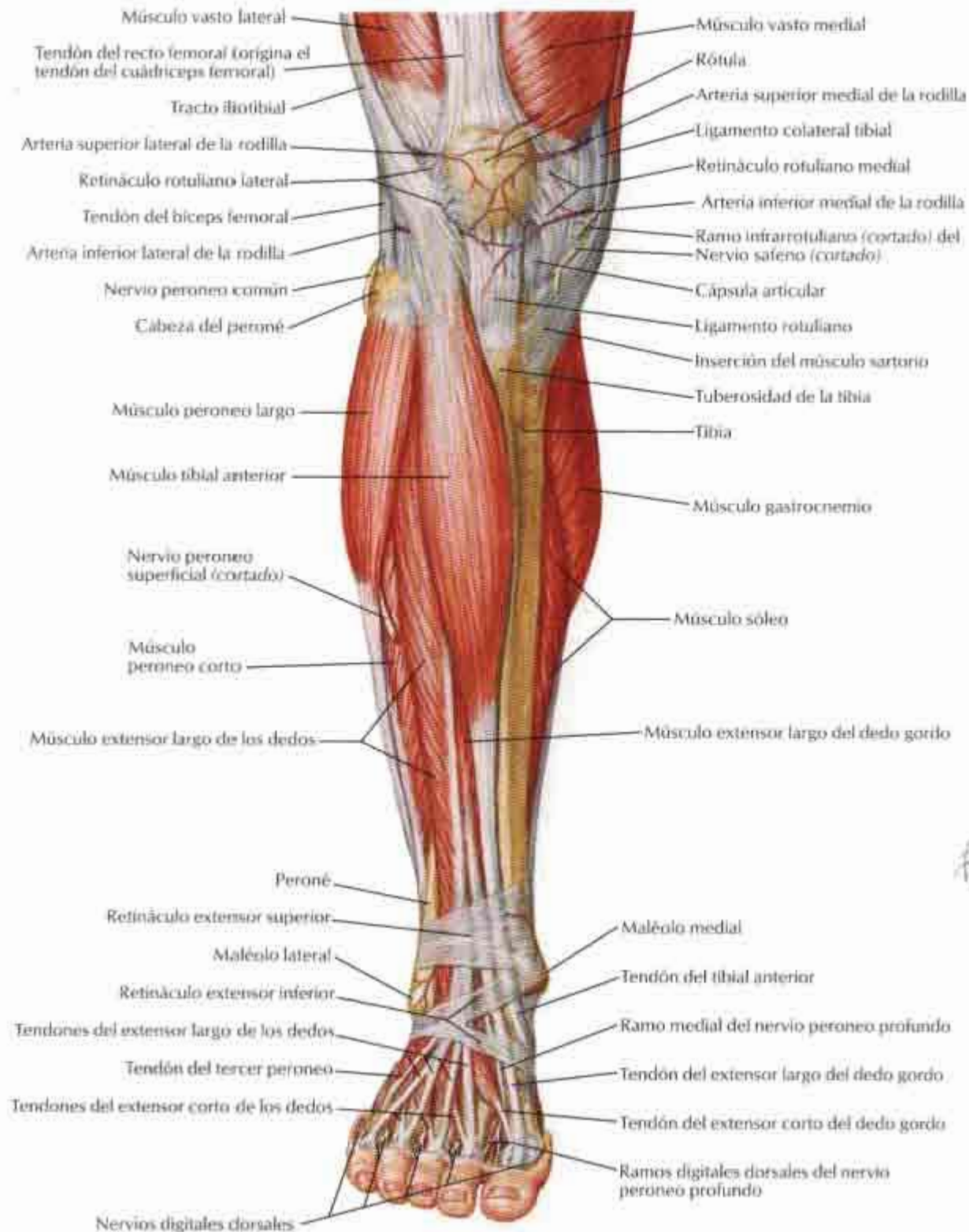
VÉASE TAMBIÉN LÁMINA 505



H. Nolasco
© ION

Músculos de la pierna (disección superficial): visión anterior

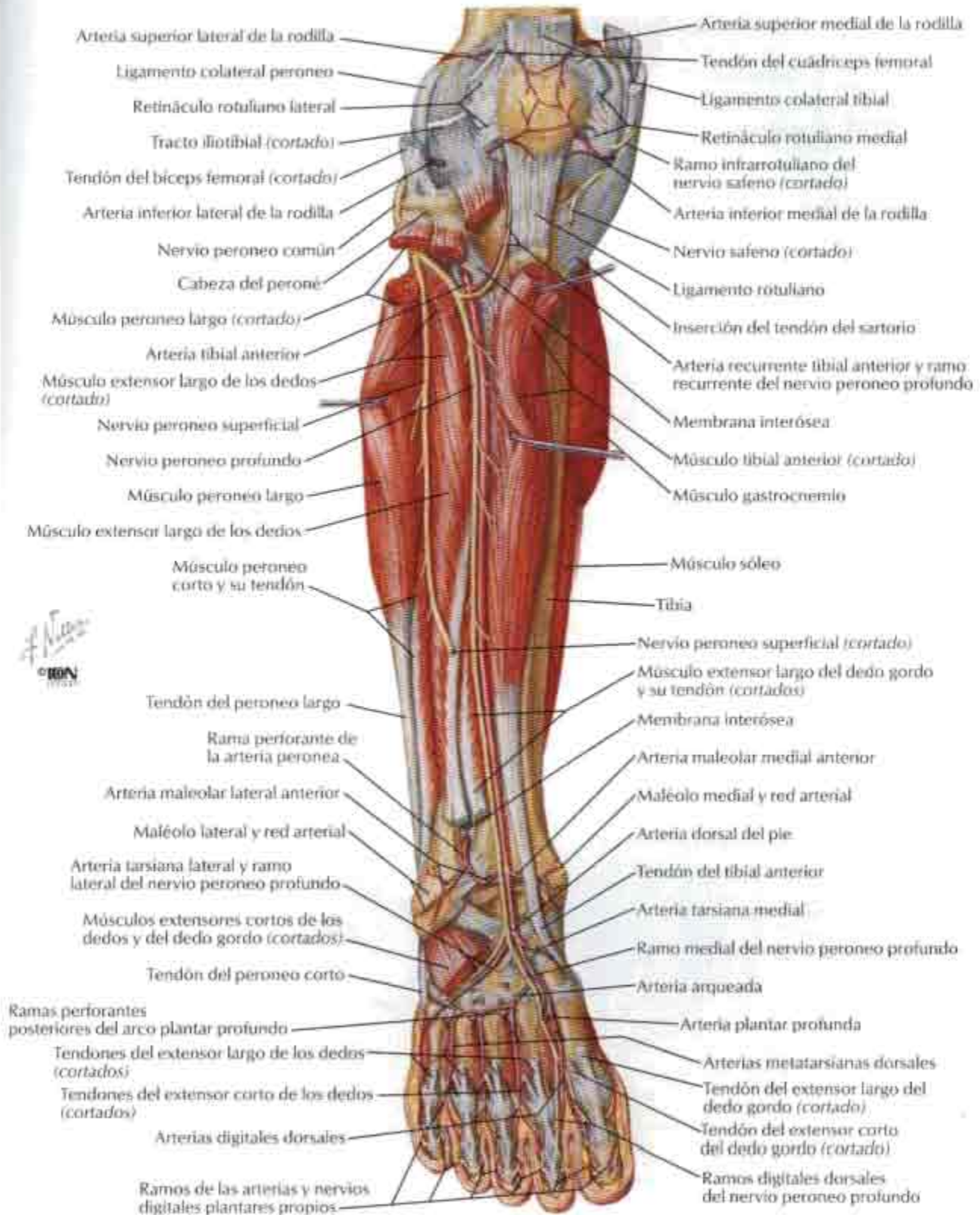
VÉASE TAMBIÉN LÁMINA 506



F. Navarro
© MBV

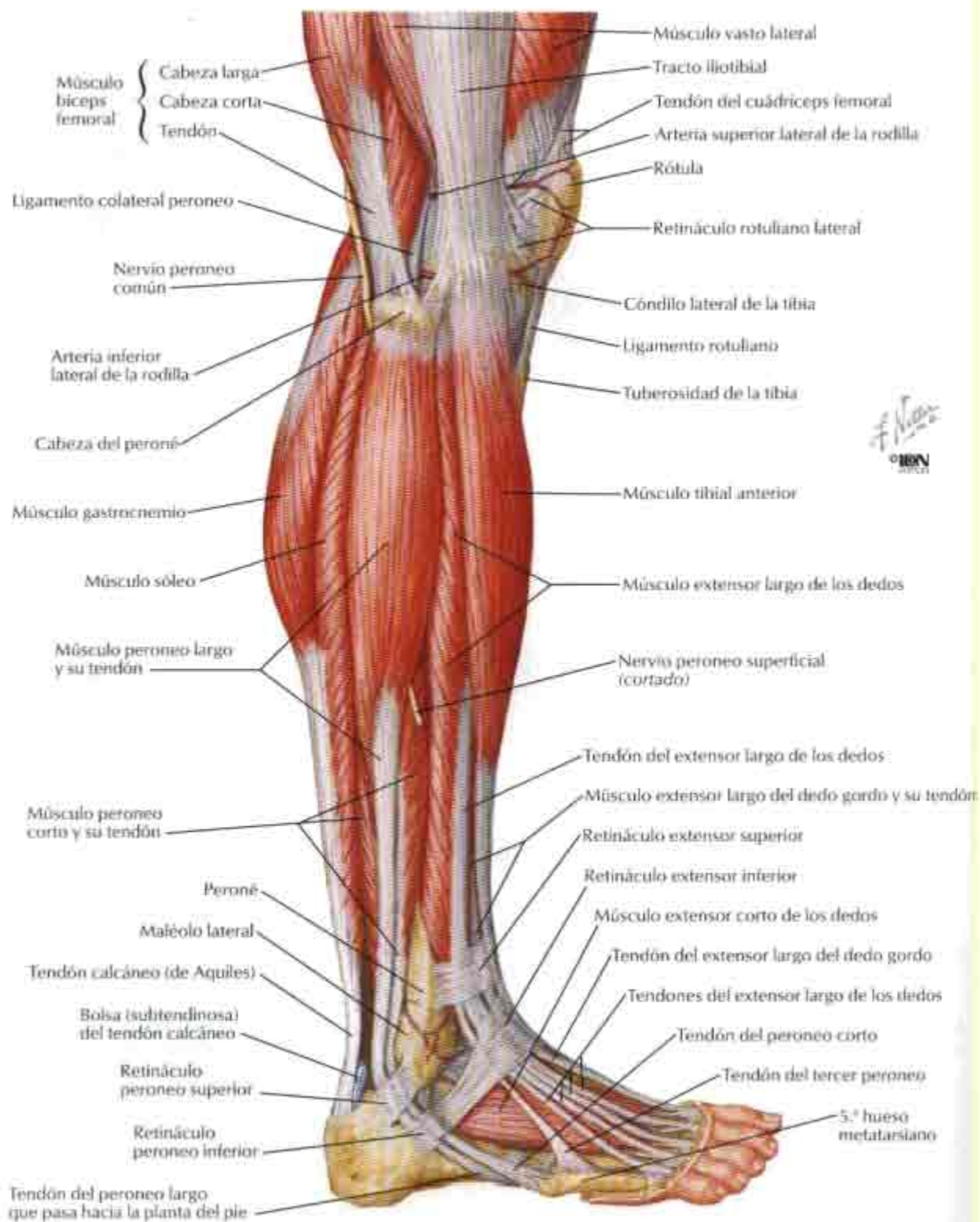
Músculos de la pierna (dissección profunda): visión anterior

VÉASE TAMBIÉN LÁMINA 506

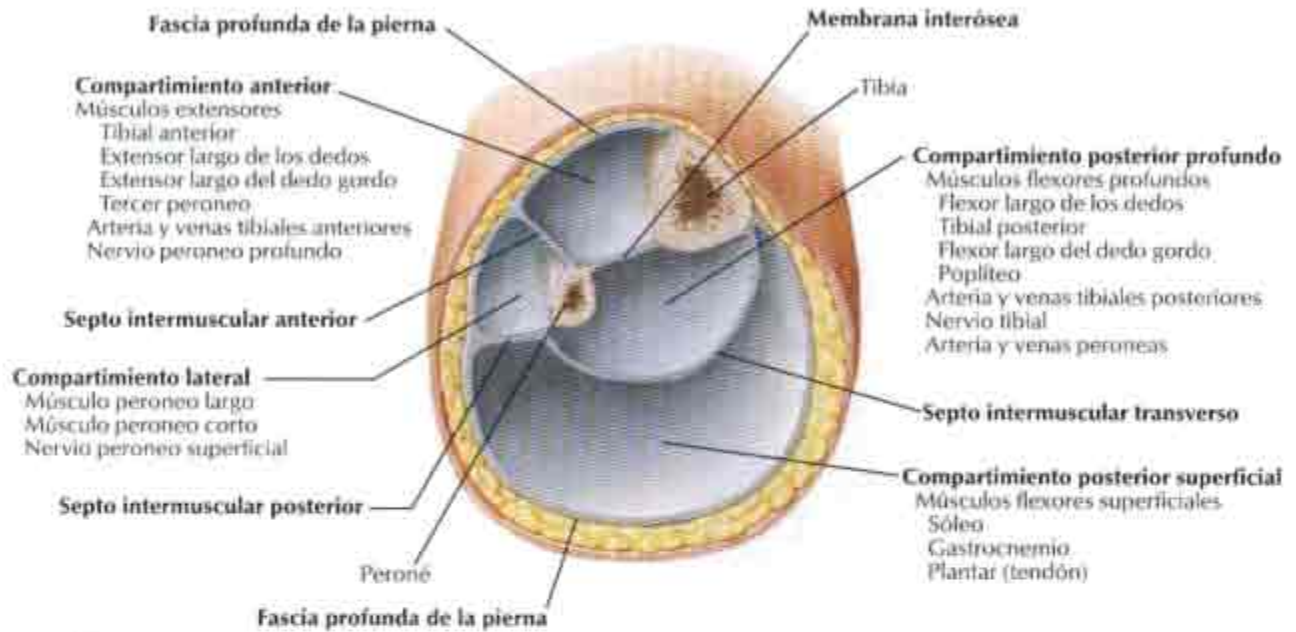


Músculos de la pierna: visión lateral

VÉASE TAMBIÉN LÁMINA 506

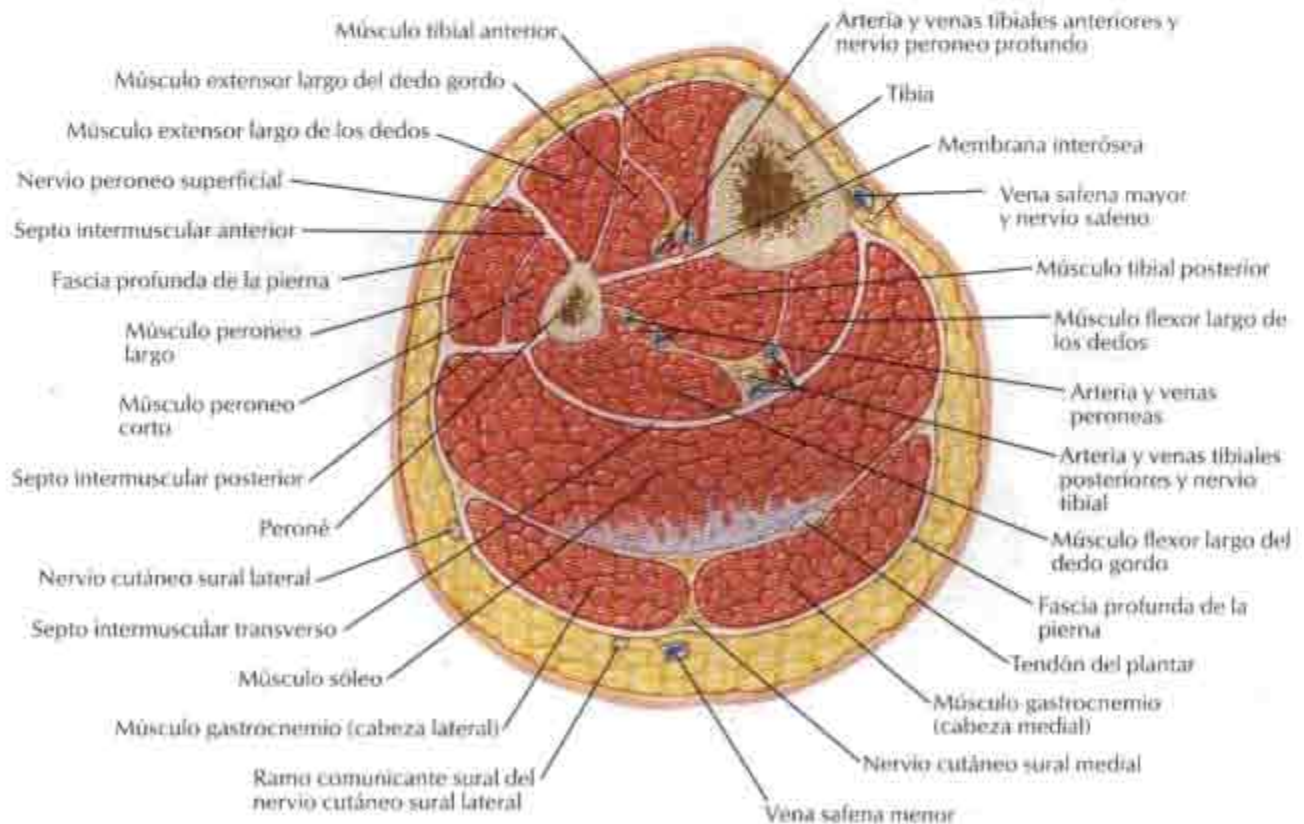


Pierna: secciones transversales y compartimientos de la fascia



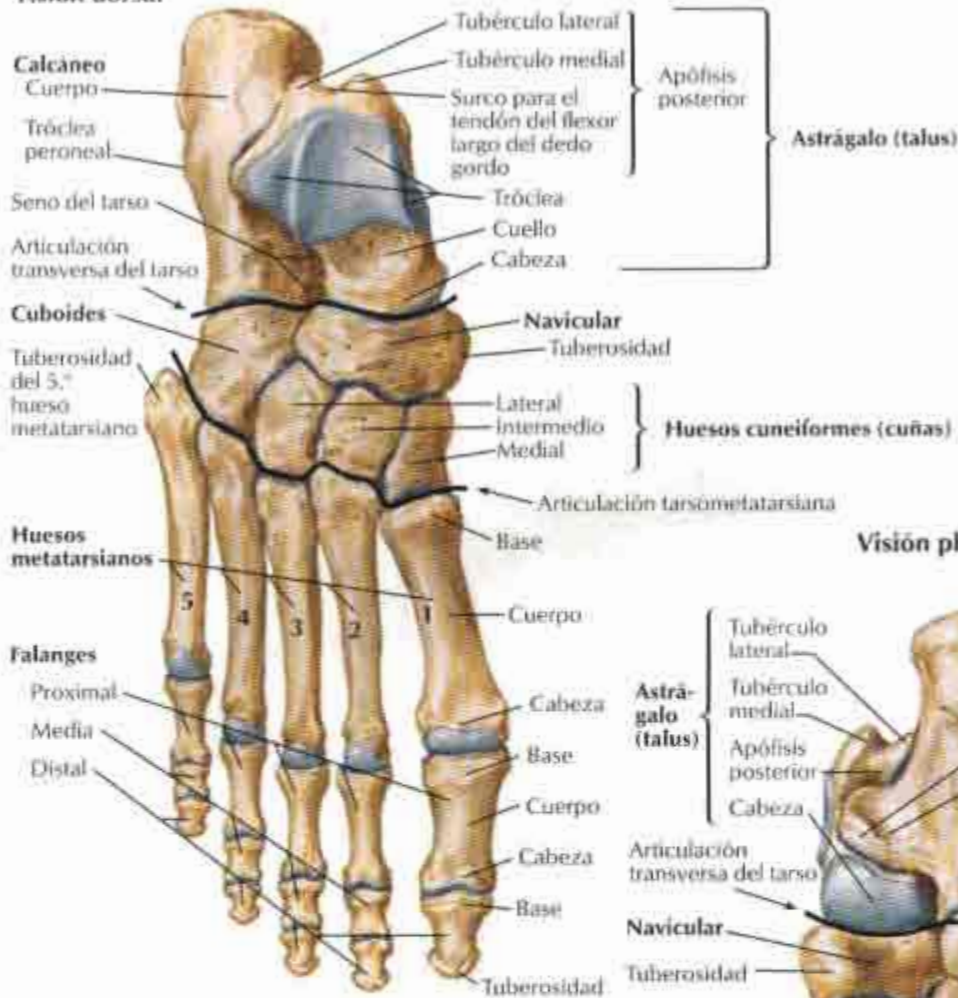
F. N. S.
 © IBN

Sección transversal justo por encima de la mitad de la pierna

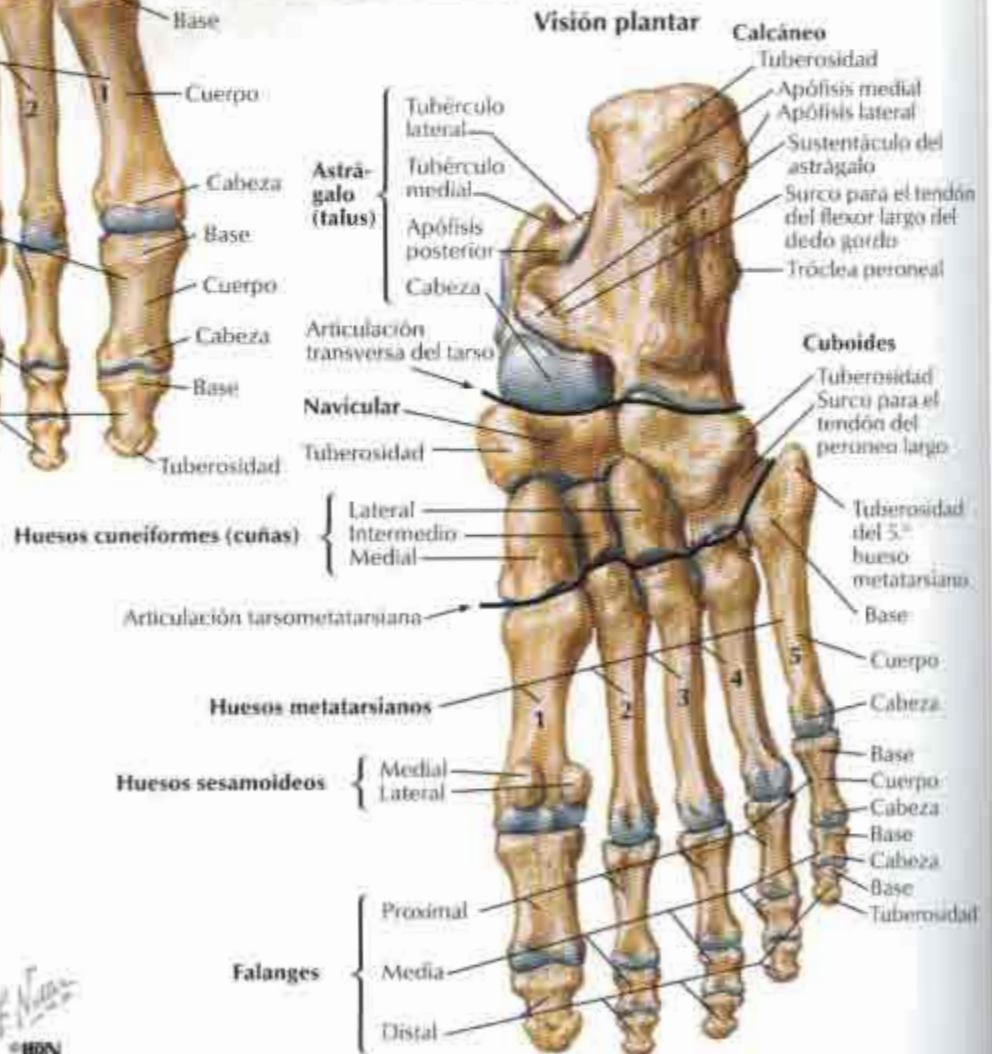


Huesos del pie

Visión dorsal



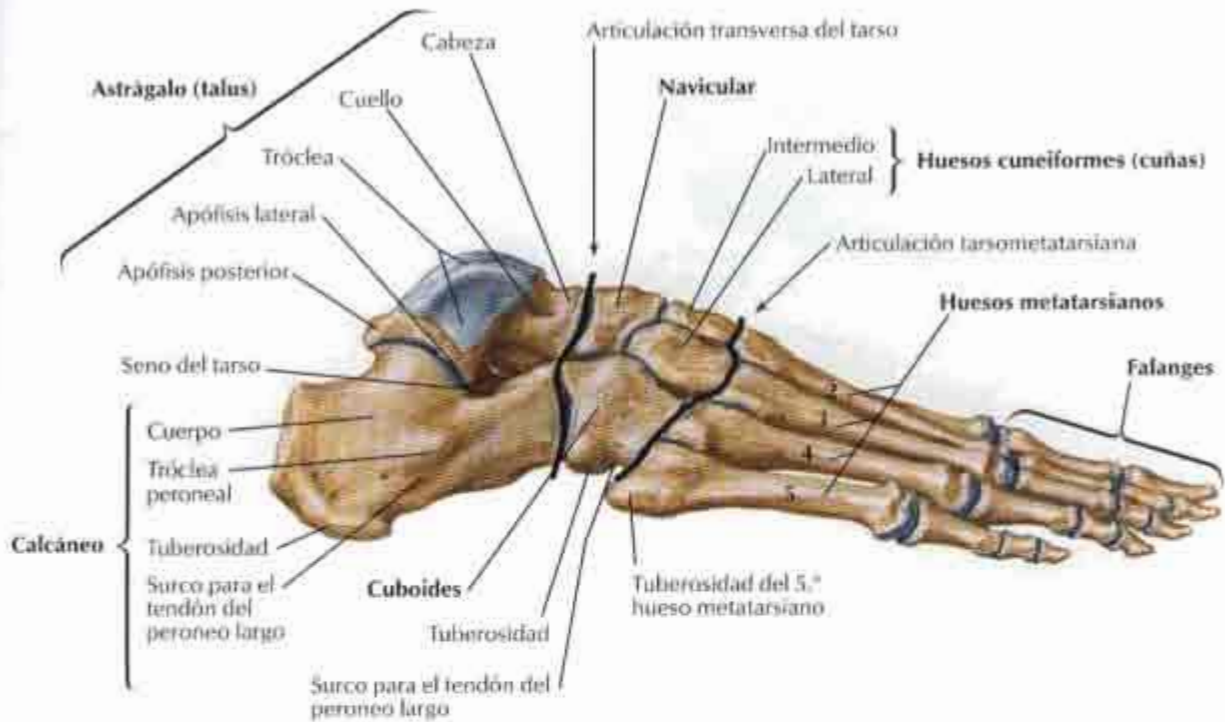
Visión plantar



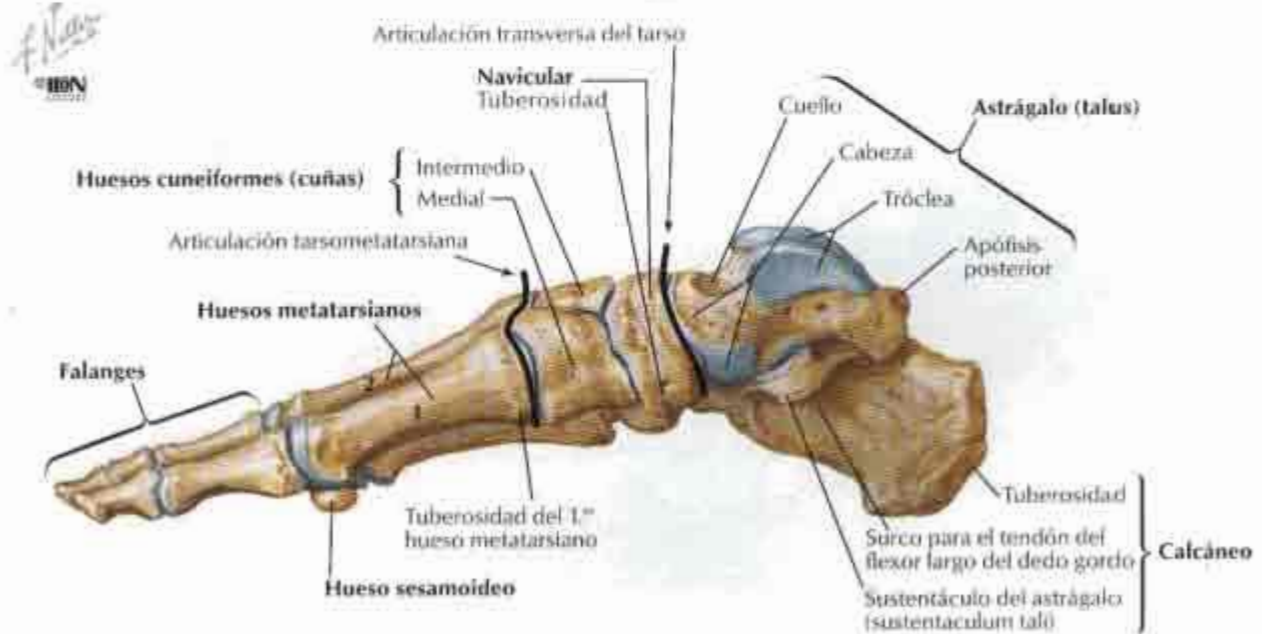
F. Nolasco
© HDN

Huesos del pie (continuación)

Visión lateral

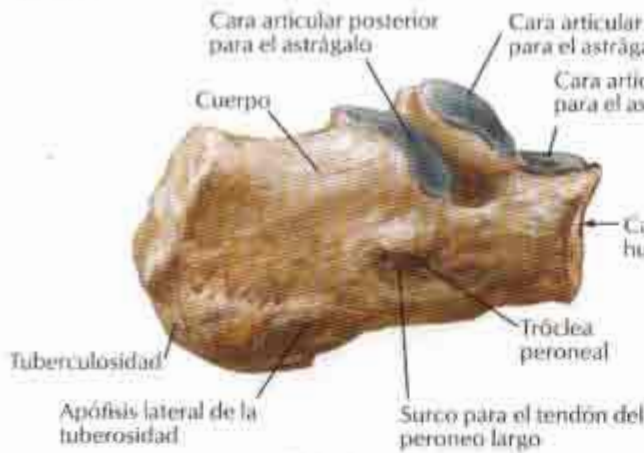

Visión medial

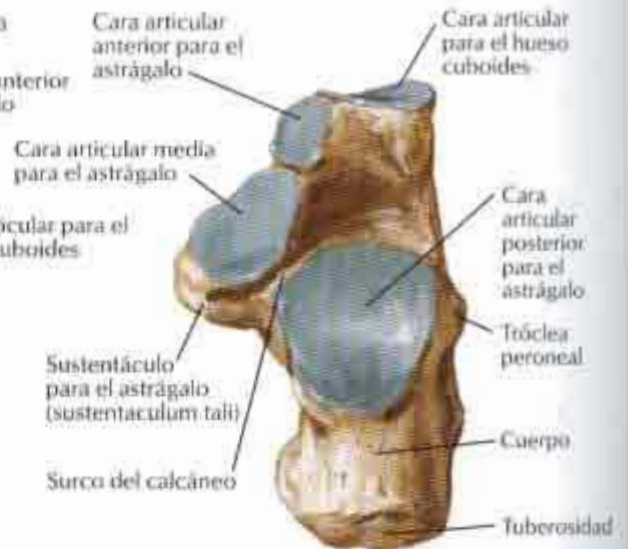

Calcáneo

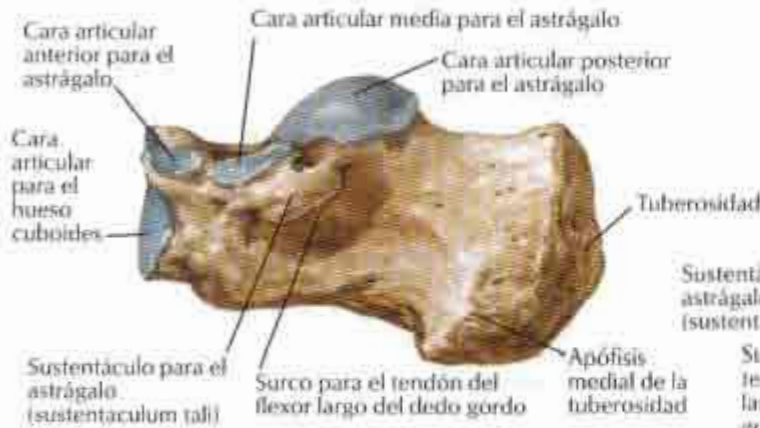Pie derecho



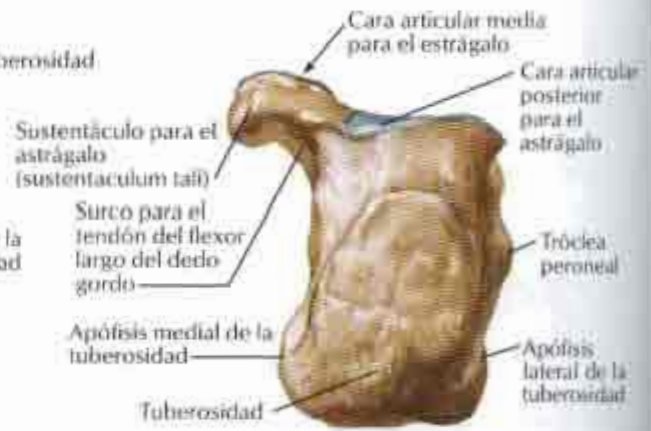
Visión lateral



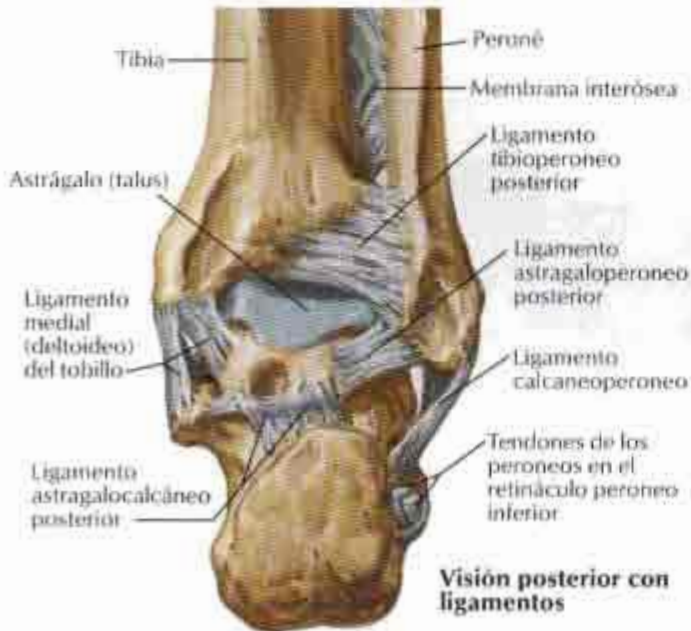Visión superior



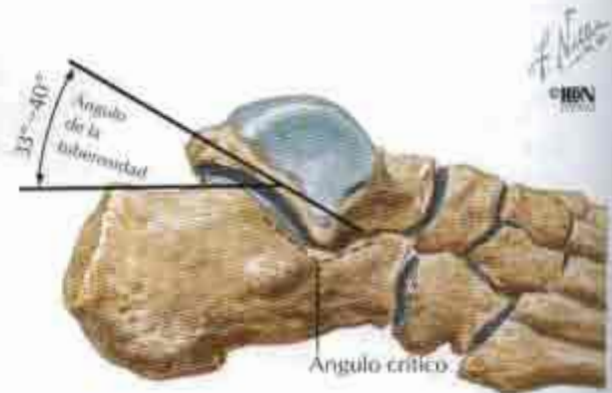
Visión medial



Visión posterior



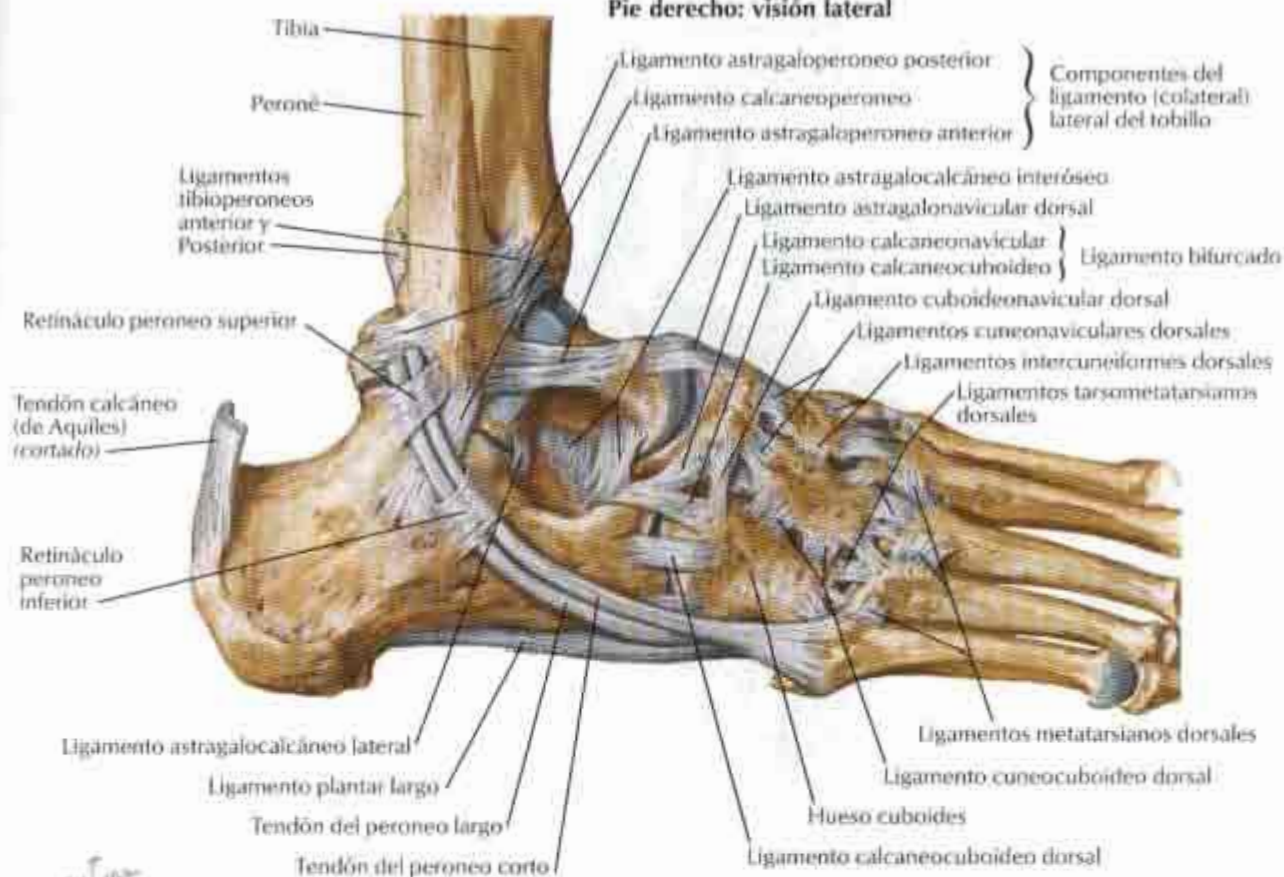
Visión posterior con ligamentos



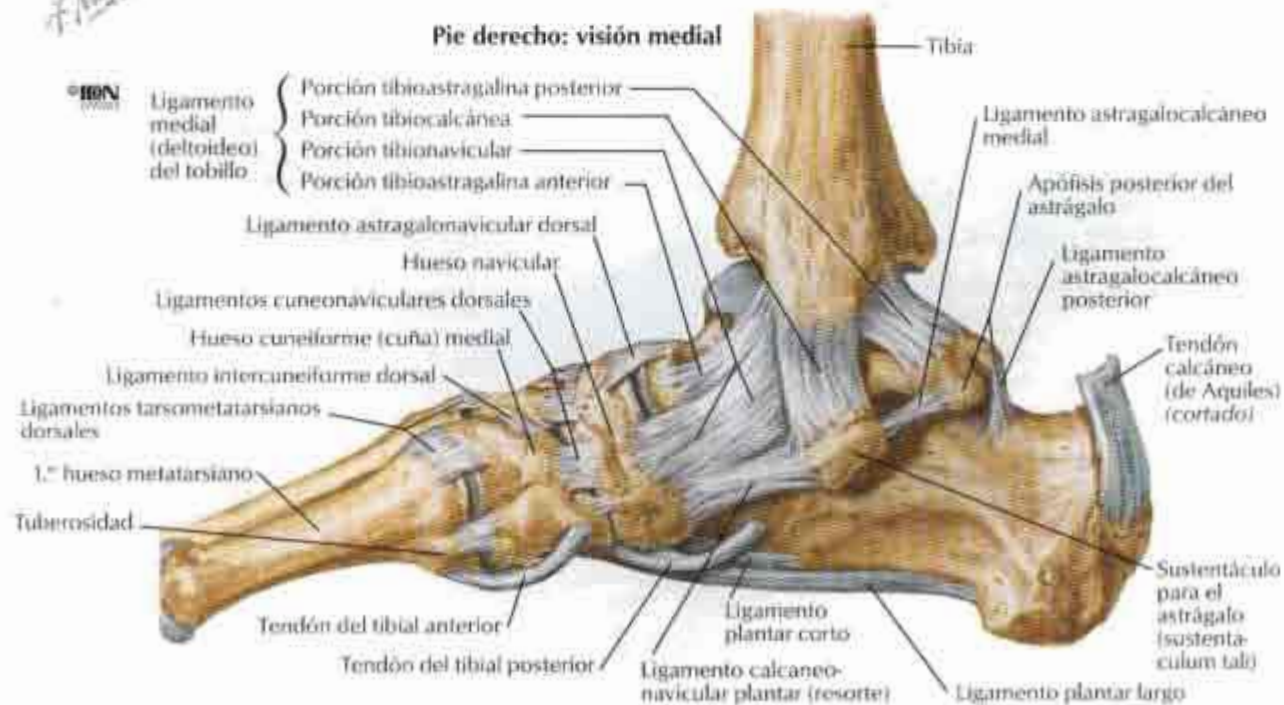
Relaciones funcionales del calcáneo

Ligamentos y tendones del tobillo

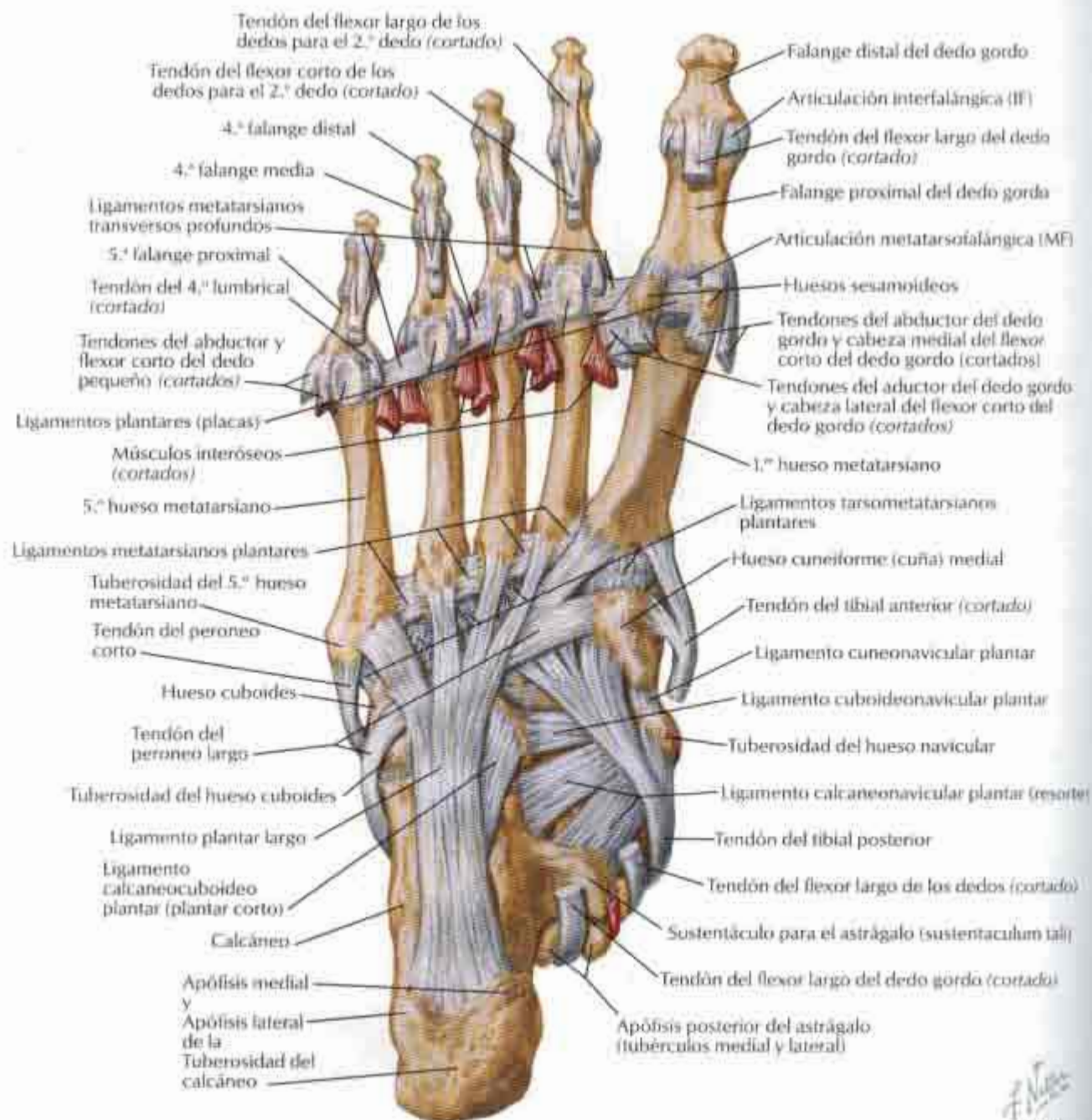
Pie derecho: visión lateral



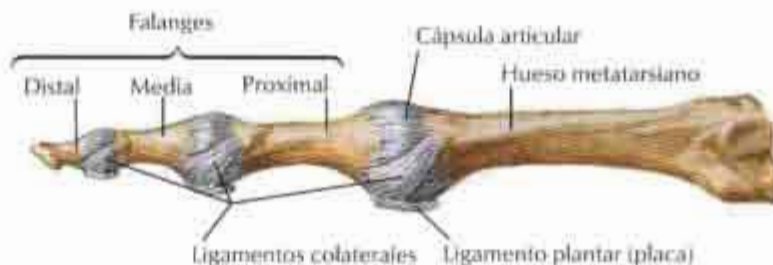
Pie derecho: visión medial



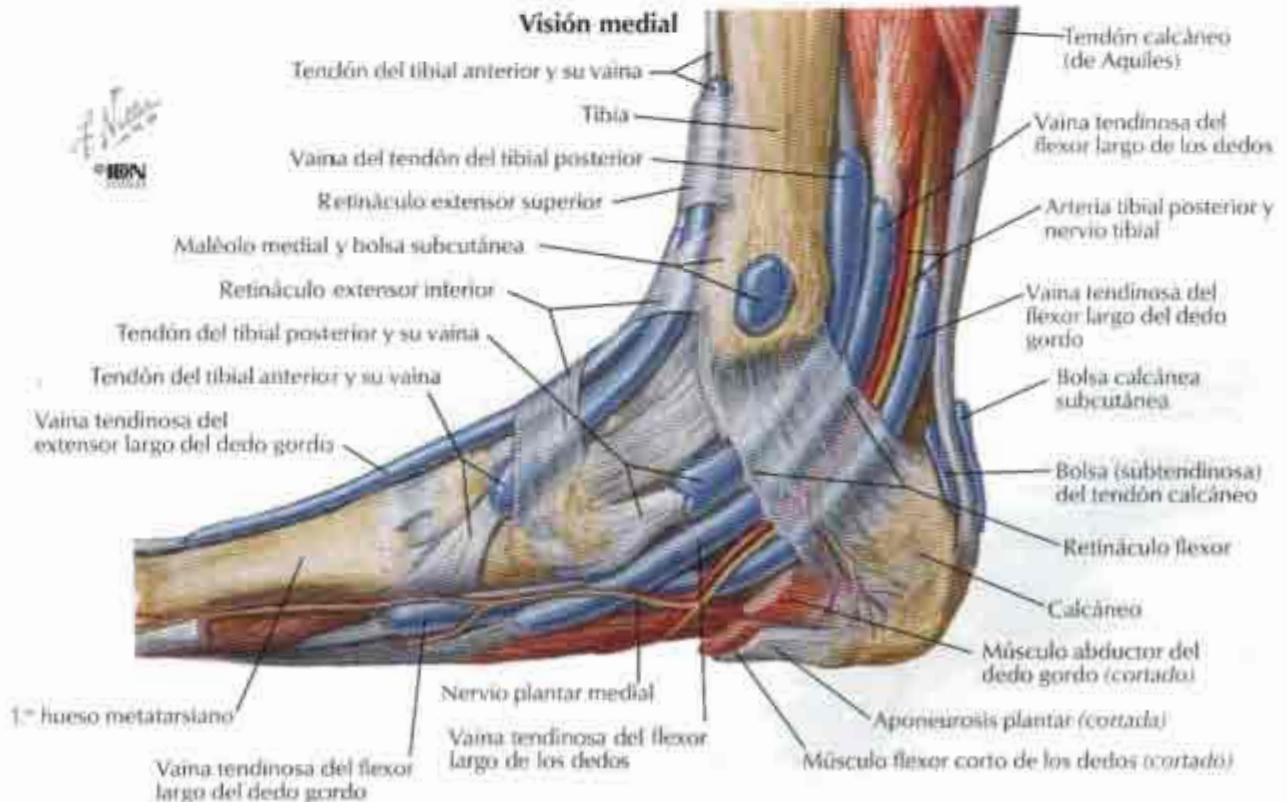
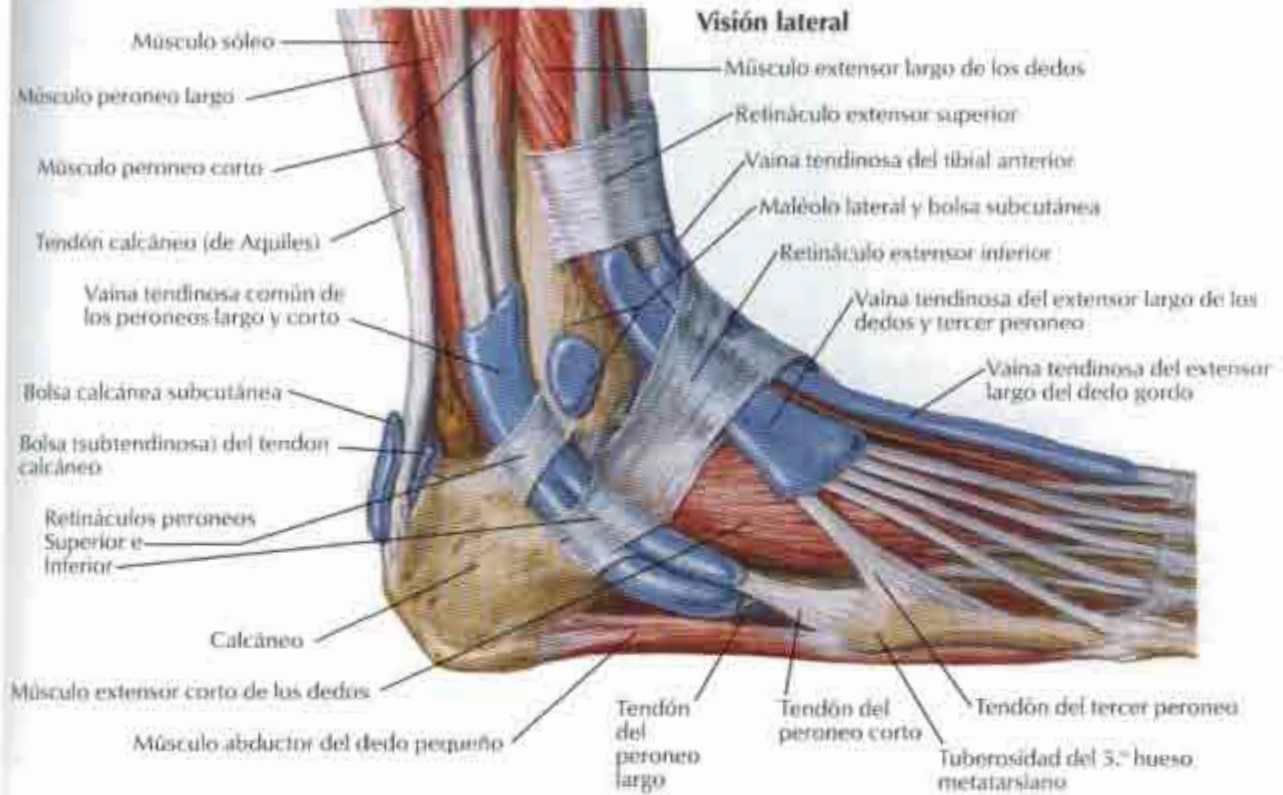
Ligamentos y tendones del pie: visión plantar



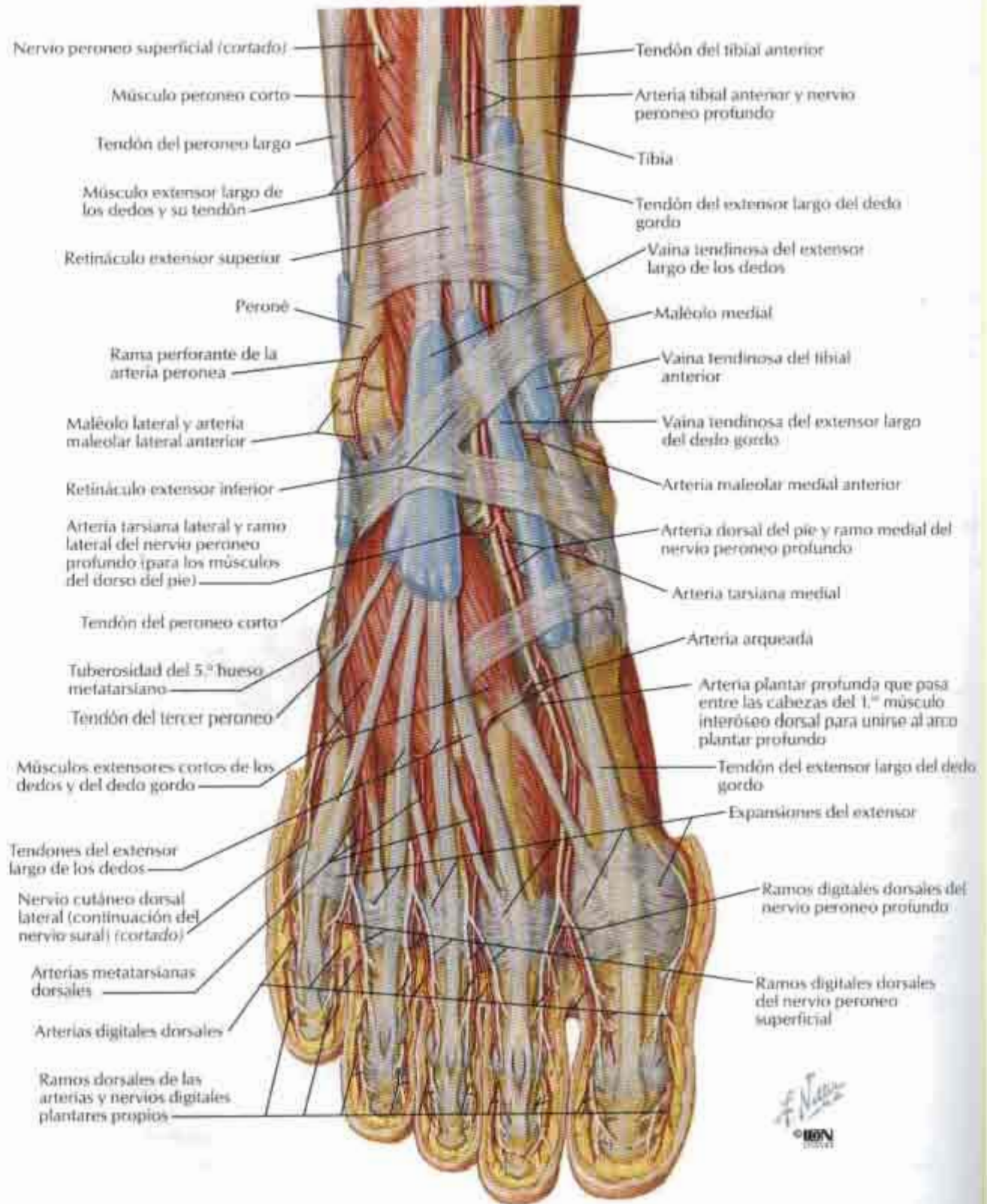
Cápsulas y ligamentos de las articulaciones metatarsofalángicas e interfalángicas: visión lateral



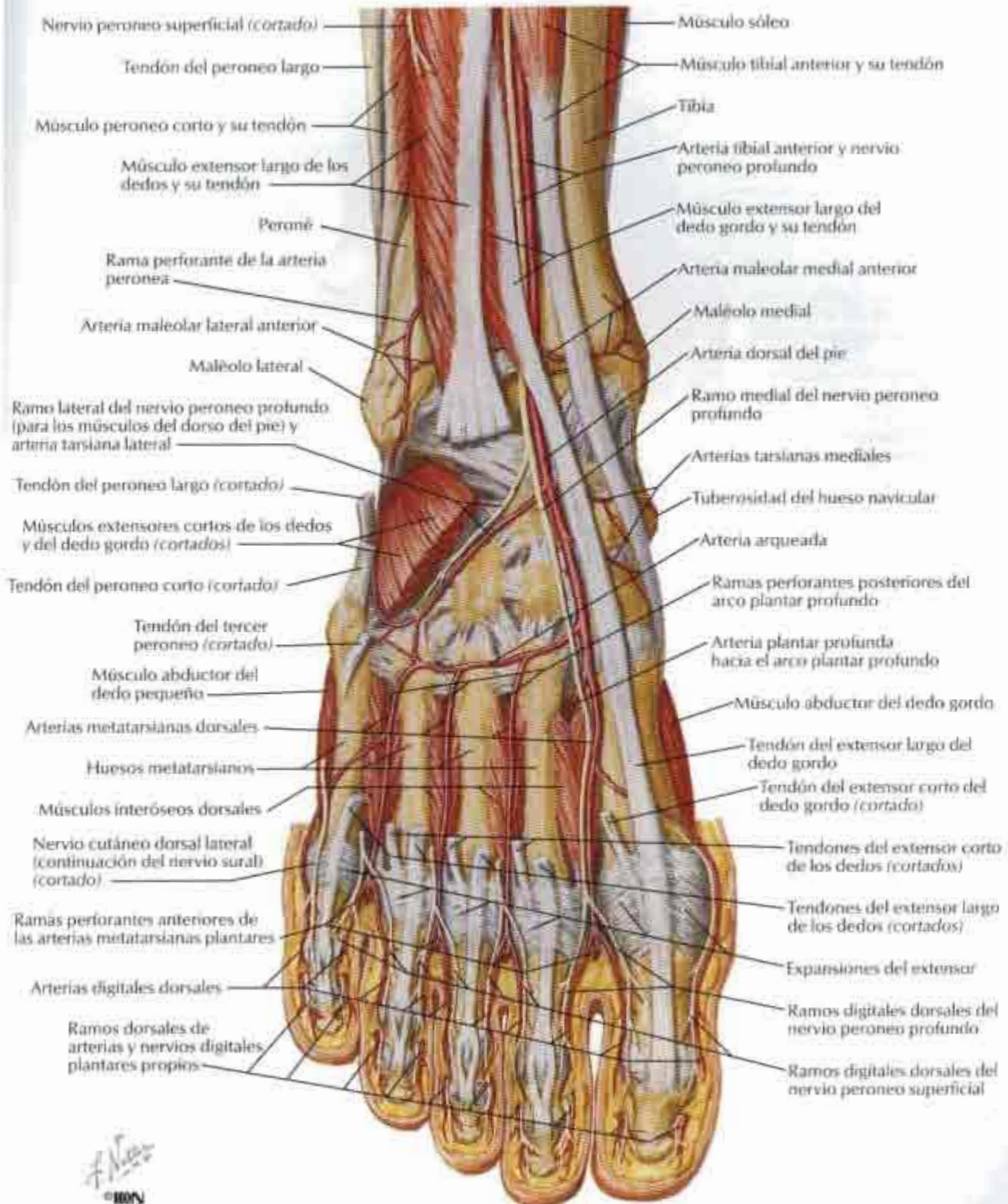
Vainas tendinosas del tobillo



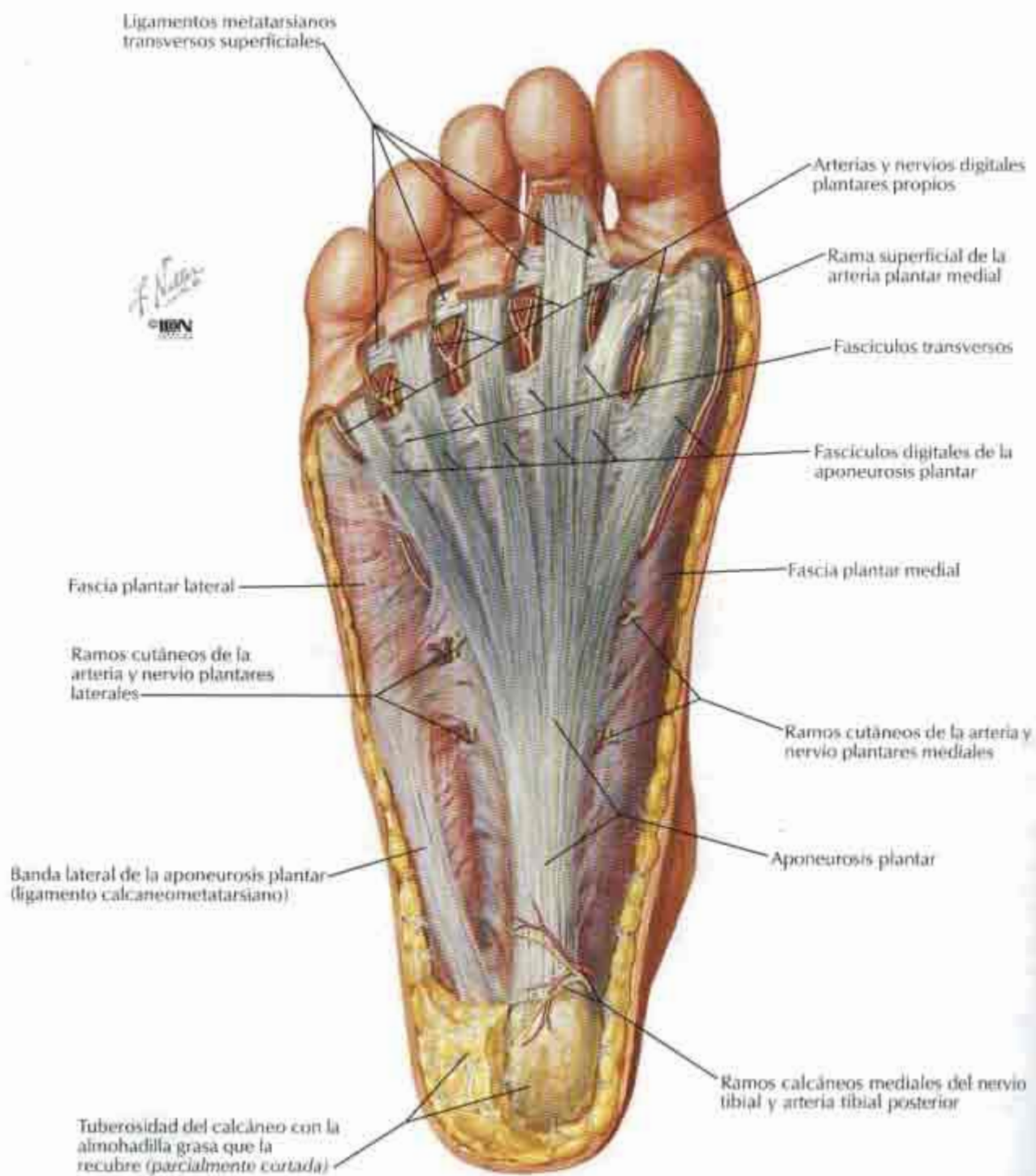
Músculos del dorso del pie: disección superficial



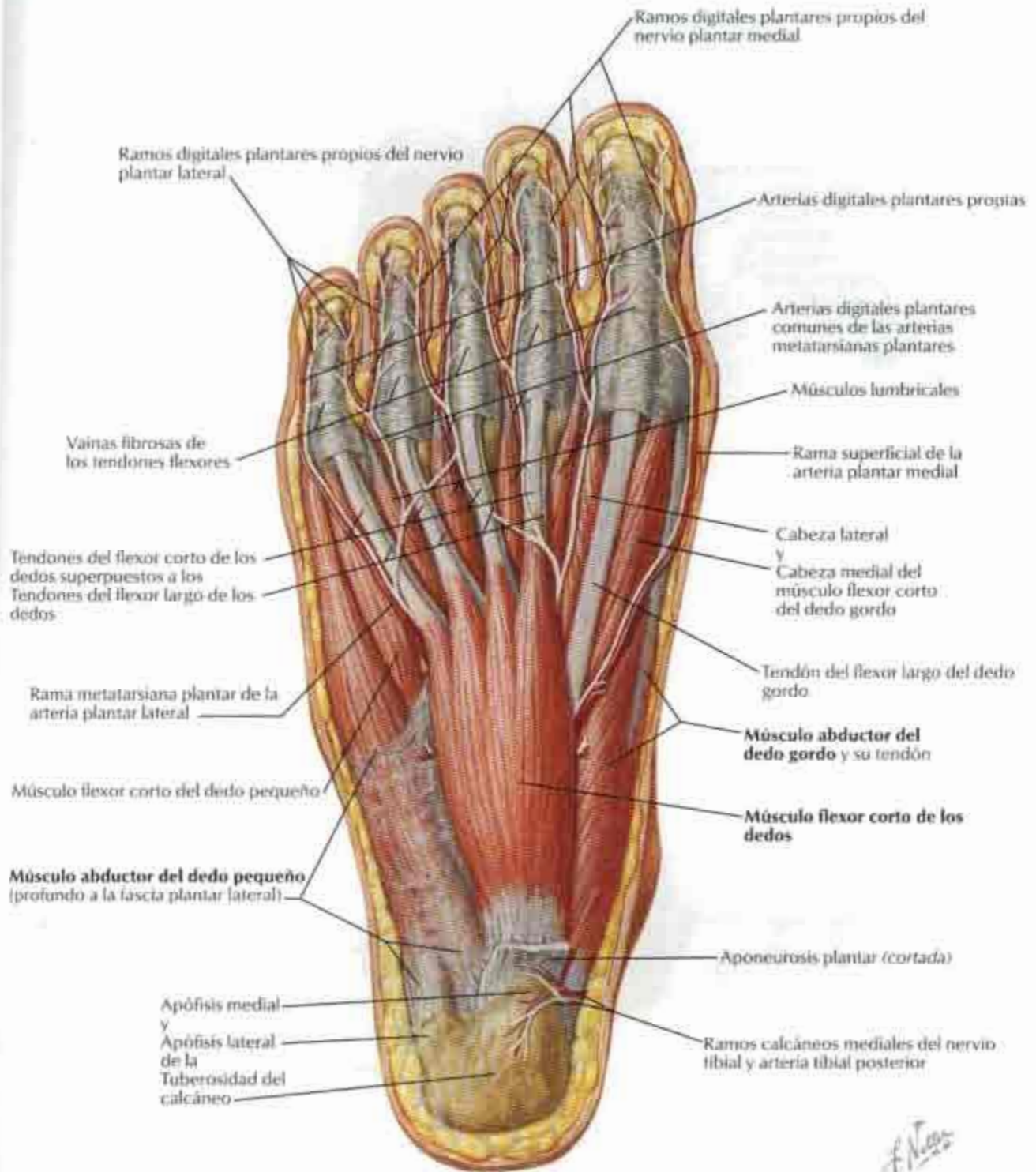
Dorso del pie: disección profunda



Planta del pie: disección superficial

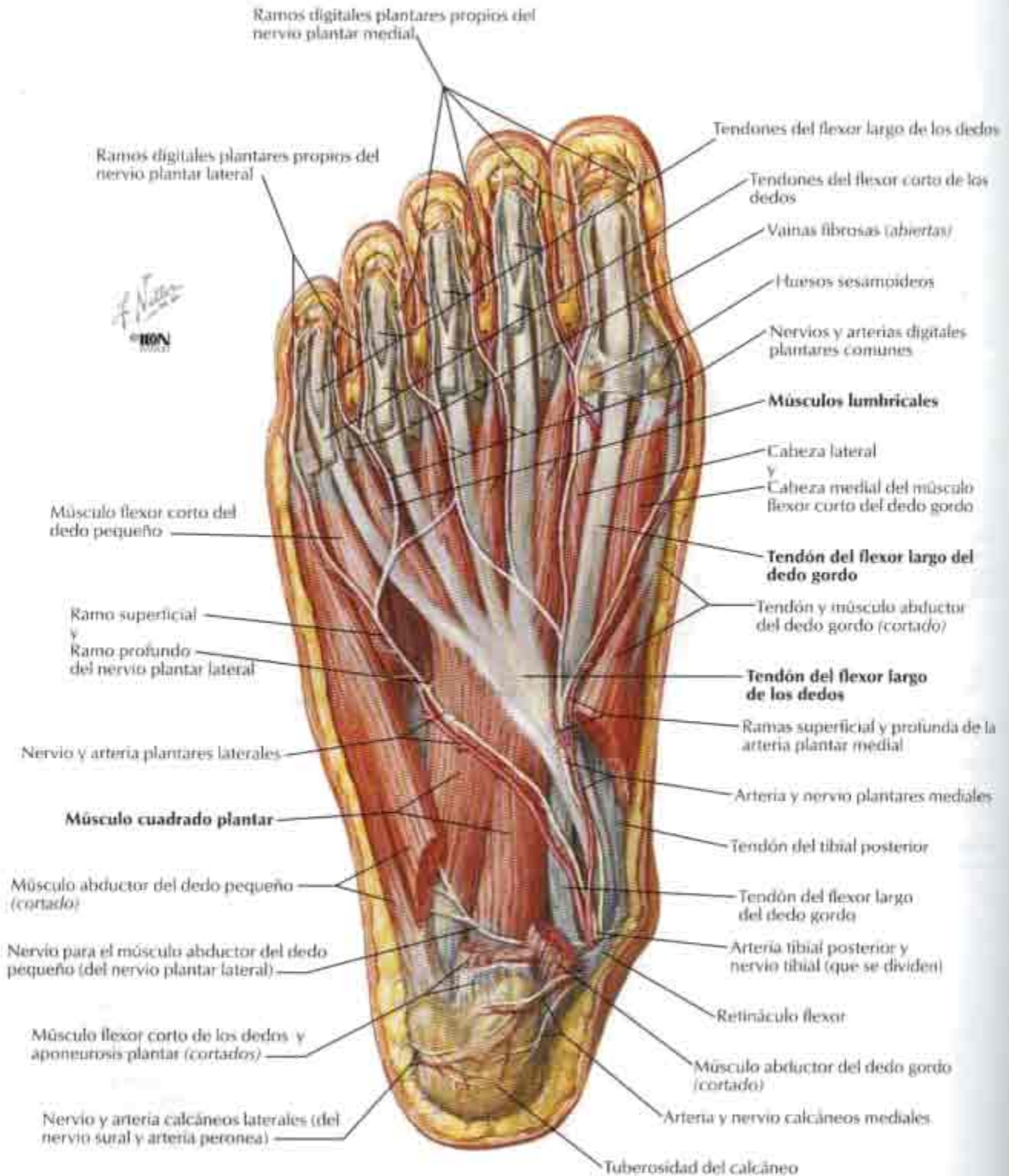


Músculos de la planta del pie: primer plano

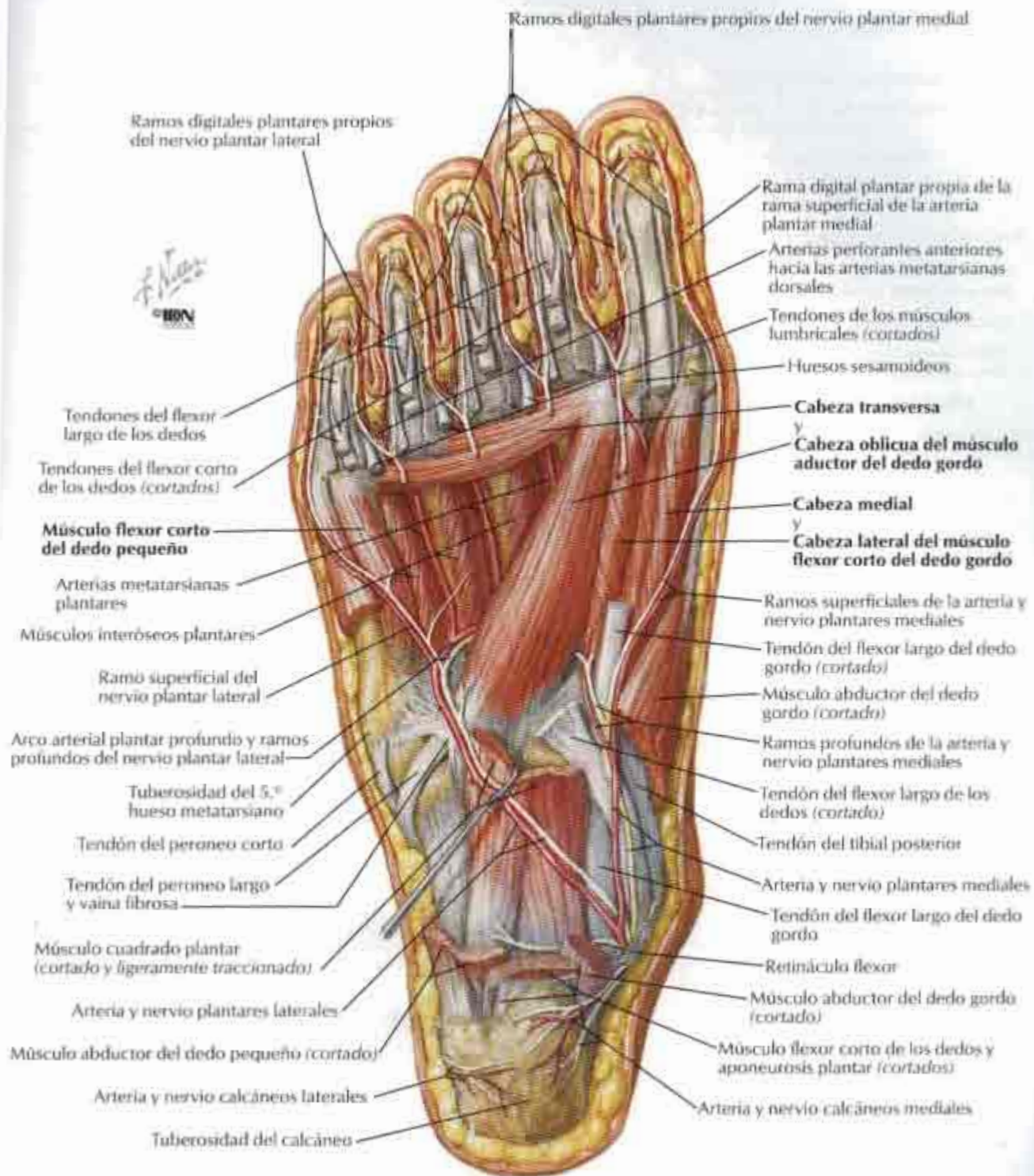


f. Negs
© IBN

Músculos de la planta del pie: segundo plano

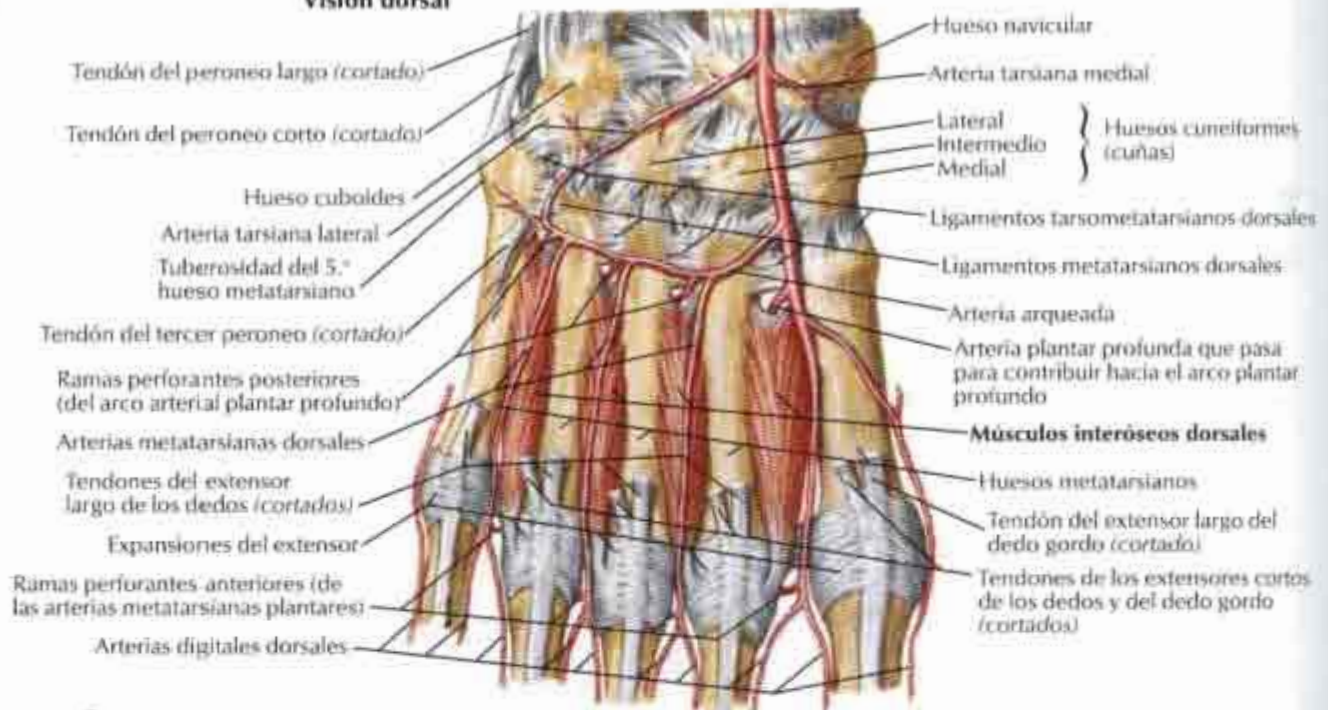


Músculos de la planta del pie: tercer plano

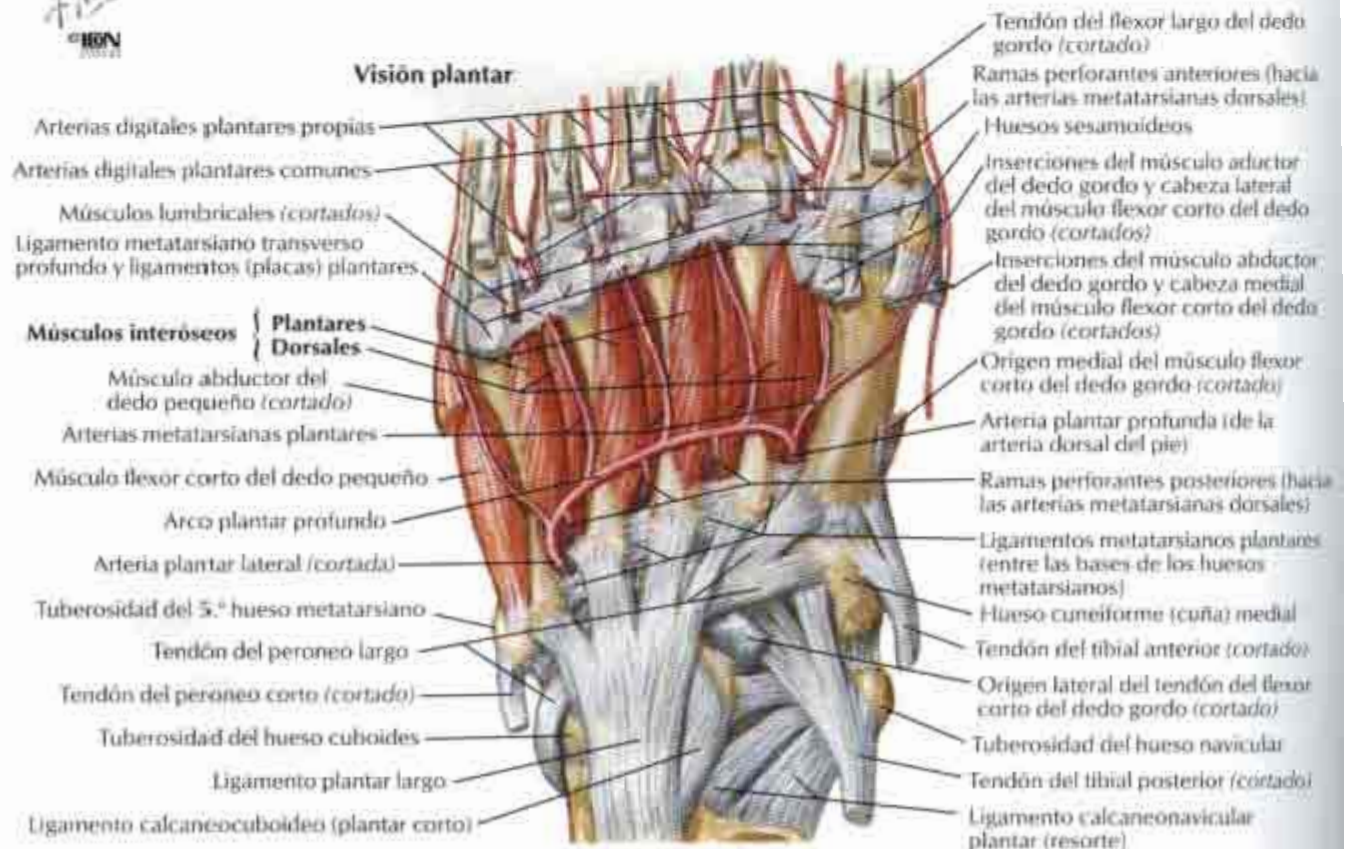


Músculos interóseos y arterias profundas del pie

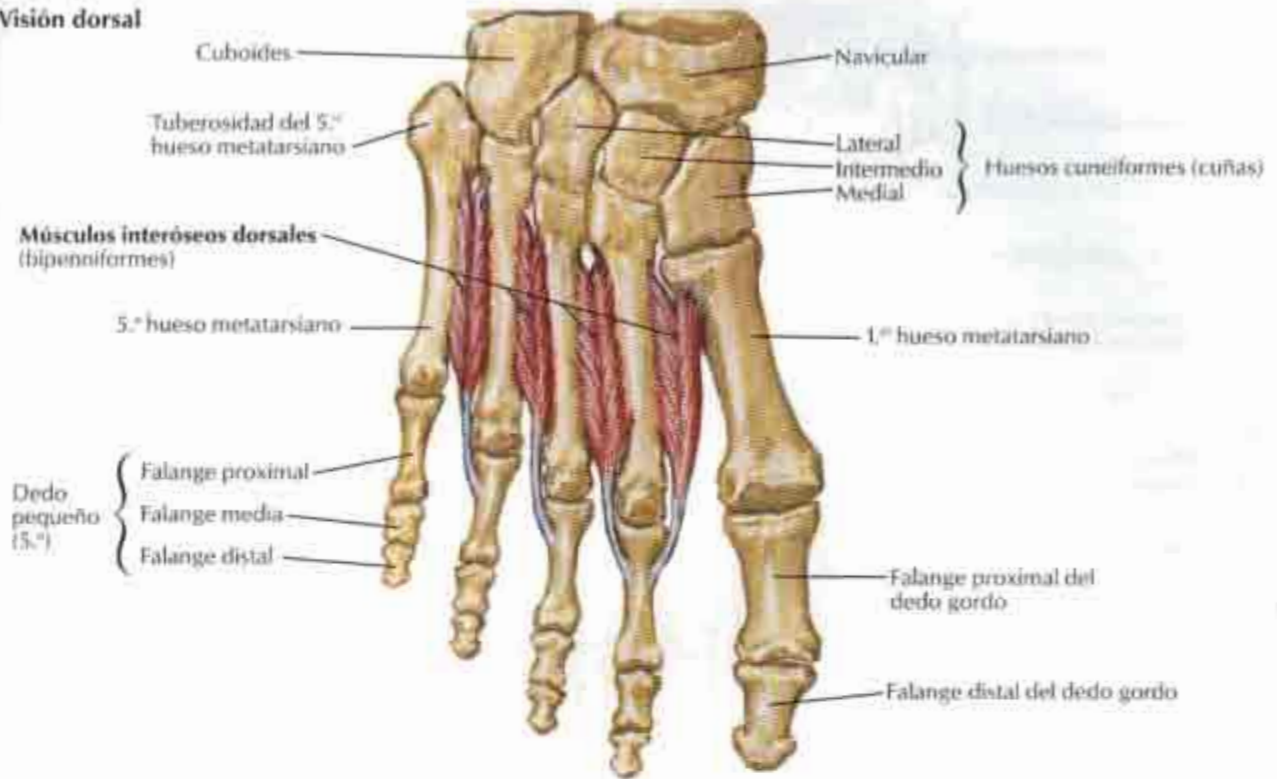
Visión dorsal



Visión plantar

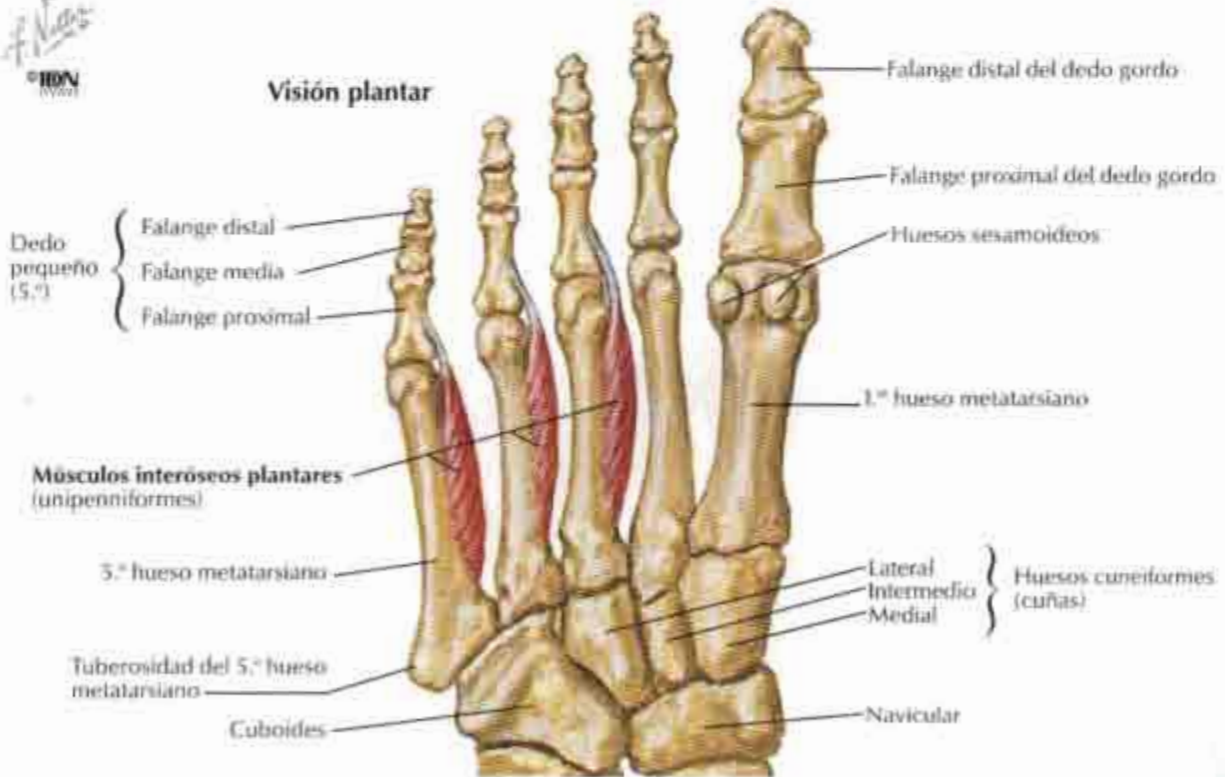


Visión dorsal

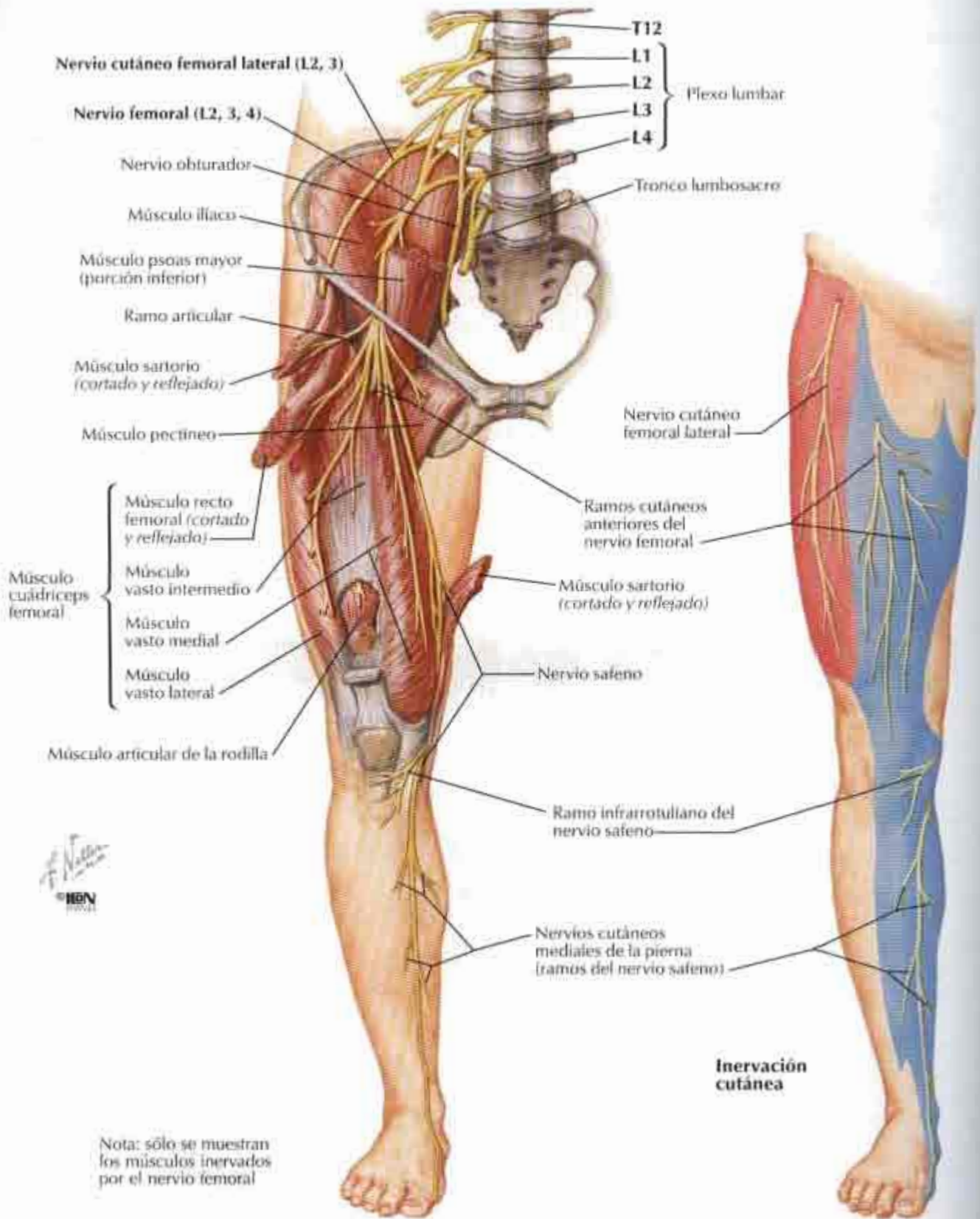


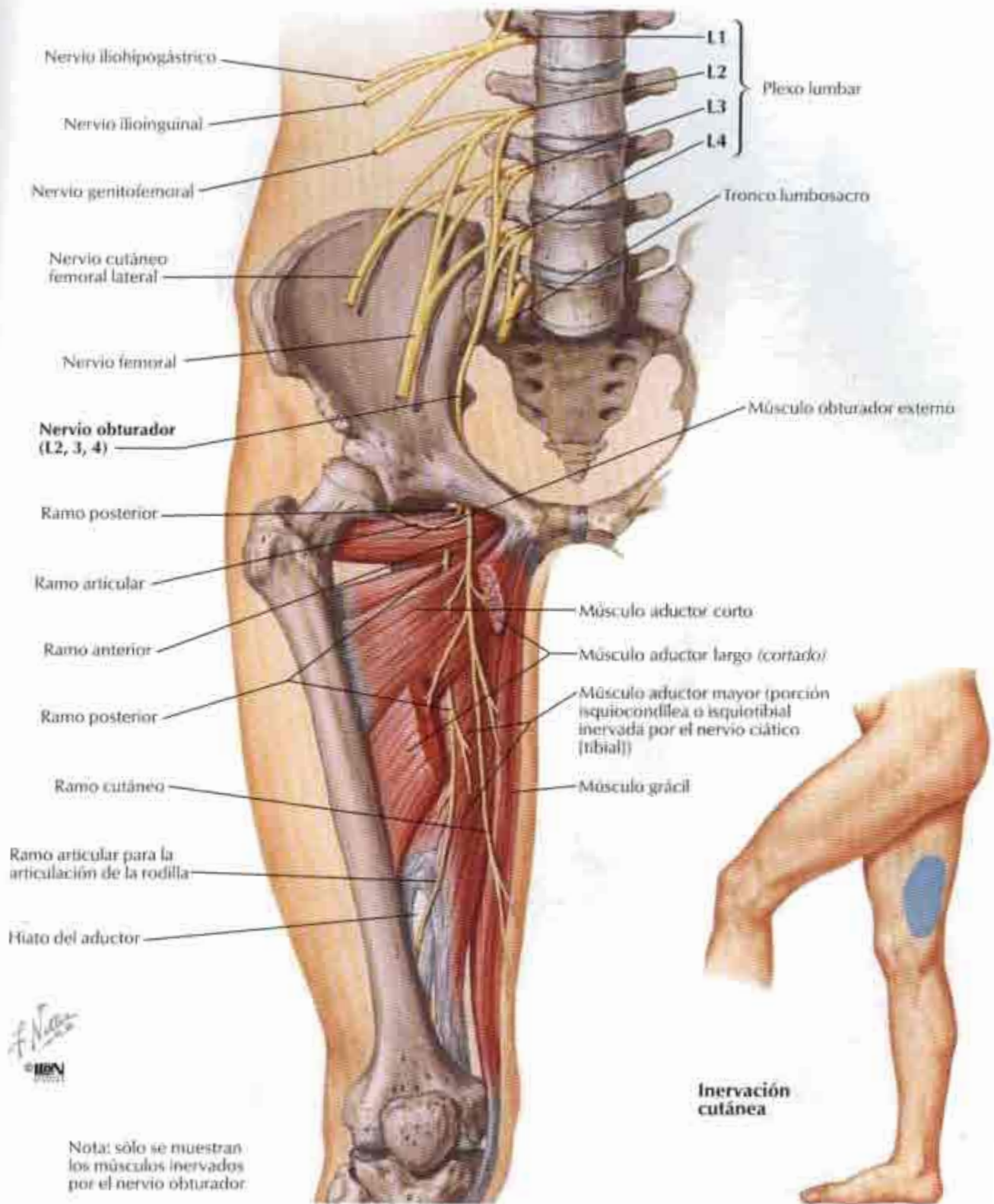
F. Vegas
© ION

Visión plantar

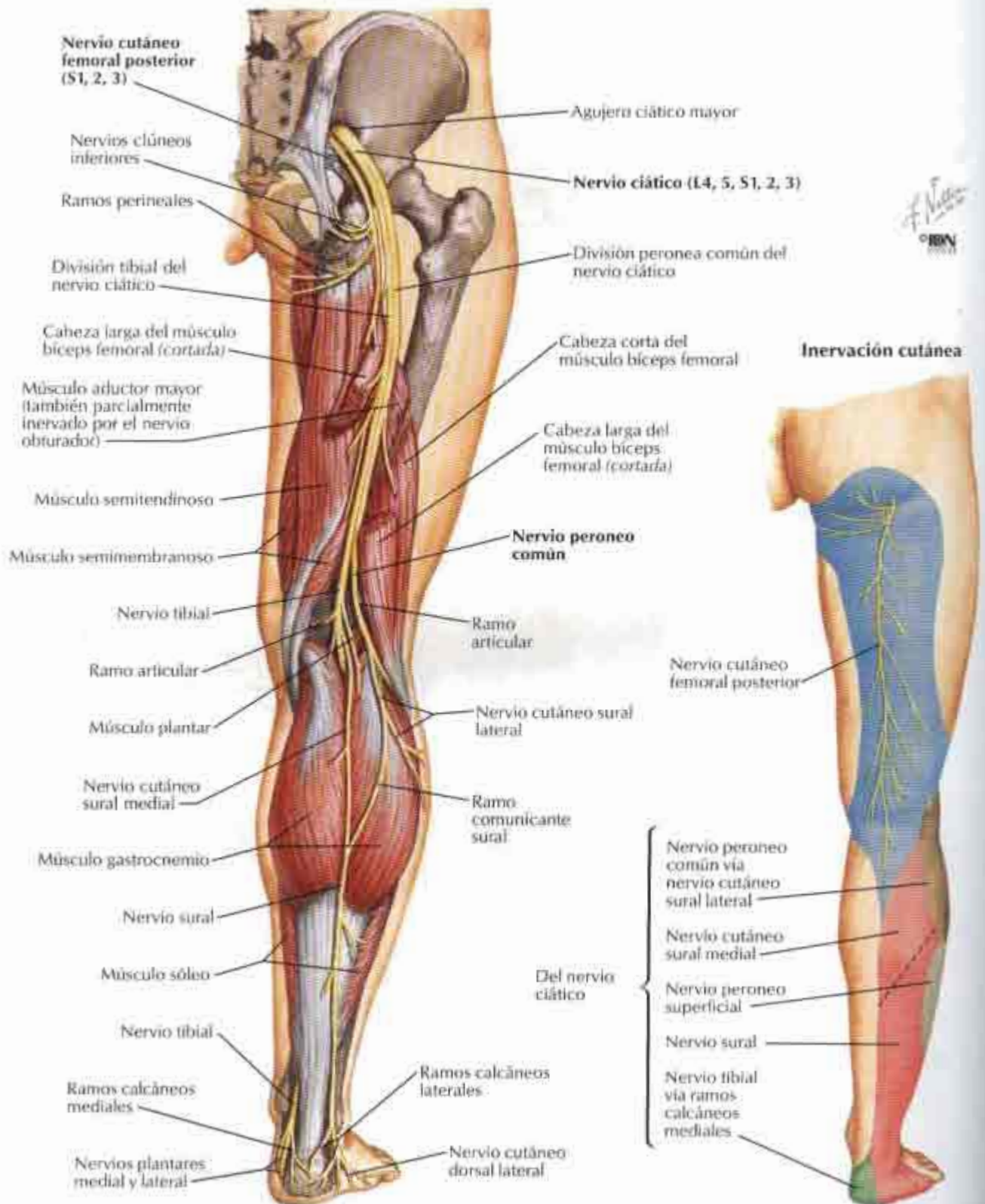


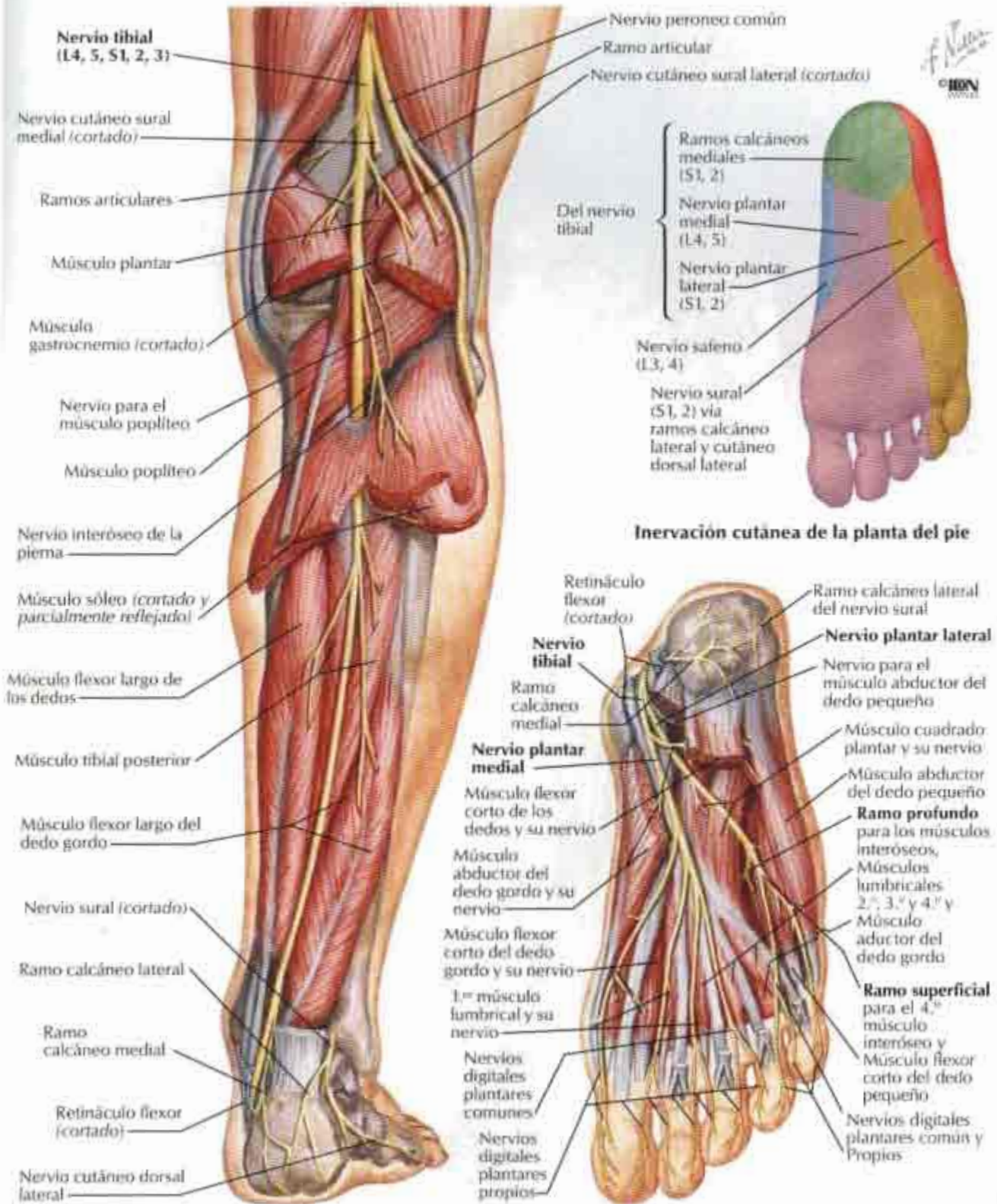
Nervios femoral y cutáneo femoral lateral





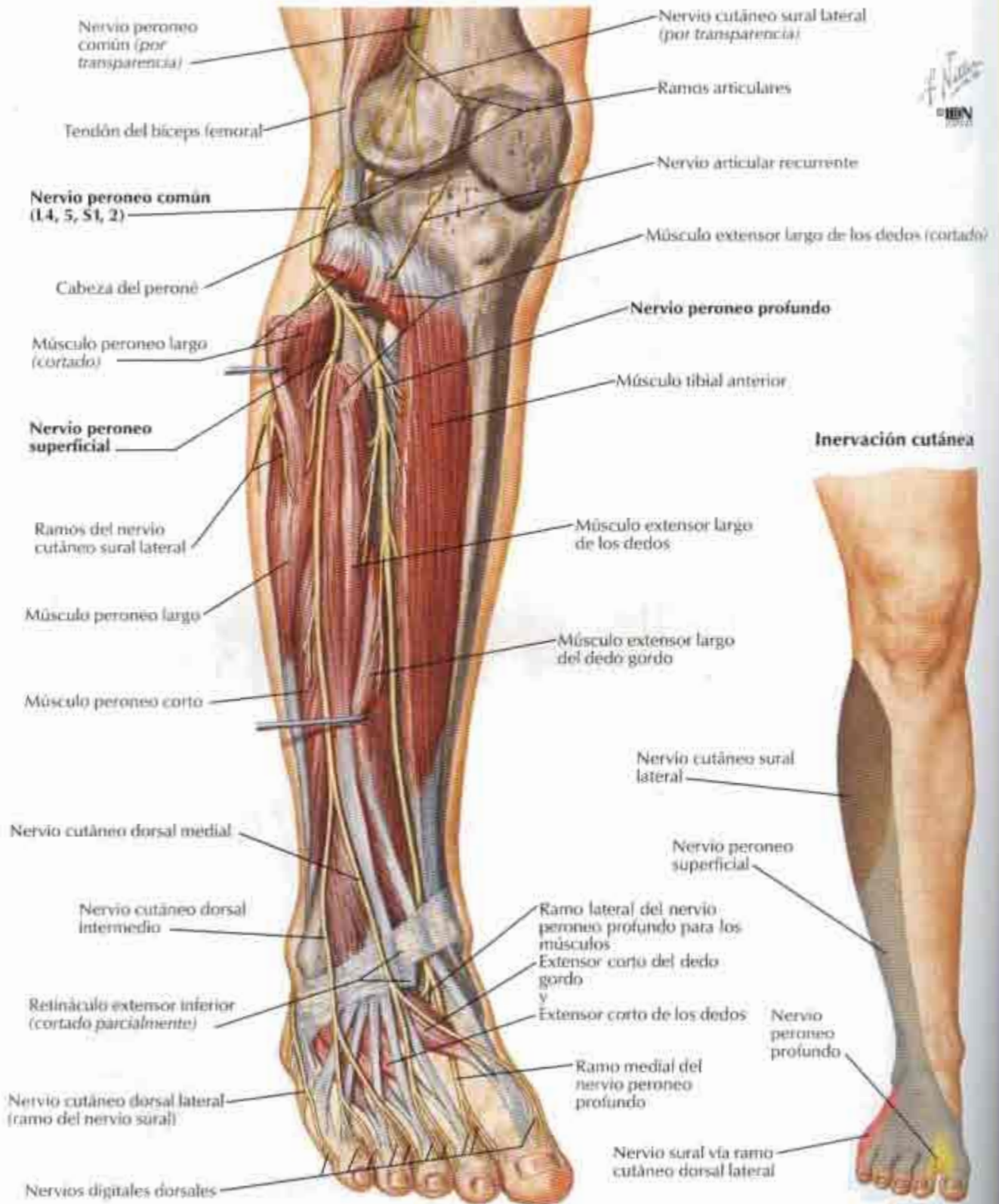
Nervios ciático y cutáneo femoral posterior



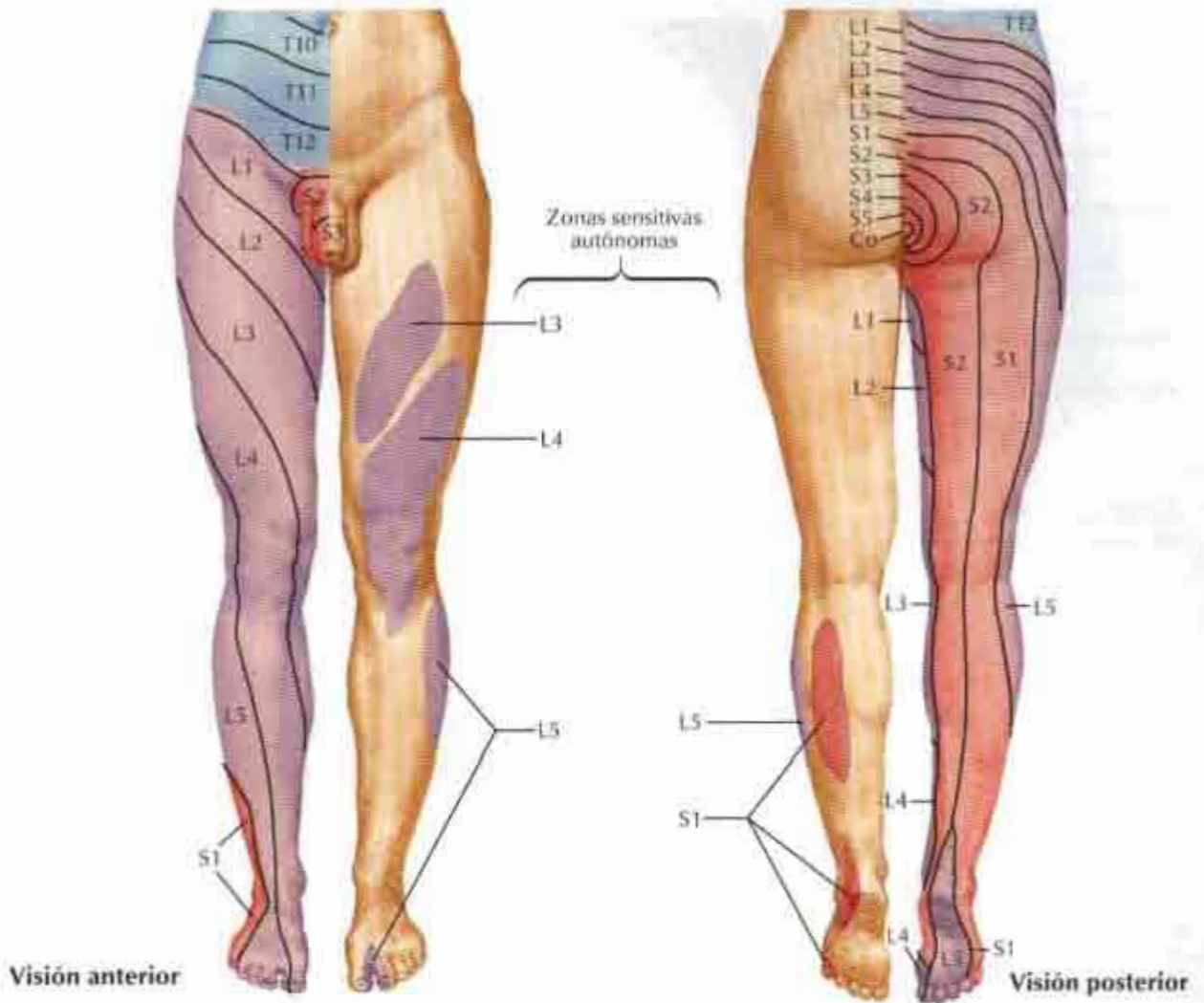


Nota: no se muestran los ramos articulares

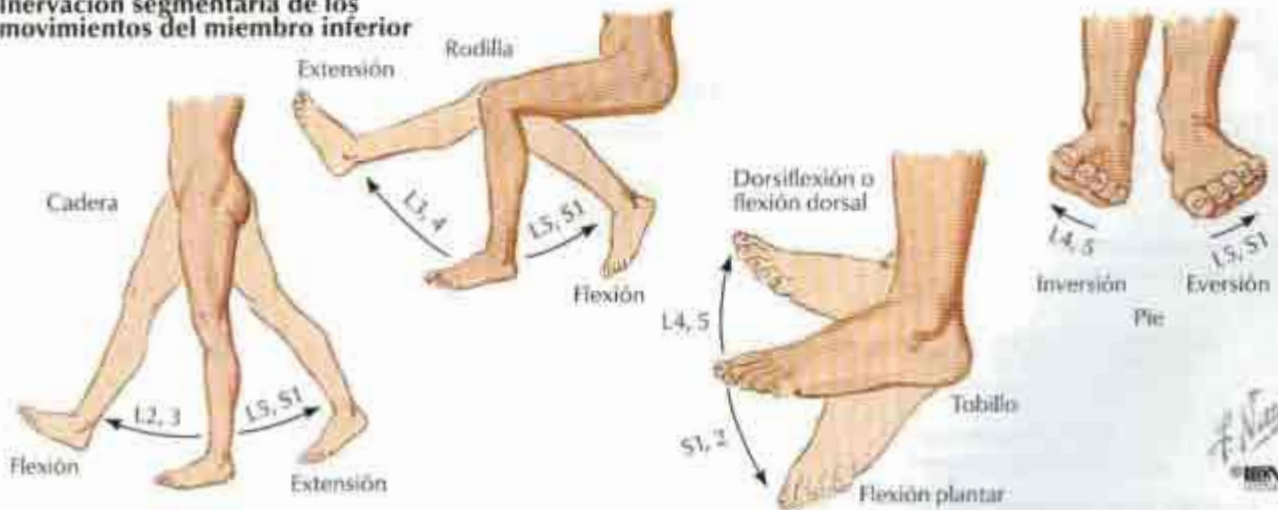
Nervio peroneo común



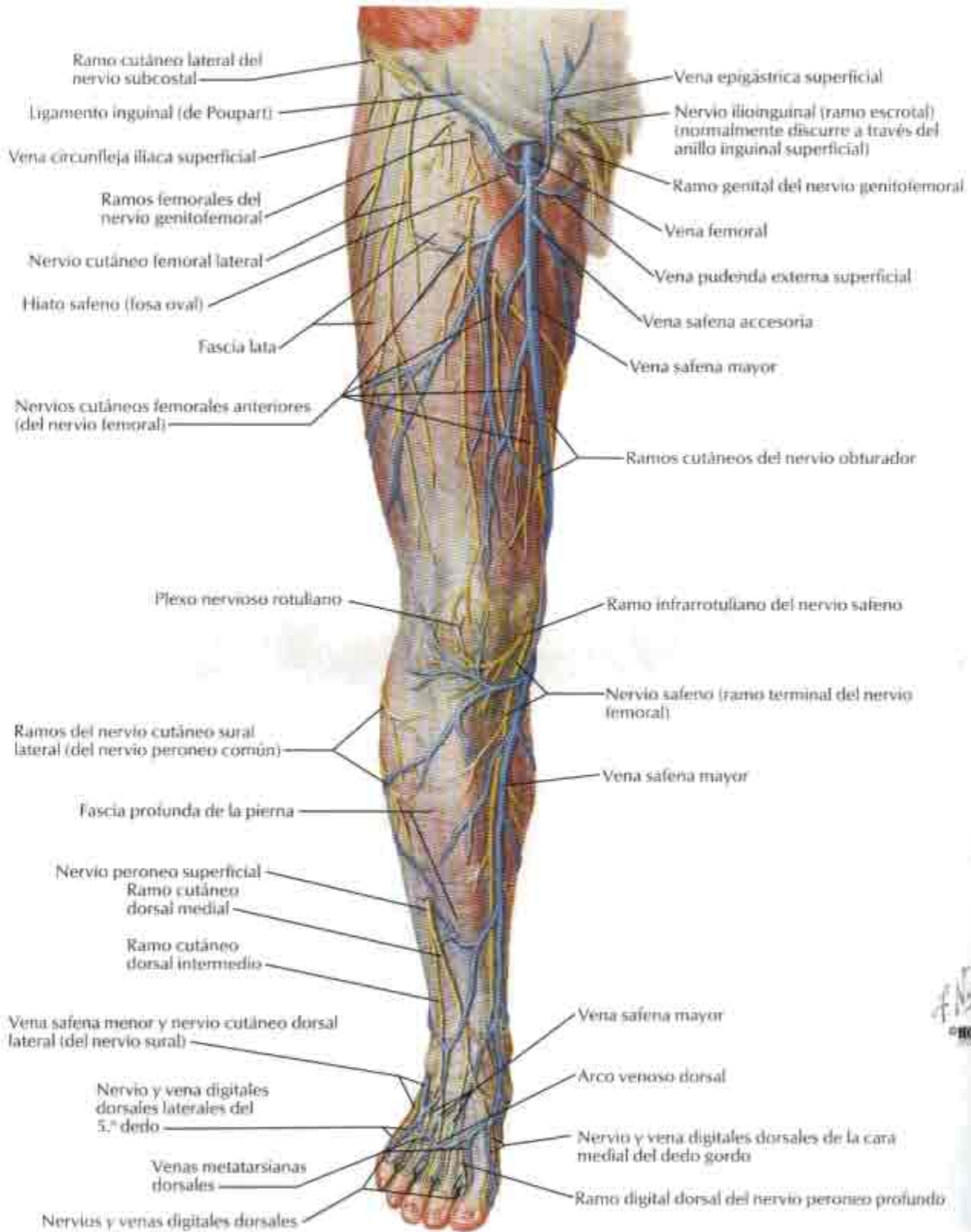
Dermatomas del miembro inferior



Inervación segmentaria de los movimientos del miembro inferior

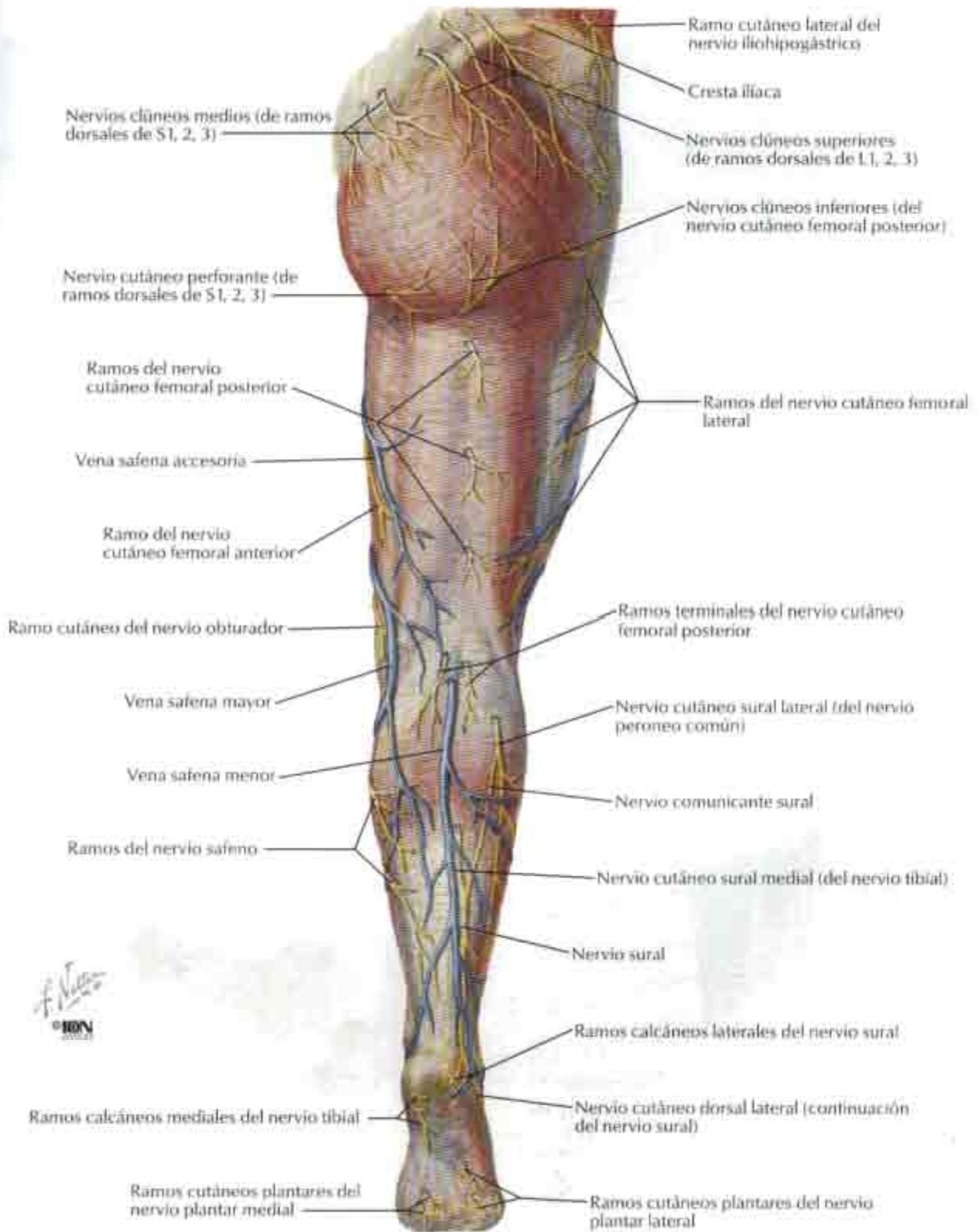


Nervios y venas superficiales del miembro inferior: visión anterior



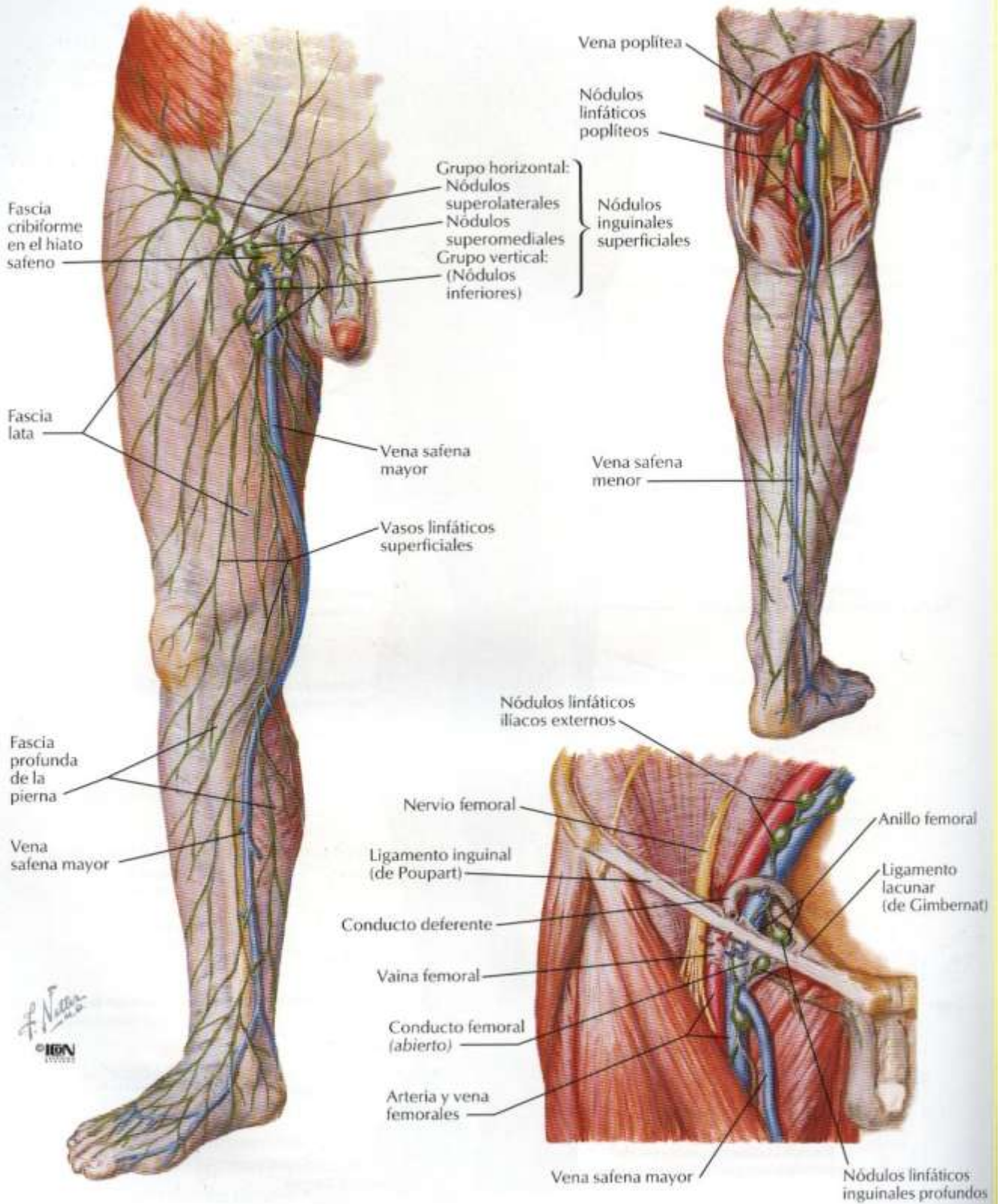
F. Netter M.D.
© 2004

Nervios y venas superficiales del miembro inferior: visión posterior



Vasos y nódulos linfáticos del miembro inferior

VÉANSE TAMBIÉN LÁMINAS 378, 379



Sección VIII

ANATOMÍA

SECCIONAL

PIEL

Lámina 511

511. Piel: visión de una sección

CONJUNTO DE SECCIONES TRANSVERSALES

Lámina 512

512. Figuras clave para las secciones transversales

TÓRAX

Láminas 513 – 516

- 513. Tórax: vasos braquiocefálicos
- 514. Tórax: arcos de la aorta y vena ácigos
- 515. Tórax: tronco pulmonar
- 516. Tórax: cuatro cámaras del corazón

ABDOMEN

Láminas 517 – 522

517. Abdomen: unión esofagástrica

518. Abdomen: píloro y cuerpo del páncreas

519. Abdomen: orígenes de la arteria celiaca y vena porta

520. Abdomen: hilio y vasos renales

521. Abdomen: unión ileocecal

522. Abdomen: promontorio sacro

PELVIS MASCULINA

Lámina 523

523. Pelvis masculina: unión vesicoprostática

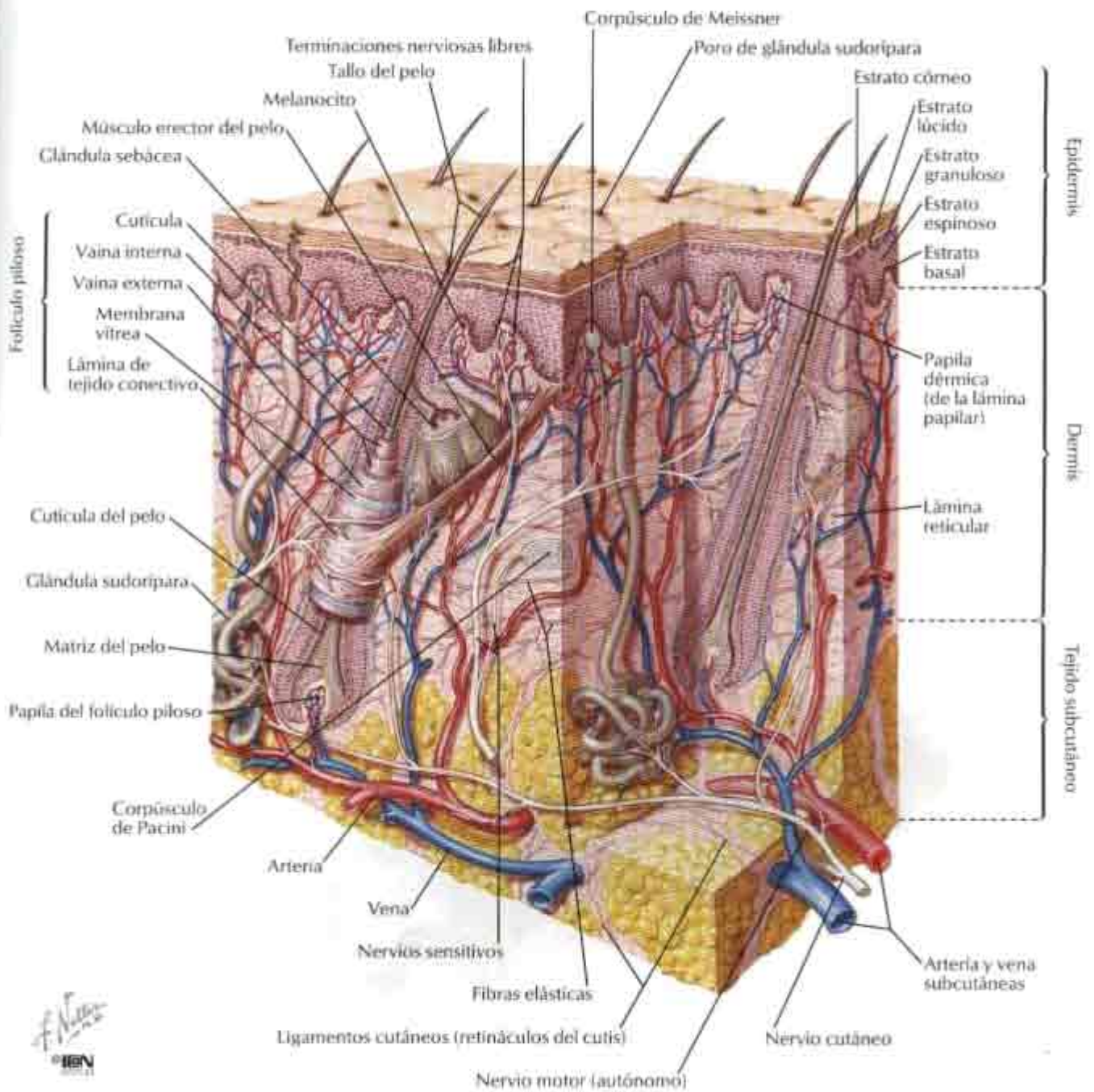
TÓRAX

Láminas 524 – 525

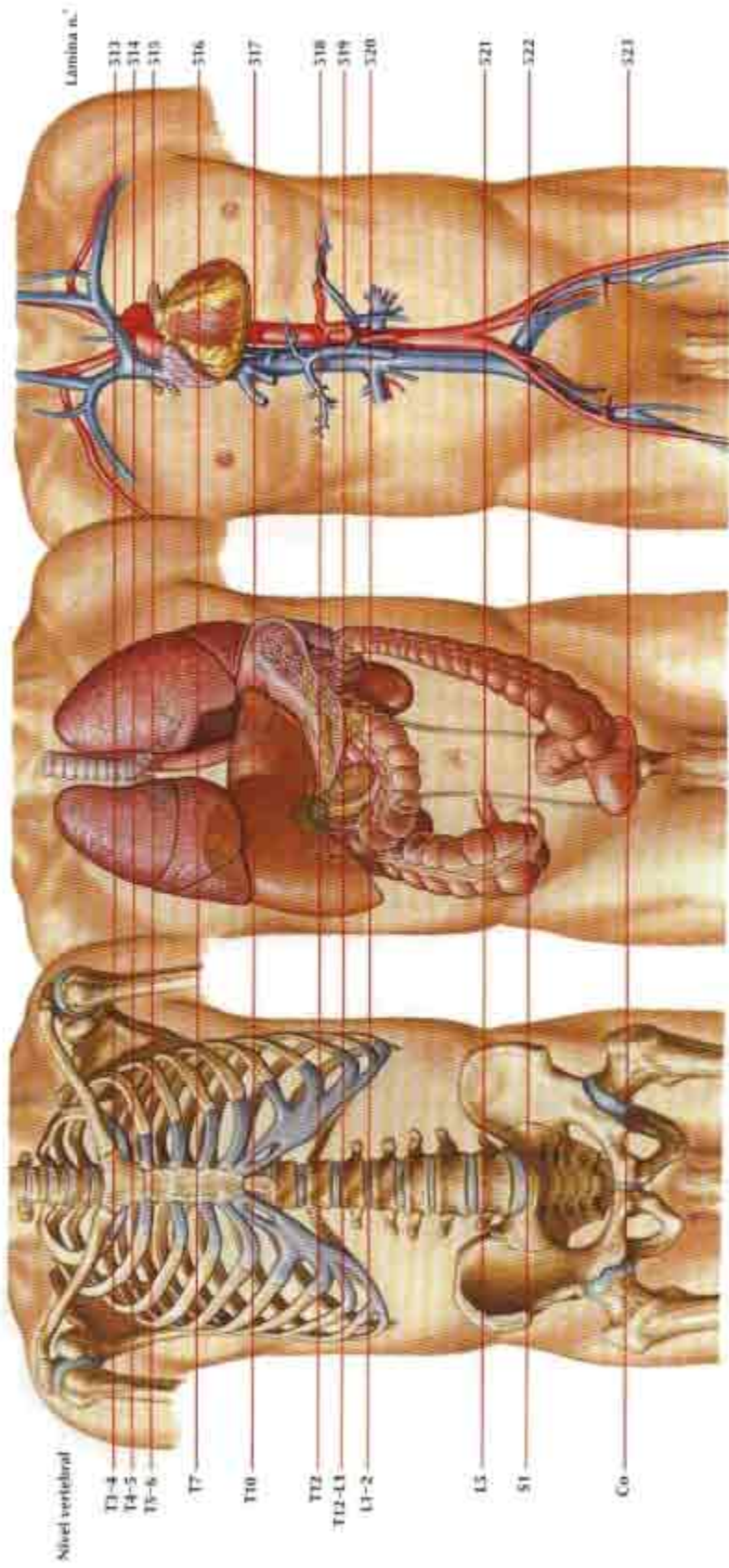
524. Tórax: corazón, aorta ascendente

525. Tórax: bifurcación traqueal, atrio (aurícula) izquierdo

Piel: visión de una sección

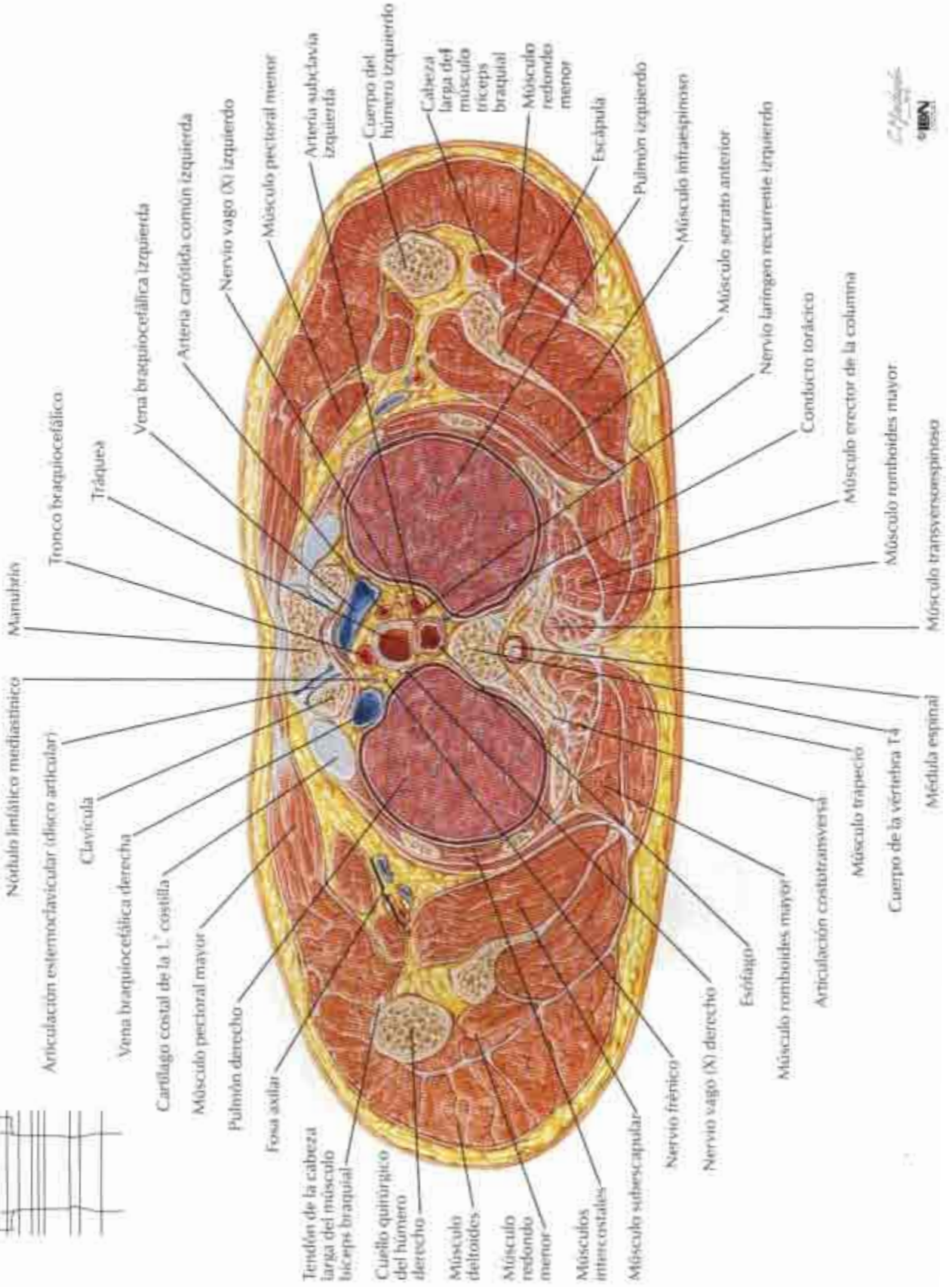
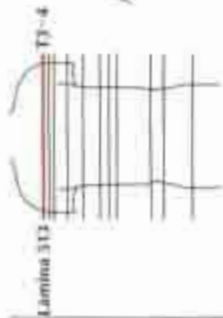


Figuras clave para las secciones transversales



Capitulum
 © IBERN
 1992

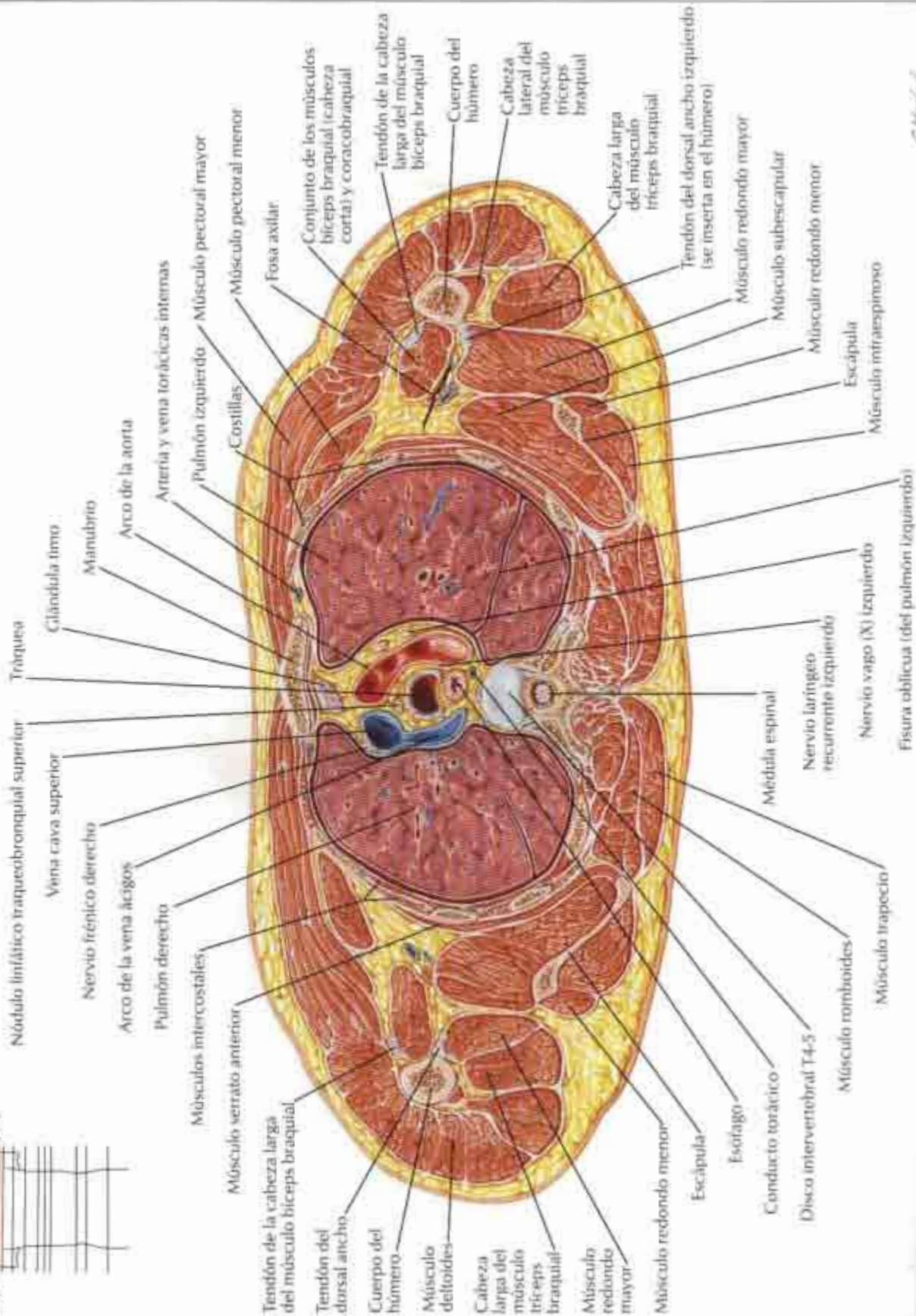
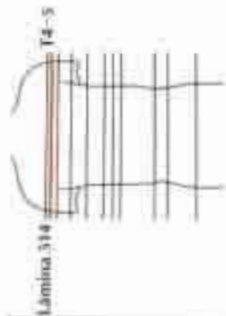
Sección transversal: nivel superior de T4, articulación esternoclavicular



Elsevier

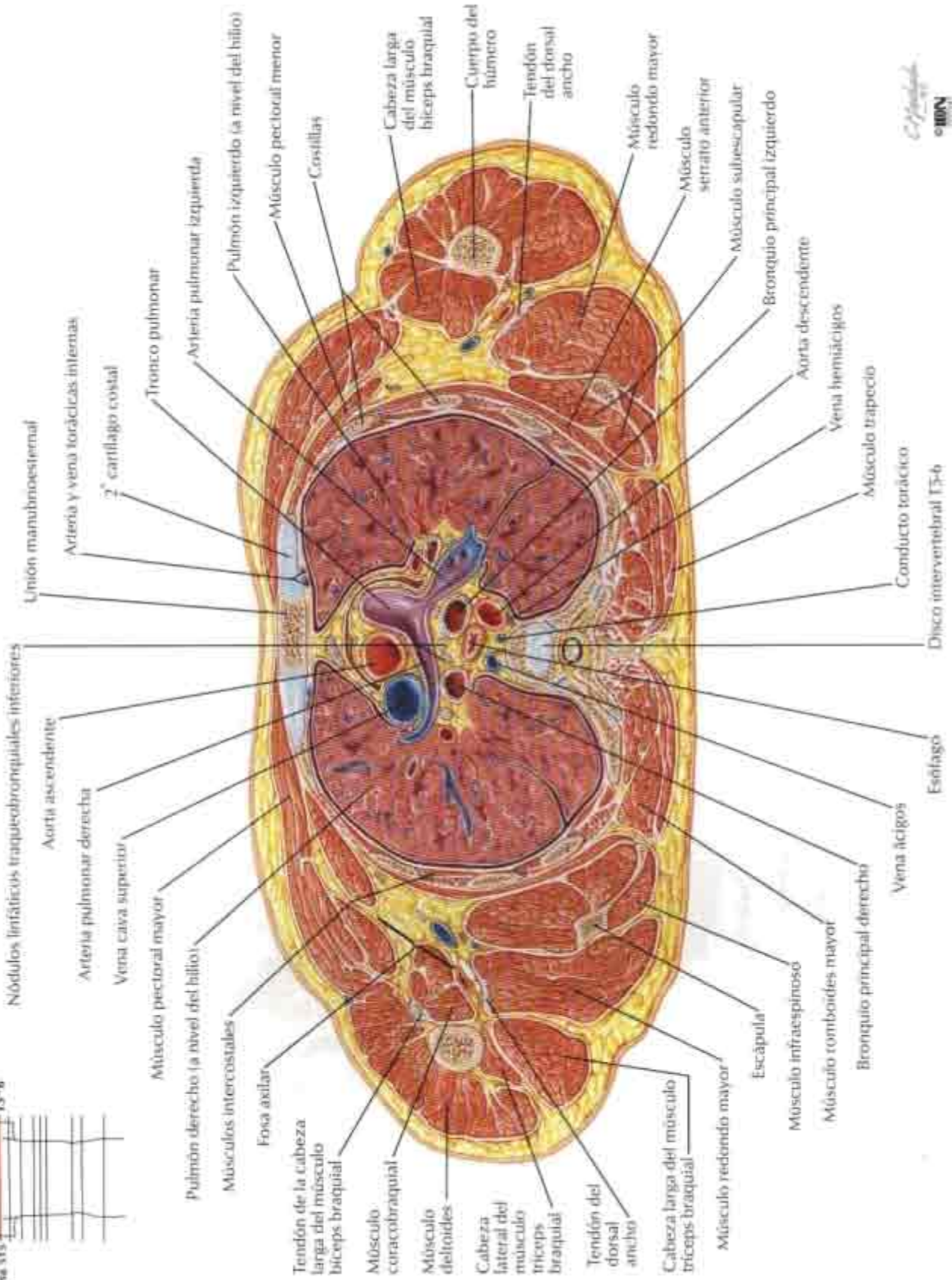
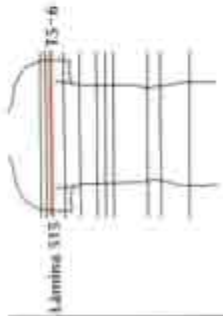
Tórax: arcos de la aorta y vena ácigos

Sección transversal: disco intervertebral T4-5, manubrio



© Elsevier

Sección transversal: disco intervertebral T5-6, ángulo del esternón



© 1999

Tórax: cuatro cámaras del corazón

Sección transversal: nivel de T7, 3.º espacio intercostal

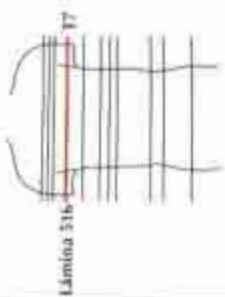
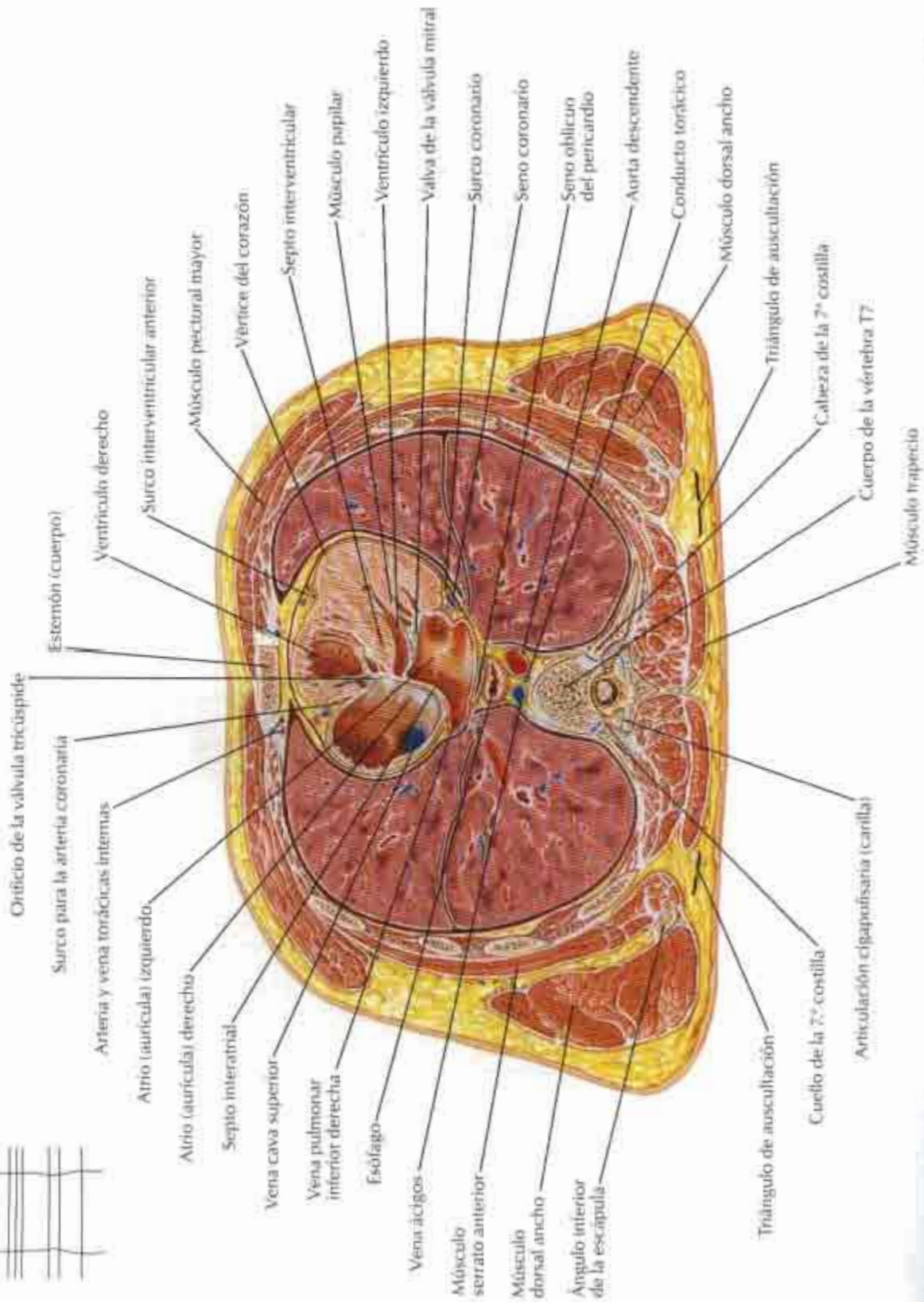


Lámina 516



© 2014
© 2014

Sección transversal: nivel de T10, unión xifoesternal

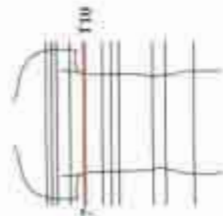
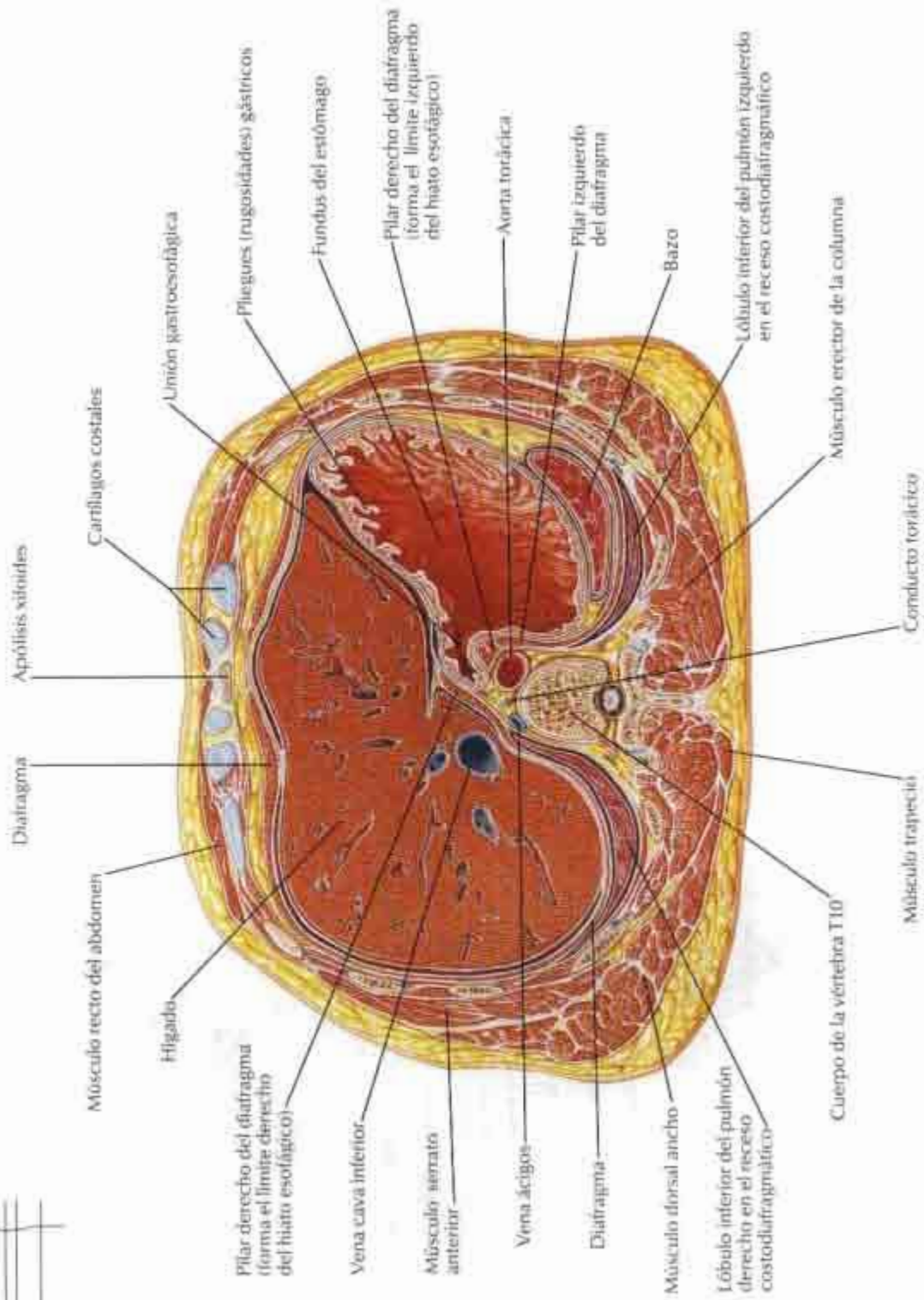
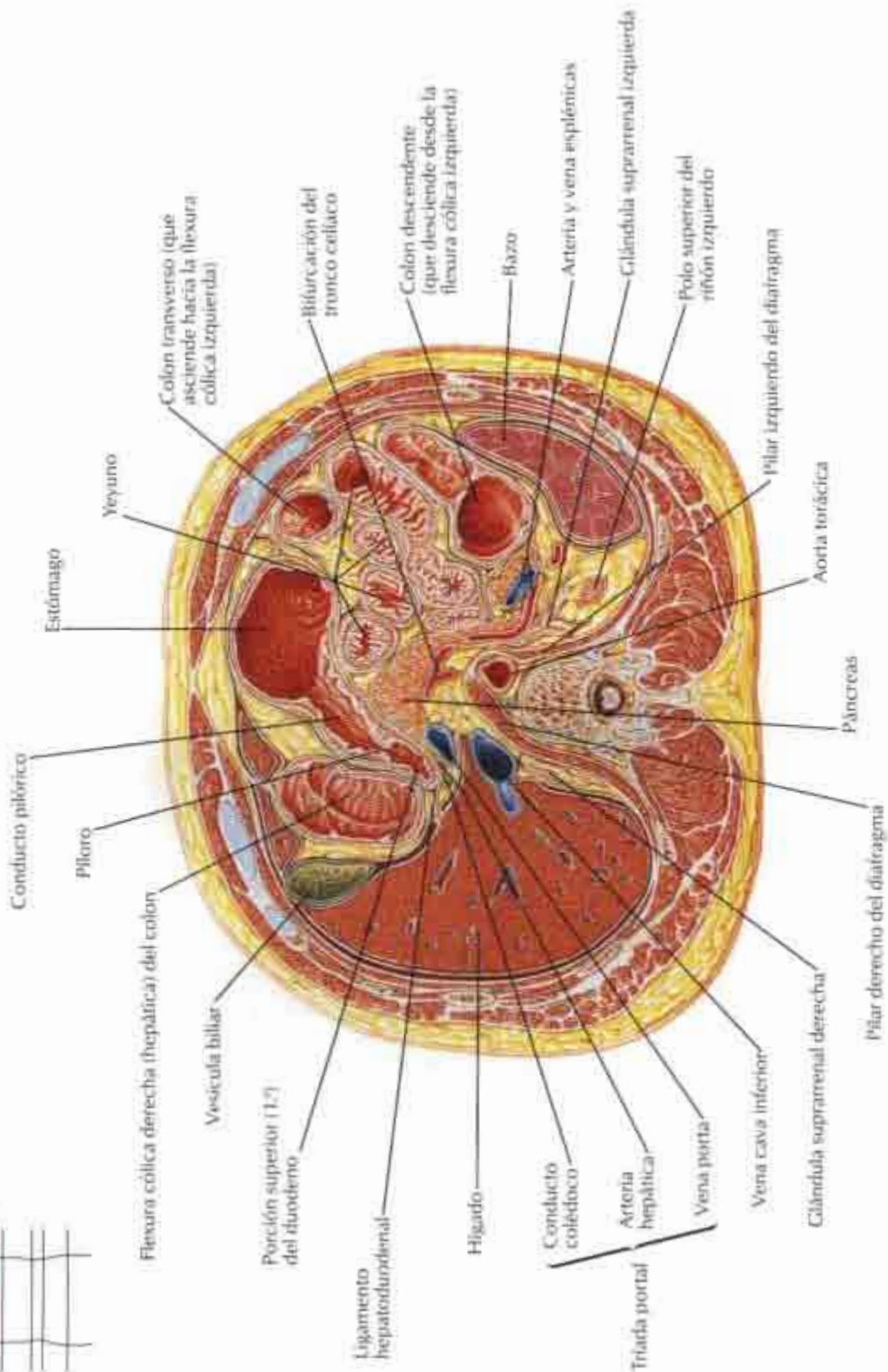
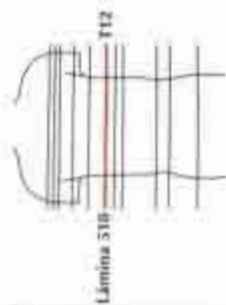


Lámina 517
T10



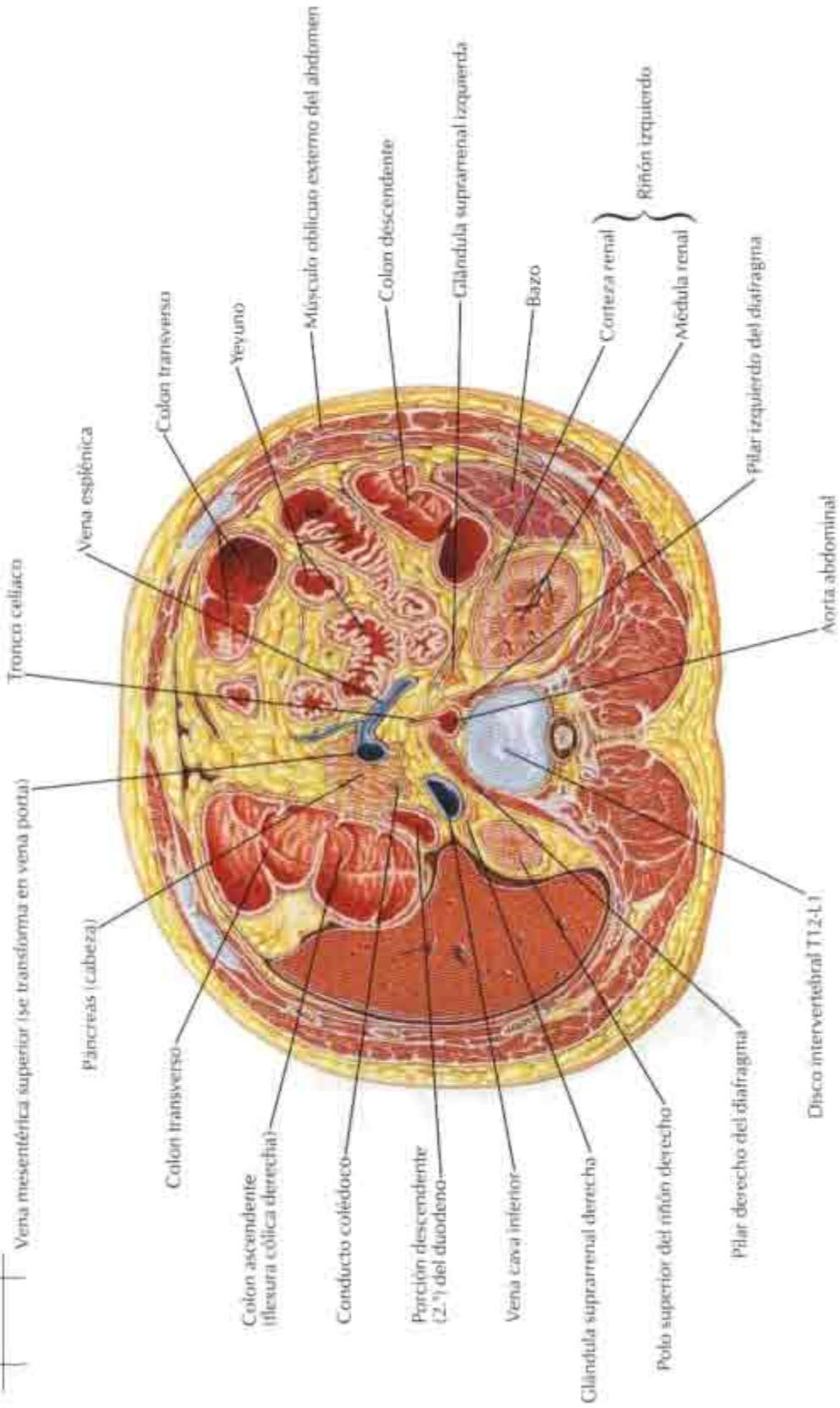
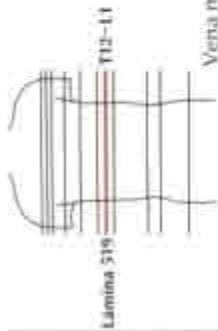
Abdomen: píloro y cuerpo del páncreas

Sección transversal: nivel de T12, inferior a la apófisis xifoides

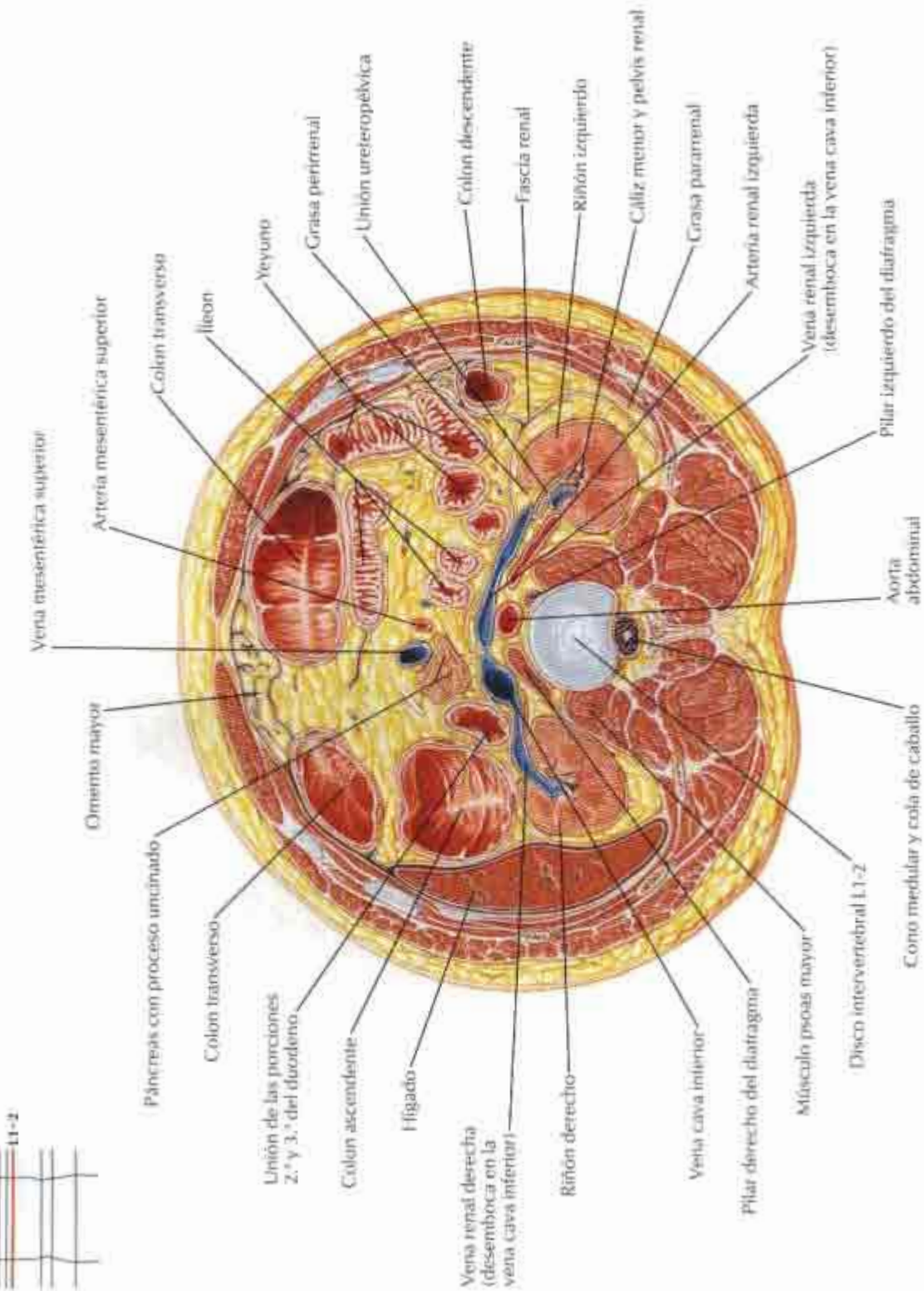
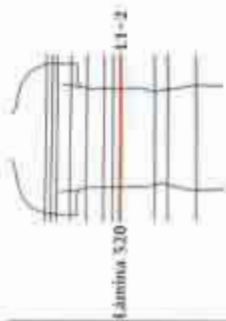

Abdomen: orígenes de la arteria celíaca y vena porta

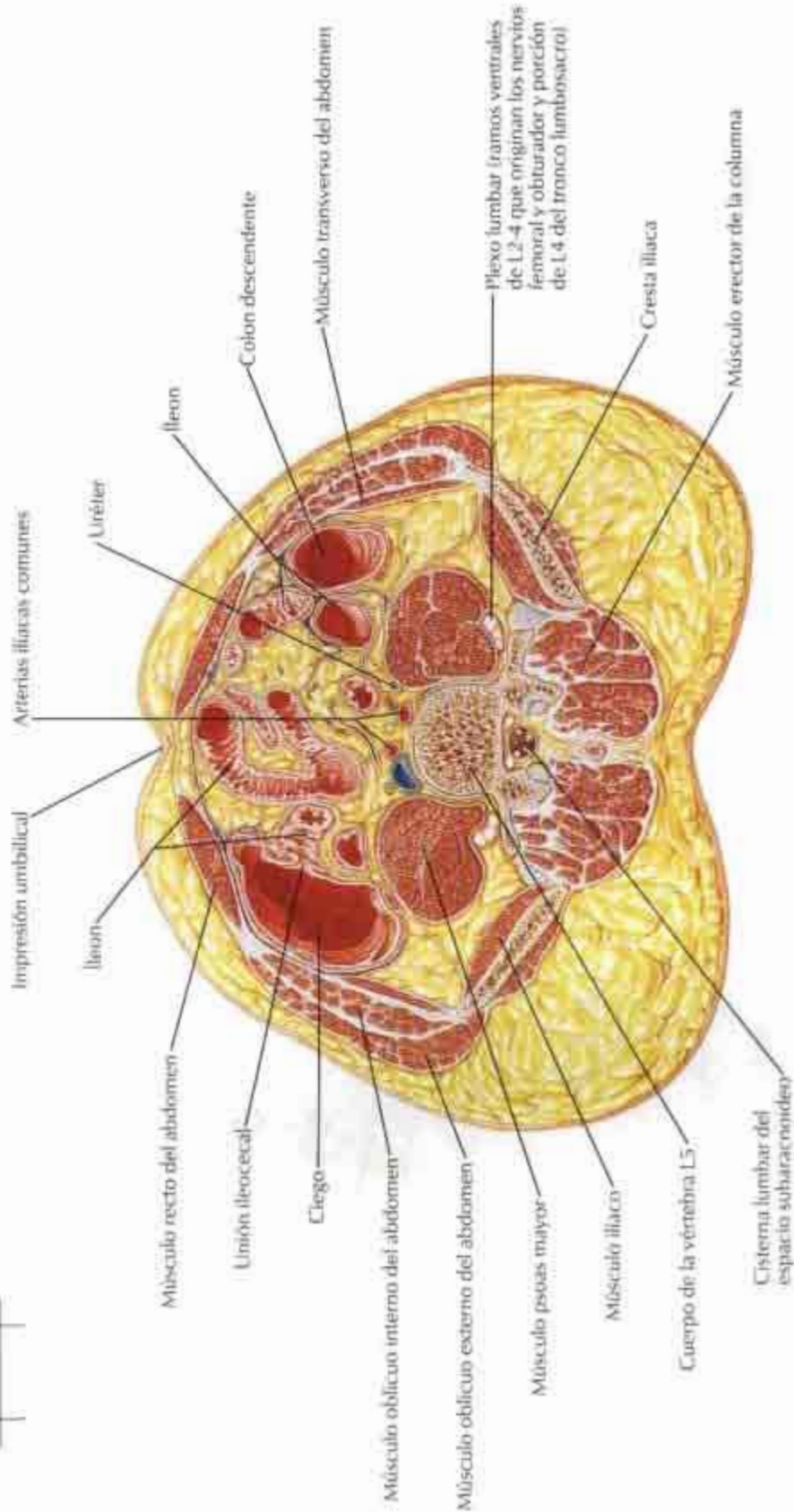
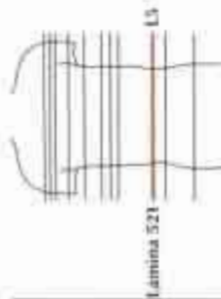
Sección transversal: nivel del disco intervertebral T12-L1



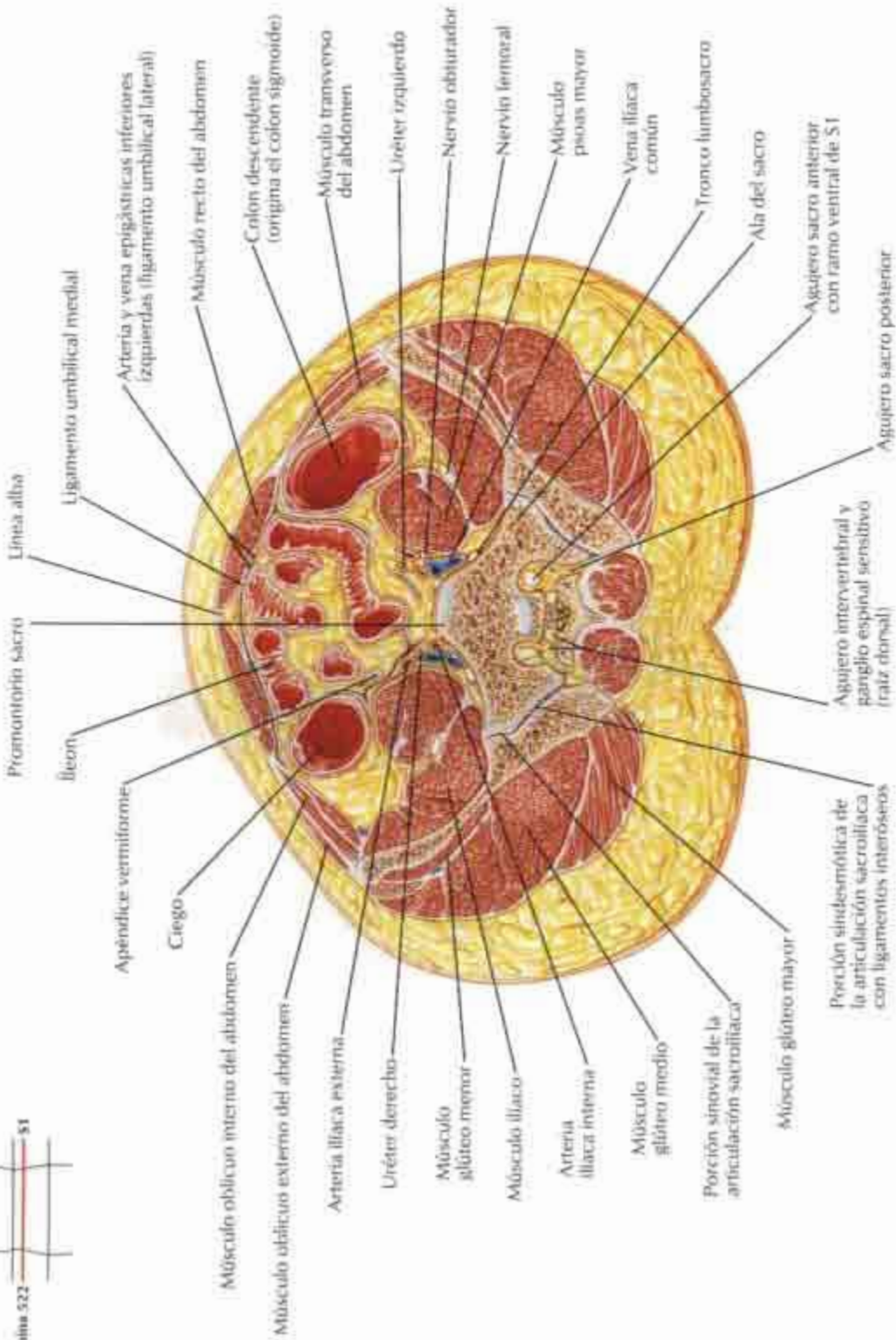
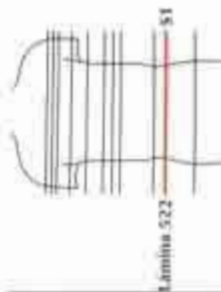
Sección transversal: nivel del disco intervertebral L1-2



Sección transversal: nivel de L5, cerca del plano transtubercular



Sección transversal: nivel de S1, espinas ilíacas anteriores superiores



Sección transversal: cresta púbica, cabezas femorales, cóccix

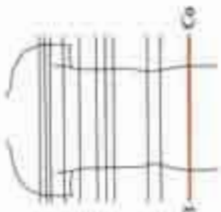
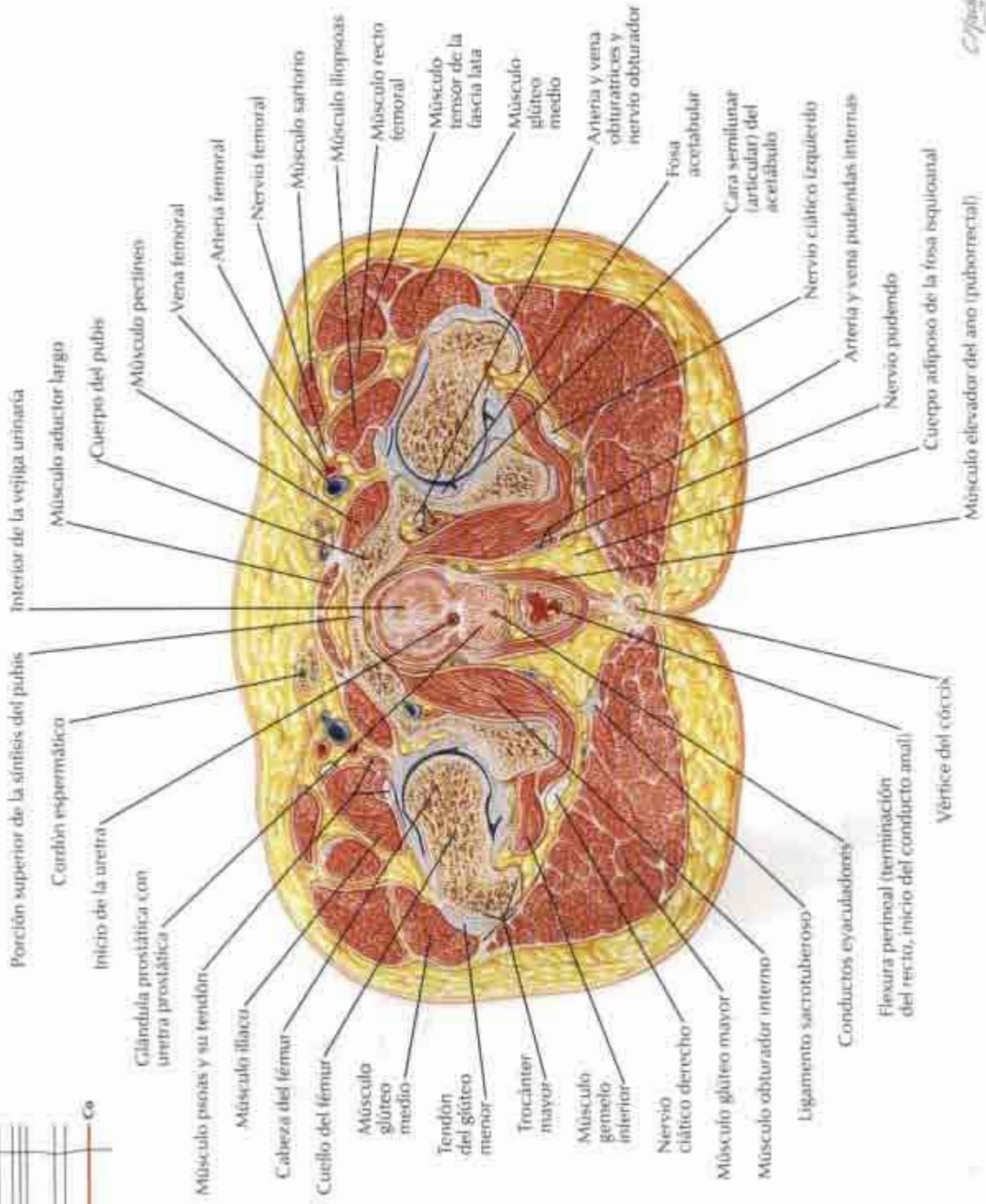
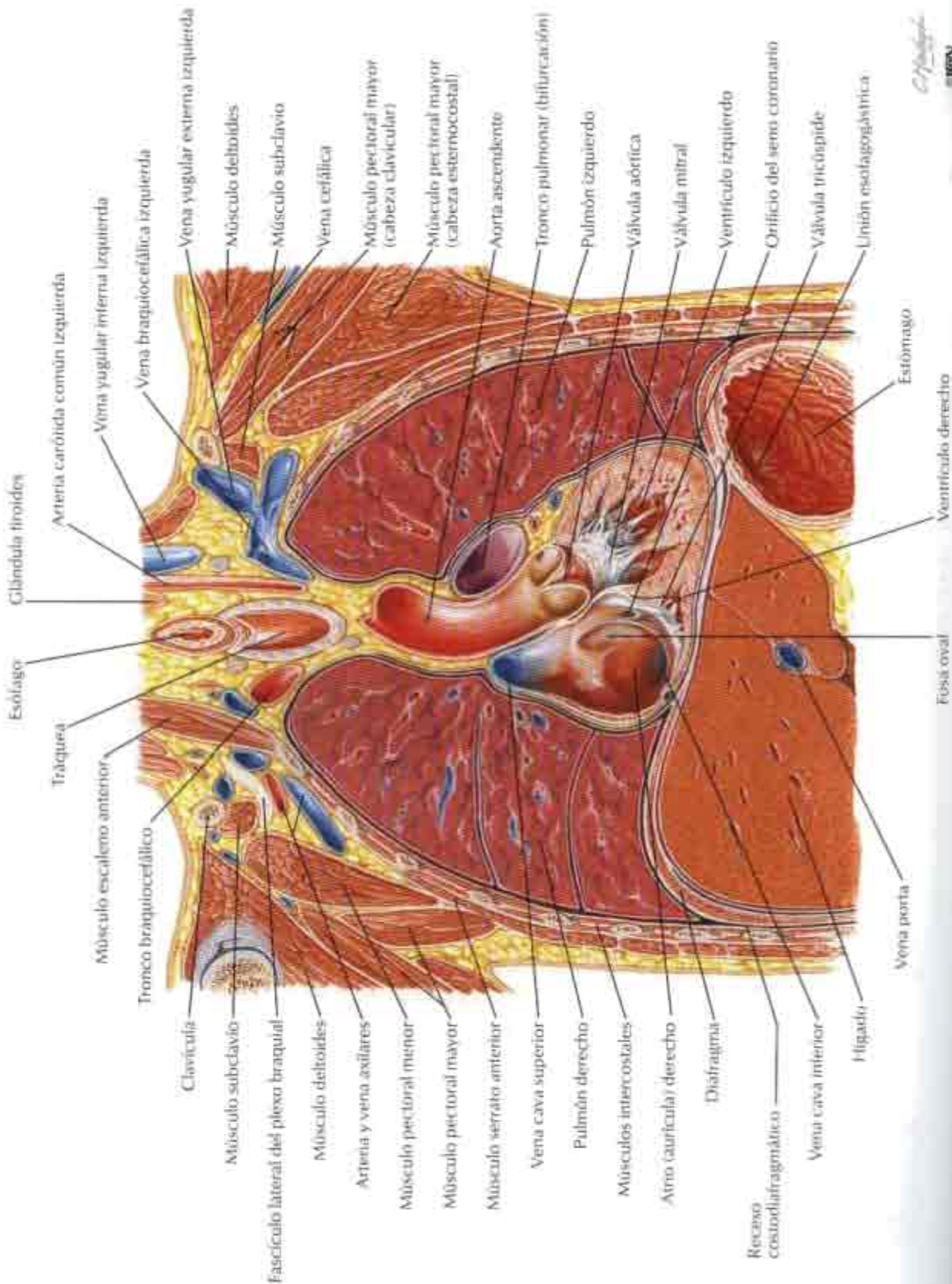


Lámina 523



Tórax: corazón, aorta ascendente

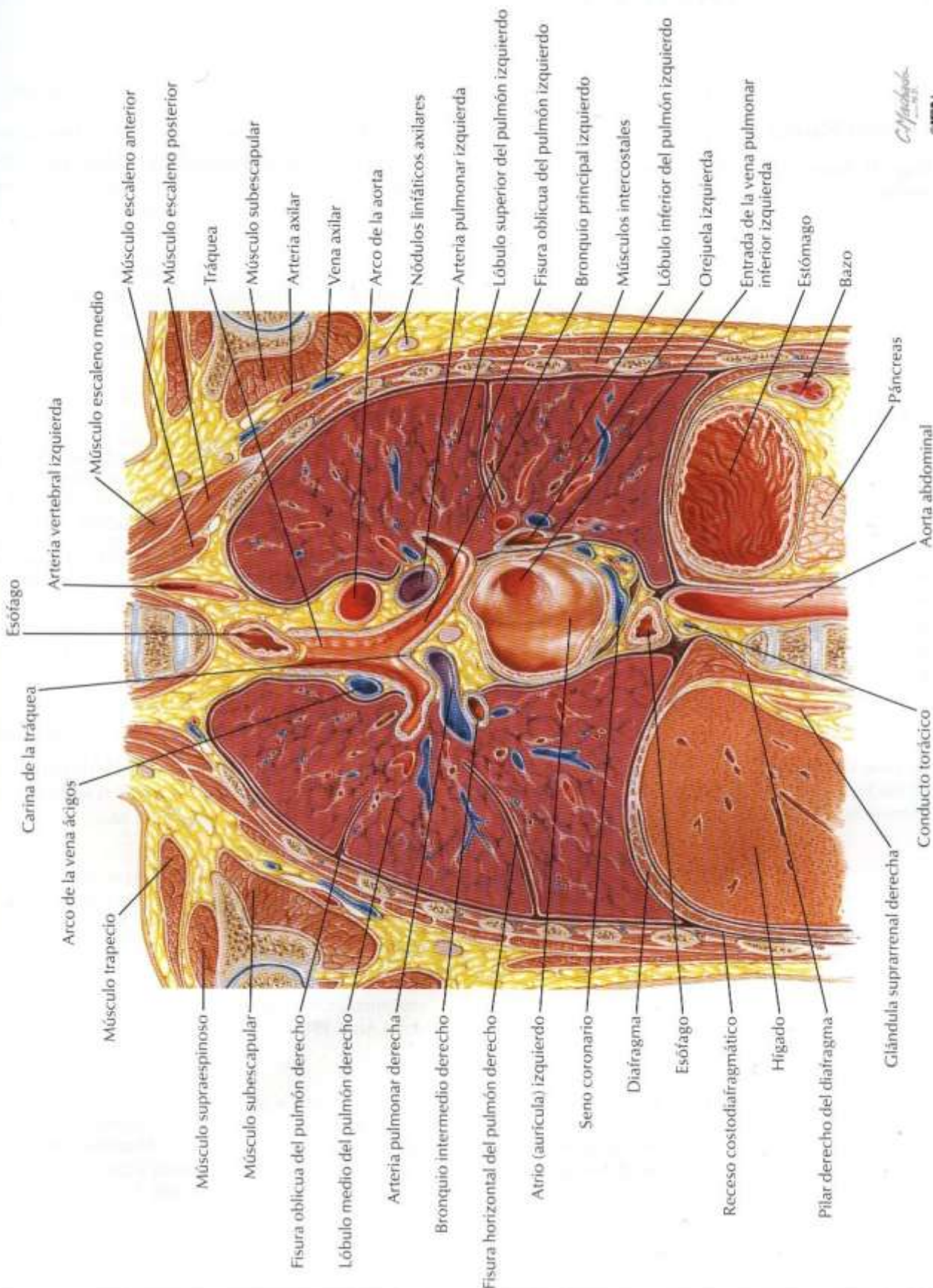
Sección coronal: línea axilar anterior



© 2014
ANATOMÍA

Tórax: bifurcación traqueal, atrio (aurícula) izquierdo

Sección coronal: línea media axilar



CMA
 e IBM

BIBLIOGRAFÍA

Lámina 52

Braus H. Anatomie des Menschen. Berlin, Verlag von Julius Springer, 1924

Lámina 85

Nishida S. The Structure of the Eye. New York, Elsevier North-Holland, 1982

Lámina 150

Keegan JJ. J Neurosurg 1947;4:115

Lámina 158

Turnbull IM. Blood supply of the spinal cord. In Vinken PJ, Bruyn GW (eds). Handbook of Clinical Neurology, XII. Amsterdam, North-Holland, 1972, pp. 478-491

Láminas 188 y 189

Jackson CL, Huber JF. Correlated applied anatomy of the bronchial tree and lungs with a system of nomenclature. Dis Chest 1943;9:319-326

Lámina 191

Ikeda S, Ono Y, Miyazawa S, et al. Flexible broncho-fiberscope. Otolaryngology (Tokyo) 1970;42:855-861

Láminas 236, 343, 345, 353 y 357

Myers RP, King BE, Cahill DR. Deep perineal "space" as defined by magnetic resonance imaging. Presented at 14th Annual Scientific Session of the American Association of Clinical Anatomists, Honolulu, HI, 1997. (Abstract: Clin Anat 1998;11)

Lámina 265

DiDio LJA. Anatomio-Fisiologia do Píloro ileo-cecocolica no homem. Actas das Primeiras Jornadas Interuniversitarias Argentinas de Gastroenterologia, Rosario, 1954

———. Dados anatomicos sobre o "piloro" ileo-ceco-colico. (Com observacao direta in vivo de "papila" ileo-ceco-colica.) (English summary). Thesis, Fac Med, Univ de São Paulo, 1952

Lámina 273

Healey JE Jr, Schroy. Anatomy of the biliary duct within the human liver; analysis of the prevailing pattern of branchings and the major variations of the biliary ducts. Arch Surg 1953;66:599

———, Sörensen. The intrahepatic distribution of the hepatic artery in man. J Int Coll Surg 1953;20:133

Láminas 274 y 275

Elias H. Liver morphology. Biol Rev 1955;30:263

———. Origin and early development of the liver in various vertebrates. Act Hepat 1955;3:1

———. Morphology of the liver. In "Liver Injury," Trans 11th Conference. New York, Macy Foundation, 1953

———. A re-examination of the structure of the mammalian liver; the hepatic lobule and its relation to the vascular and biliary system. Am J Anat 1949;85:379

———. A re-examination of the structure of the mammalian liver; parenchymal architecture. Am J Anat 1949;84:311

Láminas 288 y 289

Michels NA. Blood Supply and Anatomy of the Upper Abdominal Organs, With a Descriptive Atlas. Philadelphia, JB Lippincott, 1955

Lámina 308

Thomas MD. In The Ciba Collection of Medical Illustrations, Vol 3, Part II. Summit NJ, CIBA, p 78

Láminas 329, 338, 358, 368 y 385

Stormont TJ, Cahill DR, King BF, Myers RP. Fascias of the male external genitalia and perineum. Clin Anat 1994;7:115

Láminas 333, 337, 342, 345, 351 y 352

Oelrich TM. The striated urogenital sphincter muscle in the female. Anat Rec 1983;205:223

Láminas 336 y 338

Myers RP, Goellner JR, Cahill DR. Prostate shape, external striated urethral sphincter and radical prostatectomy: the apical dissection. J Urol 1987;138:543

Láminas 336, 338, 357 y 358

Oelrich TM. The urethral sphincter muscle in the male. Am J Anat 1980;158:229

Lámina 374

Flocks RH, Kerr HD, Elkins HB, et al. Treatment of carcinoma of the prostate by interstitial radiation with radio-active gold (Au¹⁹⁸):A preliminary report. J Urol 1952;68(2):510-522

Lámina 451

Keegan JJ, Garrett FD. The segmental distribution of the cutaneous nerves in the limbs of man. Anat Rec 1948;102:409-437

Lámina 507

Keegan JJ. J Bone Joint Surg 1944;26:238

Last RJ. Innervation of the limbs. J Bone Joint Surg 1949;31 (B):452

ÍNDICE

Las cifras hacen referencia al número de las láminas; los números en **negrita** indican la entrada principal. En la mayoría de los casos la entrada principal está en singular.

A

Abdomen

- arterias, 230, 247. V. también arterias de órganos individuales
- cuadrantes, 251
- huesos, 231
- músculos, 232-237, 246
- nervios, 240, 241, 250. V. también nervios de órganos individuales
- autónomos, 300
- planos, 251
- regiones, 251
- secciones transversales, 317-322
- vasos y nódulos linfáticos, 249, 295-297, 321. V. también nódulos linfáticos de órganos individuales
- venas, 239, 248. V. también venas de órganos individuales
- visceras, 252, 258-268. V. también de órganos individuales

Abertura. V. Orificio

- lateral cuarto ventrículo (Luschka), 102, 103, 139
- media cuarto ventrículo (Magendie), 102, 103, 109, 139

Acción

- carpo, 423
- mandíbula, 11
- músculo
 - extrínsecos ojo, 79
 - infrahioideos, 24
 - laringeos intrínsecos, 73
 - suprahioideos, 24

Acetábulo, 334, 453

Acino, 192

Acromion, 22, 170, 174, 178, **392-398**, 400, 402, 403

Acueducto

- cerebral, 100, 102, 103, 109, 139
- colear, 91
- Silvio (acueducto mesencefalo), 100, 102, 103, 109
- vestibular, 90-92
- Aclankiewicz, V. Arteria medular segmentaria mayor anterior

Adenohipofisis, 133, 140

Adenoides. V. Amígdala faríngea

Adhesión intertalámica, 100, 102, 103, 109, 139

Adrenérgica

- sinápsis, 154
- terminal, 199

Agujero. V. Abertura; Orificio

- alveolar maxilar, 2
- apical diente, 51

Agujero cont.

- apófisis transversa, 12, 13
 - base cráneo, 7
 - ciático
 - mayor, 147, 330, 331, 334, 504
 - menor, 147, 330, 331
 - ciego
 - hueso frontal, 6, 7
 - lengua, 52, 57
 - cigomático-facial, 1, 2, 8
 - cribriforme, 7
 - emisario esfenoidal, 7
 - esfenopalatino, 2, 3, 9, 33, 35, 36
 - espinoso, 5, 7, 9, 41, 93
 - estilomastoideo, 5, 19, 89, 117, 119
 - etmoidal
 - anterior, 1, 7, 8
 - posteriores, 1, 7
 - infrorbitario, 1, 2, 8, 31
 - interventricular (Monro), 100, 102, 103, 105, 109, 138, 139
 - intervertebral, 13, 144-147, 160, 522
 - isquiático. V. Agujero ciático
 - Luschka. V. Abertura lateral 4.º ventrículo
 - Magendie. V. Abertura media 4.º ventrículo
 - magoo, 3, 5, 7, 16, 93, 123
 - mandibular, 10, 41
 - mastoideo, 5, 7
 - mentoniano, 1, 2, 10
 - Monro. V. Agujero interventricular
 - nasolagrimal, 44
 - nutricio fémur, 455-478
 - obturador, 231, 331, 453, 467
 - óptico, 1
 - oval
 - corazón, 209, 217
 - cráneo, 2, 5, 7, 9, 40, 41, 93
 - palatino
 - mayor, 5, 33, 34, 36, 46, 50
 - menor, 5, 33, 34, 36, 46, 50
 - parietal, 4
 - rasgado, 5, 7, 93
 - redondo, 7, 39, 40
 - sacro
 - anterior (ventral), 145, 331, 335, 322
 - posterior, 145, 330, 331
 - supraorbitario, 1, 2, 8
 - venas emisarias: 4. V. también Conducto condilar; Agujero mastoideo; Agujero parietal; Agujero emisario esfenoidal
 - vertebral, 12, 13, 143, 144
 - Vesalio. V. Agujero emisario esfenoidal
 - yugular, 3, 5, 7, 97, 98, 119-121
- ### Ala
- Albini. V. Nudillo de Albini
 - hueso esfenoides
 - mayor, 1-3, 5, 6, 8
 - menor, 1, 3, 6
 - ión, 231, 330, 335, 453
 - lobulillo central (cerebelo), 107
 - sacro, 145, 322
 - vómer, 5
- ### Alveo hipocampo, 106

Alveolo

- páncreas, 279
 - pulmón, 192, 193
- ### Amígdala
- cerebelo, 107, 109, 137
 - faríngea, 32, 57, 58, 60, 61
 - lingual, 52, 57, 58, 75
 - palatina, 45, 46, 52, 54, 57, 58, 60

Ampolla

- condiloch
 - deferente, 359
 - galactóforo, 167
 - semicircular, 90, 116
- duodeno, 262, 276
- hepatopancreática, 278
- laberíntica, 90, 118
- oído interno, 87
- rompa uterina, 346
- Vater. V. Ampolla hepatopancreática
- vestibular, 91

Anastomosis

- alrededor de
 - codo, 405
 - escápula, 398
 - ojo/orbita, 80
 - rodilla, 477
 - entre
 - arterias
 - angular y dorso nariz, 35, 80
 - carótida y vertebral, 131
 - derecha e izquierda, 131
 - externa e interna, 80, 131
 - cervical y occipital, 28
 - circunflejas femorales, 470
 - frénica inferior y gástrica izquierda, 288
 - hepáticas derecha e izquierda, 288
 - intestino y lumbal, 218, 238
 - lagrimal y meníngea media, 95
 - mesentéricas superior e inferior (arte. Riolo), 289
 - pancreáticas, 284-286
 - rama septal posterior arteria
 - esfenopalatina y arteria palatina mayor, 36
 - ramas púbicas arteria obturatriz y arterias epigástricas inferiores, 243, 340, 341
 - subclavia y carótida, 131
 - subclavia y vertebral, 131
 - nervios mediano y cubital, 442, 444, 445
 - escapular, 398
 - paravertebral, 158
 - portocava, 293
 - prevertebral, 158
- ### Anestesia perineal, 384
- ### Anexos
- órbita. V. Aparato lagrimal; párpados
 - útero, 346
- ### Angiogramas coronarias. V. Arteriogramas arterias coronarias
- ### Ángulo
- tridocameal, 82, 83, 86

Ángulo cont.

- Louis V. Ángulo esternón
- cámara anterior ojo. V. Ángulo iridocornal
- costilla, 170, 171
- escápula, 192, 193, 516
- esternón, 170
- mandíbula, 9, 10, 60
- mastoides, 6
- subpúbica, 332
- tuberculosis, 490

Anillo

- fibroso
 - corazón, 210
- disco intervertebral, 144
- femoral, 236, 243, 244, 339-341, 510
- inguinal
 - profundo, 234, 236, 242, 243, 339-341, 344, 360
 - superficial, 232, 242, 243, 245, 351, 355, 360, 361
- tendinoso común, 78, 79, 81, 115

Año, 337, 350, 354, 356, 367, 369, 389

Anomalia

- arteria subclavia derecha, 74
- costillas cervicales, 173
- nervio laríngeo inferior derecho, 74

Antebrazo

- arterias, 442
- fascias/compartimientos fasciales, 419, 499
- huesos, 409
- músculos, 414-418
- nervios, 444, 447
- cutáneos, 449
- nódulos linfáticos, 452
- secciones transversales, 419
- venas superficiales, 448

Anteflexión útero, 348

Antihélix oído externo, 88

Antitrago oído externo, 88

Antró

- mastoides, 89
- pilórico, 258
- timpánico, 89

Aorta

- abdominal, 165, 181, 217, 220, 246, **247**, 253, 256, 257, 261, 279, 282, 284, 290, 306, 309, 311, 312, 314, 320, 324, 325, 327-329, 339, 340, 344, 369, 371-374, 383, 519-520, 525
- ramas uretéricas, 320
- arco, 30, 68, 69, 74, 131, 184, 195, 196, 199-203, 208, 209, 211, 217, 219, **220**, 221, 225, 514, 525
- ascendente, 131, 194, 203, 208, 211, 212, 315, 524
- descendente, 131, 180, 194, 196, 219, 220, 225, 230, 515, 516
- torácica, 156, 158, 179, 217, 219, 221, **225**, 317, 518
- rama
 - esofágica, 225
 - uretérica, 320

Aparato lagrimal, 77

Apéndice epitelial glánde, 389

Apéndice

- epididimo, 361, 390
- epiploico. V. Apéndice omental
- fibroso hígado, 270
- omental (epiploico), 254, 267, 328
- testículo, 365, 394
- vermiforme, 120, 254, 265, **266**, 267, 339, 340, 522
- vesicular, 346, 390

Apófisis

- accessoria vértebra lumbar, 144
 - alveolar maxilar, 1-3, 9, 33, 42
 - anterior martillo, 89
 - articular
 - superior sacro, 145
 - vértebra
 - inferior, 12, 13, 143, 144, 146, 147
 - superior, 143, 144, 146, 147
 - cigomática
 - hueso temporal, 2, 5, 8
 - maxilar, 1, 5
 - clinoides
 - anterior, 3, 6
 - posterior, 6
 - condíleo mandíbula, 2, 9, 10
 - coracoides escápula, 170, 174, 175, 392-394, 396-400, 402, 404
 - cornoides
 - cúbito, 407, 409, 413
 - mandíbula, 2, 9, 10
 - esfenoidal hueso palatino, 33
 - espinosa
 - axis, 162
 - hueso esfenoides. V. Espina hueso esfenoides
 - vértebra, 12-14, 16, 143, 144, 146, 147, 160, 162, 163, 165, 177, 185
- estiloides
- cúbito, 409, 422
 - hueso temporal, 2, 5, 8, 9, 11, 22, 24, 25, 29, 47, 53, 61, 62
 - radio, 413, 426
- etmoidal concha nasal inferior, 33
- frontal
- hueso cigomático, 1
 - maxilar, 1, 2, 31, 33, 76
 - lenticular yunque, 89
 - mamilar vértebra lumbar, 144
 - mastoides hueso temporal, 2, 5, 9, 19, 22-25, 29, 47, 53, 93, 162
 - muscular cartilago aritenoides, 71, 72
 - odontoides. V. Diente axis
 - orbitaria hueso palatino, 1, 33
 - palatina maxilar, 3, 5, 32-34, 46, 93
 - piramidal hueso palatino, 5, 8, 9
 - posterior astrágalo, 491, 492
 - pterigoides hueso esfenoides, 2, 3, 5, 8, 9, 33, 34
 - temporal hueso cigomático, 1, 2
 - transversa
 - atlas, 12, 25, 162

Apófisis cont.

- axis, 12, 25
- cóccix, 345
- vértebra
 - cervical, 12, 13, 25, 130
 - lumbar, 144, 146, 147, 163, 181, 231
 - torácica, 143, 172
- unciforme
 - hueso etmoides, 32, 33, 43, 44
 - vértebra cervical, 13
 - vocal cartilago aritenoides, 71, 72
- xifoides, 170, 171, 174, 176, 184, 186, 231, 232, 517
- yugular hueso occipital, 25

Aponeurosis

- bicipital, 402, 404, 416, 442, 449
- cráneos. V. Aponeurosis epicraneal
- epicraneal (*galea aponeurotica*), 17, 20, 21, 96, 164
- faringea, 59, 61, 223
- glútea, 312, 460, 461, 468
- oblicuo
 - externo abdomen, 232-235, 240, 242, 244, 327, 328
 - interno abdomen, 234, 235, 240, 328
- palatina, 46, 59
- palmar, 412, 416, 417, 424, 428, 429, 431, 449
- plantar, 493, 496-499
- transverso abdomen, 161, 162, 165, 233, 237, 238, 312, 324, 329

Aporte vascular. V. Arteria; Vena

Aquiles. V. Tendón calcáneo

Aracnoides, 94, 96, 103, 155, 156

granulación, 94-96, 103

Arancio, nodulillo. V. Nodulillo válvula semilunar

Arco

- anterior atlas, 12, 57
- arterial omental (epiploico), 288
- cigomático, 2, 9, 48
- diafragma pélvico. V. Arco tendinoso músculo elevador ano
- faringopalatino. V. Arco palatofaríngeo
- fascia obturatriz. V. Arco tendinoso músculo elevador ano
- fascia pélvica. V. Arco tendinoso fascia pélvica
- lumbocostal diafragma, 181, 246. V. también Ligamento arqueado diafragma
- músculo sóleo. V. Arco tendinoso músculo sóleo
- palatofaríngeo, 45, 52, 54, 58, 60
- palatogloso, 45, 52, 54, 58
- posterior atlas, 12, 164
- pubis, 231, 332
- Riolano. V. Anastomosis arterias mesentérica superior/mesentérica inferior
- tendinoso
 - fascia pélvica, 45, 343

Arco cont.

- músculo elevador ano, 236, 246, 333-336, 341-343, 345, 352, 364
- súleo, 482, 483

Arco (arterial)

- aorta, 68, 69, 74, 131, 195, 199-202, 203, 209, 219, 220, 225, 514, 525
- dorsal carpo, 438
- palmar carpo, 434
- superficial, 429, 430, 435, 442
- palpebral, 80
- profundo
 - palmar, 434, 435
 - plantar, 485, 495, 500

Arco (venoso)

- dorsal
 - mano, 441, 449
 - pie, 508
- superficial palmar, 429
- vena árgeo, 514, 525

Área

- cribitiforme riñón, 321
- dentada
 - diafragma, 257, 270, 311
 - hígado, 270, 311, 324, 329
 - pericardio, 184
- dolor referido
 - biliar, 309
 - pancreática, 310
- hígado. V. Segmento hígado
- intercondílea tibia, 478, 479
- Lalme, 68, 222, 223
- porfiria gusto, 129
- septal (epifélica), 111
- subcallosa, 100, 113
- vestibular 4.º ventrículo, 109

Aritenoides. V. Cartilago aritenoides

Arruga cara, 20**Arteria**

- accesoria
 - cófica media, 291
 - gástrica izquierda, 288
 - hepática, 288, 289
 - menígea, 35, 95
 - renal, 316
- acetabular. V. Arteria obturatriz rama acetabular
- acromial. V. Rama acromial arteria supraescapular; Rama acromial arteria toracoacromial
- acústica interna. V. Arteria laberíntica. V. Arteria laberíntica
- Adamkiewicz. V. Arteria medular segmentaria anterior mayor
- alveolar, 35, 47, 54, 61, 64
 - inferior
 - rama
 - lingual, 63
 - mentoniana, 35, 63
 - filotioidea, 35, 63
 - superior
 - anterior, 35
 - media, 35

Arteria cont.

- posterior, 35, 63
- angular (cara), 17, 31, 35, 63, 80, 131. V. también Arteria cerebral media rama circunvolución angular
- antebrazo, 442
- apendicular, 264, 286, 287, 293, 304
- arqueada
 - pie, 485, 494, 495, 500
 - riñón, 315, 318
- ascendente
 - frontal. V. Arteria prefrontal
 - rama. V. Arteria circunfleja femoral lateral; Arteria circunfleja humeral posterior; Arteria circunfleja ilíaca profunda
- atrio derecho anterior. V. Arteria coronaria derecha
 - ventricular. V. Arteria coronaria izquierda rama circunfleja
- auricular
 - anterior. V. Arteria temporal superficial rama auricular anterior
 - posterior, 17, 29, 35, 63, 95, 130, 131, 164, —
 - profunda, 35
- axilar, 168, 175, 186, 238, 398-400, 404, 524, 525
- basilar, 130-134, 136, 157
- boca, 63
- braquial, 168, 398, 400, 402, 404-406, 416-418, 442
 - profunda, 397, 400, 403, 406
 - rama muscular, 404
- braquiocefálica. V. Tronco (arterial) braquiocefálico
- brazo, 404, 405, 442
- bronquial, 187, 193, 196, 218, 219, 225
 - rama isofélica, 225
 - variación, 196
- bucal, 35, 63
- bulbo
 - pene, 376
 - vestibulo, 345, 375
- cabza fémur, 470
- cadera, 470, 477
- calcánea, 481, 482
 - lateral. V. Arteria peronea rama calcánea
 - medial. V. Arteria tibial posterior rama calcánea
- calcarina. V. Arteria cerebral posterior rama calcarina
- callosomarginal, 134, 135
 - rama frontal medial, 134, 135
- candelabra. V. Arteria prefrontal
- capsular
 - hígado, 288
 - riñón, 318
- carótida, 29
 - común, 17, 25-29, 63-65, 68-70, 74, 119, 122, 124, 125, 127, 128, 130, 131, 176, 182, 186, 195, 199, 200, 202, 220, 225, 513, 525

Arteria cont.

- externa, 17, 23, 24, 26-29, 35, 36, 53-55, 63-65, 68-70, 95, 119, 124, 125, 127, 128, 130, 131
- interna, 17, 27-29, 30, 39, 54, 63, 65, 68-70, 80, 81, 89, 93, 95, 98, 115, 117, 119, 122, 124-128, 130, 131-136
- rama
 - cavernosa, 95
 - menígea, 95
 - testicular, 95, 98
 - tronco meningohipofisario, 95
- carotidopánpica, 131
- carpiana. V. Rama carpiana arteria cubital; Rama carpiana arteria radial
- carpo, 442
- cavidad nasal, 35, 36
- cecal, 264, 286, 287, 293, 305
- celíaca. V. Tronco (arterial) celíaco
- central
 - anterolateral (lentículoestriada), 132-134, 136
 - anteromedial (perforante), 133
 - anterolateral (lentículoestriada), 132, 134, 136
 - anteromedial (perforante), 133
 - posteromedial (perforante), 133
- cerebelosa
 - inferior anterior, 130-134, 136, 157
 - inferior posterior, 130-132, 134, 136, 157
 - rama
 - amígdala cerebelosa, 136
 - crooidal 4.º ventrículo, 136
 - superior, 130-134, 136, 157
 - rama vermis superior, 136
- cerebral
 - anterior, 130-136
 - rama terminal, 135
 - media, 130, 132-136
 - rama tronco terminal, 135
 - rama circunvolución angular, 134, 135
 - temporal, 135
 - posterior, 130-136
 - rama
 - calcarina, 135, 136
 - dorsal cuerpo calloso, 135, 136
 - parietooccipital, 135, 136
 - temporal, 135
 - terminal, 135
- cervical
 - ascendente, 28, 63, 65, 68-70, 130, 131, 157
 - profunda, 28, 130, 131, 157
- cigomática rama lagrimal. V. Arteria lagrimal rama cigomática
- cigomáticocefalica, 17, 80
- cigomáticoorbitaria, 17
- cigomático temporal, 17
- ciliar
 - anterior, 86
 - posterior, 88, 86

Arteria cont.

cíngulo, 135
 círculo Willis, 133
 circunfleja
 común, V. Arteria coronaria izquierda
 rama circunfleja
 peronea, V. Arteria tibial posterior rama
 circunfleja peronea
 cística, 276, 282, 284, 288
 claviclar, V. Arteria toracoacromial rama
 clavicular
 clitoris
 dorsal, 375
 profunda, 375
 codo, 405, 442
 cola caballo, 157
 páncreas, V. Arteria pancreática caudal
 colateral
 cubital
 inferior, 404, 405, 415
 superior, 404-406, 415
 hígado, 288
 medial, 403, 405, 406, 415
 radial, 403, 405, 406
 vesícula biliar, 288
 cólica, 289
 derecha, 286, 287, 289, 304, 305, 319,
 328
 tronco común
 con cólica media, 289
 con ileocólica, 289
 izquierda, 247, 267, 289, 300, 305, 306,
 319, 369
 rama reemplaza cólica media, 289
 media, 279, 283, 284, 286, 287, 289,
 304, 305, 329
 tronco común con cólica derecha, 289
 Variación, 289
 comunicante
 anterior, 130-135
 posterior, 98, 130-136
 conducto
 anal, 369
 deferente, 238, 247, 319, 361, 369, 372,
 374
 rama arteria vesical inferior, 247, 319,
 369, 372
 pterigoideo, 35
 conjuntiva, 86
 cono arterioso, V. Arteria coronaria
 derecha, rama cono
 corazón, 204-207
 coroidea
 4.^o ventrículo, V. Arteria cerebelosa
 inferior posterior rama coroidea 4.^o
 ventrículo
 anterior, 132-134, 136
 posterior
 lateral, 132, 136
 medial, 132, 136
 coronaria, 204, 205
 derecha, 201, 202, 204-206
 rama

Arteria cont.

atrial derecha anterior, 204
 cono, 206
 interventricular posterior, 202, 204,
 206
 nódulo atrioventricular posterior
 (AV), 206, 210
 septal interventricular posterior (AV),
 204
 marginal derecha, 204, 206
 nódulo sinotrial (SA), 204, 206
 descendente posterior, V. Arteria
 coronaria derecha rama
 interventricular posterior
 izquierda, 204, 205, 207
 descendente anterior izquierda, V.
 Arteria coronaria izquierda rama
 interventricular anterior
 rama
 circunfleja, 204
 rama
 atrioventricular, 207
 lateral, 207
 posterolateral, 207
 interventricular anterior, 201, 204,
 205, 207
 marginal derecha, V. Arteria coronaria
 derecha rama marginal derecha
 costocervical, V. Tronco arterial
 costocervical
 cremasterica, 234, 236, 238, 244, 245,
 247, 372
 cricoides, V. Arteria tiroidea superior
 rama cricoides
 cubital, 404, 405, 414-416, 419, 424, 428-
 430, 434, 435, 442
 rama
 carpiana
 dorsal, 430
 palmar, 418, 414, 415
 profunda, 417, 418, 424, 428, 429,
 434, 435, 442
 cuello, 28, 29, 63
 fémur, 470
 deferencial, V. Arteria conducto deferente
 deltoidea, V. Arteria toracoacromial rama
 deltoidea
 descendente
 coronaria, V. Arteria coronaria derecha
 rama interventricular posterior;
 Arteria coronaria izquierda rama
 interventricular anterior
 rama circunfleja
 femorot lateral, V. Arteria femoral
 circunfleja lateral
 humeral posterior, V. Arteria humeral
 circunfleja posterior
 rodilla, V. Arteria rodilla descendente
 dientes, 35
 digital (mano)
 dorsal, 438, 440
 palmar
 común, 428, 429, 431, 434, 435

Arteria cont.

propia, 428, 429, 431, 435, 440
 digital (pie)
 dorsal, 485, 494, 495, 500
 plantar
 común, 497, 498, 500
 propia, 485, 494-497, 500
 dorsal
 clitoris, 375
 cuerpo calloso, V. Arteria cerebral
 posterior rama cuerpo calloso
 pene, 238, 355, 357, 372, 374
 Drummond, V. Arteria marginal
 duodeno, 279-281
 encéfalo, 130-136, 141
 episcleral, 86
 epigástrica
 inferior, 234, 236, 238, 243, 244, 247,
 257, 320, 328, 339-341, 369, 371,
 372, 374, 477
 rama cremasterica, V. Arteria
 cremasterica
 rama pública, 234, 236, 244, 247,
 340, 341
 superficial, 232, 234, 238, 242, 247,
 466, 477
 superior, 174-176, 179, 200, 214, 238,
 327
 escapula
 circunfleja, 397, 398, 400, 402, 405
 dorsal, 27, 28, 398, 400
 posterior, V. Arteria perineal rama
 escrotal posterior
 esternopalatina, 35, 36, 63
 rama
 nasal posterior lateral, 35, 36
 septal posterior, 35, 36
 espermática interna, V. Arteria testicular
 V. Arteria testicular
 espinal
 anterior, 131, 132, 134, 136, 157, 158
 posterior, 132, 134, 136, 157, 158
 esplénica, 225, 247, 257, 261, 279, 281,
 282, 283-286, 288, 300-301, 309,
 310, 327, 329, 310
 rama esplénica, 282
 esternocleidomastoidea, V. Arteria occipital
 rama esternocleidomastoidea
 estómago, 282, 283
 estriada medial recurrente de Heubner,
 132-135
 etmoidal
 anterior, 36, 80, 95
 rama meníngea anterior, 80, 95
 rama nasal (externa y anterior lateral),
 36
 rama septal anterior, 36
 posterior, 80, 95
 rama nasal lateral, 36
 rama septal, 36
 facial, 17, 26, 27, 29, 31, 35, 54, 55, 61,
 64, 69, 80, 125, 127, 130, 131
 rama labial

Arteria cont.

inferior, 63
 superior, 63
 rama septo nasal, 36
 rama nasal lateral, 36
 rama alar, 36
 rama tonsilar (arteria tonsilar), 35, 38, 63
 transversa (7, 29, 31, 53, 63, 80)
 faringea ascendente, 29, 35, 63, 130, 131
 rama
 menígea, 95, 130
 tonsilar, 35, 58
 femoral, 234, 238, 344, 245, 247, 354, 372, 378, 459, 466, 467, 470, 471, 477, 510, 523
 circunfleja
 lateral, 466, 467, 470, 477
 rama
 ascendente, 470, 477
 descendente, 470, 477
 transversal, 470, 477
 medial, 467, 468, 470, 477
 profunda, 466, 467, 468, 470, 471, 477
 ramas
 musculares, 477
 perforantes, 468, 477
 muscular, 477
 fémur proximal, 470
 fosa
 craneal posterior, 136
 infatemporal, 35
 foveolar, V. Arteria obturatriz rama acetabular
 frénica inferior, 181, 220, 225, 228, 247, 255, 257, 282-284, 286, 288, 300-302, 304, 305, 314, 316, 325, 326, 381
 rama esofágica recurrente, 181, 225, 247, 282, 283, 304
 frontal
 ascendente (cerebral media), V. Arteria prefrontal
 rama
 frontal medial, V. Arteria callosomarginal rama frontal medial
 menígea media, V. Arteria menígea media rama frontal
 temporal superficial, V. Arteria temporal superficial rama frontal
 frontobasal (orbitofrontal), 132, 134, 135
 frontopolar, V. Arteria polo frontal
 gástrica
 corta, 257, 281-284, 286, 288, 327
 derecha, 262, 276, 282-284, 286, 288, 301-304
 izquierda, 225, 247, 255, 257, 282, 283, 284, 286, 288, 300-305, 327, 329, 381
 accesoria, 288
 rama esofágica, 225, 228, 282, 283
 gastrooduodenal, 262, 276, 283-286, 288, 290, 302-304, 309

Arteria cont.

gastroepiploica, V. Arteria gastrointestinal gastroepiploica
 derecha, 255, 257, 282-284, 286, 288, 301-303
 izquierda, 255, 281-284, 286, 288, 301-303
 glándula
 mamaria, 168
 paratiroidea, 70
 tiroides, 68, 70
 glútea
 inferior, 247, 320, 369, 373, 374, 465, 468
 superior, 247, 320, 369, 373, 374, 465, 468
 hemorroidal, V. Arteria rectal
 hepática
 accesoria, 288
 común, 247, 255, 262, 276, 282-288, 300, 303, 309, 327, 518
 derecha, 276, 284, 288
 accesoria/reposicionada, 288
 intermedia, 284
 izquierda, 276, 284, 288
 accesoria/reposicionada, 288
 propia, 257, 261, 262, 270-273, 276, 279, 282-284, 285, 288, 299, 303, 327, 329
 reposicionada, 288
 Heubner, V. Arteria estriada medial
 hígado, 282-284, V. también Arteria hepática
 hipofisaria, 133, 141
 hipogástrica, V. Arteria iliaca interna
 hipotalámica, 133, 141
 hombro, 28
 humeral circunfleja
 anterior, 398, 400, 402, 404, 405
 posterior, 398, 400, 403-405
 rama ascendente y descendente, 398
 ileal, 264, 286, 287, 291
 rama ileocólica, V. Arteria ileocólica
 ileocólica, 264, 286, 287, 304, 305, 319
 rama
 cólica, 264, 286, 287
 ileal, 264, 286, 287
 ileon, 286
 iliaca
 circunfleja
 profunda, 236, 238, 244, 247, 341, 374, 467, 477
 rama ascendente, 238, 247
 superficial, 232, 234, 238, 242, 247, 466, 477
 común, 247, 254, 257, 300, 311, 319, 320, 369, 371-374, 383, 521
 rama umbilical, 320
 externa, 236, 243-245, 247, 254, 257, 264, 292, 300, 311, 319, 337-341, 344, 364, 369, 371-374, 383, 467, 477, 522
 interna, 247, 287, 300, 305, 311, 319,

Arteria cont.

321, 341, 345, 369, 371-373, 374, 383, 522
 iliolumbar, 247, 373, 374
 infraorbitaria, 17, 31, 35, 63, 76, 80
 innominada, V. Tronco (arterial)
 braquiocéfálico
 intercostal aórtica, V. Arteria intercostal posterior
 intercostal, 158, 174, 175, 177, 179, 196, 218, 225, 238, 268, 331
 anterior, 176, 179, 238
 posterior, 157, 158, 168, 174, 175, 177, 179, 196, 218, 219, 225, 238
 rama
 dorsal, 158, 179
 cutánea lateral, 174, 175, 177, 196
 suprema, 28, 130, 131
 interlobular, riñón, 315, 318
 interlobulillar, riñón, V. Arteria radiada cortical
 interósea (antebrazo)
 anterior, 405, 415, 417-419
 común, 405, 417-419
 posterior, 405, 415, 418, 419
 recurrente, 405, 415
 interventricular, V. Arteria coronaria
 derecha rama interventricular anterior; Arteria coronaria izquierda rama interventricular posterior
 intestinal, V. Arteria ileal; Arteria intestino delgado; Arteria yeyunal
 intestino delgado, 286
 intrahepática, 274, 275
 intrapulmonar, 193
 intrarrenal, V. Arteria riñón interlobular; Arteria riñón interlobulillar; Arteria riñón segmentaria
 iris, 83, 86
 círculo arterial
 mayor, 83, 86
 menor, 83, 86
 laberintica, 130, 132-134, 136
 labial, V. Rama labial arteria facial; Rama labial arteria perineal
 lagrimal, 80, 131
 rama
 anatomómica menígea media, 95
 cigomática, 80
 laringe, 68, 70
 laringea superior, 29, 63, 68-70, 130, 223
 lengua, 53, V. también Arteria lingual
 lenticuloestriada, V. Arteria central anterolateral
 ligamento
 cabeza fémur, V. Arteria obturatriz rama acetabular
 redondo
 fémur, V. Arteria obturatriz rama acetabular
 útero, V. Arteria uterina rama ligamento redondo

Arteria cont.

- lingual, 17, 27, 29, 35, 53, 54, 63, 69, 127, 130, 131
- dorsal, 53
 - rama tonsilar, 58
- profunda, 45, 53
- rama suprahioides, 53, 63
- lumbar, 137, 238, 247
- macular, V. Arteriola (macular retina)
- malleolar, V. también Rama malleolar arteria peronea; Rama malleolar arteria tibial posterior
 - anterior
 - lateral, 485, 494, 495
 - anterior, medial, 485, 494, 495
- mamaria, 168, V. también Rama mamaria arteria torácica interna, Rama mamaria arteria torácica lateral interna, V. Arteria torácica interna
- mano, 435, 438, 442
- marginal
 - rama arteria coronaria derecha, V. Arteria coronaria derecha rama marginal derecha
 - yuxtacólica (Drummond), 287, 292, 305
- maseterica, 35, 48, 49, 63
- mastoidea, V. Arteria occipital rama mastoidea
- maxilar, 11, 29, 35, 36, 41, 48, 49, 63, 65, 95, 125, 127, 128, 130, 131
- rama pterigoidea, 35
- medular segmentaria, 131, 157, 158, 159
- anterior mayor (Adamkiewicz), 157
- menínges
 - accessoria, 35, 95
 - media, 11, 35, 41, 49, 63, 65, 94-96, 98, 125, 130, 131
 - rama
 - frontal, 95
 - parietal, 95
 - rama V. Arteria carótida interna; Arteria etmoidal anterior; Arteria faríngea ascendente; Arteria occipital; vertebral
 - rama lagrimal, V. Arteria lagrimal rama anastomótica menínges media
- mentoniana, V. Arteria alveolar inferior
- rama mentoniana
- mesentérica
 - inferior, 152, 247, 253, 261, 287, 289, 308, 305, 306, 311, 314, 319, 320, 328, 329, 369, 371, 372, 381
 - superior, 152, 165, 217, 247, 253, 257, 261, 262, 264, 279, 283-289, 291, 299, 301, 303, 304, 306, 310, 311, 314, 319, 320, 324, 328, 329, 381, 520
 - rama
 - ileal, 286, 287, 291
 - yeyunal, 286, 287, 291
- metacarpiana
 - dorsal, 438
 - palmar, 434, 435

Arteria cont.

- metatarsiana
 - dorsal, 485, 494, 495, 500
 - plantar, 497, 499, 500
 - rama perforante anterior arteria metatarsiana dorsal, 495, 499, 500
- milohioidea, V. Arteria alveolar inferior
- rama milohioidea
- musculofrénica, 175, 176, 186, 200, 238
- mislo, 470-472, 481
- nasal
 - dorsal, 17, 31, 35, 63, 76, 80, 131
 - externa, V. Arteria etmoidal anterior rama nasal externa
 - lateral, V. Rama nasal lateral arteria esfenopalatina; Rama nasal lateral arteria etmoidal; Rama nasal lateral arteria facial
 - septo, V. Rama septo nasal arteria etmoidal (anterior y posterior); Rama septo nasal rama labial superior arteria facial; Rama posterior septo nasal arteria esfenopalatina
- nódulo atrioventricular, V. Arteria coronaria derecha rama nódulo atrioventricular (AV)
- obturatriz, 236, 241, 247, 287, 319, 320, 341, 344, 369, 371, 373, 374, 381, 454, 470, 477, 523
- rama
 - acetabular (ligamento cabeza fémur), 454, 470
 - pública (anastomosis rama pública epigástrica inferior), 243, 340, 341
- occipital, 17, 29, 64, 95, 130, 131, 164
- medial, 135
- rama
 - descendente, 28
 - esternocleidomastoidea, 29, 63
 - mastoidea, 95, 130
 - menínges, 17
- oftálmica, 35, 78, 80, 126, 130, 131, 133, 136
- ojo, 86, V. también Arteria oftálmica omental (epiploica), 288
- órbita, 80
- orbitofrontal, V. Arteria frontobasal
- ovárica, 247, 292, 300, 311, 314, 319, 320, 322, 328, 339, 341, 344, 346, 349, 371, 374, 383, 386
- rama
 - tubérica, 373
 - urotérica, 320
 - uterina, V. Arteria uterina rama ovárica
- palatina
 - ascendente, 35, 58, 63
 - rama tonsilar, 53, 58
 - descendente, 35, 63
 - mayor, 35, 36, 46
 - menor, 35, 36, 46, 58

Arteria cont.

- rama tonsilar, 58
- palmar
 - carpiana, V. Rama palmar arteria cubital; Rama palmar arteria radial; Arco (arterial) palmar carpo
 - digital, 435
 - común, V. Arteria digital palmar común
 - propia, V. Arteria digital palmar propia
 - metacarpiana, V. Arteria metacarpiana palmar
 - profunda, V. Arteria cubital rama carpiana palmar; Arco (arterial) palmar profundo
 - rama nervio mediano, V. Arteria mediana rama palmar
 - superficial, V. Arco (arterial) palmar superficial
- palpebral, 80
- pancreática, 283-285, 288
- caudal, 283, 284
- dorsal (superior), 282-286, 288, 292
- inferior, 283-286, 288
- mayor, 283-285
- superior, V. Arteria pancreática dorsal transversa, 283-286
- pancreaticoduodenal
 - común inferior, 286, 287
 - inferior, 283-285, 288, 301, 304, 305
 - rama
 - anterior, 283-288, 301-303
 - posterior, 282-287, 302, 303
 - superior
 - rama
 - anterior, 255, 282-286, 288, 301-303
 - posterior, 282-286, 288, 302, 303
- paracentral, 134, 135
- rama cíngulo, 135
- paramediana, V. Arteria central posteromedial
- pared abdominal, 238, 247
- parietal, 134, 135
- rama
 - menínges media, V. Arteria menínges media rama parietal
 - temporal superficial, V. Arteria temporal superficial rama parietal
- parietooccipital, 135, 136
- párpados, 80
- pectoral, V. Arteria toracoacromial rama pectoral
- pene
 - bulbo, V. Arteria bulbo pene
 - dorsal, V. Arteria dorsal pene
 - profunda, V. Arteria profunda pene
 - perforante, V. Arteria central posteromedial círculo Willis, 133
 - rama, V. Rama perforante arteria femoral profunda; Rama perforante arteria metatarsiana plantar; Rama perforante arteria peronea; Rama perforante arteria torácica interna

Arteria cont.

pericallosa, 134, 135
 posterior, V. Arteria cerebral posterior
 rama dorsal cuerpo calloso
 pericardiofémica, 176, 180, 182, 195, 200,
 201, 203, 218, 219, 230, 238
 peniné, 372, 375, 376
 pennisal, 345, 357, 374-376
 rama
 escrotal posterior, 375, 376
 labial posterior, 375
 transversa, 375, 376
 peronea, 477, 481-483, 487, 494
 rama
 calcánea (lateral), 481-483, 498, 499
 comunicante, 483
 perforante, 483, 484
 posterior maléolo lateral, 483
 pie, 495, 497-500
 pierna, 481-485
 plantar
 digital, V. Arteria digital plantar común;
 Arteria digital plantar propia
 lateral, 483, 498-500
 medial, 483, 496-498
 metatarsiana, V. Arteria metatarsiana
 plantar
 profunda, 485, 494, 495, 500
 polo frontal (frontopolar), 134, 135, 134,
 135
 pontina, 132-134, 136
 poplítea, 461, 468, 471, 477, 481-483
 rama sural, 483
 precuneal, 135
 prefrontal, 132, 134, 135
 prerolándica, V. Arteria surco precentral
 principal pulgar, 435
 profunda
 clítoris, 375
 pene, 355, 359, 376
 prostática, 374
 pterigoidea, V. Arteria maxilar rama
 pterigoidea
 púbica
 rama epigástrica inferior, V. Arteria
 epigástrica inferior
 rama obturatriz, 243, V. también
 Anastomosis rama púbica arteria
 obturatriz/rama púbica epigástrica
 inferior
 pudenda
 externa
 profunda, 238, 247, 372, 466, 477
 superficial, 232, 234, 238, 247, 372,
 466, 477
 interna, 247, 287, 320, 357, 369, 370,
 373-376, 465, 523
 pulmón, 194, 195, V. también Arteria
 pulmonar
 pulmonar, 187, 193, **194**, 195, 201, 202,
 208, 209, 217-219
 radiada cortical (interlobulillar riñón), 315,
 318

Arteria cont.

radial índice, 435, 404, 405, 415-417,
 418, 419, 424, 429, 430, 434-436,
 439, 442
 rama
 carpiana dorsal, 438
 carpiana palmar, 418, 434, 435
 palmar superficial, 417, 418, 424,
 429, 434, 435
 radicular, 157, 158, 179
 rama esofágica
 aorta, V. Aorta torácica rama esofágica
 bronquial, V. Arteria bronquial rama
 esofágica
 frénica inferior, V. Arteria frénica
 inferior rama esofágica
 gástrica izquierda, V. Arteria gástrica
 izquierda rama esofágica
 tiroidea inferior, V. Arteria tiroidea
 inferior rama esofágica
 recta intestino delgado, 263, 286, 287, 308
 rectal
 inferior, 287, 369, 373-376
 media, 247, 287, 305, 319, 320, 341,
 369, 371, 373, 374
 superior, 247, 257, 287, 300, 305, 306,
 319, 341, 369, 371, 381
 rectosigmoidea, 287, 305, 369
 recurrente
 cubital
 anterior, 405, 417, 418
 posterior, 405, 414, 415, 418
 Heubner, V. Arteria estriada medial
 interósea, V. Arteria interósea recurrente
 radial, 404, 405, 417, 418
 rama
 esofágica, V. Arteria frénica inferior
 rama recurrente esofágica
 frénica inferior, V. Arteria frénica
 inferior rama recurrente esofágica
 meníngea lagrimal, V. Arteria lagrimal
 rama anastomótica meníngea
 media
 tibial
 anterior, 477, 485
 posterior, 477, 483
 región faríngea, 63
 renal, 247, 300, 303, 305, 311, 313, **314**,
 316, 320, 323-325, 329, 371, 372,
 381, 388, 520
 accesoria, 316
 rama
 pélvica, 315
 uretérica, 314, 315, 320
 segmentaria, V. Arteria segmentaria
 (renal)
 variación, 316
 retina
 central, 80, 82, 86
 macular, V. Arteriola macular
 nasal, V. Arteriola nasal
 temporal, V. Arteriola temporal
 refinazular (cuello/cabeza fémur), 470

Arteria cont.

retroesofágica subclavia derecha, 74
 riñón, 315, 318, V. también Arteria renal
 segmento renal
 arqueada, 315, 318
 interlobular, 315, 318
 interlobulillar, V. Arteria riñón radiada
 cortical
 radiada cortical, 315, 318
 segmentaria, 315
 rodilla, 477
 descendente, 466, 467, 471, 477
 rama
 articular, 466, 467, 477
 safena, 466, 467, 477
 inferior
 lateral, 477, 481-486
 medial, 466, 467, 477, 482-485
 superior
 lateral, 468, 477, 481-486
 medial, 466-468, 481-485
 rolándica, V. Arteria surco central
 sacra
 lateral, 157, 247, 369, 373, 374
 media, 157, 247, 287, 341, 344, 369,
 371, 373, 374
 safena, V. Arteria rodilla descendente rama
 safena
 segmentaria, medular, V. Arteria medular
 segmentaria
 seno cavernoso, V. Arteria carótida interna
 rama cavernosa
 septo nasal, V. Rama septal arteria
 esfenopalatina; Rama septal arteria
 etmoidal (anterior y posterior); Rama
 septal rama labial superior arteria
 facial
 sigmoidea, 247, 257, 287, 305, 319, 328,
 369
 sinoatrial, V. Arteria coronaria derecha
 rama nódulo sinoatrial (SA)
 subclavia, 25, 27, **28**, 63-65, 68-70, 74,
 120, 124, 130, 131, 157, 168, 173,
 175-177, 182, 186, 195, 200-202,
 218-220, 225, 238, 398, 400, 513
 derecha anómala, 74
 retroesofágica derecha, 74
 subcostal, 238, 247
 subescapular, 238, 397, 398, 400, 405
 sublingual, 53, 55
 submentoniana, 35, 63
 supraduodenal, 282-286
 supraescapular, 27, 28, 63, 68-70, 131,
 397, 398, 400
 rama infraespinosa, 398
 suprahioides, V. Arteria lingual rama
 suprahioides
 supraorbitaria, 17, 31, 35, 63, 76, 80, 131
 suprarenal
 inferior, 247, 314, 315, 320, 325
 media, 247, 314, 325
 superior, 181, 247, 314, 325
 supratroclear, 17, 31, 35, 63, 76, 80, 131

Arteria cont.

- surco
 - central (rolándica), 134, 135
 - médula espinal, 158
 - poscentral, 135
 - precentral (prerolándica), 134, 135
- talamogeniculada, 136
- talamoperforante, 133, 136
- talamotuberal, 133
- tarsiana
 - lateral, 485, 494, 495, 500
 - medial, 485, 494, 495, 500
- temporal
 - profunda, 35, 63, 94
 - rama cerebral media. V. Arteria cerebral media rama temporal
 - rama cerebral posterior. V. Arteria cerebral posterior rama temporal
 - superficial, 17, 29, 35, 55, 63-65, 80, 94, 95, 128, 130, 131
- rama
 - auricular anterior, 17
 - frontal, 17, 80, 94
 - parietal, 17, 94
- torontal. V. Arteria carótida interna rama torontal; Tronco (arterial)
- meningohipofisario rama torontal
- terminal. V. Rama terminal arteria cerebral anterior; Rama terminal arteria cerebral media; Rama terminal arteria cerebral posterior
- testicular, 238, 243-245, 247, 257, 292, 300, 311, 314, 319, 320, 322, 328, 340, 361, **372**, 374, 380, 387
- tibial
 - anterior, 477, 483, 485, 487, 494, 495
 - posterior, 477, 481-483, 487, 493, 497-499
- rama
 - calcánea, 481-483, 496-499
 - circunfleja peronea, 477
 - mallolear medial, 483
- timpanica anterior, 35, 131
- tirocervical. V. Tronco (arterial) tirocervical
- tiroidea
 - inferior, 27, 28, 63, 68-70, 130, 131, 176, 214, 225, 398
 - rama esofágica, 225
 - superior, 26, 27, 29, 63, 68-70, 130, 133
 - rama cricotiroidea, 63
- tonsilar. V. Rama tonsilar arteria facial; Rama tonsilar arteria dorsal lengua; Rama tonsilar arteria palatina (ascendente y menor); Rama tonsilar arteria faríngea ascendente; Arteria cerebelosa posterior inferior rama amígdala cerebelosa
- tonática
 - interna, 28, 69, 130, 131, 168, 174-176, 179, 180, 182, 186, 195, 200, 201, 218-220, 225, 230, 238, 288, 514-516
- rama

Arteria cont.

- mamaria medial, 168
 - perforante, 168, 176, 177, 179
 - lateral, 168, 174, 175, 177, 238, 398, 400, 405
 - rama mamaria lateral, 168
 - superior, 175, 177, 398, 400, 405
 - toracoacromial
 - rama
 - acromial, 398, 400, 405
 - clavicular, 398, 400, 405
 - deltoidea, 395, 398, 400, 405
 - pectoral, 398, 400, 405
 - 174, 175, 398-400, 405
 - toracodorsal, 238, 397, 398, 400, 405
 - transversa cuello, 27, 28, 63, 68-70, 131, 163, 398, 400
 - tubárica. V. Rama tubárica arteria ovárica; Rama tubárica arteria uterina
 - umbilical, 217
 - obliterada. V. Arteria umbilical porción obliterada
 - porción
 - obliterada, 234, 236, 244, 245, 257, 319, 339-341, 371, 373, 374
 - permeable, 236, 247, 369, 371, 373, 374
 - uretérica. V. Rama uretérica aorta abdominal; Rama uretérica arteria iliaca común; Rama uretérica arteria vesical (inferior y superior); Rama uretérica arteria ovárica; Rama uretérica arteria renal
 - uretral, 357, 374, 376
 - uterina, 319, 320, 341, 344-346, 371, 373, **375**
 - rama
 - ligamento redondo, 375
 - ovárica, 375
 - tubárica, 375
 - vaginal, 375
 - vaginal, 319, 320, 341, 342, 345, 371, 373, 375
 - vejiga urinaria, 320
 - vena cava superior. V. Arteria coronaria derecha rama sinotral (SA)
 - vermis. V. Arteria cerebelosa superior rama vermis superior
 - vertebral, 14, 16, 27, 28, 63, 65, 69, 70, 95, 124, **130-134**, 136, 157, 164, 176, 214, 225, 525
 - rama meníngea, 95, 130, 136
 - vesical
 - inferior, 247, 287, 319, 320, 341, 342, 369, 371, 373, 374
 - superior, 236, 247, 287, 119, 320, 341, 369, 371, 373, 374
 - visceras pélvicas, 371, 373-376
 - yeyunal, 286-288, 291, 301
- Arteriograma arterias coronarias**, 206, 207
- Arteriola**
- higado
 - intraobulillar, 274

Arteriola cont.

- periportal, 274
- portal, 274
- macular (retina), 86
- nasal (retina), 86
- riñón
 - aórtica, 317, 318
 - aglomerular, 318
 - eférente, 317, 318
 - interlobulillar. V. Arteriola riñón radiada cortical
 - radiada cortical, 315, 318
 - temporal (retina), 86

Articulación

- acromioclavicular, 396
 - atlantoaxial, 14, 15
 - atlantooccipital, 14-16
 - cadera, 454, 458, 459, 462, 470
 - carillas. V. Articulación cigapofisaria
 - carpo (radiocarpiana), 422-425
 - carpometacarpiana, 423, 425
 - cigapofisaria (carillas), 13-15, 146, 516. V. también Carilla costal (vertebra)
 - codo, 407, 408, 442
 - costotransversa, 172, 513
 - costovertebral, 172
 - craneovertebral. V. Unión craneovertebral; Articulación atlantoaxial; Articulación atlantooccipital
 - cuerpo vertebral, 13
 - dorso, 146, 147
 - esternoclavicular, 171, 184, 391, 513
 - esternocostal, **171**, 391
 - glenohumeral, 394, 397, 403. V. también Articulación hombro
 - hombro (glenohumeral), 394, 397, 403
 - intercarpiana, 423, 425
 - interfalángica
 - (dedo mano), 427, 433, 440
 - (dedo pie), 492
 - intermetacarpiana, 425
 - intervertebral (síndesis), 13
 - manubriosternal, 171
 - mediocarpiana, 423, 425
 - metacarpofalángica, 427, 492
 - radiocarpiana. V. Articulación carpo radiocubital
 - distal, 422-425
 - proximal, 407-409
 - rodilla, 472-476
 - sacroilíaca, 332, 335, 522
 - tarsometatarsiana, 488, 489
 - temporomandibular, 11, 35, 48, 49
 - tórax, 171, 172
 - transversa tarso, 488, 489
- Asa nefrona (Henle)**, 317, 318
- Asa**
- cervical, 26, 27, 29, 65, 68, 122, 123
 - subclavia, 124, 198, 214, 215, 228
- Asta**
- anterior ventrículo lateral. V. Asta frontal
 - ventrículo lateral
 - cartilago tiroideos, 62, 71, 223

Asta cont.

- coccígea, 143
- frontal (anterior) ventrículo lateral, 102
- hueso hioides
 - mayor, 9, 62
 - menor, 9
- interior ventrículo lateral, V. Asta temporal ventrículo lateral
- lateral sustancia gris, 151, 156. V. también Núcleo intermedialateral
- occipital ventrículo lateral, 102, 104-106, 116, 139
- posterior ventrículo lateral, V. Asta occipital ventrículo lateral
- sacro, 143
- sustancia gris, 151
- temporal ventrículo lateral, 102, 105, 106, 139
- ventrículo lateral, V. Asta frontal ventrículo lateral; Asta occipital ventrículo lateral; Asta temporal ventrículo lateral

Astrágalo, 488-490**Atlas (C1), 9, 12, 14-16, 32, 57, 142****Atrio (aurícula)**

- derecho, 194, 201-203, 208, 211, 212, 218, 230, 316, 524
- izquierdo, 194, 202, 203, 208, 209, 211, 212, 230, 316, 525

Auerbach, V. Plexo (nervioso) miéntérico

Aurícula, V. Atrio

Axila, 402-405, V. también Fosa axilar

sección transversal, 399, 513-515, 524, 525

Axis (C2), 9, 12, 15, 54**B****Banda, V. Fibra**

- lateral
 - aponurosis plantar, 500
 - tendón extensor (dedos), 421, 433
 - longitudinal ligamento cruciforme, 15, 16
 - moderadora, 208, 212, 213
- parietal
 - cresta supraventricular, V. Rama parietal cresta supraventricular
 - septal, 208, 211, 212

Bartholína, V. Conducto sublingual; Glándula vestibular mayor

Base

- corazón, 202
- cráneo, 5-7
 - agujeros, 7
 - huesos, 6
- estribo, 87, 89
- falange
 - mano, 426
 - pie, 488
- hueso
 - metacarpiano, 426
 - metatarsiano, 488
 - pirámide renal, 313
 - sacro, 143

Bastón retina, 114**Bazo, 184, 185, 255, 256, 258, 271, 279, 281, 325, 327, 517-519, 525**

- arterias, 282-284
- caras, 281
- in situ*, 281
- sección, 281, 517-519, 525
- venas, 290, 293

Bertin, V. Columna renal

Bigelov, V. Ligamento iliolumbar

Boca

- glándulas, 55
- inspección, 45
- músculos, 47, 54
- nervios, 56, 65
- nódulos linfáticos, 66, 67
- suelo, 47
- techo, 46
- venas, 64

Bolsa

- anserina, 472, 473
- cubital, V. Vaina común (flexores iliopectínea, 454, 462
- ligamento colateral peroneo, 472-474, 476
- músculo gastrocnemio, V. Bolsa subtendinosa músculo gastrocnemio olécranon, V. Bolsa subcutánea olécranon
- omental, 255, 256, 327, 329
- tesico
 - inferior, 329
 - superior, 255, 257, 270, 329
- sección transversal, 256
- radial, V. Vaina tendinosa flexor largo pulgar

Rathke, 44

semimembranoso, 472, 476

subcutánea

calcánea, 493

infrarrotuliana, 476

maleolar

lateral, 493

medial, 493

olécranon, 408

perrotuliana, 476

subdeltoidea, 398, 402

subescapular, V. Bolsa subtendinosa subescapular

subtendinosa

calcánea, 486, 493

inferior bíceps femoral, 472, 473, 476

infrarrotuliana, 476

músculo gastrocnemio, 476

subescapular, 394

suprarrotuliana, 473, 474, 476

tendón bíceps femoral, V. Bolsa subtendinosa inferior bíceps femoral tracto iliotibial, 472-474

Borde

- acetábulo, 331, 453
- anterior
 - cúbito, 409
 - peroné, 478, 479

Borde cont.

- radio, 409
 - tibia, 478, 479
 - corazón, V. Borde derecho corazón; Borde inferior corazón; Borde izquierdo corazón
 - agudo, 201
 - obtusos, 201
 - cúbito, V. Borde anterior cúbito; Borde interóseo cúbito; Borde posterior cúbito
 - derecho corazón, 184
 - escápula, V. Borde lateral escápula; Borde medial escápula; Borde superior escápula
 - inferior, corazón, 201
 - hígado, 269, 270
 - pulmón, 184, 185
 - interóseo
 - cúbito, 409
 - peroné, 478, 479
 - radio, 409
 - tibia, 478, 479
 - lateral escápula, 392, 393
 - músculo constructor faringe, 59
 - peroné, V. Borde anterior peroné; Borde interóseo peroné; Borde posterior peroné
 - posterior
 - cúbito, 409
 - peroné, 478, 479
 - radio, 409
 - radio, V. Borde anterior radio; Borde interóseo radio; Borde posterior radio superior escápula, 392, 393
 - tibia, V. Borde anterior tibia; Borde interóseo tibia; Borde medial tibia
- Bowman, V. Cápsula glomerular
- Boydén, V. Esfínter conducto colédoco
- Brazo**
- arterias, 404, 405, 442
 - calcículo
 - inferior, 105, 108
 - superior, 105, 108
 - fascias/compartimientos fasciales, 406, 448
 - huesos, 392, 393
 - músculos, 402, 403
 - nervios, 442, 443, 446, 448
 - nódulos y vasos linfáticos, 452
 - secciones transversales, 406
- Bregma, 4**
- Bronquio**
- 2.º orden, V. Bronquio lobular
 - 3.º orden, V. Bronquio segmentario
 - 4.º orden, V. Bronquio subsegmentario
 - arterias, 196
 - cardíaco (pulmón izquierdo), 191
 - división superior, 190, 191
 - oparterial, 187, 190, 191, 194, 195, 226
 - extrapulmonar, 190
 - inervación, 199
 - intermedio, 191, 195
 - intrapulmonar, 190, 192

Bronquio cont.

- lingular, 190, 191
- lóbulo
 - inferior, 187, 190, 191, 194
 - medio, 190, 191, 194
 - superior
 - derecho (parteral), 187, 190, 191, 194, 195
 - izquierdo, 190, 191, 194
- nomenclatura, 191
- primario, V. Bronquio principal
- principal, 187, 190, 191, 194-196, 198, 218-222, 230, 513, 525
- segmentario, 192
- subsegmentario, 191, 192
- venas, 196

Bronquiolo, 193, 193

Brunnet, V. Glándula duodenal

Buck, V. Fascia profunda pene

Bulbo duodeno, 259, 262**Bulbo**, V. Globo ocular

- cuerpo esponjoso, 356
- duodeno, 259, 262
- olitario, 38, 101, 113
- pene, 356, 357
- raquídeo, V. Médula oblonga
- uretral, V. Uretra esponjosa, porción bulbo
- vestíbulo, 343, 345, 351-353, 375

Bulla etmoidal, 32, 33

Burns, V. Espacio supraesternal

C**Cabeza**, V. regiones individuales

- astrágalo, 489
- costilla, 170, 171, 516
- epidídimo, 362
- lalangen
 - (marino), 426
 - (pie), 484
- fémur, 454, 455, 523
- hueso
 - metacarpiano, 426
 - metatarsiano, 488
- húmero, 392, 394
- mandíbula, 2, 10
- martillo, 89, 118
- núcleo caudado, 104-106, 136, 138
- páncreas, 279, 519
- peroné, 458-460, 472, 473, 475, 476, 478, 479, 482-486, 506
- radio, 402, 407, 409

Cadera

- arterias, 470
- articulación, 454
- huesos, V. Hueso coxal
- ligamentos, 454, 455
- músculos, 460-462
- nervios, 469

Calcáneo, 488-490, 492, 493**Calcar avis**, 105, 106**Caliz riñón**, 315, 320

Calot, V. Nódulo linfático Calot; Triángulo cístico

Calvaria, 4, 90**Cámara**

- ojo
 - anterior, 76, 82, 83, 85, 86
 - posterior, 76, 82, 83, 85, 86
 - vítrea, 86

Campet, V. Tejido subcutáneo lámina adiposa abdomen

Canal gástrico, 259**Canaliculo**

- iliar, 274, 275
- testicular, 362, 390

Capa, V. Lámina

- muscular
 - apéndice, 266
 - colon, 265
 - duodeno, 260, 262, 278
 - esófago, 61, 69, 260
 - estómago, 260
 - leon, 263, 265
 - intestino grueso, 267
 - yeyuno, 263
- nuclear médula oblonga, 107
- odontoblastos, 51
- papilar dermis, 511
- articular piel, 511
- tejido conectivo, folículo piloso, 511

Capilar

- intrapulmonar, 193
- subpleural, 193

Capitado, V. Grande

Capítulo húmero, 392, 407**Cápsula**, V. Ligamento; Articulación adiposa perirrenal, V. Grasa perirrenal articulación

- vertebral lateral, V. Cápsula articulación cigapofisaria
 - atlantoaxial, 14, 15
 - atlantooccipital, 14, 15
 - cigapofisaria, 14, 15, 146
 - temporomandibular, 11
 - atlantoaxial, V. Cápsula articulación atlantoaxial
 - atlantooccipital, V. Cápsula articulación atlantooccipital
 - Bowman, V. Cápsula glomerular
 - cigapofisaria, V. Cápsula articulación cigapofisaria
 - glándula suprarrenal, 325
 - glomerular, 317
 - hígado, 273
 - lente, 82, 83, 85
 - núcleo basal
 - externa, 104
 - interna, 102, 104, 134
 - riñón, 313, 317, 318, 324
 - temporomandibular, V. Cápsula articulación temporomandibular
 - Tenon, V. Vaina fascial globo ocular
- Cara**, V. Lámina
- arugas piel, 20

Cara cont.

- arterias, 17, 35, 63
- articular
 - lumbosacra, 145
 - tibia, 474, 478, 479
- corazón, 201, 202
- hígado, 270
 - diafragmática, 270, 272
 - parietal, V. Cara hígado diafragmática
- músculos, 20, 21, 48
- nasal maxilar, 3
- nervios, 18, 19, 65
- nódulos linfáticos, 66, 67
- orbitaria hueso frontal, 6
- pulmón, 187
 - costal, 184-186
 - diafragmática, 187
 - mediastínica, 187
- rotuliana fémur, 455
- sacro
 - auricular, 145, 147
 - dorsal, 145
 - pélvica, 145
- semilunar acetábulo, 454
- venas, 17, 64
- zonas inervación sensitiva, 18

Carilla, V. Cara articular

- articular, V. Cara anterior (diente) atlas, 12
- (apófisis transversa), costilla, 143, 172
- (costilla), apófisis transversa, 171
- cuerpo vertebral, 171
- (sacro), vértebra, 145
- (vértebra), costilla, V. Carilla costal
- (cabeza costilla): Carilla transversa (tubérculo costilla)
- sacro, 144

atlas

- axis, V. Cara articular inferior (atlas-axis)
 - cóndilo occipital, V. Cara articular superior (atlas-cóndilo occipital)
 - diente, 12
 - axis
 - atlas, V. Cara articular anterior (diente-atlas); Cara articular superior (axis-atlas)
 - ligamento transverso, V. Carilla articular posterior (diente-ligamento transverso)
 - vértebra C1, V. Carilla articular inferior (axis-C1)
 - cartilago cricoides-cartilago hemies, 74
 - costal
 - superior (cabeza costilla), 13, 143, 172
 - transversa (tubérculo costilla), 13, 141, 172
 - diente-ligamento transverso, V. Carilla articular posterior (diente-ligamento transverso)
 - tropismo, 147
- Carina traquea**, 523
- Carpo**, V. Hueso carpo

Carpó cont.

- arterias, 430, 442
- dissección
 - profunda, 429
 - superficial, 428, 436-438
- huesos, 422, 426
- ligamentos, 424, 425
- movimientos, 423
- nervios, 430, 441
- tendones, 430, 439

Cartilago

- alar, 31, 33, 34
- aritenoides, 59, 71, 72
- corniculado, 59, 71
- costal, 170, 171, 180, 184, 231, 241, 513, 514, 517
- cricoides, 9, 23, 24, 57, 59, 62, 68, 71, 72, 184, 190, 195, 221-223
- laríngeo, 71
- nasal
 - lateral, 31, 33, 34
 - septal, 31, 34
- tiroides, 9, 23, 24, 26, 57, 59, 62, 68, 71, 72, 184, 190, 195, 221-223
- traqueal, 190
- trompa auditiva, 46, 49, 59, 61, 93

Carúncula

- hiomental, 345, 350
- lagrimal, 76, 77
- sublingual, 45, 55

Cavidad

- concha, 88
- glenoidea escápula, 170, 392, 394
- nasal, 32-44, 77, 78
 - arterias, 36
 - inervación autónoma, 39
 - nervios, 37-38
 - senos paranasales, 42-44
- oral, 42, 45, V. también Boca
- inspección, 45
- pericárdica, 230
- peritoneal, 251-257
- pleural, 230
- timpánica, 39, 41, 87, 89, 91, 118, 119

Celda

- etmoidal (aérea), 42-44, 78
- mastoidea (aérea), 89
- timpánica (aérea), 89

Célula

- amucrina retina, 114
- argentafín estómago, 259
- bastón órgano espiral, 91
- bipolar retina, 114
- climógena estómago, 259
- epitelial estómago, 259
- estómago, 259
- ganglionar retina, 114
- glomerular bulbo olfatorio, 113
- glucosa bulbo olfatorio, 113
- horizontal retina, 114
- mitral bulbo olfatorio, 113
- mucosa estómago, 259
- olfatoria, 113

Célula cont.

- órgano espiral, 91
- parietal estómago, 259
- periglomerular bulbo olfatorio, 113
- pigmentada retina, 114
- pilar órgano espiral, 91
- pilosa órgano espiral, 91
- retina, 114
- sustentacular papila gustativa, 52

Cemento, 51**Centro**

- tendinoso
 - diafragma, 180, 181, 246
 - periné, V. Cuerpo pedineal

Cerebelo, 92, 100, 105, 107, 109, 137, 139**Cerebro, 96, 99-104****Ciego, 120, 252, 254, 267, 339, 340, 521-522**

Cilios párpado, V. Pestañas

Circulación posnatal, 217**Circulación prenatal, 217**

- intrapulmonar (esquemal), 193

Circulación

- líquido cerebroespinal, 103
- posnatal, 217
- prenatal, 217

Círculo arterial

- cerebral (Willis), 132, 133
 - mayor iris, 83
 - menor iris, 83
- Willis, V. Círculo arterial cerebral

Circunvolución

- angular, 99
- cíngulo, 100, 101
- dentada, 100, 102, 105, 106, 113
- frontal, 99, 100
- ínsula, 99
- lingual, 100, 101
- marginal, 100
- occipitotemporal, 100, 101
- orbitaria, 101
- parahipocámpal, 100-102, 113
- paraterminal, V. Circunvolución subcallosa
- poscentral, 99
- precentral, 99
- recta, 101
- subcallosa, 100
- supramarginal, 99
- temporal, 99, 101

Cisterna

- cerebelomedular (posterior), 103
- cuadrigémica, 103
- cuerpo calloso, 103
- interpeduncular, 103
- lumbal, 521
- magna, V. Cisterna cerebelomedular (posterior)
- preoptina, 103
- quiasmática, 103
- quinta, 249, 296, 300
- vena cerebral magna, V. Cisterna cuadrigémica

Claustro, 104**Clavicula, 22-24, 26, 170, 171, 174-176, 184-186, 218, 219, 391-396, 398-400, 513, 524****Clitoris, 347, 350, 352, 367, 389****Clivus, 6, 15**

Cloquet, V. Nódulo linfático inguinal profundo mayor

Coana, 5, 9, 34, 46, 49, 60, 61, 93**Cóccix, 142, 145, 147-149, 231, 330-336, 352, 354, 356, 363, 367, 523****Cóclea, 87, 89-92****Codo**

- arterias, 446
- circulación colateral, V. Anastomosis codo
- huesos, 407
- ligamentos, 408

Cola

- caudal, 148, 149, 156, 165, 520
- núcleo caudado, 102, 104, 106
- páncreas, 279, 281, 311

Colangiolo, 274, 275**Colédoco, 256, 257, 261, 262, 271, 276, 278, 279, 282, 284, 285, 290, 299, 518, 519****Colículo**

- facial 4.º ventrículo, 109
- inferior, 100, 105, 108, 109, 137
- seminal, 343, 358
- superior, 100, 101, 105, 108-110, 126, 136, 137

Colinérgica

- sinápsis, 154
- terminal, 199

Colles, V. Fascia perineal superficial

Colon, V. Intestino grueso

- ascendente, 120, 252, 254, 261, 267, 312, 328, 339, 340, 519, 520
- descendente, 252, 254, 261, 267, 324, 328, 339, 340, 518-521
- sigmoide, 252, 254, 267, 268, 339, 340, 344, 363-366, 383, 520
- transverso, 252-254, 256, 261, 267, 270, 276, 279, 281, 295, 328, 329, 518-520

Columna

- anal, 365
- Bertin, V. Columna renal
- fémur, 100, 104-106, 138
- Morgagni, V. Columna anal
- rectal, V. Columna anal
- renal, 313, 318
- vertebral, 142
 - arteria, 158
 - relación médula espinal/nervio, 148, 149
 - vena, 159

Comisura

- blanca médula espinal, 131
- cerebral
 - anterior, 100, 109, 113, 139, 140
 - posterior, 100, 105, 109
- fémur, 106

Comisura cont.

- habenular, 100, 105, 109
- labial, 350
- sustancia gris, 151

Compartimiento**faeja**

- antebrazo, 419
- Brazo, 406
- muslo, 471
- pierna, 487
- perineal, superficial. V. Espacio perineal superficial
- tendones extensores carpo, 414, 415, 439

Compresor uretra, 113, 145, 152, 375**Concha**

- esfenoidal, 44
- nasal
 - inferior, 1, 3, 32, 33, 42-44, 77
 - media, 1, 3, 32, 33, 42-44, 77
 - superior, 1, 32, 33, 44
- oído externo, 88

Cóndilo

- hémur, 455, 473-475
- húmero, 392, 407. V. también Capítulo húmero
- occipital, 3, 5, 6, 25, 93, 122
- tibia, 473, 475, 478, 479, 486

Conductillo

- iliar, 275
- lagrimal, 77
- mastoideo, 5
- timpánico, 5

Conducto. V. también Abertura

- aductor, 466, 467, 471
- Alcock. V. Conducto pudendo
- alveolar, 192
- anal, 337, 364, 365. V. también Recto/Conducto anal
- arterioso, 217
- auditivo
 - externo, 2, 5, 9, 87, 88, 91
 - interno, 3, 7, 87, 92, 117, 118
- Bartholino. V. Conducto sublingual biliar intrahepático, 274, 275
- bulbouretral, 361
- carotideo, 5, 93
- central médula espinal, 102, 103, 109
- cístico, 270, 276, 277, 282, 284, 327
- porción, 276
- variación, 277
- colear, 87, 90-92
- colédoco. V. Colédoco
- condílex, 5, 7
- cuello ómn, 346
- deferente, 236, 243-245, 247, 319, 338, 340, 343, 358, 360-362, 363, 374, 380, 381, 387, 390, 510
- endolinfático, 91, 92
- epididimario, 362
- espinal. V. Conducto vertebral
- eyaculador, 358, 390, 523
- facial, 118
- femoral, 244, 510

Conducto cont.

- galactóforo, 167
 - Gartner. V. Conducto longitudinal epooftoro
 - glándula lagrimal, 77
 - hepático
 - accesorio, 277
 - común, 270, 272, 273, 276, 277, 284, 289, 290, 327
 - Hering. V. Conductillo biliar periportal
 - hialoideo ojo, 82
 - hipogloso, 3, 5, 7, 16, 122
 - Hunter. V. Conducto aductor
 - incisivo, 3, 32-37, 38
 - infraorbitario, 40
 - inguinal, 244
 - laberinto, 90-92, 118
 - linfático. V. Conducto torácico; Tronco linfático
 - derecho, 197
 - longitudinal epooftoro (Gartner), 190
 - mandibular, 54
 - mesonéfrico (Wolff), 360, 390
 - Müller. V. Conducto paramesonéfrico
 - nasofrontal, 33
 - nasolagrimal, 32, 33, 44, 77
 - obturador, 236, 330, 333, 335, 341, 342, 344, 373
 - óptico, 1, 3, 7, 78
 - pancreático, 276, 278
 - accesorio, 262, 279, 280
 - interlobulillar, 279
 - principal, 262, 279, 280
 - variación, 280
 - paramesonéfrico (Müller), 360, 390
 - parauretral, 153
 - parotideo, 19, 48, 49, 55, 63
 - plúrico, 258
 - pudendo, 287, 296, 364, 369, 370, 373, 375, 376, 382, 384
 - riz diente, 51
 - rumiens, 91
 - sacro, 145, 335
 - Santorini. V. Conducto pancreático
 - accesorio
 - Schlemm. V. Seno venoso esclera semicircular laberinto, 90-92, 118, 90-92
 - Skene. V. Conducto parauretral
 - Stenon. V. Conducto parotideo
 - sublingual, 55
 - submandibular, 45, 47, 53-55
 - torácico, 66, 175, 180, 186, 195, 197, 198, 200, 219, 220, 226, 227, 230, 246, 249, 296, 300, 327, 513-517, 525
 - venoso, 217
 - vertebral, 13, 143, 144
 - Wharton. V. Conducto submandibular
 - Wirsung. V. Conducto pancreático
 - principal
 - Wolff. V. Conducto mesonéfrico
- Confluencia senos, 97, 98, 137, 138**
- Conjuntiva, 76, 78, 82, 83, 86**

Cono

- anterior, 201, 208-210, 213
 - elástico, 72
 - luz, 88
 - medular, 148, 149, 156, 520
 - retina, 114
- Constricciones esófago, 221**
- Constrictor pupila. V. Músculo esfinter pupila
- Cooper. V. Ligamento superior mama; Pectíneo
- Corazón, 120, 153, 154, 200-202, 204, 205, 209-211, 212-215, 516, 524**
- arterias, 204-207
 - cámaras, 209, 212
 - características
 - externas, 201, 202
 - internas, 208-212
 - caras, 201, 202
 - in situ, 200
 - inervación (esquema), 215
 - nervios, 214
 - saco pericárdico, 200, 203
 - sección, 212, 230, 516, 524, 525
 - sistema conducción, 213
 - válvulas, 201, 202
 - venas, 204
- Corbata suiza, 224, 260**
- Cordón**

Cresta

- frontal, 4, 6
- hueso esfenoides, 34
- iliaca, 147, 160-163, 178, 231, 237, 311, 312, 324, 330, 331, **453**, 460-462, 468, 469, 509, 521
- infratemporal, 2
- intertrocantérea, 454, 455, 469
- nasal
 - hueso palatino, 34
 - maxilar, 34
- obturatriz, 330, 454
- occipital
 - externa, 5
 - interna, 6
- Passavant, 59
- pubis, 243, 333
- sacro, 145, 330, 334
- supracondílea, 392, 393, 407
- supraventricular, 208, 212
- terminal, 208, 213
- tubérculo humeral, 392
- uretral, 358, 359

Cricoides. V. Cartilago cricoides

Cripta

- amígdala lingual, 52
- anal, 369
- glándula intestinal (Lieberkühn), 266
- Lieberkühn. V. Cripta glándula intestinal

Crista galli, 3, 6, 34

Cristalino. V. Lente

Cuadrantes abdominales, 251

Cúbito, 407-409, 410-415, 419-425, 430, 434, 439

Cuello

- arterias, 28, 29, 63
- costilla, 170, 171, 180, 516
- diente, 51
- escápula, 170, 392, 393
- fémur, 454, 455, 523
- huesos, 9, 12, 13
- húmero, 392, 393, 513
- láminas fasciales, 30
- ligamentos, 14, 15
- mandíbula, 10
- músculos, 21-25
- nervios cutáneos, 26
 - 18, 26, 27, 65, 123, 124
- nódulos linfáticos, 66, 67
- páncreas, 279
- peroné, 478
- quirúrgico. V. Cuello húmero-radio, 407, 409
- útero, 337, 341, 344-346, 386
- vejiga, 338, 343, 353
- venas
 - profundas, 64
 - superficiales, 26
- vesícula biliar, 276

Cuerda

- oblicua sindesmosis radiocubital, 408, 409
- tendinosa, 208, 209, 211
- timpano. V. Nervio cuerda tímpano

Cuerda conl.

vocal. V. Ligamento vocal

Cuerpo

- adiposo. V. Grasa perirenal
- fosa isquioanal, 351, 354, 364, 523
- infratrotularia, 476
- órbita, 42, 78
- albicans, 350, 353
- amigdalino, 104, 106, 113
- anococcigeo, 351, 352
- Arancio. V. Nodulillo válvula semilunar
- V. Nodulillo válvula semilunar
- axis, 12
- calloso, **100-102**, 104-106, 134, 136, 138, 139
- carotídeos, 29, 65, 119, 124, 130, 199
- cavernoso, 338, 355-357, 359
- células neuronas simpáticas presinápticas, 126-128
- cihar, 82, 83, 85, 86
- clitoris, 337, 389
- costilla, 170
- epididimo, 362
- escápula, 399
- esponjoso, 138, 355-357, 359
- esternón, 170, 174, 176, 231, 516
- estómago, 258, 259
- estriado, 104, 134
- falange
 - mano, 426
 - pie, 488
- fémur, 455, 462, 455, 462
- fórnix, 100, 102, 106
- genuculado
 - medial, 104, 105, 108, 109, 132, 136-138
 - lateral, 101, 104, 105, 108-110, 114, 126, 132, 136-138
- hemorrágico ovario, 349
- hueso
 - esfenoides, 3, 34, 36, 44
 - hioides, 9, 47
 - metacarpiano, 426
 - metatarsiano, 488
 - húmero, 513-515
 - ilio, 330, 453
 - isquion, 453
 - lengua, 42, 52
 - lúteo, 346, 349
 - mamilar, 100, 101, 106, 108, 140
 - mandíbula, 1, 2, 9, 10, 22
 - núcleo caudado, 102, 104
 - páncreas, 279
 - pene, 393
 - perineal, 338, 342, 350-352, 356-358, 363, 367, 376
 - peroné, 478, 479
 - pirinal, 100, 104, 105, 108, 109
 - pubis, 523
 - tibia, 478, 479
 - útero, 337, 344, 346
 - vejiga, 338, 343

Cuerpo conl.

- vertebral, 13, 143, 144, 146, 147, 156, 165, 513, 516, 517, 521
- vesícula biliar, 276
- vitreo ojo, 82

Culmen

- pulmón izquierdo, 188, 189
- cerebelo, 107, 109, 137

Cúmulo oóforo folículo ovárico, 349

Cuneiforme, 488, 489, 491, 492, 500, 501

Cuña, 100, 101

Cúpula

- cóclea, 90
- diafragma, 184, 185
- pleura, 68, 164, 185, 218, 219

Curvatura

- cervical, 13
- columna vertebral, 142
- estómago, 258
- lumbas, 142
- sacra, 142
- torácica, 142

Cutícula folículo piloso, 511

Cymba concha oído externo, 88

D

Dartos. V. Fascia superficial (dartos) escrotal; Fascia superficial (dartos) pene

Darwin. V. Tubérculo oído externo de Graaf. V. Folículo vesicular ovario

Declive cerebelo, 107, 109, 137

Decusación

- pedúnculos cerebelosos superiores, 107
- pirámides, 108, 109

Dedo, 433, 440,

Denonvilliers. V. Fascia rectovesical

Dentina, 51

Depresión ganglio trigémino. V. Impresión trigeminal

Dermatomas. V. Lámina 18 para zonas de cabeza y cuello

cuello, 451

miembro

inferior, 150, 507

superior, 150, 451

tronco, 150

Dermis, 511

anal, 365

Descemet. V. Membrana limitante posterior (córnea)

Descendente

cervical. V. Raíz asa cervical inferior hipogloso. V. Raíz asa cervical superior

Descenso testículo, 360

Diafragma

- pélvico, **333-338**, 363, 364, 366. V. también Músculo elevador del ano femenino, 333-334
- masculino, 335-336
- torácico, 176, **180, 181, 183**, 184, 186, 195, 198, 200, 218-221, 224-226,

Diafragma *cont.*

236, 238, 241, 246, 248, 255, 256, 258, 269, 270, 281, 309, 311, 312, 324, 327, 329, 381, 464

arterias, 181, 247

caro

abdominal, 181

proyección, 184

torácica, 180

centro tendinoso, 180, 181, 246

función, 181

inervación (esquema), 182

nervios, 181, 182

pilar, 165, 181, 246, 253, 324, 327, 517-520, 525

venas, 248, 318

Diámetros apertura superior pelvis, 332**Diástole**, 210**Diente (axis)**, 12, 13, 15, 16, 32, 57**Diente**, 44, 50, 51, 221

Dilatador pupila, *V.* Músculo dilatador pupila

Diploe, 4**Disco**

articular

articulación esternoclavicular, 171, 391, 513

articulación temporomandibular, 11, 49

carpo, 423-425

intervertebral, 14, 144, 146, 147, 180,

514, 515, 519, 520

óptico, 86

Disse, *V.* Espacio perivascular

División

nervio

mandibular, 41

oculomotor, 78, 81, 115

vestibular, 90, 118

plexo braquial, 401

pulmón izquierdo, *V.* Culmen pulmón

izquierdo; Lingula pulmón izquierdo

Dolor

referido

enfermedad hiliar, 309

enfermedad pancreática, 310

Dorso

articulaciones, 146-147

huesos, 142-145

lengua, 52

ligamentos, 146-147

mano, 431, 437-439, 441, 450

músculos, 160-162, 164

nervios, 163

pie, 484, 485, 494, 495

sección transversal (región lumbar), 165

silla, 6

Douglas, *V.* Línea arqueada vena recto;

Fondo saco rectouterino

Down, *V.* Síndrome Down

Drummond, *V.* Arteria marginal yuxtacólica

Duodeno, 120, 256, 257, 261, 262, 279,

285, 311, 319

ampolla, 259, 262

arterias, 283-285

Duodeno *cont.*

bulbo, 259, 262

flecuro, 262

in situ, 261

inervación (esquema), 303

mucosa, 262

musculatura, 262

nervios, 301-303

porción

ascendente (4%), 253

descendente (2%), 165, 255, 258, 276,

278, 324, 519, 520

inferior (horizontal-3%), 253, 329, 520

superior (1%), 256, 258, 259, 270, 276,

518

sección, 324, 329, 518, 519

venas, 290

Duramadre, 34, 93-97, 101, 148, 149, 155,

156, 165

E

Ebner, *V.* Glándula serosa

Ecuador lente, 85

Edinger-Westphal, *V.* Núcleo accesorio

oculomotor

Eje lente, 85**Eminencia**

colateral, 105

ileopéptica, *V.* Eminencia iliopéptica

iliopéptica, 211, 330-332, 335, 453, 454

intercondilea tibia, 474, 478, 479

media *tuber cinereum*, 140

medial 4.^o ventrículo, 109

nasal, 32, 33

piramidal; cavidad timpánica, 89

Encéfalo, 96, 99, 109

arterias, 130-135

esquema, 131

meninges, 94-96

seno venoso, 97-98

venas

profundas, 138

subependimarias, 139

superficiales, 96

Encía, 51**Endometrio**, 346**Endotelio cámara anterior (córnea)**, 83**Entrada laringea**, 57, 60, 223**Epiéndimo**, 102**Epicóndilo**

fémur

lateral, 455, 459

medial, 455, 459, 467, 468, 472,

475

húmero

lateral, 392, 393, 402, 403, 407, 408,

410-413, 415, 418, 447

medial, 392, 393, 402-404, 407, 408,

410-418, 445, 446

Epidermis, 511**Epididimo**, 360-362, 387, 390

Epiglotis, 52, 57, 58, 60, 61, 70-72, 75, 129,

221, 223

Epitelio

germinal (ovario), 349

gingival, 51

lengua, 52

pigmentario, 83

superficial (ovario), 349

Epoóforo, 346, 390**Erupción diente**, 50**Escafo oído externo**, 88**Escafoides**, 422-426, 436**Escápula**, 24, 28, 186, 170, 177, 179, 392,

393, 399, 513-516, 525

Esclera, 76, 78, 82, 83, 85, 86

Esclerótica, *V.* Esclera

Escotadura

acetábulo, 330, 453

angular esternago, 258

cartilácea

estómago, 224, 258

pulmón izquierdo, 184, 186, 187

cartilago tiroideos, 71

corbeto (anterior y posterior), 107

cóptica (mayor y menor), 231, 453

cubital radio, 409

cúbito, *V.* Escotadura radial cúbito;

Escotadura troclear cúbito

escápula, *V.* Escotadura supraescapular

estómago, *V.* Escotadura angular estómago;

cardíaca estómago

inferior, *V.* Escotadura vertebral

interarritenoides, 60, 75

interrábrica, 88

isquialica, *V.* Escotadura cóptica

mandibular, 2, 9, 10

mastoides, 5

nasal, 7

pancreática, 279

peronea tibia, 478

prooccipital, 99

radial cúbito, 407, 409

superior, *V.* Escotadura cartilago tiroideo;

vertebral

supraescapular, 170, 392-394, 396-398

supraesternal, 184, *V.* también Escotadura

yugular

supraorbitaria, 1, 2, 8

troclear cúbito, 407, 409

vertebral (inferior y superior), 143, 144

yugular, 23, 170, 184

Escroto, 338, 360-362, 367, 376, 389

Esfenoides, *V.* Hueso esfenoides

Esfínter

ampolla hepatopancreática, 278, 309

anal

externo, 267, 306, 329, 333, 337, 338,

342, 351, 352, 355-357, 363-365,

366-369, 375, 389

interno, 364-366

Boyer, *V.* Esfínter colédoco

colédoco, 278

conducho pancreático, 278

Esfínter cont.

- externo ant. V. Músculo esfínter anal externo
- ileocecal, 265
- inferior esófago, 211
- interno uretra, 353
- Oddi, V. Esfínter ampolla hepatopancreática
- palatofaríngeo, 59
- pilórico, V. Píloro
- pupila, V. Músculo esfínter pupila
- uretra, V. Músculo esfínter uretra
- uretral, externo, V. Músculo esfínter uretra uretrovaginal, 333, 342, 345, 351, 352

Esmalte diente, 51

- Esófago**, 30, 57, 59-62, 69, 70, 75, 120, 180, 195, 196, 218-222, 223-226, 228-230, 246, 248, 253, 257, 258, 260, 305, 311, 314, 329
- arterias, 225
- estrechamientos, 221
- in situ*, 220
- mucosa/submucosa, 221, 224, 229
- musculatura, 222, 223, 260
- nervios, 228
 - intrínsecos, 229
 - variación, 229
- secciones, 230, 313-317, 324, 325
- unión
 - esofagogástrica, 224
 - faringoesofágica, 223
- vasos y nódulos linfáticos, 227

Espacio, V. también fondo de saco; Fosa; Receso

- ángulo iridocorneal (fontana), 83
- Burns, V. Espacio supraesternal cuadrangular, 397, 398
- Disse, V. Espacio perisinusoidal endopélvico, 341
- epidural, 94, 96, 156
- cranial, V. Interfase dura-cráneo vertebral, 156
- epiescleral, 78, 82
- Fontana, V. Espacio ángulo iridocorneal interglobular, 51
- interproximal entre dientes, 51
- intervaginal nervio óptico, 82
- lumbar inferior, V. Triángulo lumbar superior, V. Triángulo auscultación
- Mall, V. Espacio periportal mediopalmar, 429, 431, 432
- paravesical, 343
- perianal, 364, 365, 368
- pericorneal, 82, 83
- perineal (superficial), 338, 345, 351, 352, 355-357, 368, 375, 376, 382
- perineopélvico, 368
- periportal (Mall), 274, 298
- perisinusoidal (Disse), 274, 298
- Poirier, 424
- postanal, 368
- prepectal, 368
- presacro (potencial), 341, 368

Espacio cont.

- prevesical, 234, 329, 336, 338, 341, 342, 368
- rectovaginal (potencial), 341
- rectovesical, 338, 368
- retrolaringeo, 30, 54, 57, 59
- retroprostático, 368
- retropúbico, 329, 336, 338, 341, 342, 368
- Retzius, V. Espacio retropúbico subacnoideo, 94, 96, 103, 155, 156
- subdural, 94, 96
- submucoso, 364, 368
- supracoroido, 82, 83
- supraesternal (Burns), 23, 30, 57
- tenar, 429, 431, 432
- triangular, 397, 398
- vesicocervical (potencial), 341, 344
- vesicovaginal (potencial), 341, 344

Espejo gonioscópico Goldmann, 84**Espina**

- clática, V. Espina isquiática
- escápula, 160, 163, 170, 178, 185, 393, 395-399
- esfenoides, 3, 9, 93
- ilíaca
 - anterior
 - inferior, 231, 246, 330, 331, 335, 453, 454, 458, 459
 - superior, 231-234, 242, 243, 245, 246, 330, 331, 352, 354, 453, 454, 458-460, 462, 466
 - posterior
 - inferior, 147, 330, 433
 - superior, 147, 330, 331, 433
- isquiática, 147, 231, 246, 330-335, 369, 382, 384, 453, 454, 469
- mentoniana, 10, 47
- nasal
 - anterior maxilar, 1, 2, 3, 31, 33, 34
 - hueso frontal, 33, 34
 - posterior hueso palatino, 5, 33, 34

Espiración, 183**Esplenio cuerpo caloso**, 100, 101, 104, 106, 109, 136-139**Espulón escleral**, 82, 84**Esqueleto óseo**, V. Hueso

- abdomen, 231
- cabeza y cuello, 9
- tórax, 170

Estadíos

- desarrollo oculto, 349
- senos paranasales, 44

Esternón, 24, 57, 166, 170, 174, 176, 179, 180, 221, 230, 329, 395, 517, 518, 524, 525**Estómago**, 184, 220, 221, 224, 225, 252, 255, 256, 258-260, 270, 271, 276, 279, 281, 327

- arterias, 282-283
- in situ*, 258
- inervación (esquema), 303
- lecho, 257, 261
- mucosa, 259

Estómago cont.

- musculatura, 260
- nervios, 301, 302
- sección, 256, 259, 517, 518, 524, 525
- variaciones forma, 258
- venas, 294

Estornudo, 199**Estrato**

- basal, 511
- córneo, 511
- espinoso, 511
- granuloso, 511
- lúcido, 511

Estría

- medular tálamo, 100, 105, 109
- olfatoria, 113
- terminal, 102, 105, 106

Estríado, 104**Estríbo**, 87-89, 91**Etmoides**, V. Hueso etmoides**Eustaquio**, V. Trompa faringotimpánica (auditiva); Válvula vena cava inferior**F****Falanges**, 420, 421, 426, 427, 433, 440, 488, 489, 492, 501**Falopio**, V. Trompa uterina**Falsa**

- cuerda vocal, V. Plegue vestibular
- pelvis, V. Pelvis mayor (falsa)

Faringe/región faríngea, 30, 32, 45, 56-58, 60, 61, 87, 93, 98

- arterias, 63
- mucosa, 60
- músculos, 58, 59, 61, 62, 68
- nervios, 56, 65
- vasos y nódulos linfáticos, 66, 67
- venas, 64

Fascia

- ala, 30, 31, 33
- antebraquial, 419, 449
- axilar, 399, 448
- braquial, 406, 448
- Buck, V. Fascia profunda pene bucofaríngea, 30, 54, 57, 59
- Camper, V. Tejido subcutáneo lámina adiposa abdomen
- cervical, 21, 23, 30, 57, 174, 395
- lámina
 - pretraqueal, 23, 30, 57
 - prevertebral, 30, 54, 57, 59
 - revestimiento, 21, 23, 26, 30, 57
 - superficial, V. Tejido subcutáneo cuello (profunda); V. Fascia cervical lámina
 - revestimiento
- claviopectoral, 174, 399
- Colles, V. Fascia perineal superficial
- cremasterica, 233, 234, 245, 361, 362
- cribriforme, 232, 242, 510
- crural, V. Fascia profunda pierna
- cuello, V. Fascia cervical

Fascia cont.

dartos. V. Fascia superficial (dartos) pene.
 Fascia superficial (dartos) escroto.
 escroto: 232-234, 329, 338, 354, 361, 362, 367, 376.
 deltoidea, 21.
 Denonvilliers. V. Fascia rectovesical
 diafragma
 pélvico
 inferior, 345, 351, 352, 364, 366, 368, 376.
 profunda. V. Fascia diafragma pélvico superior.
 superficial. V. Fascia diafragma pélvico inferior.
 superior, 341, 342, 344, 345, 351, 364, 366, 368.
 urogenital inferior. V. Membrana perineal diafragmática, 224, 236, 324, 327, 329.
 dorsal mano, 431, 437.
 elevador ano superior. V. Fascia diafragma pélvico superior.
 endopélvica, 341.
 paravesical, 343.
 escroto. V. Fascia superficial (dartos) escroto.
 espermática
 externa, 232-234, 243, 245, 338, 354-356, 361, 362, 376.
 interna, 234, 244, 245, 361, 362.
 extraperitoneal, 165, 234, 235, 244, 245, 353. V. también Fascia endopélvica.
 laringohialar, 32, 46, 53, 57-59, 61, 62, 67.
 Gallaudet. V. Fascia perineal profunda (revestimiento).
 genitoides, 30.
 globo ocular. V. Vaina fascial globo ocular.
 glúteo medio. V. Aponeurosis glútea ilíaca, 236, 243-245, 341, 364.
 infrafragmática, 224.
 infraespinoso, 160, 163, 178, 237, 395.
 intercavernosa, fascia profunda pene (Buck), 356.
 lata, 232-234, 242, 345, 350, 354, 355, 378, 466, 471, 508, 510.
 lumbodorsal. V. Fascia toracolumbar.
 masetérica, 21.
 muslo. V. Fascia lata.
 nasal fibroadiposa, 31, 33.
 obturatriz, 333, 335, 341, 344, 345, 352, 364, 373, 382.
 órbita, 78.
 paravesical. V. Fascia endopélvica.
 parotidea, 21.
 pectínea, 234, 244.
 pectoral, 21, 167, 403.
 pélvica. V. Fascia endopélvica.
 pene
 profunda (Buck). V. Fascia profunda pene superficial. V. Fascia superficial pene.
 perineal
 profunda (revestimiento-Gallaudet), 338, 343, 345, 351, 352,

Fascia cont.

353, 355-357, 363, 368.
 superficial (Colles), 329, 338, 343, 345, 351-353, 354-357, 363, 367, 368, 375, 376, 382.
 plantar, 500.
 presacra, 329, 341, 368.
 pretraqueal. V. Fascia cervical lámina pretraqueal.
 prevertebral. V. Fascia cervical lámina prevertebral.
 profunda
 antebrazo. V. Fascia antebraquial.
 brazo. V. Fascia braquial.
 mano. V. Aponeurosis palmar; Fascia dorsal mano.
 músculo perineal profundo, 333.
 pene (Buck), 232-234, 238, 239, 329, 338, 354, 355, 356, 357, 359, 361, 367, 368, 372, 374, 376.
 pierna, 487, 508-510.
 prostática, 338, 343, 358.
 psoas, 165, 324.
 rectal, 329, 341, 344, 351, 358, 363-366, 368.
 rectovesical (Denonvilliers), 329, 336, 338, 358, 363, 368.
 renal, 165, 324, 325, 520.
 revestimiento. V. también músculos o regiones individuales.
 cervical. V. Fascia cervical lámina revestimiento.
 periné (Gallaudet). V. Fascia perineal profunda (revestimiento).
 Scarpa. V. Tejido subcutáneo lámina membranosa abdomen.
 Sibson. V. Membrana suprapleural.
 subcutánea, abdomen, 232, 235, 329, 338, 351, 354, 355. V. también Tejido subcutáneo.
 subserosa, 165, 234, 235, 244, 245, 383.
 superficial
 abdomen. V. Tejido subcutáneo lámina adiposa abdomen; Tejido subcutáneo lámina membranosa abdomen.
 cervical (revestimiento). V. Fascia cervical lámina revestimiento.
 escroto, 232-234, 329, 338, 354, 361, 362, 367, 376.
 pene, 232-234, 329, 338, 354-356, 361.
 supradiafragmática, 224.
 temporal, 21, 41, 48.
 toracolumbar, 160-163, 165, 177, 178, 237, 312, 328.
 transversal, 165, 224, 234-236, 243-245, 247, 257, 324, 327-329, 338-342, 351.
 trapecio, 21.
 umbilical prevesical, 234-236, 244, 245, 329, 338, 341, 342.
 interna, 341.
 interovaginal, 344, 345, 351.
 vaginal, 344, 363.

Fascia cont.

vesical, 329, 338, 341, 343, 344, 351, 363, 368.
Fascículo. V. Fibra
 atrioventricular (His), 213.
 coniforme, 108, 109, 151.
 derecho, fibras conducción corazón, 213.
 dorsolateral, 151.
 grácil, 108, 109, 151.
 His. V. Fascículo atrioventricular interfascicular, 151.
 izquierdo, fibras conducción corazón, 213.
 longitudinal
 dorsal, 140.
 medial, 107, 109, 151.
 mamilotalámico, 100.
 oval. V. Fascículo septomarginal.
 plexo braquial, 401, 443, 444, 524.
 propio, 151.
 semilunar. V. Fascículo interfascicular septomarginal, 151.
 surcomarginal. V. Fascículo longitudinal medial.
 transversa
 aponeurosis palmar, 428.
 aponeurosis plantar, 496.
Fauces, 58.
Fémur, 231, 455, 470, 471, 473, 476.
Fibra. V. Fascículo
 bulbo olfatorio, 113.
 conducción. V. Fascículo atrioventricular.
 derecho; Fascículo izquierdo; Fibra subendocárdica.
 elástica piel, 311.
 fascial
 vagnocrectal, 341.
 vesicocervical, 341.
 His. V. Fascículo atrioventricular.
 inguinal intercruar, 232, 242, 245.
 Kent, 213.
 Luschka. V. Músculo elevador ano fibras prerrectales.
 nerviosa
 aferente (sensitiva), 110-113, 115-120, 122, 123, 126, 199, 306, 307, 309, 310, 323, 386-388.
 vagal, 215, 303.
 conducción antidrómica, 153, 154, 307.
 eferente (motora), 110-112, 115-117, 119-123, 306. V. también fibra (nerviosa) somática eferente.
 espinoreticular, 151.
 mixta, 110, 113.
 motora. V. Fibra eferente.
 olfatoria, 113.
 parasimpática, 39, 115-117, 119, 120, 152, 199, 306.
 presináptica/postsináptica, 126-128, 153, 154, 303, 307, 309, 310.
 propioceptiva, 116, 121, 123.
 sensitiva. V. Fibra aferente.
 simpática, 115-117, 152, 199, 306.

Fibra cont.

- presináptica/postsináptica, 126-128, 153, 154, 215, 216, 303, 307, 309, 310, 323, 326, 386, 388
- somática eferente, 154, 306, 308
- Purkinje, V. Rama subendocárdica sistema conducción corazón
- transversaria, fascia antebraquial (ligamento palmar carpo), 416, 417, 424, 428-430, 435, 449
- zónula ciliar, 82, 83, 85, 86
- zonular, 85, 86. V. también Fibra zónula ciliar

Filtro, 45**Filum terminal (dural y pial), 148, 149****Fimbria**

- hipocampo, 100, 102, 104-106, 113
- trampa uterina, 346

Fisura, V. Surco

- cerebelo, 107
- cerebral
 - lateral, V. Surco cerebral lateral
 - longitudinal, 101, 136, 138
 - Silvio, V. Surco cerebral lateral
- ligamento
 - redondo hígado, 270
 - ventoso, 270
- orbitaria
 - inferior, 1, 2, 78
 - superior, 1, 7, 78
- petroescamosa, 8
- petrotimpánica, 3
- pterigomaxilar, 2
- pulmón, 184-187, 514, 525
- ventral media médula espinal, 151

Flexura

- cólica
 - derecha (hepática), 252, 254, 255, 258, 261, 267, 271, 279, 324
 - esplénica, V. Flexura cólica izquierda hepática, V. Flexura cólica derecha izquierda (esplénica), 232-255, 258, 261, 267, 271, 279, 321
- duodenal, 262
- duodenoeyunal, 165, 251, 261, 262, 279, 324, 325, también V. Flexura cólica izquierda
- hepática, V. Flexura cólica derecha
- perineal (recto-conducto anal), 523

Floculo cerebelo, 107, 108**Folículo**

- de Graaf, V. Folículo vesicular ovario
- linfático, V. Nodulillo linfático
- apéndice, V. Nodulillo linfático apéndice estómago, V. Nodulillo linfático estómago
- intestino delgado, V. Nodulillo linfático
- intestino delgado
- lingual, V. Amígdala lingual
- ovárico, V. Folículo vesicular ovario
- piloso, 153, 154, 511
- vesicular ovario, 346, 349

Folium cerebelo, 107, 109, 137**Fonación, posición glotis, 75****Fondo saco**

- Douglas, 337, 339, 341, 344, 346, 363
- perineal superficial, V. Espacio perineal superficial
- rectouterino, 337, 339, 341, 344, 346, 363
- útero, 337, 339, 344, 346
- vejiga urinaria, 338, 341
- vesicouterino, 341, 345, 346, 347
- vesícula biliar, 270, 276

Fontana, V. Espacio ángulo iridocorneal**Fontanela, 8****Fornix**

- cerebral, 100, 105, 106, 138, 140
- columna, 104, 106, 138
- comisura, 106
- conjuntival, 76
- cuerpo, 102, 106, 109
- vaginal, 337, 346

Fosa

- acetabular, 330, 453, 454, 523
- axilar, 513-515, V. también Axila
- condilar hueso occipital, 3
- coronoidea húmero, 392, 411
- craneal, 6
- digástrica, 10
- duodenal, 253, 261
- escifoidea
 - hueso esfenoides, 5, 93
 - óido externo, 88
- glenoidea, V. Cavidad glenoidea escápula
- hipofisaria hueso esfenoides, 6, 44
- ileocecal, 264
- ileocólica, V. Recesso ileocecal
- ilíaca, 330, 331, 339, 340, 453
- incisiva, 5, 46, 50
- infraespinosa, 170, 193
- infratemporal, 2, 9
- intercondilea fémur, 455
- interpeduncular, 101
- intersigmoidea, 254
- isquional, 345, 351, 352, 354-356, 364, 366, 368, 376
 - receso anterior, 236, 343, 345
 - mandibular, 2, 5, 8, 11
- mesentericoparietal, 253
- navicular uretra, 338, 359
- olécranon húmero, 393, 407
- oval
 - corazón, 208, 217, 524
 - fascia lata, V. Hiato safeno
 - paraduodenal, V. Recesso paraduodenal
 - paramrectal, 340
- parotídea, V. Espacio parotídeo; Lecho glándula parótida
- piriforme, 60, 75, 221
- pterigoidea
 - hueso esfenoides, 5
 - mandíbula, V. Fosisa pterigoidea
 - mandíbula
- pterigopalatina, 2, 9, 35, 39
- radial húmero, 392, 407
- retrocecal, V. Recesso retrocecal

Fosa cont.

- romboidea 4.^o ventrículo, 108
- saco lagrimal, 1, 2
- subescapular, 170, 392
- sublingual, 10
- submandibular, 10
- supraespinosa, 170, 393
- supratonsilar, 58
- supravesical, 236
- temporal, 2, 9
- triangular oído, 88
- trocanterea fémur, 455
- ventana
 - coclear, V. Fosa ventana redonda
 - oval, 89
 - redonda, 88, 89
 - vestibular, V. Fosa ventana oval
 - yugular, 5, 89

Fosita

- anal, 389
- cabeza fémur, 455
- caudal, V. Fosita inferior-4.^o ventrículo
- granular, 4, 94, 96
- inferior 4.^o ventrículo, 109
- pterigoidea mandíbula, 10
- superior 4.^o ventrículo, 109

Fóvea central mácula lútea, 82, 86**Frenillo**

- clitoris, 350
- labio, 45
- lengua, 45, 55
- orificio ileal, 265
- pene, 356

Fundus estómago, 221, 24, 258, 259, 317**G****Galia aponeurotica, V. Aponeurosis epicraneal****Galeno, V. Venia cerebral magna****Gallaudei, V. Fascia perineal profunda****Gancho**

- cóclea, V. Gancho lámina espiral (cóclea)
- ganchoso, 412, 418, 422, 424, 426
- lámina espiral (cóclea), 90
- pterigoideas, 2, 3, 5, 8, 9, 33, 41, 44, 46, 49, 58, 59, 62, 93
- vertebra cervical, 13

Ganchoso, 422, 423, 425, 426, V. también**Gancho ganchoso****Ganglio Gasser, V. Ganglio trigémino****Ganglio**

- aorticorenal, 152, 153, 250, 300, 302-308, 322, 323, 326, 380, 381, 385-388
- basal, V. Núcleo basal
- celíaco, 120, 152-154, 228, 250, 300, 301-306, 307, 309, 310, 322, 326, 327, 380, 381, 385-388
- cervical simpático
 - inferior, V. Ganglio cervicotorácico
 - medio, 65, 124, 152, 154, 214, 215, 228

Ganglio cont.

- superior, 28, 39, 54, 119, 122, 124, 125, 128, 152, 154, 199, 214, 215, 228
- cervicotorácico estrellado, 124, 152, 198, 215, 228
- ciliar, 40, 81, 115, 116, 125, **126**, 152, 153
- coclear. V. Ganglio espiral cóclea
- espiral sensitivo (raíz dorsal), **155**, 156, 166, 179, 241, 303, 306, 307, 309, 310, 323, 388
- espiral cóclea, 91, 118.
- estrellado. V. Ganglio cervicotorácico frínico, 302, 309
- geniculado, 39, 41, 110, 117-119, 125, 129
- inferior
 - nervio glosofaríngeo, 119, 128, 129
 - nervio vago, 120-122, 129, 228
- lumbal simpática, 156, 216, 300, 322, 323, **380, 381**, 383, 385-387
- mesentérico
 - inferior, 152-154, 300, 305, 306, 322, 380, 381, 385-388
 - superior, 120, 152-154, 250, 300, 302-304, 305-307, 310, 322, 323, 326, 380, 381, 385-388
- nervio glosofaríngeo
 - inferior, 119, 128, 129
 - superior, 119
- nervio vago caudal. V. Ganglio inferior nervio vago; Ganglio superior nervio vago
- nodoso. V. Ganglio inferior nervio vago
- oítico, 11, 41, 49, 116, 117, 119, 125, 127, **128**, 129, 152, 153
- petroso. V. Ganglio inferior nervio glosofaríngeo
- pterigopalatino, 37-40, 56, 65, 115-117, 119, 125, **127**, 129, 152, 153
- rama faríngea, 38, 56, 116, 127
- ramas nasales, 37-39, 125, 127
- raíz dorsal. V. Ganglio espiral sensitivo
- renal, 322, 323, 326, 387, 388
- sacro simpático, 154, 300
- semilunar. V. Ganglio trigémino submandibular, 41, 53, 55, 65, 116, 117, 125, **127**, 152, 153
- superior
 - nervio glosofaríngeo, 119
 - nervio vago, 120, 121, 228
- torácico simpático, 126, 152, 156, 179, 198, 214, 215, **228**, 230, 303, 307, 386, 387
- trigémino, **40**, 41, 81, 93, 98, 110, 111, 116, 125-129
- tronco simpático
 - cervical
 - inferior. V. Ganglio cervicotorácico
 - medio, 65, 124, 132, 154, 214, 215, 228
 - superior, 28, 39, 54, 119, 122, 124, 125-128, 152, 154, 199, 214, 215, 228

Ganglio cont.

- lumbal, 156, 216, 300, 322, 323, 380, 381, 383, 385-388
 - sacro, 154, 300
 - torácico, 126, 152, 156, 179, 198, 214, 215, 228, 230, 303, 307, 386, 387
 - vertebral, 124, 152, 214, 215, 228, 224, 152, 214, 215, 228
 - vestibular, 90, 118
 - yugular. V. Ganglio superior nervio glosofaríngeo; Ganglio superior nervio vago
- Gartner. V. Conducto longitudinal epodóforo
- Genitales**
- femeninos, 350, 389
 - homologías, 389-390
 - masculinos, 354-356, 361, 389
- Gerdy. V. Tubérculo Gerdy
- Gimbernat. V. Ligamento lagunar
- Glabella**, 1, 2
- Glándula**
- clitoris, 350, 389
 - pene, 338, 354, 359, 389
- Glándula**
- adrenal. V. Glándula suprarrenal
 - anal, 365
 - areolar, 167
 - Bartholino. V. Glándula vestibular mayor
 - Brunner. V. Glándula duodenal bulbouretral (Cowper), 236, 329, 338, 343, 357-359, 390
 - Cowper. V. Glándula bulbouretral duodenal, 262
 - gástrica, 259
 - intestinal, 308
 - lagrimal, 40, 77, 78, 80, 81, 127, 153
 - lingual, 45, 52
 - Littre. V. Glándula uretral (masculina)
 - mamaria, 167. V. también Mama
 - Meibomio. V. Glándula tarsal mucosa lengua, 52
 - palatina, 46, 57, 58
 - paratiroidea, 69, 70
 - parótida, **19**, 22, 23, 26, 54, 55, 60, 66, 119, 128, 153, 154
 - accessoria, 55
 - pilórica, 259
 - pineal. V. Cuerpo pineal
 - pituitaria. V. Hipófisis
 - prepuccial, 156
 - prostática. V. Próstata
 - retromolar, 46
 - salivar, 54, 55. V. también Glándula parótida; Glándula sublingual; Glándula submandibular
 - sebácea, 76, 511
 - serosa (Ebner), 52
 - Skene. V. Glándula uretral (femenina)
 - Stenon. V. Glándula parótida
 - sublingual, 41, 45, 47, 54-55, 117, 127, 153
 - submandibular, 22, 23, 26, 27, **41**, 47, 54, 55, 60, 63, 64, 117, 127, 153
 - sudorípara, 153, 154, 363, 511
 - suprarrenal, 153, 154, 185, 255, 257.

Glándula cont.

- 261, 270, 279, 281, 311, 313, 324, **325-327**, 360
 - arterias, 314, 325
 - inervación (esquema), 326
 - nervios, 326
 - niño, 313
 - sección, 325, 518, 519, 525
 - venas, 325
 - tarsal (Meibomio), 76
 - timo, 200, 218, 219, 514
 - tiroides, 23, 24, 26, 28, 30, 37, 64, **68**, 69, **70**, 184, 186, 195, 524
 - arterias, 63, 68
 - venas, 64, 68
 - Tyson. V. Glándula prepuccial uretral
 - femenina, 353, 390
 - masculina, 359, 390
 - vestibular mayor, 152, 375, 390
 - Wharton. V. Glándula submandibular
- Glisson. V. Cápsula hígado
- Globo**
- ocular, 42, **82-86**
 - arterias, 86
 - cámaras, 83-84
 - lente y estructuras soporte, 85
 - músculos extrínsecos, 79
 - venas, 86
 - pálido, 102, 104
- Glomérulo**
- nervios olfatorios, 113
 - riñón, 117, 118
- Glottis. V. Hendidura glótica
- Goldmann. V. Espejo gonioscópico Goldmann
- Gónada**, 360, 390. V. también Ovario; Testículo
- Granulación aracnoidea**, 94-96, 103
- Granulosa folículo ovárico**, 349
- Grasa**. V. Cuerpo adiposo
- anillo subhiatal, 224
 - espacio epidural, 156
 - prevesical, 234
 - extraperitoneal, 383
 - fosa isquiorrectal. V. Cuerpo adiposo fosa isquiorrectal
 - hiliar, 322
 - mama, 167
 - orbitaria. V. Cuerpo adiposo órbita
 - pararenal, 165, 324, 520
 - pared anterior abdomen. V. Tejido subcutáneo lámina adiposa abdomen
 - pericárdica, 218, 219
 - peritoneal, 165, 317, 324, 520
 - subcutánea. V. Fascia subcutánea
- Gubernáculo**, 360, 390
- Gusto**, 52, 56, 117, 119, 129
- H**
- Habénula**, 104
- Haller. V. Arteria ligamento falciforme

Haller *cont.*

(epigástrica superior)

Hartmann. V. Infundíbulo vesícula biliar

Haustra intestinal gruesa, 267**Helicotrema cóclea**, 87, 90, 91**Hélix oído externo**, 88**Hematoma, localización**

epidural. V. Interfase dura-cráneo

subdural. V. Interfase aracnoideas-dura

Hemisferio cerebral, 96, 99-101, 104

Henle. V. Asa néfrica

Hering-Breuer. V. Reflejo Hering-Breuer

Hering. V. Conductillo biliar

Hesselbach. V. Triángulo inguinal

Heubner. V. Arteria estriada medial

Hiato, V. Orificio

aductor, 459, 467, 468, 477, 503

anorrectal, 335

esofágico, 181

nervio petroso

mayor, 7

menor, 7

sacro, 145

sáfico, 232, 233, 239, 242, 244, 351, 354, 308, 310

semilunar hueso etmoides, 32, 33, 43, 44

uretra, 333

vena dorsal profunda pene, 335

Hidátide Morgagni. V. Apéndice vesiculoso

Hígado, 120, 184, 185, 217, 226, 252, 255, 258, 261, 269, 270-272, 274, 276, 324, 325, 327, 329

arterias, 282, 284, 288

cavas, 270

estructura (esquema), 274

histología, 273-275

in situ, 271

inervación (esquema), 309

lecho, 270

pulmón, 187, 315

sección, 517-520, 524, 525

segmentos y lóbulos, 272

topografía, 269

variaciones forma, 271

vascularización colateral, 288

y sistemas conductos intrahepáticos, 272, 273

vasos y nódulos linfáticos, 298

Hilio, riñón, 313, 320

Hilton. V. Línea anocutánea

Himen vagina, 345, 350

Hialdes. V. Hueso hialdes

Hipocampo, 102, 104-106**Hipofaringe**, 60. V. también Laringofaringe.**Hipófisis** (glándula pituitaria), 32, 98, 100, 101, 140

arterias, 141

Hipotálamo, 102, 129, 140, 141, 306

His. V. Fascículo atrioventricular

Hombro

arterias, 28, 398

articulaciones, 391, 394

fascias, 399

Hombro cont.

huesos, 391-393

músculos, 395-397

nervios, 446

sección, 394, 513-515

vasos, nódulos linfáticos, 452

Homologías

genitales

externos, 389

internos, 390

Horquilla vulvar. V. Cruris labial

Houston. V. Pílegue rectal transversa

Hoz

cerebelo, 97, 137

cambio, 34, 96-98, 134, 137

inguinal (tendón conjunto), 233, 234, 236, 242, 243

Huesecillos (osículos) auditivos, 88**Hueso**

abdomen, 231

antebrazo, 409

antígalo (*talus*). V. Astrágalo

auditivo. V. Huesecillos auditivos

base cráneo, 6

brazo, 392, 393

cadera (coxal), 330-332, 453, 454-457

calcáneo. V. Calcáneo

carpo, 422-426

cavidad nasal, 33, 44

cigomático, 1, 2, 5, 8, 76

clavícula. V. Clavícula

codo, 411

cuboides. V. Cuboides

cuello, 9-13

cuneiforme (cuña). V. Cuneiforme (cuña)

dorso, 142-145

escafoides. V. Escafoides

estenoides, 1-3, 5, 6, 8, 9, 33, 34

esternón. V. Esternón

etmoides, 1-3, 6-8, 32-34, 38, 44

fémur. V. Fémur

frontal, 1-6, 8, 31, 33, 34, 76, 77

ganchoso. V. Ganchoso

grande (capitado). V. Grande (capitado)

hioides, 9, 22-24, 26, 29, 47, 53-55, 57,

59, 61, 62, 68, 70, 71

hombro, 391-393

ilíaco. V. Ilión

isquiático. V. Isquion

lagrimal, 1-3, 8, 33, 44

mandibular. V. Mandíbula

mano, 430

maxilar. V. Maxilar

metacarpiano, 420-427, 430, 433, 436

metatarsiano, 483, 486, 488, 489, 491-

493, 495, 500, 501

muslo, 453, 454

nasal, 1-3, 8, 31, 33, 34, 44

navicular. V. Navicular

occipital, 2-6, 8, 14, 25, 32-34, 57-61

odontoides, 16

palatino, 1, 3, 5, 8, 9, 13, 44

parietal, 1-6, 8

Hueso cont.

pelvis, 330-331

peroné. V. Peroné

pie, 488-490

pierna, 478, 479

piramidal. V. Piramidal

pisiforme. V. Pisiforme

pubis. V. Pubis

semilunar. V. Semilunar

sesamoideo, 426, 488, 489, 494, 498-501

tarsos. V. Hueso pie

temporal, 1-3, 5, 6, 8, 9

tibia. V. Tibia

tobillo, 478, 479, 488-490

tráxico. V. Esternón

tórax, 170, 171

trapecio. V. Trapecio

trapezoides. V. Trapezoides

vértebra. V. Vértebra

vómer. V. Vómer

Húmero, 392, 393, 404, 406-408, 420, 421

Hunter. V. Conducto aductor

I**Ileon**, 252, 254, 263-265, 267, 328, 339, 340, 520-522**Ilión**, 231, 330-332, 335, 453. V. también detalles particulares**Impresión**

hígado, 270

pulmón, 187

trigémico, 6

umbilical, 521

Inervación

alimento, boca y faringe, 56

árbol traqueobronquial, 199

autónoma

cavidad nasal, 39

vasos sanguíneos, 216

corazón, 215

cutánea

abdomen, 240-241

dorso cuello y cuero cabelludo, 163-164

163, 178, 179

miembro

inferior, 502-509

superior, 441, 443-445, 447-451

tórax, 166, 174, 179, 240, 241

dudeno, 301, 303

estómago, 307

hígado, 309

intestinos, 306

músculos extrínsecos ojo, 79

órganos reproducción

femenino, 386

masculino, 387

páncreas, 310

riñón, 323

segmentaria

movimientos miembro inferior, 507

piel. V. Dermatomas

Inervación cont.

tracto biliar, 309
 uréter, 323, 388
 vasos sanguíneos, 216
 vejiga urinaria, 188
 vísceras abdominales, 304-314

Infundibuliforme. V. Fascia espermática interna

Infundíbulo

etmoidal, 33
 hueso etmoides. V. Infundíbulo etmoidal neurohipófisis (tallo pituitario), 108, 133, 140
 vesícula biliar, 276

Inserción. V. orígenes e inserciones de músculos individuales

ciego, 264
 colon
 ascendente, 257
 descendente, 257
 mesocolon
 sigmoide, 257
 transversal, 257, 279
 músculos

antebrazo, 420, 421
 brazo, 392, 393
 cadera, 456, 457
 escalenos, 25, 171
 hombro, 391-393
 muslo, 456, 457
 pierna, 480

omento
 mayor, 257
 menor, 257

Inspección

boca, 45
 laringe, 75

Inspiración, 75, 183

Ínsula Reil. V. Ínsula

Ínsula, 99, 104, 134

Interfase

aracnoides-dura, 96
 dura-cráneo, 96

Intersecciones tendinosas músculo recto abdomen, 233

Intestino

delgado, 120, 252, 263, 326, 329.
 V. también Duodeno; Íleon; Yeyuno
 arterias, 286
 mucosa, 263
 musculatura, 263
 nervios, 304
 autónomos (esquemata), 308
 relaciones mesenterio, 253
 vasos/nódulos linfáticos, 296
 venas, 291, 292
 grueso, 252, 254, 267. V. también Colon
 arterias, 287, 288
 mucosa, 267
 musculatura, 267
 nervios, 305
 relaciones mesenterio, 254
 vasos/nódulos linfáticos, 297

Intestino cont.

venas, 292
 inervación (esquema), 306
 plexo autónomo intrínseco, 308
 iris, 76, 82, 84-86

Islote

Langerhans. V. Islote pancreático pancreático (Langerhans), 279

Isquion, 453. V. también detalles particulares

Istmo

circunvolución cingulo, 100, 101
 glándula tiroidea, 68
 próstata, 358

J

Jacobson, V. Nervio timpánico

K

Kerckring, V. Plegue circular (duodeno); Plegue circular íleon; Plegue circular yeyuno

Klippel-Feil, V. Síndrome Klippel-Feil

L

Labbé, V. Vena anastomótica inferior

Laberinto

membranoso, 90-92
 óseo, 90-92

Labio, 45

cresta ilíaca, 231, 330, 331
 mayor, 337, 342, 345, 350, 353, 389
 menor, 337, 342, 345, 350, 353, 389
 surco bicipital. V. Cresta tubérculo humeral

Lacertus fibrosus. V. Aponeurosis bicipital

Lago lagrimal, 76, 77

Laguna

glándula uretral. V. Laguna uretral lateral (venosa) seno sagital superior, 94, 95

Morgagni. V. Laguna uretral uretral, 353, 359

Laimer, V. Área Laimer

Lambda, 4

Lámina, V. Cara; Pflaca

afixa, 105
 cartilago tiroidea, 61, 71
 cribiforme hueso etmoides, 3, 6, 7, 33, 34, 38, 113
 cribosa esclera, 82
 cuadrigémina, 100, 109
 V. Lámina tectal
 digital
 palmar, 431, 437, 440
 plantar, 492, 500
 elevadora, 337, 338
 espinal ósea cóclea, 91
 horizontal hueso palatino, 3, 5, 33, 34, 93

Lámina cont.

lateral pterigoides hueso esfenoides, 2, 3, 5, 8, 9, 33, 34, 49, 62, 93

limitante

espacio portal, 274, 275
 posterior córnea (membrana Descemet), 83

medial pterigoides hueso esfenoides, 3, 5, 33, 34, 44, 46, 49, 58, 59

medular tálamo, 105

orbitaria hueso etmoides, 1, 2, 8

perpendicular

hueso etmoides, 1, 3, 34
 hueso palatino, 3, 33, 34

propia encla, 51

tectal, 100, 109

terminal, 100, 101, 109, 140

vaina recto, 235

vértebra, 13, 143, 144, 146, 147

Langerhans, V. Islote pancreático

Laringe, 75, 129, 154, 199

arterias, 70

cartilago (esqueleto), 71

inspección, 75

músculos, 72, 73

extrínsecos (intrahioides y suprahioides), 24

intrínsecos, 72

acción, 73

nervios, 68, 70, 74

Laringofaringe, 56, 57, 60

Laringoscopia, 75

Lecho

glándula
 parótida, 29, 54
 sublingual, 54
 submandibular, 54

hígado, 270

ungueal, 419

Lengua, 32, 34, 42, 52-55, 57, 58, 60, 67, 119, 122, 129

arterias, 53

dorso, 52

histología, 52

músculos, 53

sección, 54, 57

vasos y nódulos linfáticos, 67

venas, 53

Lente, 76, 82-86

Ligamento. V. Plegue; Rate

carpo, 424, 425

alar, 15

amarillo, 14, 16, 146, 147, 328

ancho, 319, 337, 339, 344-346, 390

anoccipital, 334, 351, 352, 387, 388

anterior cabeza peroné, 479

anular

radio, 408

tráquea, 190

vaina fibrosa digital. V. Porción anular vaina fibrosa tendón digital

apical diente, 15, 16, 57, 59

arqueado

Ligamento cont.

diafragma, 181, 246
 polsico, 474, 476
 púbico. V. Ligamento púbico inferior
 arterioso, 195, 201, 209, 217, 219
 articulación temporomandibular. V. Lateral
 articulación temporomandibular
 astragalocalcáneo, 490, 491
 lateral. V. Ligamento colateral tobillo
 medial. V. Ligamento deltoideo
 astragalonavicular, 491
 astragaloperoneo, 479, 490, 491
 atlas, 15, 16
 bifurcado (articulación transversa tarso),
 491
 cabeza
 fémur, 454
 peroné, 476, 479
 cadera, 454, 458, 459, 470
 calcaneocuboides, 491, 500
 dorsal, 491
 plantar, 492
 calcaneometatarsiano. V. Banda lateral
 aponeurosis plantar
 calcaneonavicular plantar, 491, 492, 500
 calcaneoperoneo, 479, 490, 491
 capitolipiramidal, 424
 cardinal (cervicotraverso Mackenrodt),
 341, 344-347
 carpo, 416, 417, 424, 427-430, 435, 449
 palmar. V. Fibra transversa fascia
 antebrachial
 transverso (minúculo flexor), 417, 424,
 429-431, 434, 435, 442
 carpometacarpiano, 424, 425, 427
 cervical lamina, 341. V. Ligamento cardinal
 transverso. V. Ligamento cardinal
 codo, 408
 colateral
 articulación interfalángica mano, 427,
 433
 pie, 492
 articulación metacarpofalángica, 427
 articulación metatarsofalángica, 492
 carpo, 424, 425
 codo, 408
 cubital
 articulación carpo, 424, 425
 codo, 408
 dedo mano. V. Ligamento colateral
 articulación interfalángica mano
 dedo pie. V. Ligamento colateral
 articulación interfalángica pie
 peroneo (rodilla), 459, 460, 472-476,
 479, 482, 483, 485, 486
 radial
 articulación carpo, 424, 425
 articulación codo, 408
 rodilla, 459, 460, 472-476, 479, 482-
 486
 úbial (rodilla), 459, 472-476, 482-485
 tobillo, 491
 vertebral, 146, 147

Ligamento cont.

conóideo, 394, 396
 Cooper. V. Ligamento pectíneo; Ligamento
 suspensorio mama
 coracoacromial, 394, 396, 397, 402
 coracoclavicular, 394, 396
 coracohumeral, 394
 coronario hígado, 257, 270, 329
 costoclavicular, 171, 391, 399
 costocoracoideo, 174, 399
 costotransverso, 172, 179, 241
 costovertebral, 172
 costoxifoideo, 171
 craneocervical, 14, 15
 cricotróideo mediu, 24, 59, 62, 68, 71,
 190
 cruzado
 atlas, 15, 16
 rodilla, 473-475, 479
 vaina fibrosa digital. V. Porción
 cruciforme vaina fibrosa tendón
 digital
 cubitocarpiano, 425
 cubitodeonavicular
 dorsal, 491
 plantar, 492
 cuneocuboides
 dorsal, 491
 plantar, 492
 deltoideo. V. Ligamento medial (colateral)
 tobillo
 dentado, 155
 diafragmático (gonada). V. Ligamento
 suspensorio genala
 escapula, 394, 396-398
 estenomandibular, 11, 35, 49
 espinal códea, 91
 esplenorenal, 255, 257, 281, 311, 327
 esternoclavicular, 391
 esternocostal, 171, 391
 estilohioideo, 9, 53, 58, 59, 62
 estilomandibular, 9, 11
 falciorme, 235, 236, 252, 257, 258, 270,
 288, 291, 327
 fenocólico, 255, 257
 frenoesofágico, 224
 fundiforme pene, 232, 243, 329, 338
 gastroesplénico, 255-257, 281, 311, 327
 gastrotubérico, 255, 257, 311
 Gimbernat. V. Ligamento lacunar
 glenohumeral, 394
 hepatoduodenal, 255, 258, 261, 262, 271,
 518
 hepatogástrico, 258, 271
 hioepiglóico, 57, 71
 humeral transverso, 394
 iliofemoral, 454, 462, 470
 iliolumbar, 147, 312, 331
 infundibulopélvico. V. Ligamento
 suspensorio ovario
 inguinal (Poupart), 232-234, 242-245, 246,
 333, 339-341, 351, 354, 355, 378,
 458, 464, 466, 467, 508, 510

Ligamento cont.

reflejo, 233, 234, 243
 intercarpiano interóseo, 425
 intercartilaginosa tráquea, 190
 interclavicular, 171, 391
 intercuneiforme dorsal, 491
 interespinoso, 146, 147
 interfalángico (mano), 427, 433
 (pie), 492
 interfoveolar, 236
 interóseo. V. Ligamento astragalocalcáneo;
 intercarpiano; Ligamento sacroilíaco;
 Membrana interósea
 intertransverso, 172
 isquiofemoral, 454, 470
 lacunar (Gimbernat), 233, 234, 236, 243,
 244, 246, 510
 lateral (colateral) tobillo, 491
 articulación temporomandibular, 11, 35
 limitante músculos rectos, 78
 longitudinal
 anterior, 14, 16, 57, 59, 146, 147, 165,
 172, 246, 327-329, 331, 339, 340
 posterior, 15, 16, 146, 147
 lumbocostal, 312
 Mackenrodt. V. Ligamento cardinal
 mano, 427
 Marshall. V. Plegue vena cava izquierda
 martillo, 89
 medial (colateral) tobillo, 479, 490, 491
 meniscofemoral posterior, 474, 475
 metacarpiano
 dorsal, 425
 palmar, 424, 427
 transverso
 profundo, 427, 434
 superficial, 428, 449
 metacarpofalángico, 427, 433
 metatarsiano
 dorsal, 491, 500
 plantar, 492, 496, 500
 transverso
 profundo, 492, 500
 superficial, 496
 nual, 14, 16
 ovario, 337, 34, 344-347, 390
 palmar
 carpo, 416, 417, 424, 428-430, 435,
 449
 carpometacarpiano, 424, 427
 cubitocarpiano, 424
 digital, 427, 433, 440
 metacarpiano, 424, 427
 radiocarpiano, 424
 radiocubital, 424
 palpebral, 76, 78
 pectinado ángulo iridocorneal. V. Reticula
 trabecular
 pectíneo (Cooper), 233, 234, 236, 243,
 244, 246
 pelvis, 330, 331
 pie, 491, 492
 piel (retináculo cutis), 511

Ligamento cont.

piriganchoso, 424
 pisimetacarpiano, 424
 plantar
 calcaneocuboides, 492
 calcaneonavicular, 491, 492, 500
 corto, 492, 500
 cuboidesnavicular, 492
 cuneonavicular, 492
 largo, 491, 492, 500
 metatarsiano, 492, 500
 transmetatarsiano, 492
 popliteo
 arquetado, 474, 476
 oblicuo, 474, 476
 Poupart, V. Ligamento inguinal
 propio ovario, V. Ligamento ovario
 público inferior (arquetado), 231, 333-338,
 341, 342, 351, 357
 pubofemoral, 454
 puboprostático, 342, 343
 pubovesical, 341-343
 pulmonar, 187, 197, 218, 219
 radiada
 cabeza costilla, 172
 carpo, 424
 esternocostal, 391
 radiocarpiano, 425
 radiocubital, 425
 rectosacro, V. Ligamento uterosacro
 redondo
 fémur, V. Ligamento cabeza fémur
 hígado, 217, 236, 258, 270, 271, 288,
 293, 328
 rápido, 337, 339, 343-345, 347, 351,
 353, 371, 390
 resorte, V. Ligamento calcaneonavicular
 plantar
 rodilla, 458-460, 472-476, 479, 482, 483,
 486
 rotuliano, 458-460, 467, 472-474, 476,
 479, 484-486
 sacrococcigeo
 anterior, 246, 331, 333, 335, 341
 lateral, 147, 330, 331
 posterior, 147, 330, 331
 sacroespinoso, 147, 330, 331, 334, 336,
 381, 461, 469
 sacrogenital, V. Ligamento uterosacro;
 Pliegue sacrogenital
 sacroiliaco
 anterior, 331
 dorsal, V. Ligamento sacroiliaco posterior
 interóseo, 522
 posterior, 147, 330, 331
 sacrotuberoso, 147, 330, 331, 334, 336,
 352, 367, 368, 373, 381, 382, 384,
 461, 468, 469, 523
 supraespinal, 146, 147, 165, 328, 330,
 331
 suspensorio
 axila, 399
 clitoris, 351, 352

Ligamento cont.

gonada, 360, 390
 lente, V. Zónula ciliar. Fibra zonular
 marra, 167
 ovari, 337, 339, 341, 344-346, 371,
 390
 penis, 233, 242, 329, 338
 tarsometatarsiano
 dorsal, 491, 500
 plantar, 492
 tibioastragalino, V. Porción ligamento
 (colateral) medial tobillo
 tibiocalcáneo, V. Porción ligamento
 (colateral) medial tobillo
 tibionavicular, V. Porción ligamento
 (colateral) medial tobillo
 tibioperoneo, 479, 490, 491
 tiocapigótico, 71
 tobillo, 479, 491, 493
 transverso acetábulo, 330, 454
 escápula
 inferior, 397
 superior, 394, 396, 397, 398
 periné, 333, 335, 338, 342, 351, 357,
 376
 atlas, 15, 16
 metacarpo, V. Ligamento metacarpiano
 transverso profundo; Ligamento
 metacarpiano transverso superficial
 metatarsiano, V. Ligamento metatarsiano
 transverso profundo; Ligamento
 metatarsiano transverso superficial
 periné, 373, 335, 338, 341, 342, 351,
 357, 376
 rodilla, 475
 trapecoideo, 394, 396
 Treitz, V. Músculo suspensorio duodeno
 triangular hígado, 257, 270
 umbilical, V. Pliegue umbilical
 medial, 217, 234-236, 244, 245, 247,
 319, 339-341, 371, 373, 374, 522
 medio, 236, 244, 245, 329, 341, 342,
 371, 374
 uterino lateral, V. Ligamento ancho
 uterosacro, 337, 341, 344, 346, 347
 venoso, 217
 vocal, 71, 72
 Y Bigelow, V. Ligamento iliofemoral
 yunque, 69

Limbo
 acetábulo, V. Borde acetábulo
 córnea, 76
 fosa oval, 200

Límen
 insula, 99, 134
 nasal, 32

Línea, V. Plano
 alba, 124, 232-233, 241-243, 327, 328,
 339, 340, 522
 anocutánea, V. Surco interesfinteriano
 anorrectal, 365
 arqueada
 ilion, 231, 330, 331, 333, 335, 453

Línea cont.

vaina recto, 234, 236, 238, 243, 329
 áspera fémur, 455
 blanca Hilton, V. Línea anocutánea
 Hilton, V. Surco interesfinteriano
 dentada conducto anal, V. Línea pectínea
 conducto anal
 glútea, 330, 453
 ilipectínea, 331, 335, 364
 interesfinteriana anal, V. Surco
 interesfinteriano
 intertrocántera cresta iliaca, 231, 330, 331,
 453
 intertrocántera fémur, 454, 455
 McGregor, 16
 milohioidea, 30
 nual
 inferior, 5
 superior, 5, 160-162
 oblicua
 cartilago tiroideas, 24, 71
 mandíbula, 2, 10, 62
 tibia, 471, 478
 pectínea
 conducto anal, 365
 fémur, 455
 púbis, 231, 246, 330, 331, 333, 453, V.
 también Pecten púbis
 Schwalbe, 83, 84
 semicircular, V. Línea arqueada vaina recto
 abdomen, 251
 síleo tibia, 478
 temporal, 2
 (pélvis), 145, 331, 339-341, 345
 transversa sacro, 145, V. Cresta transversa
 sacro
 zig-zag (Z) estómago, 224, 259

Lingula
 cerebelo, 107, 109, 137
 mandíbula, 10
 páncreas, V. Proceso unciforme páncreas
 pulmón izquierdo, 186-189

Líquido
 cefalorraquídeo, V. Líquido cerebrospinal
 cerebrospinal, 103
 Lissauer, V. Fascículo dorsolateral
 Littre, V. Glándula uretral (masculina)

Lobulillo
 cerebeloso, 107, 109, 137
 glándula mamaria, 167
 lado externo, V. Lobulillo oreja
 oreja, 88
 paracentral cerebro, 100
 parietal cerebro
 inferior, 99
 superior, 99
 testículo, 362

Lóbulo
 cerebeloso, 107
 central, 99
 oparterial, V. Bronquio oparterial
 frontal, 99
 glándula pituitaria, 133, 140

Lóbulo cont.

- glándula tiroides, 68, 70
- hígado, 258, 272
- occipital, 99, 114
- oreja, V. Lobulillo oreja
- parital, 99
- piriforme, 113
- próstata, 358, 374
- pulmón, V. Lóbulo pulmonar
- pulmonar, 186-189, 194, 210, 517, 525
- temporal, 99, 134

Locus caeruleus, 109**Lúcula**

- uña dedo, 440
- salva semilunar, 211

Luschka, V. Abertura lateral 4.^a ventrículo;
Músculo elevador aro fibras prerectales

M

Mackenrodt, V. Ligamento cardinal

Mácula, 82, 86, 114

Magenstrasse, V. Canal gástrico

Maléolo, 479, 479, 481-486, 493-495

Mal, V. Espacio periportal

Malpighio, V. Corpúsculo renal

Mama, 167-169

- arterias, 168
- glándula mamaria, 167
- sección transversal, 167
- vases y nódulos linfáticos, 169

Mandíbula, 1, 2, 9, 10, 11, 22, 30, 47, 54,
57, 60, 62

Manguito

- musculotendinoso, V. Manguito rotador
- rotador, 398, 400, 401

Mano

- arterias, 435, 436, 442
- huesos, 426
- ligamentos, 427
- músculos (intrínsecos), 428-434, 439
- nervios, 435-439, 441, 442, 444, 445, 447
- nódulos linfáticos, 452
- venas, 437, 449

Manubrio

- esternón, 22, 23, 30, 57, 170, 171, 176,
186, 391, 513, 514
- martillo, 88

Marshall, ligamento, V. Vena oblicua atrio
izquierdo

Martillo, 87-89, 91, 118

Maxilar, 1-3, 5, 8, 9, 31-34, 42, 44, 46, 50,
76, 93

McBurney, V. Punto McBurney

McGregor, V. Línea McGregor

Meato

- nasal
 - inferior, 32, 42, 77
 - medio, 32, 42, 44
 - superior, 32, 44

Mediastino, 218-230

- sección, 230

Mediastino cont.

- testículo, 362
- visión lateral, 218-219

Medidas pelvis, 332

Médula

- espinal, 39, 126-128, 148, 151, 154, 156,
199, 306, 307, 309, 310, 323, 326,
388, 513-520
- glándula suprarenal, 325, 326
- oblonga, 39, 100, 109, 118, 126, 129,
153, 154, 215, 306, 323
- rión, 313, 317, 318, 319

Meibomio, V. Glándula tarsal

Meissner, V. Plexo (nervioso) mientérico

Melanocito, 511

Membrana

- atlantoaxial
 - posterior, 16
 - anterior, 14, 16, 57, 59
 - posterior, 14, 16
- basilar cóclea, 91
- costocoracoidea, 399
- cricotiroidea, V. Ligamento cricotiroideo
medio
- Descemet, V. Lámina limitante posterior
córnea
- faringobasilar, V. Fascia faringobasilar
intercostal
 - externa, 166, 174, 175, 177, 179, 241
 - interna, 166, 179, 218, 219, 241
- interósea
 - antebrazo, 409, 411, 413, 419, 424, 425
 - pierna, 476, 477, 479, 483, 485, 487,
490
- obturatriz, 246, 330, 345, 434
- peroneal, 329, 333, 336, 343, 343, 351-
353, 355-357, 363, 366, 368, 374-
376
- Reissner, V. Membrana vestibular
suprapleural, 218, 219
- tectaria
 - articulación atlantoaxial, 15, 16
 - cóclea, 91
 - timpánica, 87-89, 91
 - secundaria, 91
- trochiloides, 24, 57, 59, 61, 62, 68, 70, 71,
223
- vestibular (Reissner), 91
- vitrina, foliculo piloso, 511

Meninge

- aracnoideas, 94, 96, 103, 155, 156
- arterias, 95
- dura madre, 34, 91, 93-97, 103, 148, 149,
155, 156, 165
- piamadre, 94, 96, 149, 155, 156
- verias, 94-96

Menisco rodilla, 473-476

Mesenterio, 165, 252-257, 261, 263, 291,
308, 328, 329, 339, 340

relación intestino, 253, 254

Mesopéndice, 264, 266, 304

Mesocolon

- sigmoide, 254, 267, 287, 311, 319, 363

Mesocolon cont.

- transverso, 252-256, 261, 267, 287, 291,
311, 329

Mesometrio (ligamento ancho), 346

Mesoovario (ligamento ancho), 344, 345,
346

Mesosálpinx (ligamento ancho), 344, 346

Metacarpiano, V. Hueso metacarpiano

Metatarsiano, V. Hueso metatarsiano

Miembro

- inferior, 435-510
- superior, 391-452

Miometrío, 346

Modiolo coclear, 91

Monto, V. Agujero interventricular

Monte pubis, 350

Morgagni, V. Apéndice vesiculoso (hidátido);
Columna anal; Laguna uretral

Morquio, V. Síndrome Morquio

Movimiento, V. Acción

Mucosa

- colon, 267
- duodeno, 262, 278
- esófago, 223, 224
- estómago, 224, 259
- faringea, 58
- ileon, 263, 308
- intestino
 - delgado, 263, 308
 - grueso, 267, 308
- lengua, 52
- muscular
 - estómago, 259
 - intestino, 308
 - recto, 363, 366
- olfatoria, 38, 113
- tráquea, 190
- yeyuno, 263, 308

Müller, V. Conducto paramesonefrico;

Músculo tarsal superior

Músculo

- abductor
 - corno pulgar, 430, 434, 435, 444
 - dedo gordo, 492, 493, 495, 497-500,
505
 - dedo pequeño, 492, 493, 495, 497-500,
505
 - largo pulgar, 411, 414, 415, 419, 436,
438, 439, 447
 - menique, 430, 434, 439, 443
- aductor
 - corto, 459, 467, 471, 503
 - dedo gordo, 492, 499, 501, 505
 - largo, 458, 459, 466, 467, 471, 503,
523
 - mayor, 459, 461, 466-468, 471, 472,
476, 482, 503, 504
 - porción isquiotibial (Isquiotibial),
503
 - mínimo, 459, 461, 468
 - pulgar, 429-431, 434, 435, 445
- ancóneo, 403, 414, 415, 419, 446, 447
- antebrazo, 410-418

Músculo cont.

aritenopigilótico, 72, 74
 oblicuo, 61, 72, 74, 223
 aritenosoide transverso, 57, 61, 72-74, 223
 articular rodilla, 471, 473, 476, 502
 auricular, 20, 21
 biceps
 braquial, 394-397, 399, 401, 402, 404, 406, 408, 416-418, 442, 443, 513-515
 femoral, 460, 461, 468, 469, 472, 473, 476, 479, 481-486, 504, 506
 boca, 47-49
 braquial, 400, 402, 404, 406, 416-418, 442, 443, 446
 braquiorradial, 402-404, 406, 414, 415, 416-419, 442, 446, 447
 brazo, 402, 403
 buccinator, 20, 21, 41, 42, 46, 48, 49, 54, 55, 59, 62, 63, 117
 bulbocavernoso, V. *Músculo bulboesponjoso*
 bulboesponjoso, 329, 338, 343, 345, 351-353, 355, 357, 367, 368, 375, 376, 388
 cadera, 460-462
 cigomático
 mayor, 20, 21, 48, 117
 menor, 20, 21, 48, 117
 cílicar, 82, 83, 115, 126
 circular
 duodeno, 262
 esófago, 59, 61-69, 222-224, 229
 estómago, 224
 intestino, 308
 recto, 336, 365, 366
 cocciógeo, V. *Músculo ísquio-icocciógeo*
 constrictor
 faríngeo
 inferior, 22, 59, 61, 62, 69, 70, 74, 120, 221-223
 porción cricofaríngeo, V. *Músculo cricofaríngeo*
 medio, 22, 53, 58, 59, 61, 62, 69, 120, 223
 superior, 35, 46, 49, 53, 54, 58, 59, 61-63, 69, 120, 223
 porción glossofaríngeo, 53, 59
 pupila, V. *Músculo esfínter pupila*
 coracobraquial, 397, 401, 402, 404, 406, 442, 443, 514, 515
 corrugador
 cejas, 20, 21, 31, 117
 piel ano, 365, 366
 cremíster, 233, 234, 242, 243, 245, 361, 362
 cricoaritenosoide
 lateral, 72-74
 posterior, 61, 72-74, 223
 cricofaríngeo, 59, 61, 62, 69, 70, 74, 221-223
 cricotiroideo, 24, 62, 68, 72-74, 120
 cuadrado

Músculo cont.

femoral, 439, 461, 467-469
 lumbar, 162, 165, 181, 246-248, 250, 311, 312, 324, 328, 339, 340, 462, 464
 plantar, 498, 499, 502, 505
 cuádriceps femoral, 458, 502, V. también *Músculo recto femoral; *Músculo vasto intermedio; *Músculo vasto lateral; *Músculo vasto medial****
 cuello, 23-25
 deltoides, 22, 23, 160, 163, 174, 175, 178, 394, 395, 397, 399, 401, 402-404, 406, 442, 446, 513, 515, 524
 depresor
 ángulo boca, 20, 21, 48, 117
 labio inferior, 20, 21, 48, 117
 septo nasal, 20, 21, 31, 117
 detrusor, V. *Músculo intrínseco vejiga urinaria*
 diafragma urogenital, 352, 358
 digástrico
 vientre anterior, 22-24, 26, 27, 29, 41, 47, 55, 62
 vientre posterior, 22-24, 27, 29, 35, 41, 47, 53-55, 61, 62, 67, 117
 dilatador pupila, 83, 115, 126
 dorsal ancho, 160, 163, 165, 166, 174, 178, 232, 233, 237, 238, 240, 241, 312, 324, 327, 328, 395, 397, 399, 400, 402, 404, 406, 514-517
 doseo, 160-162, 164
 duodeno, V. *Músculo suspensor duodeno elevador*
 ángulo boca, 20, 21, 48, 117
 ano, 246, 267, 293, 306, 329, 333-338, 343, 345, 351-353, 355-357, 363-369, 373, 375, 381, 382, 465, 523
 fibras prerrectales, 336
 costilla, 162, 177
 escapula, 22, 27, 30, 160, 163, 175, 177, 178, 395, 398, 446
 labio superior, 20, 21, 48, 60, 117
 ala nariz, 20, 21, 48, 117
 párpado superior, 76, 78, 79, 81, 115
 velo paladar, 46, 49, 58, 61, 62, 88, 89, 93, 120
 epicráneo, V. *Músculo occipitofrontal*
 erector
 columna, 160, 161, 162, 165, 166, 177-179, 241, 312, 324, 327, 328, 513-522
 pelo, 511
 escaleno
 anterior, 22-24, 25, 27, 28, 30, 63-63, 68, 173, 175-177, 182, 183, 186, 195, 200, 218-220, 398, 400, 524, 525
 medio, 22-25, 27, 30, 63-65, 173, 175, 177, 183, 220, 525
 posterior, 22-25, 30, 175, 177, 183, 525
 esfínter
 ano, V. *Esfínter ano*

Músculo cont.

anal, V. *Esfínter anal*
 pupila, 83, 115, 126
 uretra, 236, 33, 336, 338, 342, 343, 351-353, 357-359, 374, 375, 388
 esófago
 circular, 59, 61, 69, 222-224, 229
 longitudinal, 59, 61, 69, 222-224, 229
 espinoso, 161, 331
 espiración, 183
 esplenio
 cabeza, 22, 160, 161, 164, 177, 178, 395
 cervical, 160, 161, 164, 177
 esternocleidomastoideo, 22, 23, 26, 27, 29, 30, 54, 55, 67, 121, 123, 160, 164, 174, 178, 183, 186, 395, 400
 estomohiáideo, 22-24, 26, 27, 30, 47, 122, 123, 174-176, 186
 esternón, 174
 esternotiroideo, 22-24, 26, 27, 30, 122, 123, 174-176, 186
 estilofaríngeo, 53, 54, 58, 59, 61, 62, 119, 120, 223
 estiloso, 22, 35, 53, 54, 59, 62, 122
 estilohiáideo, 22-24, 27, 29, 35, 41, 47, 53-55, 61, 62, 117
 estómago, 224, 260
 estribo, 88, 89
 expresión facial, 20, 21, 48, 117
 extensor
 corto
 dedo gordo, 484, 485, 494, 495, 500, 506
 dedos, 484-486, 493, 494, 495, 500, 506
 pulgar, 411, 414, 415, 418, 419, 438, 438, 439, 447
 cubital carpo, 403, 411, 414, 415, 419, 438, 439, 446, 447
 dedos, 403, 411, 414, 419, 431, 433, 438-440, 446, 447
 índice, 411, 415, 419, 438, 439, 447
 largo
 dedo gordo, 484-487, 493-495, 500, 506
 dedos, 460, 473, 484-487, 493-495, 500, 506
 pulgar, 411, 414, 415, 419, 431, 436, 438, 439, 447
 meñique, 411, 414, 415, 419, 438, 439, 447
 radial
 corto carpo, 403, 411, 414-416, 419, 436, 438, 439, 446, 447
 largo carpo, 403, 406, 411, 414-416, 419, 436, 438, 439, 446, 447
 faríngeo, 58, 59, 61, 62, 68, 223
 flexor
 corto
 dedo gordo, 487, 497-500, 505
 dedos, 492, 493, 497-499, 505
 meñique, 431, 434, 445

Músculo cont.

- pulgar, 418, 430, 434, 435, 444, 445
- cutibulcar, 403, 412, 414-419, 424, 429, 430, 434, 442, 445
- dedo pequeño, 492, 497-500, 505
- largo
 - dedo gordo, 483, 487, 505
 - dedos, 481-483, 487, 493, 505
 - pulgar, 443, 416-419, 424, 429-431, 442, 444
- profundo dedos, 413, 418, 419, 424, 427, 429-433, 440, 442, 444, 445
- radial carpo, 402, 404, 412, 416-419, 424, 429-431, 442, 444
- superficial dedos, 413, 416-419, 424, 427, 429-433, 440, 442, 444
- frontal. V. **Músculo occipitofrontal**, vientre frontal
- gastrocnemio, 460, 461, 468, 472, 473, 476, **481-487**, 504, 505
- gemelo
 - inferior, 461, 468, 469, 523
 - superior, 461, 468, 469
- geniohioideo, 24, 30, 47, 53, 57, 59, 122, 123
- geniogloso, 53, 54, 57, 122
- glosofaríngeo. V. **Músculo constrictor faríngeo superior** porción glosofaríngea
- glúteo
 - mayor, 160, 163, 237, 312, 336, 352, 355, 356, 367, 368, 381, 382, 384, 460, **461**, 468, 469, 471, 522, 523
 - medio, 160, 237, 312, 438, 460, 461, 462, 466-469, 522, 523
 - menor, 461, 462, 466-469, 522, 523
- grácil, 458, 459, 461, 466-468, 471-473, 481, 503
- hiogloso, 22, 24, 29, 47, 53, 54, 58, 59, 62, 122
- hipotenar, 428, 429, 431, 434, 445
- hombro, 395-397. V. también **músculos individuales**
- ilíaco, 236, 246, 311, 341, 364, 458, **462**, 464, 465, 502, 521-523
- ilicoccígeo, 333-336, 345, 367
- ilicostal, 161, 331
- ilíopsoas, 236, 243, 458, 459, **462**, 466, 467, 470, 471, 523
- intraespinoso, 160, 166, 178, 179, 394-396, 397-399, 403, 446, 513-515
- intrahioides, 24. V. también **músculos individuales**
- inspiración, 183
- intercostal, 513-520, 524, 525
 - externo, 162, 166, 174, 175, 177, 179, 183, 186, 218, 219, 233, 238, 241
 - interno, 119, 166, 175, 176, 179, 183, 186, 188, 218, 238, 241
 - íntimo, 166, 176, 179, 238, 241
- interespinoso
 - cervical, 162
 - lumbal, 162
- interóseo

Músculo cont.

- dorsal (mano), 415, 429, 431, 433, 434, 436, 439, 445
- dorsal (pie), 492, 494, 495, 500, 501, 505
- palmar, 431, 433, 434, 445
- plantar, 492, 499-501, 505
- intertransverso lateral, 162
- isquiocavernoso, 337, 338, 343, 345, 351, 352, 355-357, 363, 367, 375, 376
- (isquio-) coccígeo, 246, 333, 334-336, 369, 373, 381-383, 465
- largo
 - cabeza, 22, 25, 54
 - cuello, 25, 30, 220
- laringe, 72
- lengua, 52-54, 122
- longísimo, 161, 331
 - cabeza, 161, 164
 - cervical, 161
 - tonículo, 161
- longitudinal
 - duodeno, 262
 - esófago, 59, 69
 - estómago, 224
 - faringe, 59, 223
 - intestino, 312
 - recto, 336, 364-366
- lumbral
 - (mano), 429-434, 444, 445
 - (pie), 492, 497-500, 505
- mano, 428-434, 439. V. también **músculos individuales**
- masetero, 19, 22, 23, 48, 55, 54
- masticación, 48, 49
- mentoniano, 20, 21, 48, 117
- mielohioideo, 21-23, 26, 27, 29, 41, **47**, 53-55, 59, 62
- Müller. V. **Músculo tarsal superior**
- multífido, 162
- muslo, 458-462
- nasal, 20, 21, 31, 117
- oblicuo
 - cabeza
 - inferior, 161, 162, 164
 - superior, 161, 162, 164
 - externo abdomen, 160, 161, 163, 165, 167, 174-179, 183, 232-238, 240-243, 245, 246, 312, 324, 327, 328, 339, 340, 354, 355, 395, 460
 - inferior ojo, 78, 79, 115
 - interno abdomen, 160, 161, 165, 174, 175, 177, 178, 183, 233-238, 240, 242, 243, 245, 246, 312, 324, 328, 339, 340
 - superior ojo, 78, 79, 81, 115
- obturador
 - externo, 459, 467, 503
 - interno, 236, 246, 333-336, 343, 345, 364, 369, 373, 382, 461, 465, 468, 469, 523
- occipital. V. **Músculo occipitofrontal**, vientre frontal

Músculo cont.

- occipitofrontal
 - vientre frontal, 20, 21, 31, 117
 - vientre occipital, 21, 117, 164
- ojo, 79, 115
 - extrínseco
 - oblicuo
 - inferior, 78, 79, 115
 - superior, 78, 79, 81, 115
 - recto
 - inferior, 78, 79, 115
 - lateral, 78, 79, 81, 82, 115
 - medial, 78, 79, 81, 82, 115
 - superior, 78, 79, 81, 115
 - intrínseco
 - ciliar, 78, 83, 115, 126
 - dilatador pupila, 83, 115, 126
 - esfínter pupila, 83, 115, 126
- omohioideo
 - vientre inferior, 22-24, 26, 27, 122, 123, 174, 175, 395, 398-400
 - vientre superior, 22-24, 26, 27, 30, 47, 122, 123, 174, 175, 186
- oponente
 - meñique, 430, 434, 445
 - pulgar, 430, 434, 435, 444
- orbicular
 - boca, 20, 21, 31, 48, 54, 117
 - ojo, 20, 21, 76, 117
- paladar blando, 59
- palatofaríngeo, 46, 52-54, 58, 59, 61, 120, 223, 240
- palatogloso, 46, 52-54, 58, 120
- palmar
 - corto, 428, 445
 - largo, 412, 418-419, 424, 428-430, 444
- papilar, 516
 - anterior, 208, 209, 211-213, 230
 - conal. V. **Músculo papilar septal medial**, 208, 211, 212
 - posterior, 208, 209, 211-213, 230
 - septal, 208, 211, 212
- pared
 - abdominal, 232-237, 246
 - tórácica, 174-178, 183
- pectinado, 208
- pectíneo, 458, 459, 466, 467, 470, 471, 502, 523
- pectoral
 - mayor, 22, 23, 26, 167, **174**, 175, 179, 186, 230, 232, 233, 395, 399, 400, 402, 404, 406, 513-516, 524
 - menor, **174**, 175, 186, 397, 399, 400, 402, 404, 513-515, 524
- periné. V. **músculos individuales periné-transverso**
 - profundo, 329, 333, 337, 342, 345, 352, 357, 363, 375
 - superficial, 333, 334, 351, 352, 355, 357, 363, 367, 368, 375, 376
- peroneo
 - corto, 481-486, 487, 490-495, 499, 500, 506

Músculo cont.

largo, 460, 472, 473, 481-485, 487, 490-493, 499, 500, 506

tercera, 404, 406, 407, 491, 493-495, 500

pie, 494-501

pierna, 481-486

piramidal, 233, 243,

piriforme, 246, **333-335**, 373, 381-383, 461, 465, 468, 469

plantar, 460, 461, 468, 472, 476, 481, **482**, 483, 487, 504, 505

platísmo, 20, 21, 23, 26, 30, 117

poplíteo, 461, **473-476**, 482, 483, 487, 505

prevertebral, 25

prócer, 20, 21, 31, 117

pronador

cuadrado, **410**, 418, 419, 430, 431, 434, 444

redondo, 402, 404, 410, 415-419, 442, 444

psaos

mayor, 165, 181, 236, 246-248, 250, 261, 311, 312, 320, 324, 328, 339, 341, 371, 458, 462, 464, 465, 502, 520-523

menor, 246, 328, 339, 340, 462

psosilíaco. V. **Músculo iliopsoas**

ptergigideo

externo. V. **Músculo pterigideo lateral**

interno. V. **Músculo pterigideo medial lateral**, 35, 41, 48, 49

medial, 19, 35, 41, 46, 49, 58, 61, 63

pubococcigeo, 333-336, 345, 367

puborectal, 329, 333-336, 363, 367, 369, 523

rectal, 336, 364-366

recto

abdomen, 174, 175, 179, 183, 233-236, 238, 240, 241, 243, 245, 327-329, 338-341, 351, 517-522

cabeza

anterior, 25, 67

lateral, 25

posterior (mayor y menor), 161, 162, 164

femoral, 458-460, 466, 467, 471, 502, 523

ojo

inferior, 78, 79, 115

lateral, 78, 79, 81, 82, 115

medial, 78, 79, 81, 82, 115

superior, 78, 79, 81, 115

rectococcigeo, 246

rectoanal, 246, 336

redondo

mayor, 160, 163, 166, 177, 178, 237, 395, 397-400, 402-404, 406, 446, 514, 515

menor, 160, 163, 178, 394-396, 397, 399, 403, 446, 513, 514

respiración, 183

Músculo cont.

risorio, 20, 21, 117

romboides

mayor, 160, 163, 166, 178, 179, 237, 395, 446, 513-515

menor, 160, 163, 178, 399, 450

sacroespinoso. V. **Músculo erector columna**

salpingofaríngeo, 58, 59, 61, 93, 120

sartorio, 234, **458-461**, 466, 467, 471-473, 481, 484, 485, 502, 523

semiespinoso

cabeza, 160-162, 164, 395

cervical, 164

torácico, 162

semimembranoso, 460, **461**, 468, 471, 472, 474, 476, 481-483, 504

semitendinoso, 458, 459, **461**, 468, 469, 471-473, 483, 504

setrado

anterior, 160, 166, 167, 174, 175, **177-179**, 232-234, 237, 238, 240, 241, 327, 395, 399, 400, 513-517, 524

posterior

inferior, 160, 161, 165, 177, 178, 237, 312

superior, 160, 161, 177

sóleo, 461, 472, 481-487, 493, 495, 504, 505

subclavio, 174, 175, 218, 219, 395, 399, 400, 524

subcostal, 241

tubescapular, 166, 177, 179, 394, 396, 397, 399, 402, 404, 513-515, 525

submucosa ano, 365, 366

suelo boca, 47

supinador, 410, 415, 417-419, 442, 447

supraespinoso, 160, 163, 178, 394-396, 397-399, 403, 446, 525

suprahioides, 24. V. también **músculos individuales**

suspensor duodeno, 253, 260, 262, 278

tarsal superior (Möller), 76

temporal, 41, 48

tenar, 416, 428, 429, 434, 435, 444

tenor

fascia lata, 237, 458, **460**, 466-469, 471, 523

timpano, 41, 88, 89

velo paladar, 41, 46, 49, 58, 59, 62, 93

tibial

anterior, 460, 472, 473, **484-487**, 491, **492-495**, 500, 506

posterior, 481-483, 487, 491, 492, 493, 498-500, 505

tricarilenoideo, 72-74

trioepiglótico, 72, 74

triohioideo, 22-24, 26, 27, 47, 122, 123

transverso

abdomen, 161, 162, 163, 175-177, 181, 183, **234-238**, 240, 241, 243, 245, 246, 250, 311, 312, 327, 328, 339, 340, 462, 464, 521, 522

Músculo cont.

torax, 166, 175, 179, 180, 230, 238

periné. V. **Músculo periné transverso**

transversoespinoso, 177, 513. V. también **longísimo; Músculo multifido; Músculo semiespinoso**

trapezio, 22-24, 26, 30, 121, 123, **160**, 163, 164, 166, 174, 175, 178, 179, 237, 241, 395, 399, 400, 513-517, 525

tráquea, 190

tríceps braquial, 395, 397, 398, 400, **403**, 404, 406, 408, 414, 416, 446, 513-515

uvula, 46

vasto

intermedio, **458**, 459, 467, 471, 473, 502

lateral, 458-460, 466-468, 471-473, 484, 486, 502

medial, 458, 459, 466, 467, 471-473, 484, 502

veiga urinaria, intrínseco, 342-344, 353, 358, 359

vocal, 72-74

Muslo

arterias, 466-468, 477

huesos, 455-457

músculos, 458-462

nervios, 466-468, 502-504

nódulos linfáticos, 510

sección, 471

N

Nalga, nervios, 463, 469, 509

Narina posterior. V. **Coana**

Nariz

cartilago, 31

concha, 32-34

externa, 31

pared

lateral, 32, 33

medial, 34

septo, 34

Nasofaringe, 32, 56, 57, 60, 87, 93, 96

Navicular, 488, 489, 491, 500, 501

Nefrona riñón, 317, 318

Nervio

abductor, 78, 81, 98, 108, 111, 112, **115**

accesorio, 27, 29, 65, 98, 108, 110-112, 120, **121**, 123, 163, 177, 178

obturador, 250, 463, 464

ramo

externo, 123

interno, 121

alveolar

inferior, 35, 41, 47, 49, 54, 56, 65, 116, 125, 128, 517

superior, 39, 40, 56, 65, 116

ramo nasal, 37

Nervio cont.

anal (rectal) inferior, 306, 381, 382, 384, 385, 463, 469

anococcígeo, 382, 384, 463, 465

antebrazo, 442, 444, 445, 447

árbol traqueobronquial, 199

arterial, 216

articular, V. Ramo articular nervio

- auriculotemporal; Ramo articular nervio cubital; Ramo articular nervio mediano; Ramo articular nervio obturador; Ramo articular nervio peroneo; Ramo articular nervio tibial

auricular

- anterior, 116
- mayor, 18, 26, 27, 123, 163, 164
- posterior, 19, 41, 117
- ramo, V. Nervio mandibular; Nervio vago
- occipital, 117

auriculotemporal, 11, 18, 35, 41, 49, 55, 65, 116, 119, 128

ramo

- articular, 116
- parotídeo, 116

autónomo, 39, 110-112, 115-117, 119, 120, 124-128, 152-154, 198, 199, 215, 216, 228, 300-310, 322, 323, 326, 380, 381, 383, 385-388

abdomen, 304

cabeza, 125

cuello, 124

tórax, 198

axilas, 396, 397, 400, 401, 403, 443, 444, 446, 450

boca, 56, 65

brazo, 442, 443, 446-448

bronquios, 153, 199

bucal (nervio mandibular), 18, 35, 41, 56, 65, 116

- ramo facial, V. Nervio facial ramo bucal

cajera, 469

calcáneo

- lateral, V. Nervio sural ramo calcáneo
- lateral
- medial, V. Nervio tibial ramo calcáneo
- medial

cardíaco

simpático

- cervical, 63, 124, 125, 152, 198, 214-216, 228
- torácico, 124, 152, 182, 198, 214-216, 228

(vago)

- cervical, 63, 65, 120, 124, 125, 152, 198, 214, 215, 228
- torácico, 120, 124, 152, 182, 198, 214, 215, 228

carotídeo

- interno, 39, 124, 125, 127, 152, 154, 216
- ramo seno, V. Nervio glossofaríngeo ramo carotídeo

Nervio cont.

carotidotimpánico, 117, 119

carpo, 441

caveroso, 381, 387

cavidad nasal, 37-39

celiaco, V. Ramo celiaco nervio vago

cervical, ramo facial, V. Nervio facial ramo cervical

clárico, 148, 152, 461, 463, 465, 468, 469, 471, 504, 523

cigomático

- ramo
- cigomático facial, 18, 40, 65, 116
- cigomático temporal, 18, 40, 65, 116
- nervio facial, V. Nervio facial ramo cigomático
- nervio maxilar, V. Nervio maxilar ramo cigomático

ciliar

- corto, 40, 81, 115, 116, 125, 126
- largo, 40, 81, 115, 116, 125, 126

clitoris, 250, 384, 385, 463, 469

clúneo

- inferior, 163, 382, 385, 468, 469, 504, 509
- medio, 163, 468, 509
- superior, 163, 237, 468, 509

coccígeo, 148, 149, 465

colear, 87, 90-92, 110

colon

- descendente, 153
- sigmoide, 153

comunicante, V. Ramo comunicante

conducto pterigoideo (Viduan), 37-40, 116, 117, 119, 125, 127, 129

conductos biliares, 153, 113

corazón, 153, 214, 215

craneal, 110-112, 125-129, V. también nervios individuales

cuadrado plantar, 505

cubital, 400, 401, 403, 404, 406, 414-419, 424, 429, 430, 434, 435, 437, 441, 445, 450

ramo

- articular, 445
- dorsal, 414, 416-418, 437, 438, 441, 445, 449
- palmar, 417, 428, 429, 435, 441, 449, 450
- profundo, 417, 418, 424, 428, 429, 434, 435, 442, 445
- superficial, 417, 428, 429, 439, 442, 445

cuello, 23, 26, 27, 65, 123, 124

cuerda tímpano, 41, 56, 65, 88, 89, 116-118, 125, 127-129, 152

cutáneo, 511, V. también nervios individuales

anobraquial

- lateral, 402, 406, 416-419, 438, 441, 443, 448, 450
- medial, 400, 401, 404, 406, 416, 419, 438, 441-444, 448-450

Nervio cont.

posterior, 403, 406, 419, 437, 438, 441, 446-450

antebrazo, 443, 447, 449, 450

braquial

- lateral
- inferior, 403, 446-448, 450
- superior, 163, 397, 403, 446-448, 450
- medial, 240, 400, 401, 404, 406, 442, 444, 448, 450
- posterior, 403, 446, 447, 450
- brazo, 447, 448, 450

cabeza, 18

cara, 18

cuello, 18, 26

dorsal

- intermedio (peroneo superficial), 506, 508
- lateral (sural), 494, 495, 504-506, 508, 509
- medial (peroneo superficial), 506, 508

femoral

- lateral, 240, 244, 250, 311, 380, 462-464, 466, 467, 471, 502, 503, 508, 509
- posterior, 148, 384, 463, 465, 468, 469, 471, 504, 509
- ramo pudendo, 384, 469, 504

hombro, 448, 450

mano, 441, 444, 445, 448, 450

miembro inferior, 508, 509

muslo, 502-504, 508, 509

pared abdominal anterior, 240, 241

perforante, 382, 384, 463, 465, 469, 509

pie, 505, 506, 508, 509

pierna, 502, 506, 508, 509

ramo, V. Nervio espinal; Nervio femoral; Nervio iliohipogástrico; Nervio intercostal; Nervio subcostal

sural

- lateral, 481, 482, 504-506
- medial, 481, 482, 504, 505

diafragma, 182

diente, 40, 41

digástrico, V. Ramo digástrico-nervio facial digital

dorsal

- (dedo mano), 436-438, 440, 441, 447, 449, 450
- (dedo pie), 484, 485, 494, 495, 506, 508

palmar

- común, 428, 429, 431, 435, 441, 442, 444, 445
- propio (pulgat), 429, 435
- 428, 429, 435, 440-442, 444, 445, 449, 450
- ramo dorsal (dorso falanges media y distal), 444, 445

plantar

- común, 498, 505
- propio, 485, 494-499, 505

Nervio cont.

- ramo dorsal dorso (alargos media y distal, 485, 494)
- dilatador pupila, 115, 153
- división anterior
 - mandibular, 41
 - obturador. V. Nervio obturador ramo anterior
- dorsal
 - escápula, 400, 401, 446
 - clitoris, 250, 384, 385, 463, 474
 - escápula. V. Nervio escapular dorsal
 - pené, 250, 355, 357, 376, 380-382, 387, 463, 469
 - ramo. V. Nervio cubital; Nervio radial dorso, 163
 - obturador, 300-303
 - escrotal. V. Nervio genitofemoral ramo genital; Nervio ilioinguinal ramo escrotal (anterior); Nervio perineal ramo escrotal (posterior)
 - esfínter pupila, 115, 153
 - esófago, 228, 229
 - espinal
 - cervical, 18, 27, 30, 65, 108, 121, 148, 149, 152, 163, 164, 166, 182, 215, 216
 - ramo cutáneo, espinal, 163, 164, 166, 237, 241
 - lumbal, 147-149, 152, 156, 163, 165, 166, 215, 216, 237, 241, 381, 386, 388
 - ramo meníngeo (recurrente), 156, 241, 307
 - sacro, 148, 149, 152, 163, 166, 385
 - ramo perineal, 54, 467, 469
 - torácico, 126-128, 148, 149, 152, 155, 156, 163, 166, 178, 179, 215, 216, 237, 241, 307. V. también Nervio intercostal
 - espinoso. V. Nervio mandibular ramo meníngeo
 - esplécnico lumbal, 152, 153, 300, 305, 306, 322, 323, 326, 380, 381, 383, 385-388
 - imo, 152, 153, 181, 198, 216, 246, 250, 300-307, 322, 323, 326, 327, 380, 381, 385-387
 - lumbal, 152, 153, 300, 305, 306, 322, 323, 326, 380, 381, 383, 385-388
 - mayor, 152, 153, 180, 181, 198, 216, 218, 219, 228, 230, 241, 246, 250, 300-307, 309, 310, 322, 326, 380, 381, 385-387
 - menor, 152, 153, 181, 198, 216, 241, 246, 250, 300-307, 322, 323, 326, 327, 380, 381, 385-387
 - pélvico, 152-154, 250, 300, 305, 322, 323, 381, 383, 385-388, 463, 465
 - sacro, 152, 153, 305, 306, 322, 381, 383, 388, 463
 - torácico. V. Nervio cardíaco torácico (simpático); Nervio esplécnico

Nervio cont.

- mayor; Nervio esplécnico menor
- estómago, 153, 300-303
- etmoidal
 - anterior, 18, 37, 38, 40, 81, 115, 116
 - ramo nasal, 11, 31, 27, 38, 40, 116
 - posterior, 40, 81, 115, 116
- facial, 19, 26, 29, 35, 39, 41, 54, 55, 65, 87, 89, 92, 98, 108, 110-112, 117-119, 125, 127-129, 152, 153
- ramo
 - bucal, 19, 117
 - cervical, 19, 117
 - cigomático, 19, 117
 - digástrico (vientre posterior músculo digástrico), 19
 - estiloideo, 19
 - marginal mandíbula, 19, 26, 117
 - temporal, 19, 117
- faringeo, 56, 65
- faringeo. V. Ramo faríngeo nervio glosofaríngeo; Ramo faríngeo nervio vago; Ganglio pterigopalatino
- femoral, 236, 244, 250, 341, 378, 380, 462-464, 466, 467, 471, 502, 503, 510, 521-523
- ramo. V. Nervio genitofemoral cutáneo anterior, 250, 380, 502, 508, 509
- fóliculo piloso, 153
- trénico
 - porción
 - abdominal, 181, 300, 302, 309, 326
 - cervical, 25, 27, 28, 30, 63, 65, 68, 123, 124, 175, 177, 182, 186, 195, 200, 201, 214, 220
 - torácica, 176, 180, 182, 200, 201, 203, 218, 219, 230, 238, 404, 511, 514
 - ramo pericárdico, 182
 - frontal, 40, 78, 81, 115, 116, 125
 - ganglionar. V. Ramo ganglionar nervio maxilar
 - gástrico. V. Nervio vago ramo gástrico
 - genital. V. Ramo genital nervio genitofemoral
 - genitales, 153, 380, 384, 386, 387
 - genitofemoral, 240, 244, 250, 311, 319, 328, 380, 462-464, 503, 508
 - ramo femoral, 240, 244, 250, 380, 463, 464, 508
 - ramo genital, 240, 243-245, 250, 361, 380, 463, 464, 508
- gingival. V. Ramo gingival nervio maxilar
- glándula
 - lagrimal, 153
 - parótida, 128
 - sebáceas, 153
 - sublingual, 153
 - submandibular, 153
 - sudorípara, 153
 - suprarrenal, 153, 326
 - tíroides, 68

Nervio cont.

- glosofaríngeo, 29, 56, 58, 63, 65, 98, 108, 110-112, 117, 119, 120, 124, 125, 127-129, 152-154, 199
- ramo
 - carotídeo, 119, 124, 125
 - esofaríngeo, 119
 - laríngeo, 119
 - lingual, 56, 119
 - tonsilar, 56, 58, 65, 119
- glúteo (inferior y superior), 148, 463, 465, 468, 469
- hepático. V. Ramo hepático nervio vago
- hígado, 153, 309
- hipogástrico, 152, 153, 300, 305, 306, 322, 323, 380, 381, 383, 385, 386-388
- hipogloso, 27, 29, 41, 53, 54, 64, 65, 98, 108, 111, 112, 122, 123
- ramo meníngeo, 122
- hombro, 446-448
- iliohipogástrico, 148, 163, 237, 240, 250, 311, 312, 328, 380, 385, 462-464, 503, 509
- ramo cutáneo, 237, 240, 384
- ilioinguinal, 148, 240, 245, 250, 311, 312, 328, 380, 384, 385, 462-464, 503, 508
- ramo
 - escrotal anterior, 240, 250, 380, 504
 - labial anterior, 250, 384
- infraorbitario, 18, 31, 37, 39, 40, 65, 76, 78, 115, 116
- ramo nasal, 37, 39, 40
- infratentorial. V. Ramo infratentorial nervio salino
- intraocular, 18, 31, 40, 81, 116
- intercostal, 148, 152, 156, 166, 174-177, 179, 182, 198, 215, 216, 218, 219, 228, 240, 241, 303, 323, 327, 401, 463. V. también Nervio espinal torácico
- ramo cutáneo, 174-177, 179, 240, 241
- intercostobraquial, 175, 177, 240, 400, 442, 448, 450
- intermedio (nervio facial), 56, 98, 108, 117, 118, 129
- intermesentérico. V. Plexo (nervioso) intermesentérico
- interóseo
 - anterior (mediano), 418, 419, 444
 - pierna (tibial), 505
 - posterior (radial), 415, 419, 437, 447
- intestinal. V. Ramo intestinal nervio vago
- intestino delgado, 153, 304, 306, 308, 312
- delgado, 128, 153, 154, 304, 306, 308
- grueso, 120, 153, 154, 303, 306, 308
- isquiático. V. Nervio ciático
- Jacobson. V. Nervio timpánico
- labial. V. Nervio genitofemoral ramo genital; Nervio ilioinguinal; Nervio perineal
- lagrimal, 18, 40, 78, 81, 115, 116, 123

Nervio cont.

ramo palpebral, 18
 laringe, 68, 70, 74, 153
 laríngeo
 superior
 ramo externo, 65, 68, 70, 74, 120
 ramo interno, 59, 65, 68, 70, 74, 120, 223
 inferior derecho (anómalo), 74
 recurrente, 28, 30, 65, 68-70, 74, 120, 124, 152, 182, 195, 198, 200, 201, 214, 219, 220, 223, 228
 superior, 56, 59, 61, 65, 68-70, 74, 120, 124, 125, 129, 152, 199, 223, 228
 lengua, 53, 56
 lingual, 11, 35, 41, 45, 47, 49, 53-56, 65, 116, 117, 125, 127-129, 152
 ramo, V. Nervio glosotaringeo
 mandibular, 11, 18, 40, 41, 56, 65, 81, 98, 112, 115, 116, 119, 125, 127-129
 ramo meníngeo, 41, 81
 nano, 435-438, 440-442, 444, 445, 447, 449
 masetérico, 33, 41, 48, 49, 65, 116
 maxilar, 18, 38-40, 41, 56, 65, 81, 98, 112, 115, 116, 125, 127-129
 ramo
 dental, 40
 ganglionar ganglio pterigopalatino, 40
 gingival, 40
 mandibular, 40, 81, 116
 nasal, 116
 mediano, 400-402, 404, 406, 416-419, 424, 428-430, 434, 435, 441-444, 449, 450
 ramo
 articular, 444
 motor músculo tenar, 418, 434, 435, 442
 palmar, 416, 417, 426, 429, 435, 441, 444, 449, 450
 mentoniano, 18, 41, 65, 116
 milohioideo, 11, 35, 41, 47, 49, 54, 65, 116
 motor, raíz trigémino, V. Nervio trigémino, raíz sensitiva y motora
 ramo, V. Nervio mediano ramo músculo tenar
 músculo
 cocígeo, 250, 463, 465
 cuadrado femoral, 463, 465, 469
 elevador
 ant., 250, 463, 465
 escapula, 27, 123
 escaleno, 27, 123, 401
 esternohioideo, 27, V. también Asa cervical
 esternotiroideo, 27, V. también Asa cervical
 estilofaríngeo, V. Nervio glosotaringeo
 ramo estilofaríngeo
 estilohioideo, V. Nervio facial ramo estilohioideo

Nervio cont.

estribo, 117
 gemelo
 inferior, 463, 465, 469
 superior, 463, 465, 468, 469
 genihioideo, 27
 iliaco, 463, 464
 largo
 cabeza, 27, 123
 cuello, 27, 123, 401
 obturador interno, 463, 465, 468, 469
 omohioideo, 27, V. también Asa cervical
 piriforme, 463, 465
 pioas, 463, 464
 pterigoides
 lateral, 41, 65
 medial, 41, 65, 116
 recto cabeza, 27, 123
 subclavia, 405
 tensor
 timpánico, 41, 116
 velo paladar, 41, 65, 116
 timbrioides, 27, 29, V. también Asa cervical
 musculocutáneo, 400-402, 404, 406, 418, 441-443, 444
 músculos auriculares, 117
 ojo, 78, 81, 112, 115, 126
 muslo, 466-468, 502-504
 nasal, V. Ramo nasal nervio alveolar superior; Ramo nasal nervio etmoidal anterior; Ramo nasal nervio infraorbitario; Ramo nasal nervio maxilar; Ramo nasal nervio palatino mayor; Ganglio pterigopalatino
 nasociliar, 40, 78, 81, 115, 116, 125, 126
 nasopalatino, 37-39, 116
 obturador, 236, 250, 319, 371, 381, 463-465, 467, 471, 502, 503, 508, 509, 521-523
 accesoria, 250, 463, 464
 ramo
 anterior, 467, 503
 articular, 503
 posterior, 467, 503
 occipital
 mayor, 18, 123, 163, 164
 menor, 18, 27, 123, 163, 164
 ramo, V. Nervio auricular posterior
 tercio, 18, 163, 164
 oculomotor, 78, 79, 81, 98, 108, 110-112, 115, 125, 152, 153
 oftálmico, 18, 40, 41, 81, 98, 112, 115, 116, 125-129
 ramo
 meníngeo, V. Nervio oftálmico ramo tentorial (meníngeo)
 tentorial (meníngeo), 40, 81, 116
 olfatorio, 37, 38, 112, 113
 óptico, 42, 78, 79, 81, 82, 86, 98, 101, 112, 114, 126, 136, 137
 órbita, 40, 81
 palatino

Nervio cont.

descendente, 127
 mayor, 37-40, 46, 56, 65, 116, 125, 127
 menor, 37-40, 46, 56, 65, 116, 125, 127
 palmar, V. Ramo palmar nervio cubital
 Ramo palmar nervio mediano
 palpebral, V. Ramo palpebral nervio lagrimal
 pancreas, 153, 313, 314
 parasimpático, V. Fibras (nervio) parasimpático
 pared abdominal, 240, 241, 250
 torácica, 179
 parotídeo, V. Ramo parotídeo nervio auriculotemporal
 pectoral
 lateral, 174, 399-401
 medial, 174, 399-401
 pené, 250, 355, 357, 376, 380-382, 387, 463, 469
 pericárdico, V. Ramo pericárdico nervio frénico
 periné, 382, 384, 386, 387
 perineal
 ramo, V. Nervio cutáneo femoral posterior; Nervio espinal sacro escrotal posterior, 361, 382, 463, 469
 lábil posterior, 384, 463, 469
 peroneo
 común, 461, 463, 465, 468, 471-473, 481, 486, 504-506
 ramo articular, 504
 profunda, 484, 485, 487, 494, 495, 506
 ramo digital
 dorsal, 494
 lateral y medial, 485, 494, 504
 superficial, 484-487, 494, 495, 504, 506, 508
 ramo digital dorsal, 494
 petroso
 mayor, 38, 39, 56, 81, 89, 117-119, 125, 127, 129
 menor, 41, 81, 116, 117, 119, 128
 profundo, 38, 39, 117, 119, 125, 127
 pie, 494-499, 504, 505
 pierna, 481-485, 502-506
 cutáneo medial, 506
 pilórico, V. Ramo pilórico ramo hepático nervio vago
 plantar
 lateral, 483, 496, 498, 503, 504, 505, 509
 ramo
 cutáneo, 496
 profundo, 498, 499, 505
 superficial, 498, 499, 505
 digital (común y propio), 497-499
 medial, 483, 493, 496-499, 504, 505, 509
 ramo
 cutáneo, 496
 digital (común y propio), 497-499
 posterior

Nervio cont.

- división
 - mandibular, 41
- obturador. V. Nervio obturador ramo posterior
- presacro. V. Plexo nervioso hipogástrico superior
- profundo. V. Nervio peroneo; Nervio petroso; Nervio temporal; Ramo profundo nervio cubital; Ramo profundo nervio plantar lateral; Ramo profundo nervio radial
- próstata, 153
- pterigopalatino. V. Ramo pterigopalatino nervio maxilar
- pubendo, 148, 250, 306, 322, 381-388, 463, 465, 468, 469, 523
 - bloqueo (anestesia), 384
- ramo perineal. V. Nervio perineal
- pulmón, 153, 198, 199
- pupila, dilatador, 115, 153
 - esfínter, 115, 153
- radial, 397, 400, 401, 403, 406, 414, 415, 417-419, 428, 436-438, 441-444, **446, 447**, 450
 - ramo
 - dorsal, 419, 447
 - profundo, 415, 417-419, 442, 445
 - superficial, 414, 417, 419, 428, 436-438, 441, 442, 447, 449, 450
- ramo
 - dental. V. Nervio maxilar
 - esférico. V. Nervio accesorio; Nervio laríngeo superior
 - interno. V. Nervio accesorio; Nervio laríngeo superior
 - laríngeoríngeo ganglio cervical superior. V. Ganglio cervical superior
 - marginal mandíbula. V. Nervio facial
 - meníngeo. V. Nervio espinal; Nervio hipogloso; Nervio mandibular; Nervio maxilar; Nervio vago; Ramo tentorial (meníngeo) nervio oftálmico
 - superficial. V. Nervio cubital; Nervio plantar lateral; Nervio radial
- rectal
 - inferior. V. Nervio anal (rectal) inferior superior, 306
- recto, 153
- recurrente, ramo. V. Nervio espinal; Nervio mandibular; Nervio peroneo profundo
- riñón, 153, 326, 327
- saleno, 466, 467, 471, 484, 485, 487, 502, 505, 508, 509
- saleno
 - ramo
 - cutáneo medial, 507
 - infratrocular, 466, 467, 502
- sensitivo, 511
 - raíz trigémino. V. Nervio trigémino raíz motora y sensitiva
- simpático. V. Fibras (nervio) simpáticas

Nervio cont.

- subcostal, 148, 237, 240, 250, 311, 312, 380, 385, 463, 464, 508
 - ramo cutáneo, 237, 240, 250
- subescapular
 - inferior, 397, 400, 401, 446
 - superior, 400, 401
- sublingual, 41
- suboccipital 14, 164
- supraclavicular, 18, 26, 27, 123, 240, 448, 450
 - supraescapular, 397, 400, 401, 446
 - supraorbitario, 18, 31, 40, 76, 81, 116
 - supratroclear, 18, 31, 40, 76, 81, 116
- sural
 - ramo
 - calcáneo (lateral), 483
 - comunicante, 500
 - cutáneo
 - dorsal lateral, 494, 495, 504-506, 508, 509
 - lateral, 468, 481, 482, 487, 504-509
 - medial, 468, 481, 482, 487, 504, 505, 509
- temporal profundo, 35, 41, 65, 116
 - ramo facial. V. Nervio facial ramo temporal
- tentorial. V. Ramo tentorial (meníngeo) nervio oftálmico
- tibial, 461, 463, 465, 468, 471, 481-483, 487, 493, 498, 504, 505
 - ramo articular, 504
 - calcáneo (medial), 496-499, 504
- timpánico (Jacobson), 89, 117, 119, 128
- tonsilar. V. Ramo tonsilar nervio glosolaríngeo
- torácico largo, 174, 175, 177, 240, 400, 401, 436
 - toracoabdominal, 241
- torocodorsal, 397, 400, 401
- transverso cuello, 18, 26, 27, 123
- uña, 153, 199
- trigémino, 18, 40, 41, 56, 92, 108, 110-112, **116**, 125, 127-129, 137
 - raíz motora y sensitiva, 41, 125
- troclear, 78, 81, 98, 108-112, **115**
- tubérico plexo timpánico, 119
- uréter, 322, 323, 388
- vago, 27-30, 56, 63-65, 68-70, 74, 98, 108, 110-112, 119, **120**, 121, 124, 125, 129, 152-154, 182, 195, 198-201, 214, 215, 218-220, 226, 300-307, 323, 513, 514. V. también: Nervio laríngeo
 - ramo
 - auricular, 18, 120
 - cardíaco
 - cervical, 120, 124, 125, 198, 214, 215, 220
 - torácico, 120, 198, 214, 215, 220
 - celíaco, 120, 220, 304, 305
 - laríngeo, 119, 120, 124, 152, 228
 - gástrico, 120, 300-305

Nervio cont.

- hepático, 120, 303, 301
- ramo pilórico, 120, 301
- intestinal, 120
- meníngeo, 120
- pulmonar, 199
- tronco vagal
 - anterior, 120, 220, 300-305
 - posterior, 220, 300-305
- vasos sanguíneos periféricos, 153, 216
 - vejiga urinaria, 153, 322, 388
- vesícula biliar, 133
- vestibular, 87, 90, 92, 118
- vestibulococlear, 87, 90, 92, 98, 108, 110-112, **118**, 125
 - vidiano. V. Nervio conducto pterigoides
 - vías pélvicas, 381, 383, 386, 387
- Nervios erectores. V. Nervio esplácnico pélvico
- Neurohipófisis**, 133, 140
 - infundíbulo. V. Infundíbulo neurohipófisis
- Nódulillo**
 - Albini. V. Nódulillo fibroso válvula mitral
 - Arancio. V. Nódulillo válvula semilunar cerebelo, 107, 137
 - fibroso válvula mitral (Albini), 211
 - semilunar (Arancio), 211
- linfático
 - agregado intestino delgado, 263
 - apéndice, 266
 - estómago, 259
- linfoide
 - agregado
 - apéndice vermiforme, 266
 - ileon (placa Peyers), 263
 - solitario
 - estómago, 259
 - ileon, 263
- Nódulo**
 - atrioventricular (AV), 213
 - cerebelo, 109
 - sinoatrial (SA), 204, 213
- Nódulo linfático**. V. Vaso linfático
 - aórtico
 - arco, 197
 - lateral, 245, 317, 373
 - apendicular, 297
 - axilar, 66, 169
 - anterior. V. Nódulo linfático axilar pectoral
 - apical, 66, 169, 399, 525. V. Nódulo linfático axilar
 - braquial, 169
 - central, 169, 399
 - lateral. V. Nódulo linfático axilar braquial
 - pectoral, 169, 399
 - posterior. V. Nódulo linfático axilar subescapular
 - subescapular, 169
- boca, 66, 67
- braquial (lateral) axilar. V. Nódulo linfático

Nódulo linfático cont.

axilar
 broncopulmonar, 187, 197, 210, 219
 buccinator, 66
 Calot. V. Nódulo linfático cístico
 cara, 66
 cardiac (estómago). V. Nódulo linfático gástrico izquierdo
 carina. V. Nódulo linfático traqueobronquial
 cavidad abdominal, 249
 cecal, 297
 celíaco, 227, 249, 295, 296, 298, 299
 central axilar. V. Nódulo linfático axilar
 cervical, 66, 67, 197, 227
 cístico, 298, 299
 Cloquet. V. Nódulo linfático inguinal profundo mayor
 codo, 452
 cólico, 297
 cuello, 66, 67
 deltopectoral, 452
 diafragmático, 227
 epicólico, 297
 epigástrico
 inferior, 249
 superficial, 249, 378
 escaleno. V. Nódulo linfático cervical profundo inferior
 esófago, 227
 espinal accesorio. V. Nódulo linfático cervical lateral profundo
 esplénico, 295, 299
 esternocleidomastoideo, 66
 estómago, 295
 nódulos cardiac, 227, 295, 298
 faringe, 66, 67
 frénica inferior, 169, 249
 gástrico izquierdo, 227, 295, 299
 gastroepiploico. V. Nódulo linfático gastromental
 gastromental, 295
 genitales, 379
 hepático, 295, 298, 299
 hígado. V. Nódulo linfático hepático
 hilar. V. Nódulo linfático broncopulmonar
 hipogástrico. V. Nódulo linfático ilíaco interno
 ileocólico, 297
 iliaco
 común, 249, 297, 321, 377, 379
 externo, 249, 297, 321, 377, 379, 510
 interno, 249, 297, 321, 377, 379
 infracardíaco, 227
 intrapilórico. V. Nódulo linfático subpilórico
 inguinal
 profundo mayor, 249, 377-379, 249, 377-379, 510
 superficial, 249, 297, 377-379, 510
 intercalado, 66, 67
 intercostal, 227, 249
 interpectoral, 169

Nódulo linfático cont.

intestinal. V. Nódulo linfático mesentérico superior grupo yustaintestinal
 intestino
 delgado, 296
 grueso, 297
 intrapulmonar. V. Nódulo linfático pulmonar
 lengua, 67
 linfilar, 249, 321, 377
 mama, 169
 mandibular, 66
 mastoideo, 66
 mediastínico, 227, 249, 513
 mesentérico
 inferior, 249, 297, 299
 superior, 249, 295-297, 299
 miembro
 inferior, 510
 superior, 452
 nasolabial, 66
 obturador, 377
 occipital, 66
 páncreas, 295, 299
 pancreatoduodenal, 299
 paracólico, 297
 paraesternal, 169
 paratraqueal, 197, 227
 paravesical, 321
 parotídeo, 66
 pectoral (anterior) axilar. V. Nódulo linfático axilar
 pelvis, 377, 379
 periné, 377-379
 pilórico, 298, 299
 poplíteo, 510
 preoítico, 249, 297, 379
 presacro. V. Nódulo linfático sacro medio
 pretraqueal, 66, 68
 promontorio, 321, 377, 379
 pulmón, 197
 pulmonar, 197
 rectal, 297
 región oral, 66, 67
 retrocardíaco, 227
 retrofaríngeo, 67
 retropilórico, 295
 riñón, 321
 Rosenmüller. V. Nódulo linfático inguinal profundo mayor
 Rottier. V. Nódulo linfático interpectoral sacro
 lateral, 249, 377, 379
 medio, 249, 321, 377, 379
 sigmoideo, 297
 subclavio. V. Nódulo linfático axilar
 subescapular (posterior) axilar. V. Nódulo linfático axilar
 subinguinal. V. Nódulo linfático inguinal
 submandibular, 54, 66, 67
 submentoniano, 66, 67
 subparotídeo, 66
 subpilórico, 295

Nódulo linfático cont.

supraclavicular, 66
 suprahioides, 66
 suprapilórico, 295
 timideo, 66
 torácico interno. V. Nódulo linfático paraesternal
 transverso cuello, 66
 tráquea. V. Nódulo linfático paratraqueal
 traqueobronquial, 197, 210, 219, 227, 249, 514, 515
 vejiga urinaria, 321, 379
 vera (cava inferior), 298
 vesical, 321, 379
 yugular anterior. V. Nódulo linfático cervical anterior superficial
 externo. V. Nódulo linfático cervical lateral superficial
 interno. V. Nódulo linfático cervical lateral profundo
 yugulodigástrico, 66, 67
 yuguloomohioideo, 66, 67

Núcleo

abducens, 110, 111, 115
 accesorio oculomotor. V. Núcleo oculomotor accesorio
 ambiguo, 110, 111, 119-121
 basal (ganglio basal), 104
 caudado, 102, 104-106, 134, 138
 cerebelo (dentado, emboliforme, fastigio, globoso), 107
 coclear (anterior y posterior), 110, 111, 118
 dentado cerebelo, 107, 109
 dorsal
 cóclea, 110, 111, 118
 vago. V. Núcleo posterior (dorsal) nervio vago
 dorsomedial hipotálamo, 140
 Edinger-Westphal. V. Núcleo oculomotor accesorio
 emboliforme cerebelo, 107
 espinal
 nervio
 accesorio, 110, 111
 trigémino, 110, 111, 116, 119, 120
 facial, 110, 111
 fastigio cerebelo, 107
 geniculado lateral, 114
 globoso cerebelo, 107
 hipogloso, 110, 111, 122
 hipotálamo (dorsomedial); mamilar: paraventricular; posterior; supraóptico; tuber; ventromedial, 140
 intermediolateral, 126, 128. V. también Axa lateral sustancia gris
 intralaminar tálamo, 105
 lente, 83, 85
 lentiforme, 102, 104, 134
 mamilar hipotálamo, 140
 mesencefálico nervio trigémino, 110, 111, 116, 129
 motor
 nervio

Núcleo cont.

facial, 117
 trigémino, 110, 111, 116, 129
 nervio craneal, **110, 111, 115-122**
 oculomotor, 115
 accesorio, 110, 111, 115, 126
 olfatorio, 111
 paraventricular hipotálamo, 140
 pontino nervio trigémino, V. Núcleo sensitivo principal nervio trigémino posterior (dorsal)
 hipotálamo, 140
 nervio vago, 110, 111, 120, 215, 306, 323
 palposo, 144
 reticular, 105
 rojo, 101, 110, 111
 salivatorio
 inferior, 110, 111, 119, 128
 superior, 39, 110, 111, 117, 127
 sensitivo principal nervio trigémino, 110, 111, 116
 septal (pelúcido), 113
 supraóptico hipotálamo, 140
 talámico, 105
 tracto solitario, 110, 111, 117, 119, 120, 129, 215, 327
 trigémino, V. Núcleo espinal nervio trigémino; Núcleo motor principal nervio trigémino; Núcleo sensitivo nervio trigémino
 troclear, 110, 111, 115
 túber hipotálamo, 140
 vagal dorsal, V. Núcleo posterior nervio vago
 ventromedial hipotálamo, 140
 vestibular, 110, 111, 118
 inferior, lateral medial y superior, 118
 Nuez de Adán, V. Prominencia laringea

O

Océl, V. Esfinter ampolla hepatopancreática
Oído, 87-89
 externo, 88
 interno, 87
 medio, 87, 88, V. también Cavidad timpánica
 timpánica
 tímpano, V. Membrana timpánica
Ojo, 42, 76, 79, 82-86, 115, 153, V. también Órbita
Olecranon cúbito, 403, 407, 409, 411, 414, 415, 446
Ombigo, 236, 288
 membrana timpánica, 88
Omento
 menor, 258, 271, 279, 401, 302, 327, 329, 520
 mayor, 252, 255, 256, 258, 271, 328, 329
Oocito, 349
Ora serrata, 82, 85, 86
Órbita, 1, 2, 8, 42, 44, 76-81

Órbita cont.

anillos anteriores, 76, 77
 arterias, 80
 fascia, 78
 músculos, 79
 nervios, 40, 81
 venas, 80
Oreja, 87, 88
Orejuela
 atrio
 derecho, 201, 202, 208, 212
 izquierdo, 201-203, 209, 212, 213, 525
Órgano
 espiral Corti, 91
 reproductor
 femenino, inervación, 386
 masculino, inervación, 387
 uterino (externo e interno), 350
 apéndice (vestibular), 265
 arterias coronarias, 211, 212
Orificio, V. Hiato
 cardíaco estómago, 259
 celdas etmoidales, 32, 33, 44
 conductillo vestibular, 90
 conducto
 alveolar, 192
 auditivo interno, 92
 bulboocrenal, 358, 359
 eyaculador, 358, 359, 390
 nasolagrimal, 32, 33, 43, 77
 parauretral, 350, 353
 parotídeo, 45
 prostático, 358, 359
 Skene, 350, 353
 sublingual, 45, 55
 submandibular, 45, 55
 epiploico, V. Orificio oriental
 externo uretra, 337, 338, 350, 353, 356, 359, 363, 389
 faríngeo trompa faringotimpánica (auditiva), 32, 57, 58, 60, 61, 119
 glándula Bartholino, 350
 prepucial, 356
 Tyson, 360
 uretral, 353
 vestibular mayor, 350
 ileocecal, V. Orificio iléal
 255-258, 271, 327, 329
 pilórico, 262
 seno
 coronario, 208
 esfenoidal 32, 33, 43
 maxilar, 32, 33, 42-44
 trompa
 auditiva, V. Orificio faríngeo trompa faringotimpánica
 uterina, 346
 ureterico, 343, 353, 358
 vaginal, 337, 350
 tricúspide, 516
 vejiga, 142
 vena cebra superior, 95
 Winslow, V. Orificio oriental

Origen

diafragma, 181
 músculo cremáster, 233, 242
 geniogloso, 47
 serrato anterior, 171
 músculo subclavio, 171
 músculos antebrazo, 420, 421
 brazos, 392, 393
 cadera, 450, 457
 escalenos, 25
 hombro, 171
 muslo, 456, 457
 pierna, 480

Orofaringe, 30, 45, 56-58, 60, 61
Ovario, 337, 339, 344-346, **349**, 371, 383, 386, 390

P

Paladar, 34, 42, 44
Páncreas, 102, 165, 255-257, 261, 262, 276, 278, **279**, 285, 310, 329, 333, 518-520
 arterias, 283-285
 conducto, 276, 278, 280
 escotadura, 279
 histología, 279
 in situ, 279
 inervación (esquemática), 153, 110
 intrínseca, 310
 sección, 256, 518-520
 vasos y nodulos linfáticos, 303
 venas, 294

Papila

caliciforme, V. Papila circunvalada
 circunvalada, 52, 129
 conducto parotídeo, 45
 dérmica, 511
 duodenal
 mayor, 262, 276, 278, 280
 menor, 262, 278, 280
 filiforme, 52
 foliada, 52, 129
 folículo piloso, 511
 gingival, 51
 incisiva, 46
 lagrimal, 76, 77
 renal, 317
 Vates, V. Papila duodenal mayor

Paradídimo, 390

Paraoóforo, 390

Pared, 231-250

abdominal
 anterior, 232-236, 238-240
 arterias, 238
 disección, 232-234
 intermedia, 233
 profunda, 234
 superficial, 232
 nervios, 240
 peritoneo, 236
 venas, 239
 visión interna, 236

Pared cont.

- posterior; 246-250
 - arterias, 247
 - nervios, 250
 - peritoneo, 257
 - vasos y nódulos linfáticos, 249
 - venas, 248
 - visión interna, 246
- posterolateral, 237
- lateral, 32, 33
- medial, 34. V. también Septo nasal
- torácica, 174-179
 - anterior, 174-176
 - músculos, 174-179
 - nervios cutáneos, 174
 - posterior, 178
 - sección, 179, 513-517

Párpados, 76

Passavant. V. Cresta Passavant

Pata ganso, 458, 472, 473

Pecten

- anal, 365
- pubis, 231, 246, 330, 331, 335, 453

Pedículo

- axis, 12
- vértebra, 12, 143, 144, 146, 147

Pedúnculo

- cerebral, 100, 101, 107, 109, 132, 138
- cerebeloso
 - inferior, 107-109, 118, 137
 - medio, 107-109, 137
 - superior, 107-109, 137

Pelo, 511

- cutícula, 511
- folículo, 153, 154, 511
- matriz, 511
- tallo, 511

Pelvis

- arterias, 369, 371-376
 - femenina, 371, 373, 375
 - masculina, 374
- diafragma, 334-336
- diámetros, 332
- diferencias sexo, 332
- falsa, 330, 339, 340
- huesos, 231, 330-332, 453
- ligamentos, 330, 331
- medidas, 332
- músculos. V. Diafragma pélvico; Diafragma urogenital
- nervios, 381, 383, 386, 387
 - femenina, 383, 385
 - masculina, 387
- renal, 313, 320
- vasos y nódulos linfáticos, 325, 377-379
 - femenina, 377
 - masculina, 379
- venas, 371, 373-376
- verdadera, 330
- visceras
 - femenina, 337, 339, 343-349
 - masculina, 338, 340, 343, 358

Pene, 354-356, 359, 361, 389

Pericardio, 30, 180, 186, 195, 200, 201, 203, 218-221

Pericráneo, 96

- Periné**, 337, 338, 350-352, 354, 355, 357, 376, 378, 382, 384
 - (femenino)
 - arterias, 375
 - dissección
 - profunda, 352
 - superficial, 351
 - genitales externos (vulva), 350
 - nervios, 384
 - uretra, 353
 - vasos y nódulos linfáticos, 377, 378
 - venas, 375
 - (masculino)
 - arterias, 372, 376
 - dissección
 - profunda, 357
 - superficial, 355, 356
 - escroto y contenido, 361
 - genitales externos, 354
 - nervios, 380, 382
 - testículo epididímo, 362
 - uretra, 359
 - vasos y nódulos linfáticos, 379
 - venas, 372, 376

Periodonto, 51**Periorbita, 78**

Peritoneo, 163, 224, 234-236, 245, 267, 304, 311, 324, 325, 337-340, 342, 343, 345, 351, 363, 364, 368, 371, 383. V. también Cavidad peritoneal

- cara posterior pared abdominal anterior, 257
- parietal, 244, 254, 256, 257, 327-329, 340
- visceral, 256, 263, 266, 308

Peroné, 478, 479, 484, 486, 487, 490, 491, 494, 495

Pestañas, 76

Petit. V. Triángulo Petit

Peyer. V. Nudillo linfático agregado

intestino delgado

Pezón mama, 167, 184

Piamadre, 94, 96, 102, 155, 156

Pie

- anterior, 458, 472, 473
- arterias, 500
- hipocampo, 105, 106
- huesos, 488-490
- ligamentos, 491, 492
- músculos, 494-501
- nervios, 504, 505
- nódulos linfáticos, 510
- planta, 496-499
- tendones, 492

Piel, 235, 511

- escroto, 361
- pene, 355, 356, 361
- sección, 511

Pierna

- arterias, 481-485
- fascia profunda, 487, 508-510
- huesos, 478, 479

Pierna cont.

- músculos, 481-486
- nervios, 481-485, 504-506
- nódulos linfáticos, 510
- secciones, 487
- venas, 481-485

Pilar

- antihélix, 88
- anillo inguinal superficial, 243
- clitoris, 337, 343, 345, 352
- diafragma. V. Diafragma torácico
- fórnix, 100, 104, 106, 136
- hélix, 88
- pene, 343, 356, 357, 359

Piloro, 258-262, 298, 299, 301, 518

Piramidal, 422-426

Pirámide

- cerebelo, 107, 109, 137
- médula oblonga, 108
- renal, 313, 317, 318

Pisiforme, 416-418, 422-430, 434, 435

Plano

- abdominal, 251
- interespinal, 251
- intertubercular, 251
- lateral recto, 251, 269
- medioclavicular, 251
- medioringuinal. V. Plano lateral recto
- semilunar. V. Plano lateral recto
- subcostal, 251
- transpiratorio, 251, 269

Pleura

- cervical, 184, 185
- costal, 180, 184-186, 195, 200, 218-220, 236, 269, 316, 327
- cúpula, 184, 185
- diafragmática, 180, 182, 186, 195, 200, 218-220, 236, 269, 327
- mediastínica, 180, 182, 186, 195, 200, 201, 203, 218-220, 230
- parietal. V. Pleura cervical; Pleura costal
- Pleura diafragmática; Pleura mediastínica
- pericárdica. V. Pleura mediastínica
- visceral, 193

Plexo (arterial)

- malofar, 485
- pal, 157, 158
- rotuliano, 466, 467, 477

Plexo (capilar)

- riñón, 318

Plexo (coroideo)

- 3.º ventrículo, 100, 102, 103, 136
- 4.º ventrículo, 103, 108, 109
- ventrículo lateral, 94, 102, 104-106, 132, 136, 138

Plexo (linfático)

- subpleural, 197

Plexo (nervioso)

- alveolar superior. V. Plexo dental superior
- aórtico, 152, 198, 250, 300, 303, 322, 380, 381, 383, 385-388. V. también Plexo (nervioso) intermesentérico

Plexo (nervioso) cont.

- arteria
- apendicular, 304, 305
- carótida
 - común, 124, 125
 - externa, 124, 125, 127
 - interna, 81, 115, 117, 119, 125, 126, 152
 - porción cavernosa, 115
- cecal, 309
- cólica
 - derecha, 304, 305
 - izquierda, 304, 305, 306
 - media, 304, 305
- esplénica, 300-302
- facial, 125
- gástrica
 - derecha, 301-304
 - izquierda, 300-305, 381
- gastroduodenal, 302, 304, 309
- gastrointestinal, 301, 302
- hepática, 120, 300-302, 304, 309, 327
- ilíaca
 - común, 300, 383
 - externa, 300, 383
 - interna, 300, 305, 383
- marginal, 305
- maxilar, 125
- menígea media, 125
- pancreaticoduodenal
 - inferior anterior, 301, 302
 - inferior posterior, 302
 - inferior, 301, 304, 305
 - superior anterior, 301, 302
 - posterior superior, 302
- rectal
 - media, 305
 - superior, 300, 305, 381
- rectosigmoidea, 305
- sigmoidea, 305
- vertebral, 124
- Auerbach, V. Plexo (nervioso) mentérico autónomo intrínseco intestinal (esquemá), 308
- traqueal, 22, 25-27, 65, 148, 168, 171, 175, 177, 182, 186, 195, 200, 216, 218-220, 399-401, 404
- cardíaco, 120, 152, 153, 198, 214, 215, 228
- cavernoso, V. Plexo (nervioso) arteria carótida interna
- celíaco, 120, 152, 228, 300-303, 304, 305, 322, 323, 326, 381, 386
- cervical, 18, 27, 122, 123, 148, V. también *Asa cervical*
- coccigeo, 463, 465
- conducto deferente, 380, 381, 387
- dental
 - inferior, 116
 - superior, 40
- entérico, 307, 308
- esofágico, 120, 152, 195, 198, 218-220, 228, 230, 303
- faríngeo, 56, 65, 119, 120, 124, 125

Plexo (nervioso) cont.

- frénico inferior, 300-302, 304, 305, 326, 381
 - hipogástrico
 - inferior, 152, 153, 300, 305, 306, 322, 323, 380, 381, 383, 385-388
 - superior, 152, 153, 300, 305, 306, 322, 323, 339, 340, 380, 381, 383, 385-388
 - ileocólica, 304, 305
 - intermesentérico, 152, 153, 250, 300, 304-306, 322, 323, 328, 300, 381, 383, 385-388
 - intrínseco intestinal (esquema), 308
 - lumbar, 148, 216, 250, 328, 442, 463, 464, 502, 503, 521
 - lumbosacro, 463
 - Meissner, V. Plexo (nervioso) submucoso mesentérico
 - inferior, 152, 300, 305, 306, 381
 - superior, 152, 300-302, 304, 306, 310, 381
 - mentérico (Auerbach), 229, 308
 - ovárico, 300, 322, 383, 386
 - parotídeo nervio facial, 19
 - pélvico, 152, 300, 305, 306, 322, 323, 380, 381, 383, 385-388
 - periglandular, 308
 - perivascular, 307, V. también nombre específico del plexo (nervioso) que acompaña a arteria
 - pilórico, 301
 - prostático, 152, 322, 381, 387, 388
 - pulmonar, 120, 152, 153, 198, 199, 228
 - renal, 300, 305, 322, 323, 326, 381, 388
 - rotuliano, 508
 - sacro, 148, 216, 250, 300, 305, 322, 323, 381, 386-388, 463, 465
 - submucoso (Meissner), 229, 308
 - subseroso, 308
 - suprarenal, 300, 305
 - testicular, 300, 322, 380, 387
 - timpánico, 89, 117, 119, 126, 128
 - uretérica, 300, 322, 381
 - uterino, 383, 385, 386
 - uterovaginal, 383, 385, 386
 - vaginal, 383, 385, 386
 - vesical, 152, 305, 322, 381, 383, 385, 387, 388
 - yeyunal, 301
- Plexo (venoso)**
- anal, 364
 - axilar, 239
 - basilar, 97, 98
 - epidural, V. Plexo (venoso) vertebral interno
 - esofágico, 226
 - pampiniforme, 239, 361, 372, 374
 - paravesical, 343
 - plal, 159
 - prevesical, 342, 374
 - prostático, 374
 - pteroideo, 64, 80
 - puddendo, 248

Plexo (venoso) cont.

- rectal, 152, 305, 306, 322, 381, 383, 300, 305, 322, 323, 326, 381, 388
 - rectal
 - externo, 292, 365, 366, 370
 - interna, 365, 366, 370
 - perimuscular, 248, 296, 370
 - retropúbico, 342, 374
 - submucoso, 226
 - uretral, 353
 - vertebral
 - externo, 159
 - interno (epidural), 156, 159
 - vesical, 338
 - vesicouretral, 248
- Pliegue.** V. Ligamento
- alar rodilla, 473
 - arrienoepiglótico, 60, 61, 72, 75
 - avascular Treves, V. Pliegue ileocecal
 - cecal, 264, 339, 340
 - circular
 - duodeno, 262, 278
 - ileon, 263
 - yeyuno, 263
 - duodenal, 253, 261
 - duodenoeyeyunal, V. Pliegue duodenal
 - faringoepiglótico, 59, 61, 223
 - fimbriado lengua, 45
 - gástrico, 224, 259, 317
 - gastropancreático, 255
 - glosopiglótico, 52, 75
 - ileocecal, 264
 - infraotuliano, 477
 - inguinal, 390
 - interuretérico, 343
 - iris, 83
 - Kerckring, V. Pliegue circular duodeno; Pliegue circular ileon; Pliegue circular yeyuno
 - maleolar, 88, 89
 - palatino transverso, 46
 - palmado conducto cervical, 346
 - pubovesical, 236
 - rectal, V. Pliegue transverso recto
 - rectosacro, V. Pliegue uterosacro; Pliegue sacrogenital
 - sacrogenital, 257, 340, 364, V. también uterosacro
 - salpingofaríngeo, 58, 60
 - semilunar
 - conjuntiva, 76, 77
 - fauces, 58
 - intestino grueso, 267
 - sublingual, 45, 55
 - transverso recto, 365
 - triangular fauces, 58
 - trompa uterina, 346
 - umbilical
 - lateral, 236, 257, 339, 340, 522
 - medial, 235, 236, 257, 339, 340, 371
 - medio, 235, 236, 257, 339, 341, 344
 - uretérico, 339, 340, 344
 - uretral, 389

Pliegue cont.

- urogenital, 389
- uterosacro, 319, 339, 344, 364. V. también sacrogenital
- vaginal, 345
- vascular cecal, 264
- vena cava izquierda, 203, 209
- ventricular laringe. V. Pliegue vestibular laringe
- vesical transversa, 236, 339, 340
- vesiculosaco, 340
- vestibular laringe, 75
- vocal, 57, 75

Poirier. V. Espacio Poirier

- Polea. V. Porción anular vaina fibrosa tendón dedo; Porción cruciforme vaina fibrosa tendón dedo

Polo

- cerebro, 99, 101
- oñón, 313, 316, 519

Porción

- anular vaina fibrosa tendón dedo, 425, 427, 428, 431
- basilar hueso occipital, 3, 5, 6, 14, 15, 25, 32-34, 46, 59-61
- cardíaca estómago, 224
- cavernosa plexo nervioso carotídeo interno. V. Flexo (nervioso) carotídeo interno
- central ventrículo lateral, 102
- ciliar retina, 82, 85
- circunvolución frontal inferior, 99
- cricofaríngea constrictor inferior laringe. V. Músculo cricofaríngeo
- cruciforme vaina fibrosa tendón dedo, 425, 427, 428, 431
- distal adenohipófisis, 140
- duodeno, 253, 261, 329
- hácida membrana timpánica, 88
- glándula lagrimal, 77
- glosofaríngea constrictor superior laringe. V. Músculo constrictor superior laringe
- hipotálamo, 306
- hueso temporal
 - escamosa, 2, 3
 - petrosa, 3, 5, 92
- infundibular adenohipófisis, 140
- interarticular vértebra cervical, 13
- intercostal músculo intercostal interno, 183
- intermedia adenohipófisis, 140
- isquiocondílea. V. Porción isquiotibial músculo aductor mayor
- isquiotibial músculo aductor mayor, 503
- ligamento medial (colateral) tobillo
 - tibiocalcánea (anterior y posterior), 491
 - tibiocalcánea, 491
 - tibionavicular, 491
- membranosa septo
 - atrioventricular, 209-213
 - interventricular, 209-213, 230
- muscular septo interventricular, 208, 209, 211-213

Porción cont.

- nerviosa. V. Porción óptica (visual) retina
- óptica (visual) retina, 82
- plana cuerpo ciliar, 85
- septo interventricular, 209-213, 230
- tensa membrana timpánica, 88
- tuberal adenohipófisis, 140

Porro

- glándula sudorípara, 511
- interalveolar (Kohn), 192

Porta hepático, 270, 273**Posición**

- apéndice, 266
- estómago, 258
- útero, 348

Poupart. V. Ligamento Poupart**Precuña, 100****Prepucio**

- clitoris, 351, 389
- pene, 338, 389

Prerolándica. V. Arteria prerrolándica**Proceso**

- caudado hígado, 270, 272
- ciliar, 82, 83, 85
- infundibular neotahipófisis, 140
- papilar hígado, 270
- unciforme páncreas, 279, 520

Prominencia

- conducto facial, 89
- semicircular lateral, 87, 89
- laríngea, 71
- cavidad timpánica, 87-89

Promontorio sacro, 145, 231, 330-333, 337, 339, 340, 344, 383, 522**Próstata, 154, 236, 329, 336, 338, 343, 357, 358, 359, 363, 390, 523****Protuberancia**

- mentoniana, 1, 10
- occipital
 - externa, 2, 3, 5, 178
 - interna, 6

Pterion, 2**Pulsis. V. Hueso pulvis****Puente, 100, 108, 109, 128, 129****Pulmón, 154, 184-187, 188, 189, 197, 200, 201, 230, 269, 324**

- arterias, 194
- circulación intrapulmonar (esquema), 193
- detalles externos, 184-187
- in situ*, 186
- sección, 230, 513-517, 524, 525
- segmentos broncopulmonares, 188, 189
- topografía, 184, 185
- vasos y nódulos linfáticos, 197
- venas, 194

Pulpa diente, 51**Pulvinar, 101, 104, 105, 108, 109, 132, 136-138****Punto**

- antropométrico, 1, 2, 4
- central periné. V. Centro tendinoso periné
- lagrimal, 76, 77
- McBurney, 266

Pupila, 76, 84**Purkinje. V. Fibra Purkinje****Putamen, 102, 104****Q****Quiasma óptico, 98, 100, 101, 108, 114, 133, 134, 138-140****R****Radio, 407-409, 410-413, 415, 418-425, 430, 434, 439****Radiografía**

- apéndice, 266
- íleon, 263
- inyuno, 263

Rafe. V. Ligamento

- laríngeo, 61, 69, 222
- iliococcígeo, 333, 334
- medio
 - músculo elevador ano, 333, 334
 - milohioideo, 47
- paladar, 46
- perianuescrotal, 389
- perineal, 350, 389
- pterigomandibular, 9, 35, 48, 49, 54, 58, 59, 62
- umbral, 389

V. Ligamento**Raíz****asa cervical**

- cervical. V. Raíz asa cervical inferior
- inferior, 27, 29, 65, 68, 122, 123
- superior, 27, 29, 65, 68, 122, 123
- hipogloso. V. Raíz asa cervical, superior
- diente, 51

ganglio ciliar

- nasociliar. V. Raíz ganglio ciliar sensitivo
- oculomotor. V. Raíz ganglio ciliar parasimpático

parasimpática, 81, 115

- sensitiva, 81, 115, 116, 125, 126
- simpática, 81, 115, 125, 126

pterigopalatino. V. Nervio maxilar ramo ganglionar**lengua, 52, 57, 60, 73, 223****mesenterio, 253, 257, 261, 279, 291, 319****nervio accesorio**

- craneal, 120, 121
- espinal, 121

nervio espinal

- arterias, 157-158
- dorsal, 108, 127, 128, 149, 155, 156, 166, 241, 307, 388

relación

- meninges, 155-156
- vértebra, 149, 156
- venas, 159
- ventral, 108, 127, 128, 149, 155, 156, 166, 179, 241, 303, 307, 388

Raíz cont.

- nervio trigémino
 - motora, 41, 125
 - sensitiva, 41, 125
- plexo braquial, 401
- pulmón, 182, 201
- Rama** (arteria), V. arteria de origen anastomótica, lagrimal/arteria menígea media, 95
- estribo, 87-89
- isquion, 453
- isquiopubiana, 336, 338, 331, 352, 354-358
- mandíbula, 1, 2, 9, 10, 19, 22, 54
- pubis
 - inferior, 231, 330, 331, 334, 337, 343, 345, 453
 - superior, 231, 243, 330, 331, 335, 337, 338, 356, 357, 453, 454, 459, 462, 465
- subendocárdica, sistema conducción corazón, 213
- yunque, 88, 89
- Ramo** (nervio), V. nervio de origen comunicante
 - blanco, 126-128, 152-154, 155, 156, 166, 179, 198, 215, 216, 218, 219, 228, 241, 250, 300, 303, 306, 307, 323, 381, 383, 385-388, 463, 464
 - cigomático/lagrimal, 40, 116, 127
 - gris, 27, 124, 126-128, 152-156, 166, 179, 198, 215, 216, 218, 219, 228, 241, 250, 300, 303, 306, 307, 322, 323, 381, 383, 385-388, 463-465
 - intercostal/intercostal, 241
 - nasopalatino/palatino mayor, 37
 - nervio glosofaríngeo
 - cuerda tímpano facial, 119
 - ramo auricular vago, 119
 - nervio mediano/nervio cubital, 444
 - plexo cervical
 - plexo braquial, 123
 - vago, 27
 - vago/nervio glosofaríngeo, 120
 - nervio espinal
 - dorsal, 18, 155, 156, 164, 166, 179, 241
 - ventral, 148, 155, 156, 166, 179, 241, 323, V. también Nervio intercostal; Plexo (nervioso) braquial; Plexo (nervioso) cervical; Plexo (nervioso) lumbar; Plexo (nervioso) sacro
 - surco lateral, 99
- Rampa**
 - timpánica cóclea, 87, 90, 91
 - vestibular cóclea, 87, 90, 91
- Rathke, V. Bolsa Rathke
- Rayo medular riñón**, 317
- Rayos X**, V. Arteriograma; Radiografía
- Reborde pélvico, 145, 345, V. también Línea terminal pelvis
- Receso**, V. espacio; Fondo de saco; Fosa

Receso cont.

- 3.º ventrículo, 100, 102
- 4.º ventrículo lateral, 102, 109
- anterior fosa isquional, V. Fosa isquional
- bolsa omental (superior), 255, 257, 270, 329
- coclear vestibulo, 90
- costodiaphragmática, 180, 184, 185, 193, 218, 219, 312, 324, 327, 517, 524, 525
- costomediastínica, 180
- duodenal, 253
- elíptico vestibulo, 90
- epitimpánico, 87-89
- esfenoidal, 32, 33
- esférico vestibulo, 90
- faringeo, 32, 58, 60
- ileocecal, 264
- ileocólico, V. Receso ileocecal
- infundibulo 3.º ventrículo, 102
- intersistoico, 254, 319
- lateral 4.º ventrículo, 102, 109
- mesentericoparital, 253
- óptico 3.º ventrículo, V. Receso supraóptico
- 3.º ventrículo
 - paraduodenal, 253
 - pineal 3.º ventrículo, 102
 - piriforme, V. Fosa piriforme
 - rectovesical, V. Fondo de saco rectovesical
 - retrocecal, 250, 260
 - seno maxilar, 42
 - subepilíptico, 473, 474
 - supraóptico 3.º ventrículo, 100, 102
 - suprapineal 3.º ventrículo, 102
 - vesicouterino, V. Fondo de saco vesicouterino
- vestibulo, 90
- Recién nacido (neonato)**
 - circulación, V. Circulación posnatal
 - cráneo, 8
- Recto/conducto anal**, 153, 246, 254, 257, 267, 311, 329, 333, 334, 336-342, 351, 358, **363-368**, 369-371, 383
- arterias, 369
 - esfínter externo (femenino y masculino), 367
 - in situ* (femenino y masculino), 363
- venas, 370
- Red testicular**, 362
- Red trabecular ángulo iridocorneal**, 83
- Red, V. Plexo
- Reflejo**
 - autónomo, 307
 - estomudo, 199
 - Hering-Brauer, 199
 - tos, 199
- Región**
 - oral/faringea
 - arterias, 63
 - músculos, 61-62
 - nervios, 63
 - vasos y nódulos linfáticos, 66-67
 - venas, 64

Región cont.

- abdomen, 251
- epigástrica, 251
- femoral, 242, 244
- flanco, 251
- hipocondriaca, 251
- hipogástrica, V. Región pubis
- ileocecal, 264, 265
- ilíaca, V. Región ingle
- ingle, 251
- inguinal, 242-245, V. también Región ingle lateral abdomen, V. Región flanco
- lumbar dorsal, 251
- Red, V. Insula
- Reissner, V. Membrana Reissner
- Relaciones raíces nervio espinal vértebras**, 149
- Relieve labioescrotal**, 389
- Respiración**, 183
- Reti testis*, V. Red testicular
- Retina**, 82, 83, 86, 114
- Retináculo**
 - extensor
 - carpo, 414, 415, 436-439
 - inferior, 484, 486, 493, 494, 506
 - superior, 484, 486, 493, 494
 - flexor
 - carpo, V. Ligamento transverso carpo
 - tobillo, 481-483, 493, 498, 499, 503
 - peroneo
 - inferior, 481, 486, 490, 491, 493
 - superior, 481-483, 486, 491, 493
 - rotuliano
 - lateral, 458-460, 472-474, 484-486
 - medial, 458, 459, 467, 472-474, 484, 485
- Retrocesión útero**, 348
- Retroversión útero**, 348
- Retzius, V. Espacio Retzius; Vena retroperitoneal
- Riñón**, 165, 185, 217, 255-258, 261, 270, 271, 281, **311-313**, 319, 324, 325, 327, 360, 371, 318-520
- arterias, 318
 - internas (intrarenal), 315
 - variación, 316
- estructura
 - interna, 317, 318
 - macroscópica, 313
- in situ*, 311, 312
- inervación (esquema), 323
- microvasculatura, 318
- nervios, 322
- relaciones, 311, 312, 324
- sección, 313, 323
- segmentos, 313
- vasculatura, 314, V. también Riñón, microvasculatura
- vasos linfáticos nódulos anales, 321
- Riolano, V. Arco Riolano
- Rodete**
 - acetábulo, 330, 454, 470
 - glenoideo-escápula, 394

Rodete cont.

tubárico, 32, 58, 60

Rodilla

arterias, 477

cápsula interna, 104

circulación colateral. V. Anastomosis rodilla

cuerpo caloso, 100, 101, 104, 106, 139

nervio facial, 89, 92, 111, 118

externa. V. Ganglio geniculado

interna. V. Rodilla nervio facial

nódulos linfáticos, 510

sección, 476

vasos/nódulos linfáticos. V. Nódulos linfáticos poplíteos

Rosenmüller. V. Nódulo linfático Cloquet

Rosenthal. V. Vena basal

Rostro cuerpo caloso, 100, 134, 138

Rotter. V. Nódulo linfático interpectoral

Rótula, 458-460, 467, 472, 473, 476, 484, 486

S**Saco**

alveolar, 192

Douglas. V. Fondo de saco rectouterino

endolinfático, 91

escrotal, 364

lagrimal, 76, 77

Sacro, 142, 145, 147, 149, 231, 330, 334, 335

Sáculo oído interno, 87, 90, 91, 118

Santorini. V. Conducto pancreático accesorio

Scarpa. V. fascia Scarpa

Schlemm. V. Seno venoso escleral

Schwalbe. V. Línea Schwalbe

Sección

abdomen

apéndice (transversal), 266

bolsa omental (transversal), 256

duodeno (coronal), 262

estómago (coronal), 259

pared abdominal y vísceras (medial), 329

L1-2 (transversal), 520

L2-3 (transversal), 328

L5 (transversal), 521

T10 (transversal), 517

T12 (transversal), 327, 518

T12-L1 (transversal), 519

S1 (transversal), 522

pared abdominal

anterior (transversal), 235

lateral (coronal), 236

piloro (coronal), 260

retroperitoneo

nivel hilio renal (transversal), 324

riñón/glándula suprarrenal (sagital), 324

riñón (multiseccional), 317

riñón/arterias (coronal), 315

Sección cont.

unión esofagogástrica (coronal), 224

vesícula biliar/tracto biliar (sagital), 376

cabeza y cuello

boca

cavidad oral/orofaringe/región

parotídeo (transversal), 54

lengua suelo-boca (coronal), 54

cavidad nasal

arterias (espécimen óseo abierto), 36

nervios (espécimen óseo abierto), 37

pared lateral

(medial), 32

(ósea, medial), 3, 33

senos

paranasales

(coronal), 42

(sagital), 43

(transversal), 42

septo (medial), 34

cuello

lámina fascial

(esquemática, medial), 30

(transversal), 30

encéfalo/cavidad craneal

cerebelo (plano pedúnculo

cerebeloso), 107

cerebelo/tronco encéfalo (medial), 109

cráneo

hemiseccionado meninges/seno

dural, 97

hemiseccionado encéfalo, 100

encéfalo

arterias (coronal), 134

arterias (medial), 135

hemiseccionado/tronco

encéfalo/médula espinal

espacio subaracnoideo, 103

hemiseccionado sin tronco encéfalo,

100

núcleos basales (transversal), 104

seno cavernoso/estenoidal (coronal),

98

tilamo (esquema), 105

ventrículos encéfalicos (coronal), 102

faringe

mucosa (medial), 57

músculos (medial), 59

hemisección (sección media)

cabeza y cuello hemiseccionado, 57

cráneo hemiseccionado, 3

cráneo hemiseccionado arterias

menígeas, 95

lengua

(coronal), 54

(sagital), 57

oído

externo, medio, interno (esquema),

87

laberinto (óseo, membranoso), 91

sección espiral cóclea, 91

rompa faringotimpánica (auditiva),

93

Sección cont.

órbita

anterior (sagital), 76

centro órbita (coronal), 78

derecha (sagital) venas, 80

derecha (transversal), 78

derecha/izquierda (coronal), 42

derecha/izquierda (transversal), 42

globo ocular:

cámara anterior/posterior, 83

conjunto (transversal), 82

vasos (esquema), 86

órbita/senomaxilar izquierdo (sagital), 43

región parotídea (transversal), 19, 54

dorso

médula espinal

arterias (transversal y medial), 158

venas (transversal), 159

región lumbar dorso (transversal), 163

vértebra lumbar/médula espinal

(transversal), 156

vértebra torácica/médula espinal

(transversal), 156

arterias (transversal), 158

miembro inferior

articulación cadera artesa (coronal), 470

muslo (transversal seriada), 471

pierna (encima línea media) (transversal), 487

rodilla (sagital lateral línea media), 376

miembro superior

antebrazo (transversal seriada), 419

articulación carpo (coronal), 425

articulación esternoclavicular (coronal), 391

axila (sagital), 399

brazo (transversal seriada), 406

carpo/túnel carpiano (transversal), 430

dedo distal (sagital), 440

dedo distal (transversal), 440

hombro (coronal), 394

mano centro palma (transversal), 431

pelvis y periné

escroto y testículo (coronal), 362

espacio perineopélvico (medial), 368

fosa isquioanal (coronal), 364

pared conducto anal (coronal), 366

pared y vísceras pélvicas nivel cabeza

femoral, vértice cóccix, 523

periné y uretra masculino (coronal), 357

próstata (transversal), 158

próstata

arterias (coronal), 374

vesícula seminal y uretra peniana

(medial), 358

recto (coronal), 365

testículo (coronal), 362

uretra

femenina (coronal), 353

masculina (coronal), 359

prostática y bulbo (coronal), 358

útero

anexos (coronal), 346

Sección cont.

cambios con la edad (coronal), 346
vagina fascia endopélvica (coronal), 245
vejiga urinaria y uretra
femenina (coronal), 354
masculina (coronal), 354
visceras pélvicas y periné
femenino (medial), 337, 346
masculino (medial), 338

piel, 511**tórax**

corazón: atrio, ventrículo, septo
interventricular (oblicuo), 212
costilla articulación esternocostal
(coronal), 171
mama (sagital), 167
mediastino (transversal), 230
pared torácica visceras
anterior línea axilar (coronal), 524
anterior línea axilar-media (coronal),
525
nivel T4 (transversal), 513
nivel T4-5 (transversal), 514
nivel T5-6 (transversal), 315
nivel T7 (transversal), 516
pared torácica/nervio espinal
(transversal), 166
(esquema), 241
tráquea (transversal), 190

Segmentación dérmica. V. Dermatomas

Segmento

broncopulmonar, 188, 189
hígado, 272
pulmón. V. Segmento broncopulmonar
renal, 319
riñón. V. Segmento renal

Semilunar, 422-426

acetábulo. V. Cara semilunar

Seno. V. Receso

anal, 365
aórtico, 211, 212
carotídeo, 119, 124, 125, 138, 199
caseroso, 80, 98, 130, 133
confluencia, 97, 98, 137, 138
coronario, 202-204, 209, 211, 230, 516,
524, 525
duramadre, 97, 98, 137, 138
epididimo, 362
esfenoidal, 3, 32-34, 42-44, 57, 58, 78, 98
esfenoparietal, 97, 98
etmoidal. V. Celda etmoidal
frontal, 3, 32-34, 42-44, 57
intercavernoso (anterior y posterior), 97
maxilar, 39, 40, 42-44
occipital, 97, 137
paranasal, 42-44. V. también Celda (aérea):
Senos paranasales individuales
paranasal, cambios con la edad, 44
pericardio
oblicuo, 203, 230, 516
transverso, 201, 203, 208, 209
petroso
inferior, 97, 98

Seno cont.

superior, 92, 97, 98
pilórico, 258
prostático, 358, 359
rectal. V. Seno anal
recto, 97, 98, 100, 137-139
renal, 313
sagital
inferior, 94, 97, 98, 137-139
superior, 94-98, 100, 103, 137, 138
sigmoideo, 92, 97, 98
tarsal, 488, 489
transverso duramadre, 97, 98, 137, 138
uretra. V. Seno prostático
urogenital, 390
Valsalva. V. Seno aórtico
venoso, 97, 98. V. también senos venosos
individuales
(duramadre, 97, 98
escleral, 83

Septo

atrioventricular, 210, 213, 230
Denonvilliers. V. Fascia rectovesical
escrotal, 338, 361, 362, 367, 376
fibroso transverso fosa isquial, 364-367
interalveolar, 10
interatrial, 208, 516
intercavernoso fascia Buck, 355
interlobulillar páncreas, 279
intermuscular
anterior (pierna), 487
lateral, brazo, 402, 403, 406, 415, 418,
446
lateral, muslo, 471
medial, brazo, 402-404, 406, 415-418
medial, muslo, 471
posterior pierna, 487
transverso pierna, 487
interventricular, 208-213, 516
nasal, 32, 34, 37, 38, 42, 44, 57, 60
orbitario, 76
pelvico, 100, 102, 104-106, 134, 136,
138, 140
pene, 359
pulmón, 193
rectovesical. V. Fascia rectovesical

Serosa, 308. V. también Peritoneo visceral
apéndice, 266
intestino delgado, 263

Sesamoideo. V. Hueso sesamoideo

Sibson. V. Fascia Sibson

Silla turca, 3, 6, 32, 34, 57

Sinapsis. V. Terminal nerviosa

adrenérgica, 154

colinérgica, 154

Sincondrosis

esfenoccipital, 57
manubriosternal, 171, 391
primera costilla, 391
xifosternal, 171

Síndrome

Down, 16
Klippel-Feil, 16

Síndrome cont.

Moquio, 16

Sinfisis púbis, 231, 243, 245, 246, 310-336,
338, 341, 342, 351, 354, 357, 373, 321

Sinusoide hepático, 273-275, 298

Sistema

anterolateral, 151
biliar intrahepático (esquemai), 275
columna dorsal, 151
conducción corazón, 213
nervioso autónomo, 39, 115-117, 119,
120, 124-128, 152-154, 198, 199,
215, 216, 228, 308-310, 322, 323,
326, 380, 381, 383, 385-388
esquema, 153
sinapsis, 154
topografía, 152
nervioso parasimpático, 39, 115-117, 119,
120, 126-128, 152-154, 199, 215,
303, 306, 307, 309, 310, 323, 385-
388
nervioso simpático, 39, 115-117, 126-128,
152-154, 199, 215, 216, 303, 306,
307, 309, 310, 323, 326, 385-388
reproductor. V. Órgano reproductor

Sístole, 210

Skene. V. Conducto Skene; Glándula Skene

Stenon. V. Conducto parotídeo

Submucosa

esófago, 223, 224, 229
estómago, 259
ileon, 263
intestinal, 308
yeyuno, 263

Suelo

boca, 47
cavidad nasal, 32
uretra, 363

Suiza. V. Corbata suiza

Surco

4.º ventrículo, 109
arteria
carótida interna. V. Surco carotídeo
occipital. V. Surco arteria occipital
subclavia, 171
temporal media, 2, 4
vertebral, 12
atrioventricular. V. Surco coronario
calcáneo, 490
calcáneo (cerebral), 99-101, 105, 114
carotídeo, 6
central (cerebral), 99, 100
cerebral, 99, 101, 134
cíngulo (cerebral), 100
colateral (cerebral), 100, 101
corona glándula pene, 389
coronario, 201, 202
(arteria coronaria), 516
costal, 171
cuerpo calloso, 100
frontal (cerebral), 99
hipocampo, 106
hipotálamico, 100, 109, 140

Surco cont.

infracribitario, 1
 insula, 99
 interes/interiano, 364-366
 intermuscular anal. V. Surco
 interes/interiano
 interparietal (cerebral), 99
 intertubercular húmero, 392
 interventricular, 516
 corazón
 anterior, 201
 posterior, 202, 203
 lateral (cerebral), 99, 101, 134
 limitante 4.º ventrículo, 109
 mastoideo. V. Escotadura mastoidea
 medio, 4.º ventrículo, 109
 media, lengua, 52
 médula espinal
 dorsal
 intermedio, 151
 lateral, 151
 medio, 109, 151, 155
 ventral lateral, 151
 milohioideo, 10
 músculo digástrico. V. Escotadura
 mastoidea
 nervio cubital, 393, 407
 nervio petroso
 mayor, 6, 92
 menor, 6
 nervio radial, 393
 nervio y vasos nasopalatinos. V. Surco
 vómer
 obturador, 457
 occipital transverso (cerebral), 99
 occipital transverso, 99
 occipital, 5
 occipitotemporal (cerebral), 100, 101
 olfatorio (cerebral), 101
 orbitario (cerebral), 101
 paracentral (cerebral), 100
 paracóncavo, 254, 264, 328, 339, 340
 parietooccipital (cerebral), 99, 100
 poscentral (cerebral), 99
 precentral (cerebral), 99, 100
 prequiasmático, 6
 quiasmático. V. Surco prequiasmático
 rinal (cerebral), 100, 101
 Rolando. V. Surco central
 semilunar cerebro, 99
 seno
 occipital, 6
 petroso inferior, 3, 6
 petroso superior, 3, 6
 sagital superior, 4, 6
 sigmoides, 3, 6
 transverso, 3, 6
 Silvio. V. Surco lateral
 temporal, 99, 101
 terminal, 52, 202
 trompa auditiva. V. Surco trompa
 faringotimpánica
 trompa faringotimpánica (auditiva), 5

Surco cont.

urrogenital, 389
 vasos circunflejos escápula, 393
 vasos meníngeos
 anteriores, 6
 medios, 3, 4, 6
 posteriores, 6
 vena cava inferior área desnuda hígado,
 270
 vena cava inferior hígado. V. Surco vena
 cava inferior área desnuda hígado
 vena subclavia, 171
 vómer (nervio y vasos nasopalatinos),
 34

Sustancia

adamantina, 51
 blanca, 151, 155
 ebúrnea, 51
 gelatinosa, 151
 gris, 151, 155
 interpeduncular. V. Sustancia perforada
 posterior
 negra, 101
 ósea, 51
 perforada
 anterior, 101, 111
 posterior, 108

Sustentáculo astrágalo, 489-492

Sustentaculum tali. V. Sustentáculo astrágalo

Sutura

coronal, 1-4, 8
 encañosa, 8
 esenooccipital. V. Sincondrosis
 esenooccipital
 frontoparietal. V. Sutura coronal
 intermaxilar, 31
 interparietal. V. Sutura sagital
 lambdoidea, 2-4, 8
 palatina media, 5
 palatina transversa, 5
 parietooccipital. V. Sutura lambdoidea
 sagital, 4, 8

T

Tahaquera anatómica, 414, 436, 438, 439
Tálamo, 100, 102, 104, 105, 106, 108, 109,
137, 138, 140, 306

Tallo

infundibular neurohipófisis, 140
 pituitario. V. Infundíbulo neurohipófisis

Talus. V. Astrágalo

Tarso, V. Hueso pie
 párpado, 76, 78, 79

Tobesio, V. Válvula seno coronario; Vena
cardíaca mínima

Teca folículo ovárico, 349

Techo, V. Lámina cuadrigémina; Lámina
tectal

boca, 46
 tímpano, 87

Tegmento mesencéfalo, 109

Tejido

adiposo, 30, 232. V. también Tejido
 subcutáneo
 alar fibroadiposo, 31, 33
 subcutáneo, 511
 lámina
 adiposa (Camper) abdomen, 232, 235,
 329, 338, 351, 354
 membranosa (Colles) periné. V. Fascia
 perineal superficial
 membranosa (Scarpa) abdomen, 232,
 235, 354

Tela coroidea 3.º ventrículo, 102, 103, 138

Tendón, V. músculos individuales

Aquiles, 481-483, 486, 491, 493
 calcáneo, 481-483, 486, 491, 493
 común

extensor, 411, 414, 415
 flexor, 412, 413, 416

conjunto. V. Hoz inguinal
 cuádriceps femoral, 467, 471-473, 476,
 484-486

digástrico. V. Tendón intermedio músculo
 digástrico

extensor común, 411, 413, 415
 flexor común, 412, 413, 416

intermedio músculo digástrico, 23, 24, 47,
 53, 54

plantar, 461, 481, 482, 487

rotuliano. V. Ligamento rotuliano
 tobillo, 491, 493-495

Tenia

4.º ventrículo, 109
 colon, libre, 254, 264, 265, 267, 363, 366
 libre. V. Tenia colon libre
 mesocólica, 264, 265, 267
 omental, 264, 267

Tennon. V. Vaina fascial globo ocular

Terminal nerviosa, V. Sinapsis

adrenérgica, 199
 colinérgica, 199

Testículo, 329, 338, 360-362, 376, 387,
390

Tibia, 474, 476, 478, 479, 484, 485, 487,
490, 491, 493-495

Tienda cerebello, 81, 97, 98, 100, 137, 138

Tobillo,

huesos, 478, 479, 488-490
 ligamentos, 491
 nódulos linfáticos, 510
 tendones, 491
 vainas tendinosas, 493

Topografía,

esófago, 21
 glándula tiroidea, 68
 hígado, 269
 nervio espinal, 148, 166
 periné, 354
 pulmón, 184, 185
 riñón, 312
 sistema nervioso autónomo, 152
 vesícula biliar, 269
 vísceras abdomen, 251

Tórax

arterias, 176, 179, 225. V. también arterias órganos individuales
 articulaciones, 171, 172
 huesos, 170, 171
 músculos, 174-178, 183
 nervios, 174, 178, 179, 198. V. también nervios órganos individuales
 sección, 230, 513-516, 524, 525
 vasos y nódulos linfáticos, 169, 197, 227
 venas, 176, 226. V. también venas órganos individuales
 vísceras. V. también órganos individuales

Tos, receptor, 199**Trabécula**

carnea, 208
 fibrosa adenohipófisis, 140
 iridocorneal. V. Red trabécula ángulo iridocorneal
 septomarginal, 208, 211, 212

Tracto

biliar, 276-278
 innervación (esquema), 309
 coma, 151
 conoespinal, 151
 dorsolateral, 151
 espinal nervio trigémino, 110, 111, 116, 119, 120
 espinocefaloso, 151
 espinohipotálamico, 151
 espinomesencefálico, 151
 espinoolivario, 151
 espinoreticular, 151
 espinotalámico, 151
 espinotectal, 151
 fibras principales médula espinal, 151
 gastrointestinal, 154
 hipotalamohipofisario, 140
 iliopúbico, 243, 341
 iliobial, 458, 460, 461, 468, 471-474, 479, 481, 484-486
 Lissauer. V. Fascículo dorsolateral
 mamilotalámico, 140
 médula espinal, 151
 oído externo, 88
 olfatorio, 38, 100, 101, 108, 113
 óptico, 101, 102, 106, 108, 114, 132, 137
 piramidal, 151
 pontoreticuloespinal, 151
 reticuloespinal, 151
 rubroespinal, 151
 supraópticohipofisario, 140
 tectoespinal, 126, 151
 tuberohipofisario, 140
 vestibuloespinal, 151

Transcavidad epilónes. V. Bolsa omental**Trapezio, 422, 423, 426, 427, 430, 436****Trapezoide, 422, 423, 425, 426**

Tráquea, 8, 23, 24, 30, 57, 59, 62, 68-71, 75, 120, 154, 184, 186, 190, 191, 194-196, 200, 218, 220-222, 225, 513, 514, 524, 525

Treves. V. Pliegue avascular

Triada portal, 273, 298, 318

Triángulo

auscultación, 237, 395, 516
 Calot, 284. V. también Triángulo cistohepático
 cervical, 21, 30, 160, 164, 174, 178
 cistohepático, 284, 290
 deltopectoral, 395
 esternocostal, 181
 Hesselbach. V. Triángulo inguinal
 inguinal, 236, 243
 lumbar, 160, 178, 237
 perineal. V. Triángulo urogenital
 Petit. V. Triángulo lumbar
 suboccipital, 164
 urogenital, 354

Trigono, V. también Triángulo

colateral, 105
 fibroso corazón, 210
 habénula, 105, 109
 hipogloso, 109
 lumbocostal, 181
 olfatorio, 113
 vagal, 109
 vejiga urinaria, 338, 342, 343, 353, 358, 359
 vertebrocostal, 181

Trocánter

fémur
 mayor, 231, 454, 455, 458, 459, 461, 462, 468, 469, 521
 menor, 231, 246, 454, 455, 462
 astrágalo, 488, 489
 húmero, 392, 393, 407
 músculo oblicuo superior, 79
 peroneal, 488-490

Trolard. V. Vena Trolard

Trompa

auditiva. V. Trompa faringotimpánica
 Eustaquio. V. Trompa faringotimpánica
 Falopio. V. Trompa uterina
 faringotimpánica (auditiva), 5, 32, 46, 49, 57-61, 87-89, 91, 93, 119, 120
 uterina, 337, 339, 344-347, 371, 383, 386, 390

Tronco (arterial)

braquiocéfálico, 28, 68-70, 130, 131, 176, 182, 195, 200-202, 220, 225
 celíaco, 152, 181, 217, 220, 225, 247, 253, 257, 261, 279, 282-286, 288-290, 292, 303, 306, 310, 311, 314, 329, 381, 518, 519
 celiacomesentérico, 288
 costocervical, 27, 28, 63, 130, 131
 cuerpo caloso, 100, 134
 esplenogástrico, 288
 esplenomesentérico, 288
 gastrotéxico, 288
 hepatoesplenomesentérico, 288
 hepatogástrico, 288
 hepatomesentérico, 288
 meningohipofisario, 95

Tronco (arterial) cont.

pulmonar, 194, 195, 201, 203, 208, 212, 213, 217, 515, 525
 tirocervical, 27-29, 63, 65, 68-70, 130, 131, 220, 225, 398

Tronco encefalo, 108, 110, 111

Tronco (linfático) V. Conducto torácico

broncomediastínico, 197, 249
 derecho, 296
 intestinal, 249, 296
 lumbar, 249, 296, 300, 321, 325
 subclavio, 66, 197, 249
 yugular, 66, 197, 249

Tronco (nervioso)

lumbosacro, 250, 381, 462-465, 502, 503, 521, 522
 plexo braquial, 401
 simpático
 cervical, 30, 39, 63, 65, 119, 124-128, 152, 216, 228
 lumbar, 152, 181, 216, 246, 250, 300, 305, 306, 322, 326-328, 339, 340, 380, 381, 383, 385-387, 463-465
 sacro, 152, 326, 463, 465
 torácico, 39, 126-128, 152, 179, 180, 198, 216, 218, 219, 228, 230, 241, 300, 303, 306, 307, 309, 310, 385-387
 vagal
 anterior, 120, 152, 198, 220, 228, 229, 246, 300-305, 309, 310, 322, 326, 381
 posterior, 120, 152, 228, 229, 246, 300-305, 309, 310, 322, 326, 381

Tropismo. V. Cara tropismo**Taber**

cinereum, 100, 101, 108, 140
 cerebelo, 107, 109, 137

Tubérculo

aductor, 455, 459, 467, 468, 472, 475
 anal, 389
 anterior, apófisis transversa vértebra cervical, 13
 atlas, 12, 15, 16, 32
 C6. V. Tubérculo carotideo
 talamo, 105
 articular hueso temporal, 2, 3, 11, 49
 astrágalo, 488
 auricular, 88
 carotideo, 14
 calcáneo, 481, 482, 489, 490, 492, 496-499
 conoideo clavícula, 391
 corniculado, 60, 61, 72, 75
 costilla, 170, 171
 cresta ilíaca, 231, 453
 cúbito, 402, 407, 409
 cuneiforme, 60, 61, 72, 75, 108, 109
 dorsal radio, 422
 escaloides, 422, 424, 426
 faríngeo porción basilar hueso temporal, 5, 14, 34, 57-59, 61
 genital, 389

Tubérculo cont.

- Geny, 460, 473, 475, 478
- grácil, 108, 109
- hueso trapecio, 422, 424, 426
- húmero, mayor, 392-394, 397, 402, 403
- menor, 392-394, 402
- infraglenoideo escapula, 392, 393
- intercondileo tibia, 478, 479
- ligamento transverso atlas, 12
- mentoniano mandíbula, 1, 10
- oído externo, V. Tubérculo auricular
- olfatorio, 113
- posterior, apófisis transversa vértebra cervical, 13
- atlas, 16, 161, 162
- pubis, **231**, 233, 234, 242, 245, 246, 330, 331, 335, 336, 351, 356, 453, 458, 459
- radio, V. Tubérculo dorsal radio
- silla, 6
- supraglenoideo escapula, 392
- trigeminal, 109
- Vater, V. Papila duodenal mayor

Tuberosidad

- deltoides, 392, 393
- glútea fémur, 455
- hueso cuboideo, 489, 492, 500
- hueso metatarsiano, 1.º, 489, 492-494
- hueso metatarsiano, 5.º, 488, 489, 499-501
- ilíaca, 231, 453
- isquiática, 147, 231, **330-332**, 334, 336, 351, 352, 354-357, 364, 367, 369, 384, **453**, 454, 461, 468, 469
- maxilar, 2, 9
- navicular, 488, 489, 492, 495, 500
- parietal, 8
- radio, 402, 407, 409
- sacra, 145
- tibia, 458, 459, 472-476, 478, 479, 484, 486

Túbulo, colector riñón, 317, 318**Túbulo, 51****mesonéfrico, 390****semínifero, 362****Túnel carpiano, 424****Túnica**

- albugínea
 - corpo cavernoso pene, 355, 359
 - ovario, 349
 - pene, V. Túnica albugínea cuerpo cavernoso pene; Túnica albugínea cuerpo esponjoso pene
 - testículo, 362
- dartos, V. fascia dartos
- vaginal testículo, 329, 361, 362
- Turbinado, V. Concha nasal
- Tyson, V. Glándula Tyson

U**Uncus, 100, 101, 106, 113****Unión**

- anorrectal, 336, V. también Línea anorrectal; Línea pectínea
- atlantooccipital, 16, V. también Articulación atlantooccipital; Unión craneovertebral
- coledocoduodenal, 278
- craneovertbral, 16
- duodenoeyunal, 165, V. también Flexura duodenoeyunal
- esofagagástrica, 224, 259, 517, 524
- laringoesofágica, 223
- ileocecal, 264, 265, 521
- manubrioesternal, 171, 515
- rectosigmoidea, 267, 363, 365, 366
- ureteropélvica, 520
- Uraco, 235, 236, 244, 245, 257, 329, 338-342, 344, 351, 371, 374**
- Uréter, 236, 244, 248, 254, 257, 300, 311, 313, 319, 321, 328, 337-342, 344-346, 358, 363, 364, 371-375, 381, 383, 388, 520-522**
- Uretra, 154, 246, 333, 334, 336, 342, 343, 351-353, 355, 357-359, 390, 523**
 - esponjosa, 358, 359
 - porción bulbo, 343, 358, 359
 - porción péndula (peniana), 358, 359
 - ímenina, 342, 343, 351, 352, **353**
 - másculina
 - porción bulbo, V. Uretra esponjosa
 - porción cavernosa, V. Uretra esponjosa
 - porción intermedia, 359
 - porción membranosa, V. Uretra porción intermedia
 - porción péndula (peniana), V. Uretra esponjosa
 - prostática, 343, 359, 523
- Útero, 237, 339, 342, 344-346, 347, 348, 351, 363, 371, 383, 385, 386, 390**
- Utrículo**
 - laberinto vestibular, 87, 90, 91, 118
 - prostática, 358, 359, 390
- Úvula, 45, 58, 60, 61**
 - cerebelo, 107, 109, 137
 - vejiga, 343, 358, 359

V**Vagina, 333, 334, 337, 342, 343, 345-347, 351-353, 363, 367, 371, 386, 389, 390****Vaina**

- bulbo, V. Vaina fascial globo ocular
- carotídea, 23, 30, 54
- fascial globo ocular, 78, 82
- femoral, 233, 234, 236, 244, 466, 510
- flexor, común (bolsa cubital), 429-432
- flexor, V. Vaina fibrosa tendón dedos; Vaina sinovial
- lóbulo piloso (externa, interna), 511
- glándula tiroidea, V. Cápsula fibrosa glándula tiroidea
- músculos ojo, V. Fascia músculos ojo

Vaina cont.

- nervio óptico, 78, 82
- recto, 175, 232-235, 243, 327-329
- lámina anterior, 174, 240, 242, 338, 351, 395
- lámina posterior, 238, 240
- tendón/tendinosa
 - fibrosa dedos
 - mano, 427, 429, 431, 432, 435, 440
 - porciones anular y cruciforme, 429, 431, 432
 - pie, 497, 498
- sinovial
 - (extensora) carpo/dorso mano, 439
 - (flexora) dedos, 427, 429, 431, 432, 435, 440
 - flexor largo pulgar (bolsa radial), 429-431
 - flexor radial carpo, 430
 - pie, 487, 498
 - tohillo, 493

Valécula epiglottis, 52, 58, 75**Valsalva, V. Seno Valsalva****Valva**

- anterior
 - válvula mitral, 209-212, 230
 - válvula pulmonar, V. Valva semilunar anterior válvula pulmonar
 - válvula tricúspide, 210-212, 230
- comisural, válvula mitral, 210, 211
- coronaria, V. Valva semilunar derecha
- válvula aórtica; Valva semilunar izquierda válvula aórtica
- no coronaria, V. Valva semilunar posterior
- válvula aórtica
 - posterior
 - válvula aórtica, V. Valva semilunar posterior válvula aórtica
 - válvula mitral, 209-212, 230
 - válvula tricúspide, 208, 210-212, 230
 - semilunar
 - anterior válvula pulmonar, 208, 210
 - derecha, válvula aórtica, 209-213
 - válvula pulmonar, 208, 210
 - válvula aórtica, 209-213
 - izquierda, válvula pulmonar, 208, 210
 - posterior (no coronaria), válvula aórtica, 209-213
 - septal válvula tricúspide, 208, 210-212, 230
- válvula
 - aórtica, V. Valva semilunar derecha
 - válvula aórtica; Valva semilunar izquierda válvula aórtica; Valva semilunar posterior válvula aórtica
 - mitral, V. Valva anterior válvula mitral; Valva comisural válvula mitral; Valva posterior válvula mitral
 - pulmonar, V. Valva semilunar anterior
 - válvula pulmonar; Valva semilunar derecha válvula pulmonar; Valva semilunar izquierda válvula pulmonar

Valva cont.

- válvula tricúspide. V. Valva anterior válvula tricúspide; Valva posterior válvula tricúspide; Valva septal válvula tricúspide

Válvula

- agujero oval. 209
- anal. 365
- aórtica. 209-213, 524
- atrioventricular. 211
- cardíaca. 210, 211
- Eustaquio. V. Válvula vena cava inferior
- Houston. V. Pliegue transverso recto minal. 209-213, 230, 516, 524
- pulmonar. 208, 210, 213
- rectal. V. Pliegue transverso recto seno coronario. 208
- Tebesio. V. Válvula seno coronario tricúspide. 208, 210-212, 230, 516, 524
- vena cava inferior. 208

Variaciones

- aporte vascular corazón. 205
- arterias
 - benignales. 196
 - cardíacas. V. Variaciones arterias coronarias
 - coronarias
 - celíacas. V. Variaciones tronco celíaco
 - cólicas. 289
 - coronarias. 205
 - esofágicas. 225
 - hepáticas. 289
 - renales. 316
 - sigmoide. 268
- conductos
 - biliares. 278
 - císticos. 277
 - hepáticos. 277
 - pancreáticos. 278, 280
- forma
 - estómago. 258
 - hígado. 271
- nervios esófago. 229
- posición
 - colón sigmoide. 268
 - útero. 348
- tronco celíaco. 280
- vascularización corazón. 205
- venas
 - cardíacas. 205
 - peña. 294
 - renales. 316

Vasculatura vísceras. 282-303**Vaso**

- linfático. V. Nodulillo linfático; Nódulo linfático; Vaso linfático sanguíneo. V. Arteria; Vena rectos, intestino delgado. V. Arteria recta recta, riñón. 318
- sanguíneo. Inervación. 216

Vaso linfático

- anal. 297
- esófago. 227
- estómago. 295

Vaso linfático cont.

- genital
 - femenino. 377
 - masculino. 379
- glándula mamaria. 169
- hígado. 274, 298
- intestino
 - delgado. 296
 - grueso. 297
- mama. 169
- mano. 452
- miembro
 - inferior. 510
 - superior. 452
- páncreas. 299
- pared posterior abdomen. 249
- pelvis
 - femenina. 377
 - masculina. 379
- perianal. 297
- periné (femenino). 378
- prostático. 379
- pulmón. 197
- región oral. 66
- riñón. 321
- testicular. 379
- tráquea. 190
- vejiga urinaria. 321

Vater. V. Papila duodenal mayor

- Vejiga urinaria.** 154, 236, 245, 252, 305, 311, 319, 329, 337-343, 344, 351, 353, 357, 378, 360, 363, 371, 388, 523

Velo

- medular cerebelo
 - inferior. 100, 107
 - superior. 100, 107-109
- paladar. 45, 60
- cava
 - inferior. 165, 180, 194, 195, 198, 202, 203, 208, 209, 211, 213, 217, 218, 220, 226, 230, 240, 255-257, 261, 270, 272, 279, 290, 294, 311, 312, 314, 316, 324, 325, 327, 328, 339, 340, 369-374, 383, 517-521, 524
 - superior. 68, 69, 182, 194, 195, 200-203, 208, 212, 213, 217, 218, 226, 514-516, 524

Vena

- accessoria
 - celíaca. 448, 491
 - hemiácigos. 196, 219, 226
 - safena. 508, 509
- ácigos. 180, 181, 194-196, 198, 218, 220, 226, 230, 346, 327, 514-517
- acromial. V. Rama acromial vena toroacromial
- alveolar
 - inferior. 54, 64
 - superior posterior. 64
 - inferior (Labbé). 96, 138
- anastomótica. superior (Trolard). 96
- angular. 17, 64, 80
- apendicular. 296, 297

Vena cont.

- arquada riñón. 318
- atrial. 139
- auricular posterior. 17, 64
- axilar. 175, 186, 239, 399, 452, 524, 525
- basal (Rosenthal). 137-139
- basílica. 400, 406, 419, 437, 448, 449, 452
- basivertebral. 159
- boca. 64
- braquial. 400, 406
 - lateral. 137
- braquiocelíaca. 64, 68, 69, 176, 195, 197, 200, 201, 218-220, 226, 513, 524
- braquial. 196
- capsular riñón. 318
- cardíaca. 204, 205
- caudada. 138, 139
- cecal. 292, 293
- celíaca. 174, 175, 239, 395, 399, 400, 406, 419, 437, 448, 449, 452, 524
- central
 - hígado. 273; 274
 - médula espinal. 159
 - retina. 82, 86
- cerebelosa. 137
- cerebral
 - anterior. 137-139
 - interna. 94, 102, 105, 137-139
 - lateral directa. 138, 139
 - msina (Galeni). 97, 98, 100, 109, 137-139
 - profunda. 94, 96, 98, 137-139
 - superficial. 94-96, 98, 138
- cerebro. 137-139, 141
- cigomático-facial. 17
- cigomático-temporal. 17
- ciliar anterior. 83, 36
- circunfleja humeral. 448
- cística. 294
- cólica
 - derecha. 291-294, 328
 - izquierda. 292-294
 - media. 279, 290-294
- colón. 292
- comunicante
 - vena lumbar/hemiácigos. 314
 - vena yugular anterior/yugular interna. 26, 64
- conducto anal. 370
- conjuntiva. 86
- corazón. 204, 205
- coroidea superior. 94, 138, 139
- coronaria. 226. V. también Vena gástrica izquierda
- cráneo. 94
- cremásterica. 245, 372
- cuello. 26, 64
- cuero cabelludo. 17
- cuerpo ciliar. 86
- deferencial. 292
- digital
 - dorsal (mano). 437, 449
 - dorsal (pie). 508

Vena cont.

palmar, 449
 diploica, **94**, 96
 dorsal
 nariz, 17
 profunda
 clitoris, 248, 333, 334, 337, 341, 342
 pene, 338, 355, 357, 372, 374, 376
 superficial pene, 355
 duodeno, 290
 emisaria, 94, 96
 mastoidea, 17, 94
 occipital, 94
 parietal, 17, 94
 Vesalio, 64
 episcleral, 86
 epigástrica
 superior, 175, 176, 234, 239, 327
 inferior, 234, 236, 239, 243-245, 248,
 257, 328, 339, 340, 371, 372, 374
 superficial, 232, 239, 242, 248, 466,
 508
 escrotal anterior, 239
 esofágica, 226, 290, 293, 294
 espermática
 externa, V. Vena crumastérica
 interna, V. Vena testicular
 espinal, 137, 139
 esplénica, 226, 256, 257, 281, 286, **290**-
 294, 299, 325, 327, 329, 518, 519
 estómago, 290
 estreñada riñón, 313, 318
 facial, 17, 26, 27, 33-35, 64, 80
 profunda, 17, 64
 faríngea, 64
 femoral, 233, 234, 239, 242, 244, 245,
 248, 354, 372, 378, 459, **466**, 467,
 471, 508, 510, 523
 profunda, 471
 fosa craneal posterior, 137
 frénica inferior, 226, 248, 257, 314
 Galeno, V. Vena cerebral magna
 gástrica
 corta, 226, 257, 281, 290, 292-294, 327
 derecha, 226, 290-294
 izquierda, 226, 290-294, 327
 gastroepiloica, V. Vena gastroomental
 gastroomental, 226, 281, 290, 292-294,
 327
 glútea, 248, 292
 hemilágrica, 180, 181, 226, 230, 515
 accesoria, 196, 219, 226
 hemorroidal, V. Vena confluente anal; Vena
 rectal
 hepática, 217, 220, 226, 248, 257, 270,
 273, 290
 hígado
 central, 273, 274
 intercalada, V. Vena hígado sublobulillar
 sublobulillar, 273, 274
 hipocampo, 139
 hipotésaria, 133, 141
 hipotalámica, 141

Vena cont.

ilíaca, 291, 292, 294
 ileocólica, 291-294
 iliaca
 circunfleja profunda, 236, 244, 248,
 341, 374
 circunfleja superficial, 232, 239, 242,
 248, 466, 508
 común, 248, 254, 370, 372, 374, 383,
 522
 externa, 236, 243-245, 248, 254, 264,
 292, 337-341, 344, 364, 370, 372,
 374, 467
 interna, 248, 292, 341, 345, 370, 372,
 374
 ilioilíaca, 248
 invasión, 216
 infraorbitaria, 17, 64
 innominada, V. Vena braquiocéflica
 intercalada hígado, V. Vena sublobulillar
 hígado
 intercapitular, 437, 449
 intercostal
 anterior, 176, 239
 posterior, 218, 219, 226, 239, 327
 superior, 218, 219, 226
 suprema, V. Vena intercostal superior
 interlobulillar riñón, 318
 interlobulillar riñón, 318
 intervertebral, 159
 intestino, 291, 292, 294
 delgado, 291
 grueso, 292
 intracalmen, 137
 intrapulmonar, 193
 Labbé, V. Vena anastomótica inferior
 labial, 64
 laríngea superior, 64, 223
 lingual, 17, 33-35, 64, V. también Vena
 satélite nervio hipogloso
 profunda, 45, 53, 64
 lumbar, 248, 314
 ascendente, 248, 314
 mácula, V. Vénula mácula
 mano, 437, 449
 Marshall, V. Vena oblicua atrio izquierdo
 maxilar, 64
 mediana antebraquial, 419, 448, 449
 mediana codo, 448, 452
 médula oblonga anterior, 137
 meníngea media, 94, 96
 mentoniana, 64
 mesencefálica, 137, 139
 mesentérica
 inferior, 226, 253, 279, 290, **292**-294,
 299, 328, 370
 superior, 165, 226, 257, 261, 262, 279,
 286, 290, 291-294, 299, 324, 328,
 519, 520
 metacarpiana dorsal, 437, 449
 metatarsiana dorsal, 508
 musculofrénica, 175, 176, 239
 muslo, 508, 509

Vena cont.

nasal
 externa, 64
 interna, V. Vénula nasal retina
 nasofrontal, 17, 64, 80
 oblicua atrio izquierda, 202-204, 209
 obturatriz, 236, 248, 292, 370, 374
 occipital, 17, 64
 interna, 139
 oftálmica
 superior, 64, 78, 80, 98
 inferior, 80
 ojo, 86
 órbita, 80
 ovárica, 248, 292, 311, 314, 319, 328,
 339, 341, 344, 346, 349, 371, **375**
 ovárica, rama tubárica, 374
 palatina, externa, 64
 pancreática, 290, 292, 294
 pancreatoduodenal, 290, 292-294
 paraumbilical, 236, 239, 293
 pared abdominal, 235, 244
 párpados, 80
 pene
 dorsal
 profunda, 232, 239, 248, 336, 338,
 355, 357, 372, 374, 376
 superficial, 232, 239, 355, 374
 lateral superficial, 355
 pericallosa, 137, 139
 pericardiotrénica, 176, 180, 195, 200, 201,
 203, 218, 219, 230
 perineal, 376
 peronea, 481, 487
 petrosa, 98, 137
 pierna, 481-485
 pontina transversa, 137
 pontomesencefálica anterior, 137
 poplítea, 461, 468, 471, 481, 482, 510
 porta (hepática), 217, 226, 256, 261, 262,
 270-273, 276, 279, 282, 284, 290-
 293, **294**, 299, 327, 329, 518, 519
 anastomosis (portocava), 293
 rama, 274, 275
 variaciones y anomalías, 294
 posterior ventrículo izquierdo, 204
 precantil, 137
 preculmen, 137
 prepilórica, 290, 292
 prostática, V. Plexo (venoso) prostático
 púbica, 244, 248
 podenda
 externa, 239, 248
 profunda, 372, 466
 superficial, 232, 372, 378, 476, 508
 interna, 248, 292, 364, 370, 376, 523
 pulmón, 194, 195
 pulmonar, 187, 193-195, 201-203, 208,
 209, 212, 213, 217-219, 230, 294,
 516, 525
 radicular, 159
 recta, 291
 rectal, 370

Vena cont.

inferior, 292, 293, 370
 media, 248, 292, 293, 370
 superior, 257, 292, 293, 370
 rectosigmoidea, 292, 293, 370
 renal, 226, 248, 281, 311, 313, **314**, 316, 320, 324, 325, 329, 371, 372, 520
 retina, V. Vénula retina
 retromandibular, 17, 26, 53-55, 64, 80
 retroauricular, 137
 riñón, 313, 314, 318, V. también Vena renal
 Rosenthal, V. Vena basal sacra
 lateral, 248
 media, 248, 292, 344, 370, 371, 374
 safena
 accesoria, 508, 509
 mayor, 232, 233, 239, 242, 248, 354, 376, 471, 487, 508-510
 menor, 468, 481, 487, 508-510
 satélite
 arteria cubital, 429
 arteria radial, 429
 nervio hipogloso, 53, 54, 64
 nervio vago, 226
 septal, 138, 139
 sigmoidea, 257, 292, 293, 328, 370
 subclavia, 25, 27, 28, 64, 68, 69, 175-177, 186, 195, 197, 200, 201, 218-220, **226**, 239, 400
 subcostal, 248
 subcutánea, 511
 subependimaria, 139
 sublingual, 53, 55
 sublingual hígado, 273, 274
 submenoriana, 64
 superficial
 cabeza, 17
 miembro inferior, 308, 309
 superficial tronco, 239
 superficial, brazo, 448
 superficial, cabeza, 17
 superficial, cerebro, 96
 superficial, cuello, 26
 superficial, hombro, 458
 superficial, miembro inferior, 508, 509
 tronco, 239
 supraescapular, 64
 supraorbitaria, 17, 64, 80
 suprarenal, 226, 248, 314, 325
 supratroclear, 17, 64, 80
 surco (anterior y posterior), 159
 talámica superior, 139
 talamoestriada, 94, 139
 caudada, 139
 inferior, 137, 139
 superior, 102, 105, 138, 139
 temporal
 media, 17, 94
 profunda, 94
 retina, V. Vénula temporal retina
 superficial, 17, 55, 64, 94, 96

Vena cont.

terminal, V. Vena talamoestriada superior
 testicular, 243-245, 248, 257, 292, 311, 314, 319, 328, 340, **372**
 tibial
 anterior, 487
 posterior, 481, 482, 487
 tiroidea
 inferior, 64, 68, 69, 186, 200, 226
 media, 64, 68
 superior, 26, 64, 68
 torácica
 interna, 69, 175, 176, 180, 186, 201, 230, 239, 514-516
 lateral, 239
 toracoacromial, 448
 toracoepigástrica, 232, 239
 transversa cuello, 64, 163
 transversa facial, 17, 64
 Trolard, 96
 umbilical, 217
 uncus, 138
 uterina, 248, 292, 344-346, 370, 375
 vaginal, 296, 374
 vermis, 137, 139
 vertebral, 226
 vértebras, 159
 Vesalio, V. Vena emsaria vesical, 248, 292, 370
 vísceras pélvicas, 371, 373-376
 vorticosa, 80, 86
 yeyunal, 291, 292, 294
 yugular
 anterior, 26, 64, 68, 239
 externa, 17, 26, 55, 64, 68, 186, 195, 200, 226, 239, 524
 interna, 17, 23-30, 53-55, 64, 67-70, 122, 175, 176, 186, 195, 197, 200, 201, 220, 226, 239, 524

Ventana

coCLEAR, V. Ventana redondeada oval, 8, 87-91
 redondeada, 8, 87-91
 vestibular, V. Ventana oval

Ventrículo

corazón
 derecho, 194, 201-203, 208, 212, 230, 516, 525
 izquierdo, 194, 201-203, 209, 212, 230, 516, 525
 encéfalo, 102
 lateral, 94, **102**, 104, 106, 132, 136, 139
 encéfalo, 3^o, **102**, 105, 109, 139
 encéfalo, 4^o, 100, 102, 107, **109**, 136, 137, 139
 laringe, 75

Vénula

mácula, 86
 recta parénquima renal, 322
 retina, 82
 nasal, 86
 temporal, 86

Vermis cerebelo, 107, 109**Vértebra**

cervical, 9, 12-14, 25, 30, 142, 148, 149, 185, 221
 cóccigea, V. Cóccix
 corazón, 201, 202, 516
 lengua, 52
 lumbar, 142, 144, 146-149, 156, 221
 peroné, 478, 479
 prominente, 14
 pulmón, 184, 185, 187
 sacra, V. Sacro
 sacro, 145
 torácica, 9, 142, 143, 148, 156, 221

Vértice

vejiga, 338

Veru

montanum, V. Colículo seminal

Vesícula

biliar, 120, 153, 184, 252, 255, 258, 269, 271, 276, 277, 284, 327, 518
 arteria (cística), 282, 284
 cara proyección, 269
 dolor referido, 313
 irrigación (esquemática), 313
 partes, 276
 seminal, 338, 340, 358, 390

Vestíbulo

laberinto óseo, 87, 90, 91
 laríngeo, 75
 nasal, 32, 34
 vagina, 345, 350, 390
Vía aérea intrapulmonar, 192
 acústica, 87
 ascendente médula espinal, 151
 gustativa, 129
 linfática
 mama opuesta, 169
 nódulos frénicos inferiores e hígado, 169
 nódulos mediastínicos anteriores, 169
 reflejo autónoma, 311
 visual, 114, 126

Vidiano, V. Nervio conducto pterigoideo

Vínculo, 433

Vísceras, 258-268, V. también órganos individuales

Visión, 114**Vómer**, 1, 3, 5, 34**W**

Wharton, V. Conducto submandibular; Glándula submandibular

Winslow, V. Orificio omental (epiploica)

Wirsung, V. Conducto pancreático principal

Wolff, V. Conducto Wolff

X

Xifoides, V. Apósis xifoides

Y

Yeyuno, 252-254, 261-263, 328. V. también
Intestino delgado

Yugo hueso esfenoideos, 6

Yunque, 87, 88, 91, 118

Z

Zinn. V. Anillo tendinoso común; Zónula
ciliar

Zona. V. Área; Región
estómago, 259

inervación cutánea cara, 18

orbicular articulación cadera, 454

pelúcida folículo ovárico, 349

subcapsular riñón, 317, 318

Zónula ciliar (Zinn), 82, 83, 85, 86